

مقایسه مدول الاستیک محوری و دیواره خلفی چشم سالم و چشم مبتلا به بیماری دژنراسیون

وابسته به سن ماکولا با استفاده از تصاویر فراصوتی

شهریار شهبازی^۱، منیژه مختاری دیزجی^{۲*}، محمدرضا زرین^۳، محمدرضا منصور^۴

خلاصه

مقدمه: دژنراسیون وابسته به سن ماکولا یکی از بیماری‌های شایع شبکیه است که در آن به دلیل افزایش سن و در نتیجه دژنره شدن گیرنده‌های نوری شبکیه، دید مرکزی کاهش و یا کاملاً از بین می‌رود. در مطالعه حاضر یک روش غیرتهاجمی برای برآورد و مقایسه الاستیسیته چشم سالم و چشم مبتلا به بیماری دژنراسیون وابسته به سن ماکولا با استفاده از تصاویر فراصوتی مورد ارزیابی قرار می‌گیرد.

روش: برای برآورد الاستیسیته چشم، سیستم بارگذار ویژه‌ای طراحی شد، به طوری که چشم ۱۰ بیمار وابسته به سن غیراگزوداتیو ماکولا و ۲۵ چشم سالم تحت استرس خارجی 146 ± 2660 نیوتن بر مترمربع، در محدوده کمتر از فشار کره چشم هر فرد، قرار گیرد. تصاویر فراصوتی B-mode، A-mode و سیگنال فرکانس رادیویی چشم بدون اعمال استرس و پس از استرس ثبت گردید. برای مطالعه off line در طول بارگذاری، تصاویر فراصوتی به صورت تصاویر متوالی توسط برد واسط ویدئو گرابر به کامپیوتر منتقل و امکان ثبت، ذخیره و بررسی مجدد تصاویر مربوط به طول محوری چشم، ضخامت ناحیه خلفی و لایه شبکیه- کروئید چشم قبل و پس از استرس فراهم شد. با توجه به تغییر نسبی ابعاد محوری چشم، ضخامت ناحیه خلفی چشم و نیز لایه شبکیه- کروئید براساس استرس اعمال شده، مدول الاستیک برآورد گردید. پس از برآورد نمونه، تحلیل آماری با آزمون t دو نمونه‌ای مستقل برای مقایسه بین ویژگی‌های الاستیک گروه‌های سالم و بیمار استفاده شد.

یافته‌ها: مدول الاستیک طول محوری چشم گروه بیمار و سالم به ترتیب 109110 ± 37017 و 63920 ± 36212 پاسکال برآورد شد که اختلاف معنی‌داری داشتند ($P < 0/05$). هم‌چنین مدول الاستیک دیواره خلفی چشم گروه بیمار و سالم به ترتیب 58911 ± 15884 و 211560 ± 13118 پاسکال برآورد شد که اختلاف معنی‌داری بود ($P < 0/01$). مدول الاستیک لایه شبکیه- کروئید گروه بیمار و سالم به ترتیب 17700 ± 3675 و 20175 ± 4956 پاسکال برآورد شد که اختلاف معنی‌داری بین دو گروه مشاهده نگردید.

نتیجه‌گیری: نتایج نشان می‌دهد که مدول الاستیک طول محوری چشم و دیواره خلفی می‌توانند به عنوان عوامل مناسبی در افتراق نوع غیرتهاجمی بیماری دژنراسیون وابسته به سن ماکولا استفاده شوند.

واژه‌های کلیدی: اولتراسونوگرافی، مدول الاستیک، بیماری دژنراسیون وابسته به سن ماکولا

۱- دانش‌آموخته فیزیکی پزشکی، گروه فیزیکی پزشکی، دانشگاه تربیت مدرس ۲- استاد گروه فیزیکی پزشکی، دانشگاه تربیت مدرس ۳- اپتومتریست، دانشگاه علوم پزشکی ایران ۴- استاد گروه چشم‌پزشکی، دانشگاه علوم پزشکی تهران

* نویسنده مسؤول، آدرس: گروه فیزیکی پزشکی، دانشگاه تربیت مدرس، تقاطع چمران - آل احمد، تهران • آدرس پست الکترونیک: mokhtarm@modares.ac.ir

دریافت مقاله: ۱۳۸۸/۸/۱۶ دریافت مقاله اصلاح شده: ۱۳۸۸/۱۱/۶ پذیرش مقاله: ۱۳۸۸/۱۲/۱۹

مقدمه

مکانیکی بافت توسط این روش‌ها یکی از موضوعات مهم التراسونیک پزشکی می‌باشد. به‌علاوه محدودیت استفاده از روش‌های تصویربرداری با پرتوهای یونیزان و پرهزینه بودن برخی روش‌های دیگر در ارزیابی دوره‌ای ویژگی‌های چشمی، لزوم ارائه یک روش غیرتهاجمی، کم‌خطر، کم‌هزینه، به‌هنگام و نیز قابل تکرار را مطرح می‌سازد. با توجه به اینکه بسیاری از بیماری‌های چشمی و به ویژه بیماری‌های شبکیه با افزایش سن بروز می‌کنند، بررسی خواص الاستیک کره چشم در راستای محوری و دیواره خلفی آن نقش ویژه‌ای در تشخیص و همچنین پیشگیری عوامل بیماری‌زا مانند دژنراسیون وابسته به سن ماکولا دارد (۵).

میزان سختی چشم به‌عنوان یکی از ویژگی‌های مکانیکی معرف خواص الاستیک برای اولین بار با عنوان اندازه‌گیری میزان مقاومت چشم در مقابل نیروی اعمال‌شده، بررسی شد (۶). Rochis و همکاران در سال ۱۹۸۰ التهاب خلفی صلبیه را بررسی نمودند و در تصاویر فراصوتی A-mode ضایعه، اکوهای پراکنده در ناحیه صلبیه، تضعیف صوتی ناچیز و نیز انعکاس بالا در مرزها دیده شد. بررسی تصاویر B-mode این ضایعه نیز نشان داد که ناحیه خلفی صلبیه نسبت به بافت اوربیت ضخیم شده و در فضای تنون (Tenon) نیز ادم مشاهده گردید (۷). Romijn و همکاران در سال ۱۹۹۲ امکان تمایز ملانوماهای داخل چشمی را با تخمین پارامترهای فراصوتی ضرایب تضعیف وابسته به فرکانس و پراکندگی برگشتی فراهم نمودند (۸). در سال ۲۰۰۲ با استفاده از میکروسکوپ فراصوتی، تصاویر استرین از لایه‌های مختلف چشم ثبت گردید. بررسی تصاویر فراصوتی نشان می‌داد که لایه‌های مختلف به‌دلیل خواص الاستیکی متفاوت، با استرین‌های متفاوت ظاهر می‌شوند (۹). Chong و همکاران نیز در سال ۲۰۰۵ خواص الاستیک لایه پیرامون ماکولای چشم‌های اهدایی مبتلا به دژنراسیون وابسته به سن را مورد بررسی قرار دادند. مطالعه تغییر

دژنراسیون وابسته به سن ماکولا (Age-related Macular Degeneration: ARMD) یکی از بیماری‌های شایع شبکیه در افراد بالای ۵۰ سال در قرن حاضر است. بدیهی است با افزایش سن، به دلیل دژنره شدن گیرنده‌های نوری شبکیه، دید مرکزی کاهش و یا کاملاً از بین می‌رود (۱). بیماری دژنراسیون وابسته به سن ماکولا به دو مرحله اولیه و حاد تقسیم می‌شود. در مرحله اولیه علائم ظاهری بیماری در سطح شبکیه با استفاده از افتالموسکوپی دیده نمی‌شود و در مرحله حاد، کاهش شدید دید مرکزی بروز می‌کند (۲). روش‌های متعددی در تشخیص ضایعات چشمی به ویژه ضایعات مربوط به نواحی بافت شبکیه وجود دارد که از آن جمله می‌توان به آزمون‌های تشخیصی در نواحی ادم در سطح شبکیه با تصویربرداری تشدید مغناطیسی، بررسی تغییرات مورفولوژیک سطح شبکیه با عکس برداری از فاندوس توسط دوربین‌های شبکیه‌ای و بررسی ناهنجاری‌های عروق شبکیه توسط آزمون آنژیوگرافی فلورسئین و نیز آنژیوگرافی ایندوسیانین سبز برای برنامه‌ریزی درمان بیماری‌های عروقی با لیزر اشاره نمود (۲). لذا بررسی ویژگی‌های فیزیکی و مکانیکی بافت از دید آسیب‌شناسی و تشخیص و برنامه‌ریزی درمان ضایعات چشمی همواره مورد توجه پژوهش‌گران بوده است (۳).

با توجه به عدم بروز ضایعات زیست‌شناسی مشخص در مراحل اولیه بیماری دژنراسیون وابسته به سن ماکولا، بررسی ویژگی‌های فیزیکی و بیومکانیکی طول محوری چشم و نیز بررسی رفتار بیومکانیکی ضخامت دیواره خلفی چشم و مقایسه آن با گروه سالم می‌تواند معیاری برای تفکیک و تشخیص ضایعه باشد.

معاینه تشخیصی چشم به‌عنوان یک ارگان محدود و کوچک با روش‌های فراصوت سال‌ها مورد توجه پزشکان و محققین بوده است (۴) و تعیین مشخصه‌های فیزیکی و

امکان تشخیص بیماری دژنراسیون وابسته به سن ماکولا با این روش بررسی خواهد شد.

روش بررسی

در این پژوهش ۱۲ ماهه از بین افراد مراجعه کننده به درمانگاه چشم بیمارستان حضرت رسول، ۲۵ چشم از ۲۵ فرد سالم (۱۰ زن و ۱۵ مرد) بر اساس گزارش اپتومتری و بررسی افتالموسکوپی (معاینه فاندوس، عدم عیوب انکساری، گلوکوم و کاتاراکت) در محدوده سنی 21 ± 62 سال و ۱۰ چشم از ۱۰ فرد مبتلا به بیماری دژنراسیون وابسته به سن ماکولا (۱۰ مرد) در محدوده سنی 15 ± 66 سال انتخاب شدند. انجام آزمون توسط کمیته اخلاق پزشکی دانشگاه تربیت مدرس تأیید شد. پس از رضایت داوطلب، اطلاعات فردی همراه با گزارش آزمون‌های اپتیکی ثبت گردید. برای تعیین نوع بیماری دژنراسیون وابسته به سن ماکولا، گروه بیمار تحت آزمون آنژیوگرافی ایندوسیانین سبز (Heidelberg retina tomography, Heidelberg engineering Co., Germany) قرار گرفتند. در این روش به دلیل جذب کمتر نور فرورسرخ توسط هموگلوبین خون، طرح خونریزی عروق زیرشبکیه‌ای و خونریزی‌های کوچک اطراف ماکولا به وضوح مشخص است. مطالعات نشان می‌دهد این خونریزی‌ها توسط آنژیوگرافی فلوئورسئین مشخص نمی‌شود.

برای دستیابی به حداکثر فشار بهینه وارد بر کره چشم به طوری که زیر حد آستانه فشار کره چشم باشد، با استفاده از تونومتر شیوتز (Riester-Jungingen, Germany) فشار کره چشم ۶ فرد سالم در محدوده سنی ۷۶-۵۳ سال با میانگین سنی ۶۴ و انحراف معیار ۹ سال برآورد شد. سپس استرس بهینه در محدوده کم‌تر از فشار داخلی کره چشم و قابل تحمل برای فرد مورد بررسی، با میانگین 146 ± 2614 پاسکال توسط سیستم بارگذار متصل به پروب التراسوند با سطح مقطع ۳۸ سانتی‌متر مربع در امتداد محور چشم عمود بر

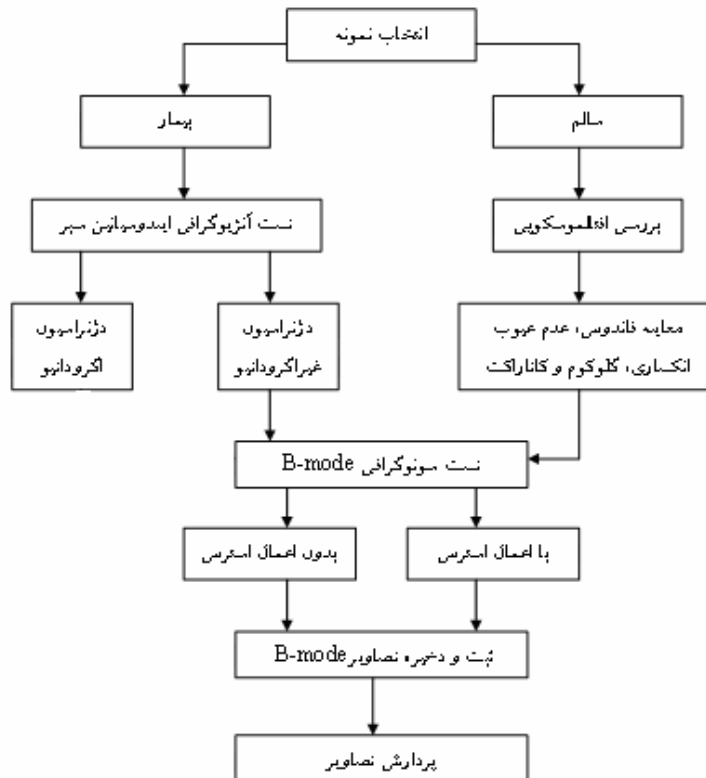
ضخامت بافت شبکیه توسط روش توموگرافی کوه‌رنت نوری (OCT) و در مرحله بعد با میکروسکوپ الکترونی نشان داد که الاستیسیته نواحی ماکولا در مرحله نخست بیماری، نسبت به افراد سالم به‌طور مشخص کم‌تر است (۱۰). تابنده و همکاران نیز در سال ۲۰۰۰ ارتباط میان سختی عدسی و مشخصات آکوستیکی عدسی‌های مبتلا به کاتاراکت بیمارانی که جراحی کاتاراکت خارج کپسولی داشته‌اند را گزارش نمودند (۱۱). در کلیه مطالعات برآورد ویژگی‌های بیومکانیکی به صورت تهاجمی و در شرایط *in vitro* بوده است.

مختاری و همکاران در سال ۲۰۰۵ نشان دادند که با اعمال استرس محدود به چشم خرگوش و اندازه‌گیری استرین از بررسی تصاویر فراصوتی و با فرض الاستیک بودن ساختار چشم، امکان برآورد ویژگی‌های الاستیک به صورت کاملاً غیرتهاجمی امکان‌پذیر است (۱۲). در مطالعه قبلی گروه حاضر نیز روشی غیرتهاجمی و با استفاده از پردازش تصاویر B-mode برای برآورد مدول الاستیک محوری و نیز ضخامت دیواره خلفی چشم سالم انسان ارائه شد و همبستگی ویژگی‌های الاستیسیته محوری و دیواره خلفی چشم با تغییر سن و جنس ارائه گردید (۱۳).

در سال‌های اخیر نتایج به دست آمده از مطالعات *in vitro* بر روی چشم‌های مبتلا به بیماری وابسته به سن ماکولا توسط روش‌های کروماتوگرافی و میکروسکوپ الکترونی، نشان‌دهنده تغییرات عمده در بافت شبکیه بوده است. تغییر ضخامت شبکیه و ساختارهای اطراف آن، تغییر در چگالی رنگدانه‌های ماکولا و خواص الاستیک لایه‌های پیرامون ماکولا از جمله موارد مطرح شده است (۱۴ و ۱۰). لذا هدف از مطالعه حاضر برآورد غیرتهاجمی مشخصه الاستیک محوری چشم، دیواره خلفی و لایه شبکیه-کروئید چشم سالم و مبتلا به بیماری دژنراسیون وابسته به سن ماکولا با استفاده از پردازش تصاویر B-mode است و در ادامه با مقایسه و تحلیل آماری ویژگی‌های مکانیکی استخراج شده،

ناحیه ماکولا اعمال شد. امکان اندازه گیری و کنترل استرس مورد نظر، توسط نیروسنج دیجیتال (FG-5005-lutron, Taipei, Taiwan) با دقت ۰/۰۱ نیوتن انجام گردید (۱۳). با اتصال نیروسنج به پورت سریال RS-232 و توسط نرم افزار (801 lutron, Electronic) کنترل استرس

امکان ثابت و کنترل استرس اعمالی در طول فرآیند بارگذاری و ثبت تصویر سونوگرافی فراهم شد. نحوه انجام آزمون در شکل ۱ آمده است.



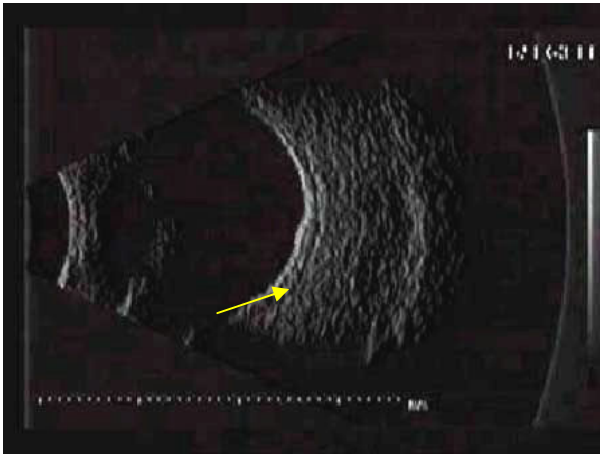
شکل ۱. مراحل برآورد ویژگی های مکانیکی چشم سالم و چشم مبتلا به بیماری دژنراسیون وابسته به سن ماکولا در طول آزمون

برای ثبت تصاویر فراصوتی، سیستم فراصوت (Biovision, B-scan-s, Quantel Medical, Clermont-Ferrand, France) با ۲۰ آهنگ در ثانیه (قدرت تفکیک ۰/۰۱ میلی متر و بهره تقویت ۶۴) استفاده شد. پروب مکانیکی با فرکانس مرکزی ۲۰ مگاهرتز با واسطه ژل بر روی پلک بیمار قرار گرفت. ابتدا تصویر فراصوتی B-mode بدون اعمال استرس ثبت و ذخیره گردید. در طول اعمال استرس تصاویر فراصوتی به صورت تصویرهای متوالی (۲۰ تصویر در هر ثانیه) ثبت و تصویر در فشار بهینه استخراج و ذخیره شد (شکل ۲).

برای پردازش off line تصاویر فراصوتی چشم و امکان استخراج تراکم پذیری طول محوری چشم و نیز دیواره خلفی آن بر اساس الگوریتم آشکارسازی حرکت، امکان ثبت، ذخیره و بازخوانی مجدد تصاویر متوالی فراصوتی با استفاده از برد واسط مالتی مدیا (Video-blaster Snazzi*1, VCD Master HQ, Singapore) که

برای ثبت تصاویر فراصوتی، سیستم فراصوت (Biovision, B-scan-s, Quantel Medical, Clermont-Ferrand, France) با ۲۰ آهنگ در ثانیه (قدرت تفکیک ۰/۰۱ میلی متر و بهره تقویت ۶۴) استفاده شد. پروب مکانیکی با فرکانس مرکزی ۲۰ مگاهرتز با واسطه ژل بر روی پلک بیمار قرار گرفت. ابتدا تصویر فراصوتی B-mode بدون اعمال استرس ثبت و ذخیره گردید. در طول اعمال استرس تصاویر فراصوتی به صورت تصویرهای متوالی (۲۰ تصویر در هر

تمایز میان دو گروه آزمون آماری t دو نمونه‌ای مستقل با ۹۵ درصد اطمینان انجام گرفت (عدد P کمتر از ۰/۰۵).



شکل ۲. تصویر چشم مبتلا به بیماری دژنراسیون وابسته به سن ماکولا ARMD ناحیه ضایعه با پیکان نشان داده شده است.

نتایج

نتایج حاصل از حداکثر استرس بهینه در محدوده کم‌تر از فشار داخلی کره چشم و قابل تحمل برای فرد مورد بررسی برای چشم راست $20/6 \pm 2/8$ میلی‌متر جیوه و برای چشم چپ $20/5 \pm 3/0$ میلی‌متر جیوه حاصل شد. لذا در پژوهش حاضر تنشی معادل 2614 ± 146 پاسکال بر کره چشم توسط سیستم بارگذار متصل به پروب التراسوند با سطح مقطع 38 سانتی‌متر مربع در امتداد محور چشم عمود بر ناحیه ماکولا اعمال شد.

پس از پردازش تصاویر فراصوتی ۲۵ فرد سالم و ۱۰ فرد مبتلا به بیماری دژنراسیون وابسته به سن غیراگزوداتیو ماکولا، پارامترهای طول محوری چشم، ضخامت دیواره خلفی چشم و ضخامت لایه شبکیه-کروئید در راستای محور اپتیکی چشم بدون اعمال استرس و پس از اعمال استرس برحسب میلی‌متر استخراج شد (جدول ۱).

بررسی جدول ۱ نشان می‌دهد که میانگین طول محوری چشم در شرایط *in vivo* در دو گروه چشم‌های سالم و مبتلا

بر روی یکی از شیارهای بلند کامپیوتر نصب شده بود، فراهم گردید. ثبت و ذخیره داده‌ها توسط نرم‌افزار (Snazzi*1, VCD Master HQ, Singapore) صورت گرفت. پس از بازخوانی تصاویر فراصوتی توسط نرم‌افزار (Image Tools, Microsoft, San Antonion, Texas)، با استفاده از الگوریتم ردیابی اکو (Echo tracking) در تصاویر B-mode میزان تراکم‌پذیری طول محوری بافت چشم، دیواره خلفی چشم و نیز ضخامت شبکیه-کروئید ناشی از بارگذاری در راستای محور چشم اندازه‌گیری شد. با توجه به تغییرات نسبی ابعاد محوری چشم، دیواره خلفی و لایه شبکیه-کروئید در راستای محور چشم، پارامتر استرین محوری استخراج گردید. استرین (ϵ) و مدول الاستیک یانگ (E) در راستای x به صورت زیر تعریف می‌شود (۱۶ و ۱۵):

$$\epsilon = \frac{x - x_0}{x_0}$$

$$E = \frac{\sigma}{\epsilon}$$

که x_0 بعد اولیه قبل از تنش (σ) و x بعد جسم پس از تنش می‌باشد. بر اساس رابطه میان استرس اعمال شده و استرین محاسبه شده، مدول الاستیک محوری چشم، دیواره خلفی چشم (شامل بافت شبکیه، کروئید و اسکلرای بافت چشم) و ضخامت شبکیه-کروئید در راستای محوری برآورد گردید.

پس از مطالعه مقدماتی، تعداد نمونه (با ۹۵ درصد اطمینان و توان آزمون ۸۰ درصد) ۱۰ مورد برای هر گروه در آزمون t زوج غیرمستقل (Independent Paired t-test) برآورد شد. ویژگی الاستیک طول محوری چشم، ضخامت شبکیه-کروئید و دیواره خلفی چشم سالم و افراد بیمار برآورد گردید و با نرم‌افزار آماری مورد تجزیه و تحلیل قرار گرفت. ابتدا داده‌ها در هر گروه به صورت میانگین \pm انحراف معیار گزارش شد و سپس برای بررسی

چشم در حد تحمل فرد بدون آسیب به چشم باشد. لذا با توجه به فشار کره چشم، به طور میانگین چشم‌ها تحت استرس 146 ± 2660 پاسکال قرار گرفتند. با اندازه‌گیری ابعاد محوری چشم در شرایط استرس، تغییرات نسبی طول محوری چشم، دیواره خلفی و لایه شبکیه- کروئید در راستای محور چشم برآورد شد و بر اساس آن ویژگی درصد استرین طول محوری چشم، دیواره خلفی و لایه شبکیه- کروئید در دو گروه مبتلا به بیماری دژنراسیون وابسته به سن غیراگزوداتیو ماکولا و سالم برآورد گردید (جدول ۲).

به بیماری دژنراسیون وابسته به سن ماکولا در شرایط بدون اعمال استرس به ترتیب $23/77 \pm 2/20$ و $23/6 \pm 1/85$ میلی‌متر است که آزمون آماری t زوج دونمونه‌ای مستقل (Independent Paired t-test) اختلاف معنی‌داری بین طول محوری دو چشم را در شرایط سالم و بیمار نشان نمی‌دهد. بررسی آماری ضخامت دیواره خلفی در چشم سالم ($4/65 \pm 0/74$) و بیمار ($2/72 \pm 0/44$) ضخامت لایه شبکیه- کروئید چشم سالم ($0/72 \pm 0/08$) و مبتلا ($0/92 \pm 0/04$) حاکی از تمایز معنی‌دار میان دو گروه سالم و بیمار است ($P < 0/05$).

برای برآورد مدول الاستیک طول محوری چشم، لایه شبکیه- کروئید و دیواره خلفی آن باید استرس وارده بر

جدول ۱. ابعاد طول محوری چشم، ضخامت دیواره خلفی چشم و ضخامت لایه شبکیه- کروئید

بر حسب میلی‌متر قبل از اعمال استرس در دو گروه مورد بررسی

عدد P	سالم	بیمار	ابعاد (میلی‌متر)
0/654	$23/77 \pm 2/20$	$23/6 \pm 1/85$	طول محوری اولیه چشم
0/037	$4/65 \pm 0/74$	$2/72 \pm 0/44$	ضخامت اولیه دیواره خلفی
0/027	$0/72 \pm 0/08$	$0/92 \pm 0/04$	ضخامت اولیه لایه شبکیه- کروئید

جدول ۲. ویژگی‌های استرین طول محوری چشم، دیواره خلفی و لایه شبکیه- کروئید

بعد از اعمال استرس در دو گروه

عدد P	سالم	بیمار	ویژگی مکانیکی
0/087	2600 ± 115	2770 ± 67	گرادیان استرس (پاسکال)
0/009	$5/64 \pm 3/19$	$2/70 \pm 0/94$	درصد استرین طول محوری چشم
0/001	$16/28 \pm 8/1$	$5/00 \pm 1/76$	درصد استرین دیواره خلفی
0/072	$15/70 \pm 4/21$	$13/70 \pm 2/62$	درصد استرین شبکیه- کروئید

محوری، درصد استرین دیواره خلفی و درصد استرین ضخامت شبکیه- کروئید چشم به ترتیب $2/1$ ، $3/3$ و $1/2$

نتایج پژوهش نشان می‌دهد که در چشم‌های مبتلا به بیماری دژنراسیون وابسته به سن ماکولا درصد استرین طول

($P < 0/05$). آنالیز آماری t زوج غیرمستقل نشان داد که اختلاف معنی داری بین مدول الاستیک طول محوری چشم در دو گروه سالم و بیمار مورد بررسی وجود دارد ($P < 0/05$). آزمون آماری اختلاف معنی داری را میان مدول الاستیک دیواره خلفی دو گروه سالم و بیمار نشان داد ($P < 0/01$). لکن اختلاف معنی داری میان مدول الاستیک لایه شبکیه - کروئید چشم سالم و بیمار مشاهده نشد.

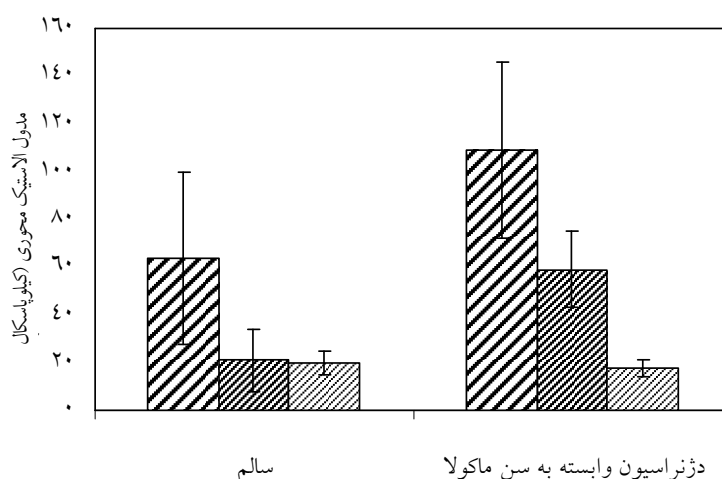
برای بررسی تأثیر جنس، پارامتر الاستیک چشم، مدول الاستیک محوری طول چشم، ضخامت دیواره خلفی و لایه شبکیه - کروئید چشم سالم به تفکیک جنس نیز بررسی شد که آنالیز آماری کولمگروف-اسمیرنوف توزیع نرمال مدول الاستیک دو گروه زن و مرد را نشان داد. هم‌چنین با استفاده از تحلیل آماری t دونمونه‌ای اختلاف معنی دار میان دو گروه زن و مرد بر اساس مدول الاستیک طول محوری چشم، دیواره خلفی و لایه شبکیه - کروئید ملاحظه نشد (نمودار ۲).

برابر است. تحلیل آماری کولمگروف-اسمیرنوف توزیع نرمال مدول الاستیک دو گروه سالم و بیمار را نشان داد. آنالیز درصد استرین طول محوری چشم و درصد استرین ضخامت دیواره با استفاده از آزمون آماری t دونمونه‌ای مستقل، حاکی از تمایز معنی دار میان دو گروه سالم و مبتلا است ($P < 0/001$) لکن تمایز معنی داری میان درصد استرین ضخامت شبکیه - کروئید گروه سالم و مبتلا ملاحظه نشد.

با توجه به میزان جابه‌جایی نسبی چشم و گرادیان استرس در هر آزمون مدول الاستیک برآورد شد. مدول الاستیک طول محوری، ضخامت دیواره خلفی و ضخامت شبکیه - کروئید چشم‌های سالم و چشم‌های مبتلا به بیماری دژنراسیون وابسته به سن غیراگزوداتیو ماکولا برآورد شد که نتایج بررسی مدول الاستیک نشان می‌دهد که با بروز بیماری دژنراسیون وابسته به سن ماکولا مدول الاستیک طول محوری، مدول الاستیک دیواره خلفی و مدول الاستیک ضخامت شبکیه - کروئید چشم به ترتیب به میزان ۴۱، ۶۴ و ۱۴ درصد کاهش می‌یابد (نمودار ۱).

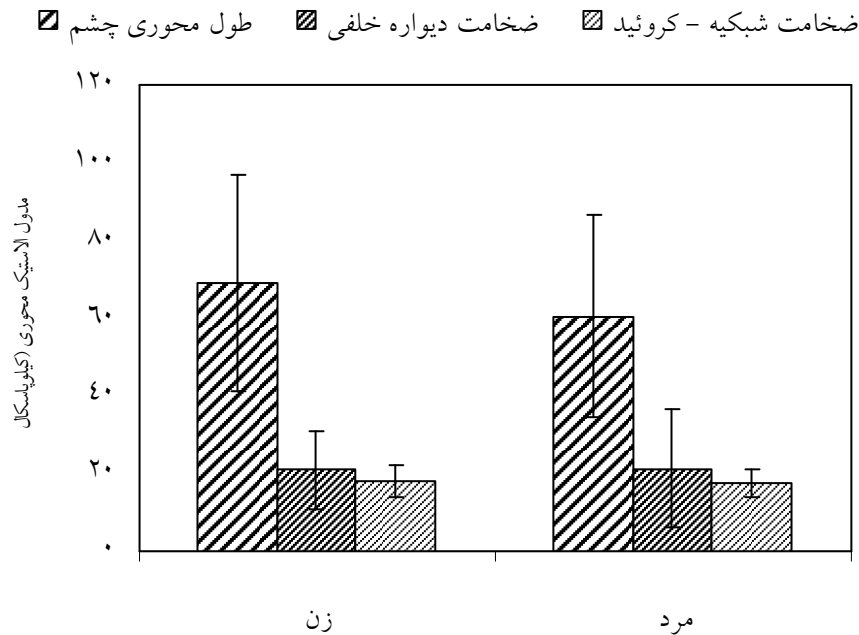
آنالیز آماری کولمگروف-اسمیرنوف توزیع نرمال مدول الاستیک دو گروه سالم و بیمار را نشان داد

ضخامت شبکیه - کروئید ضخامت دیواره خلفی طول محوری چشم



نمودار ۱. نمودار ستونی میانگین و انحراف معیار مدول الاستیک طول محوری چشم، ضخامت دیواره خلفی و لایه شبکیه - کروئید بر حسب

کیلو پاسکال در دو گروه سالم و بیمار



نمودار ۲. مدول الاستیک محوری طول چشم، ضخامت دیواره خلفی و لایه شبکیه - کروئید در چشم‌های سالم به تفکیک جنس

بحث

در سال‌های اخیر مدل‌های متعددی بر اساس تغییرات فیزیولوژیکی ایجاد شده در بافت مبتلا به بیماری دژنراسیون وابسته به سن ماکولا توسعه یافته‌اند که بررسی صحت هر مدل با توجه به اهمیتی که در تشخیص این بیماری در مراحل اولیه ابتلا دارد، بسیار حائز اهمیت می‌گردد (۲۰).

بررسی جریان خون عروق کروئید در بیماران مبتلا نشان داده‌است که جریان خون و سرعت و حجم خون این عروق در ناحیه فوه آ (foveolar) کاهش معنی‌داری دارد (۲۱).

در مطالعه‌ای با استفاده از فلومتری لیزر داپلر، جریان خون عروق کروئید مرکزی ناحیه ماکولا بررسی و نشان داده شده که جریان خون در بیماران مبتلا به بیماری دژنراسیون غیراگزوداتیو ماکولا نسبت به گروه سالم کم‌تر است (۲۲).

هم‌چنین گزارش شده که در کلیه بیماران مبتلا به دژنراسیون وابسته به سن ماکولا، سرعت جریان خون در

بیماری دژنراسیون وابسته به سن ماکولا امروزه یکی از عوامل اصلی از بین رفتن دید مرکزی و نابینایی دائمی در افراد مسن است که عامل دقیق آن ناشناخته است. بروز این بیماری پیچیده در سنین بالای ۵۰ سال پیش‌تر می‌شود و به نظر می‌رسد عوامل متعددی به‌عنوان عوامل خطر در بروز بیماری نقش دارند که عواملی مانند سن، ژنتیک، جنسیت، سابقه خانوادگی، مصرف سیگار، سابقه بیماری‌های قلبی و عروقی از جمله این عوامل می‌باشد (۱۷). علاوه بر این عوامل، فرضیه‌های احتمالی متعددی در زمینه ویژگی‌های چشمی از جمله رنگ عنبیه، خط‌های انکساری و جریان عروق چشمی در زمینه گسترش این بیماری مطرح شده‌اند (۱۸). وجود این طیف گسترده از عوامل احتمالی ایجاد بیماری، مکانیسم دقیقی از تغییرات فیزیولوژیکی این بیماری را در اختیار ما قرار نمی‌دهد (۱۹).

مهم بیماری دژنراسیون وابسته به سن ماکولا از قبیل بیماری آترواسکلروز و فشار خون بالا را توضیح می‌دهد (۲۶).

در مطالعه حاضر با توجه به این که تغییر الاستیسیته بافت یکی از ویژگی‌های مهم در تمایز و تشخیص بافت آسیب‌دیده از بافت سالم می‌باشد، مدول الاستیک طول محوری چشم، دیواره خلفی و لایه شبکیه - کروئید در شرایط *in vivo* در دو گروه بیمار و سالم مورد بررسی قرار گرفت که مدول الاستیک لایه شبکیه - کروئید در دو گروه مبتلا به دژنراسیون وابسته به سن ماکولا و سالم به ترتیب ۲۰۱۷۵ و ۱۷۷۰۰ پاسکال برآورد گردید و تمایز معنی داری بین دو گروه مشاهده نشد. در یک مطالعه خواص الاستیک لایه بروخ - کروئید به صورت *in vitro* توسط توموگرافی هم‌دوس نوری (OCT) مورد بررسی قرار گرفت. در این مطالعه رفتار منحنی استرس - استرین لایه بروخ - کروئید در محدوده فشار ۱۵۰۰ پاسکال تا ۳۰۰۰ پاسکال مورد بررسی قرار گرفت و مدول یانگ لایه بروخ - کروئید در ۹ نمونه سالم و ۲ نمونه مبتلا به دژنراسیون غیراگزوداتیو برداشت شده از چشم، به ترتیب در حدود ۸۵۰۰ و ۹۵۰۰ پاسکال برآورد گردید که نتایج حاصل تفاوت معنی داری را نشان نداد (۲۷). بررسی نتایج مدول الاستیک لایه شبکیه - کروئید در بررسی حاضر نیز با یافته‌های حاصل از مطالعات تهاجمی تطابق نزدیکی را نشان می‌دهد. به نظر می‌رسد تفاوت جزئی بین اعداد مطالعه حاضر و نتایج مطالعه مذکور به دلیل بررسی بافت در دو حالت غیرتهاجمی و تهاجمی می‌باشد.

در مطالعه حاضر مدول الاستیک محوری دیواره خلفی در دو گروه بیمار و سالم به ترتیب ۵۸۹۱۱ و ۲۱۱۵۶ پاسکال برآورد گردید که از نظر آماری تفاوت معنی داری را بین دو گروه نشان می‌دهد. افزایش مدول الاستیک در بیماران مبتلا به بیماری دژنراسیون وابسته به سن ماکولا نشان دهنده افزایش سختی بافت دیواره خلفی چشم در مقایسه با گروه سالم است که این افزایش سختی می‌تواند

کلیه عروق خون رسان چشمی کاهش و شاخص مقاومت عروق افزایش می‌یابد (۲۳).

مطالعات با استفاده از سونوگرافی داپلر رنگی نیز نشان داده است که جریان خون شریان مرکزی شبکیه و شریان خلفی ناحیه گیجگاهی در بیماران مبتلا به بیماری دژنراسیون غیراگزوداتیو ماکولا نسبت به گروه سالم کم‌تر است (۲۴).

بررسی دیگری با استفاده از سونوگرافی داپلر رنگی نشان داد که در بیماران دژنراسیون وابسته به سن ماکولا، سرعت جریان خون شریان‌های کوتاه بستر خلفی شبکیه چشمی کاهش می‌یابد و ضربان این عروق افزایش می‌یابد. به نظر می‌رسد، مقاومت عروق می‌تواند منشأ بیماری دژنراسیون وابسته به سن ماکولا تلقی شود (۲۵).

فریدمن (Friedman) با توجه به نتایج حاصل از بررسی تأثیر عامل خطر سابقه بیماری‌های قلبی و عروقی در بیماری دژنراسیون وابسته به سن ماکولا، مطالعات مدلی را بر مبنای سخت شدن بافت اسکلا به عنوان عامل ایجاد بیماری دژنراسیون وابسته به سن ماکولا ارائه نمود. بر اساس تئوری وی با سخت شدن بافت اسکلا، عروق وریدی ورتکس که از ناحیه خلفی اسکلا خارج می‌شوند، تحت فشار قرار می‌گیرند. با افزایش مقاومت عروق، جریان خون عروق وریدی و جریان خون عروق کروئید با توجه به قانون استارلینگ که بر مبنای خود تنظیمی گردش خون در عروق می‌باشد، کاهش می‌یابد. در این مدل عروقی، افزایش فشار عروق بستر کروئید و کاهش جریان خون باعث می‌گردد رسوبات چربی و لیپوپروتئین‌های موجود در لایه اپی‌تلیوم رنگدانه‌دار شبکیه به طور کامل تصفیه نگردد که به دنبال آن منجر به تشکیل دروزن، ناحیه آتروفی، تخریب لایه بروخ و رشد عروق زیر شبکیه‌ای می‌گردد. ویژگی مهم مدل عروقی Friedman، توجه اپیدمیولوژیکی، روند بالینی و هیستوپاتولوژیکی بیماری دژنراسیون وابسته به سن ماکولا می‌باشد. هم‌چنین این مدل دلیل تأثیر عوامل خطر

علامت جداشدگی کانونی اپی تلیوم رنگدانه دار شبکیه از لایه بروخ است (۱۹).

ضخامت محوری دیواره خلفی در دو گروه بیمار و سالم به ترتیب $2/72 \pm 0/44$ میلی متر و $4/65 \pm 0/74$ میلی متر برآورد گردید که به طور معنی داری در گروه بیمار کمتر از بودن ضخامت دیواره خلفی در گروه بیمار به علت تغییرات الاستیک فیبرهای کلاژن بافت اسکلا و تغییر حجم میزان فیبرهای کلاژن می باشد (۳۰).

طول محوری چشم در دو گروه بیمار و سالم به ترتیب $23/6$ و $23/7$ میلی متر برآورد گردید که تفاوت معنی داری را نشان نمی دهد. در مطالعه Mori و همکاران نیز با استفاده از سونوگرافی A-mode طول محوری چشم در دو گروه بیمار غیراگروداتیو ماکولا و سالم به ترتیب $22/9$ و $23/0$ میلی متر برآورد شده که نظیر مطالعه حاضر حاکی از عدم تفاوت معنی دار بین دو گروه بیمار و سالم می باشد (۳۱).

نتیجه گیری

در مطالعه حاضر یک روش غیرتهاجمی به عنوان روشی ایمن، دقیق و آسان در تخمین ویژگی های الاستیک چشم پیشنهاد شد. نتایج مطالعه حاضر نشان داد که با اعمال استرس محدود و پردازش تصاویر فراصوتی، تخمین استرین و با فرض الاستیک بودن ساختار چشم امکان برآورد ویژگی های الاستیک به صورت کاملاً غیرتهاجمی در دو گروه سالم و بیماران مبتلا به دژنراسیون وابسته به سن امکان پذیر است. با توجه به نتایج پژوهش فوق روش غیرتهاجمی فراصوت می تواند در تمایز ویژگی الاستیک چشم سالم از چشم مبتلا به بیماری دژنراسیون وابسته به سن ماکولا مورد استفاده قرار گیرد. هم چنین یافته حاصل از پژوهش ویژگی های الاستیک بافت شبکیه - کروئید، دیواره خلفی و چشم می تواند از نظر بالینی تغییرات ایجاد شده توسط بیماری دژنراسیون وابسته به سن ماکولا را توجیه نماید.

به دلیل سخت شدن بافت اسکلا، تغییرات بیوشیمیایی و دژنره شدن فیبرهای الاستیک کلاژن بافت اسکلا باشد. نتایج حاصل از مطالعه حاضر با مدل عروقی Friedman (۲۶) تطابق نزدیکی را نشان می دهد.

Kamm و Battaglioli با تحت فشار قرار دادن بافت اسکلاهای چشم سالم به صورت تهاجمی، مدول محوری بافت اسکلاهای چشم سالم را در محدوده فشار فیزیولوژیک چشم 33400 پاسکال برآورد نمودند (۲۸). بررسی نتایج مدول الاستیک محوری دیواره خلفی در گروه سالم با یافته های حاصل از مطالعات تهاجمی تطابق نزدیکی را نشان می دهد. در مطالعه حاضر مدول الاستیک محوری چشم نیز در چشم سالم و مبتلا به بیماری دژنراسیون وابسته به سن ماکولا بررسی شد. که این میزان در چشم مبتلا به بیماری دژنراسیون وابسته به سن ماکولا به طور معنی داری از چشم سالم بیش تر بود. این امر نشان دهنده افزایش سختی بافت چشم در مقایسه با گروه سالم است. سخت شدن بافت چشم به دلیل افزایش سن، تراکم فیبرهای کلاژن و تغییرات بیوشیمیایی فیبرهای الاستیک کلاژن بافت اسکلا می باشد که بیانگر تغییر رفتار بیومکانیکی بافت به دلیل بروز عارضه می باشد و از جنبه بالینی می تواند دلیلی برای توجیه کاهش جریان خون عروق شبکیه ای باشد.

ضخامت لایه شبکیه - کروئید در دو گروه بیمار و سالم به ترتیب $0/92 \pm 0/04$ میلی متر و $0/72 \pm 0/08$ میلی متر اندازه گیری شد. Purnell با استفاده از سونوگرافی A-mode ضخامت لایه شبکیه - کروئید افراد سالم را $0/67 \pm 0/06$ میلی متر اندازه گیری کرد که نتایج گروه سالم مطالعه حاضر تطابق کاملاً نزدیکی را با مطالعه مذکور نشان می دهد (۲۹).

افزایش ضخامت لایه شبکیه - کروئید در گروه بیمار در مقایسه با گروه سالم تمایز معنی داری را نشان نداد. دلیل افزایش ضخامت لایه شبکیه - کروئید در گروه بیمار مربوط به تجمع کانونی و به هم پیوسته در وزن ها بین اپی تلیوم رنگدانه دار شبکیه و غشای بروخ می باشد که

Axial and Posterior Wall Thickness Elastic Modulus of Eyes in Age-related Macular Degeneration (ARMD) Patients Compared to Healthy Individuals Using Ultrasound Images

Shahbazi S., M.Sc.¹, Mokhtari-Dizaji M., Ph.D.*², Zarin M., B.Sc.³, Mansoori M., M.D.⁴

1. Master of Science in Medical Physics, Medical Physics Department, Tarbiat Modares University, Tehran, Iran

2. Professor of Medical Physics, Medical Physics Department, Tarbiat Modares University, Tehran, Iran

3. Optometrist, Optometric Department, Iran University of Medical Sciences, Tehran, Iran

4. Professor of Ophthalmology, Ophthalmology Department, Tehran University of Medical Sciences, Tehran, Iran

* Corresponding author, e-mail: mokhtarm@modares.ac.ir

(Received: 7 Nov. 2009

Accepted: 10 March 2010)

Abstract

Background & Aims: Age-related macular degeneration (ARMD) is one of the common retina disorders that can lead to loss of vision by increase in age. In this study, the efficacy of a non-invasive ultrasound technique for the evaluation of elastic properties of eye in the diagnosis of ARMD has been evaluated.

Methods: For estimation of the elastic modulus of eye, spatial loading system designed and constructed. Then an external stress (2614 ± 146 Pascal) less than intraocular pressure of eye was applied to 10 eyes belonged to ARMD patients and 25 eyes belonged to age-matched control subjects. Ultrasound images of B-mode, A-mode and RF signals were taken before and after applying stress and saved in the computer by multimedia board. The scans were aligned vertically and placed at the temporal edge of the macula. After image processing the elastic properties were compared in the two groups. Relative changes of eye axial length, posterior wall thickness and retina-choroid were measured by ultrasound images. Based on applied stress, elastic modulus of eye axial length, posterior wall thickness and retina-choroid were estimated. Independent paired t-test analysis was used for comparison of the two groups.

Results: There was a significant difference ($P < 0.05$) in the eye axial length elastic modulus between the ARMD group (109100 ± 37017 Pa) and control group (63920 ± 36212 Pa). There was also significant difference ($P < 0.001$) in elastic modulus of ocular posterior wall thickness between the ARMD group (58911 ± 15884 Pa) and control group (21154 ± 13116 Pa). While, there was no significant difference in retina-choroid complex axial elastic modulus between the ARMD group (17700 ± 3675 Pa) and control group (20175 ± 4956 Pa).

Conclusion: It is concluded that elastic modulus of eye axial length and posterior wall thickness can be used for differential diagnosis of eyes with ARMD.

Keywords: Ultrasonography, Elastic modulus, Age-related macular degeneration (ARMD)

Journal of Kerman University of Medical Sciences, 2010; 17(3): 235-247

References

1. Wong D, Campbell I, Groenwald C, Lancaster E. Intravitreal triamcinolone acetate for exudative age related macular degeneration. *Br J Ophthalmol* 2004; 88(4):598.
2. Vaughan D, Riordan-Eva P, Asbury T. Vaughan and Ashbury's General ophthalmology. 17th ed., New York, McGraw-Hill, 2007; pp 35-50
3. Purslow PP, Karwatowski WS. Ocular elasticity. Is engineering stiffness a more useful characterization parameter than ocular rigidity. *Ophthalmology* 1996; 103(10): 1686-92.
4. Coleman DJ, Woods S, Rondeau MJ, Silverman RH. Ophthalmic ultrasonography. *Radiol Clin North Am* 1992; 30(5): 1105-14.
5. Friberg TR, Lacey JW. A comparison of the elastic properties of human choroids and sclera. *Exp Eye Res* 1988; 47(3): 429-36.
6. Friedenwald JS. Contribution to the theory and practice of tonometry. *Am J Ophthalmol* 1937; 20: 985-1024.
7. Rochles R, Reis G. Echography in posterior scleritis. *Klin Monatsbl Augenheilkd* 1980; 177: 611-13.
8. Romijn RL, Thijssen JM, Oosterveld B.J, Verbeek AM. Ultrasonic differentiation of intraocular melanomas. *Ultrasonic Imaging* 1991; 13(1): 27- 55.
9. Hollman KW, Emeliano SY, Neiss JH, Jotyán G, Spooner G.J.R, Juhasz T, et al. Strain imaging of corneal tissue with an ultrasound elasticity microscope. *Cornea* 2002; 21(1): 68-73.
10. Chong NHV, Keonin J, Luthert PJ, Frennesson CI, Weingeist DM, Wolf RL, et al. Decreased thickness and integrity of the macular elastic layer of Bruch's membrane correspond to the distribution of lesions associated with age-related macular degeneration. *Am J Pathol* 2005; 66: 241 - 51.
11. Tabandeh H, Wilkins M, Thompson G, Nassiri D, Karim A. Hardness and ultrasonic characteristics of the human crystalline lens. *J Cataract Refract Surgery* 2000; 26: 838- 41.
12. Mokhtari-Dizaji M, Hasanzade J, Jabarvand M, Zarin M. An ultrasound technique for the measurement of the elastic moduli of rabbit eye. *Iran J Med Phys* 2004; 4, 5: 77-82.
13. Shahbazi S, Mokhtari-Dizaji M, Zarin M, Mansori M. Estimation of the axial elastic modulus of orbit and posterior wall thickness in healthy human eye by ultrasound images: Relation with age and gender. *Iran J Med Phys* 2007; 14, 15: 61-70.
14. Bone R.A, Landrum J.T, Mayne S.T, Gomez C.M, Tibor S.E, Twaroska E.E. Macular pigment in donor eyes with and without AMD: A case-control study. *Invest Ophthalmol Vis Sci* 2001; 42: 235-40.
15. Ophir J, Faouzi K, Varghese T, Konofagou E, Alam S K, Krouskop T, Garra B, Righetti R. Elastography: Optical and acoustical imaging of biological media. *C R Acad Sci Paris t 2, Série IV* 2001; 4: 1193-1212.
16. Ophir J, Garra B, Kallel F, Konofagou E, Krouskop T, Righetti R, Varghese T. Elastographic imaging. *Ultrasound Med Biol* 2000; 26: S23-S29.
17. Allikmets R, Shroyer N.F, Singh N, Seddom J.M, Lewis R.A, Bernstein P.S, et al. Mutation of the stargardt disease gene (ABCR) in age-related macular degeneration. *Science* 1997; 277(5333): 1805- 07.
18. Sandberg MA, Tolentino MJ, Miller S, Berson EL, Gaudio AR. Hyperopia and

- neovascularization in age-related macular degeneration. *Ophthalmology* 1993; 100(7): 1009-13.
19. Fine SL, Berger JW, Maguire MG, Ho AC. Age-related macular degeneration. *N Engl J Med* 2000; 342(7): 483-92.
 20. Pulido J. Scleral rigidity and macular degeneration: Pathophysiologic or epiphenomenon? *Am J Ophthalmol* 2006; 141(4): 731-2.
 21. Grunwald JE, Metelitsina TI, DuPont JC, Ying GS, Maguire MG. Reduced foveolar choroidal blood flow in eyes with increasing AMD severity. *Invest Ophthalmol Vis Sci* 2005; 46:1033- 38.
 22. Metelitsina TI, Grunwald JE, DuPont JC, Ying GS. Effect of systemic hypertension on foveolar choroidal blood flow in age related macular degeneration. *Br J Ophthalmol* 2006; 90(3): 342-6.
 23. Hosal BM, Karakoc G, Gursel E, Camur M. Color Doppler imaging of the retrobulbar circulation in age- related macular degeneration. *Eur J Ophthalmol* 1998; 8(4): 234 -8.
 24. Nowak I, Gajewicz W, Stefanczyk L, Omulecki W. Color Doppler imaging of the retrobulbar circulation in non-exudative and exudative age-related macular degeneration. *Klin Oczna* 2005; 107(1-3): 63-7.
 25. Friedman E, Krupsky S, Lane AM, Oak SS, Friedman ES, Egan K, et al. Ocular blood flow velocity in age-related macular degeneration. *Ophthalmology* 1995; 102: 640-6.
 26. Friedman E. Update of the vascular model of AMD. *Br J Ophthalmol* 2004; 88: 161-3.
 27. Ugarte M, Hussain AA, Marshall J. An experimental study of the elastic properties of the human Bruch's membrane-choroid complex: relevance to ageing. *Br J Ophthalmol* 2006; 90(5): 621-6.
 28. Battaglioli JL, Kamm RD. Measurements of the compressive properties of scleral tissue. *Invest Ophthalmol Vis Sci* 1984; 25: 59-65.
 29. Purnell EW. Ultrasonic biometry of the posterior ocular coats. *Trans Am Ophthalmol Soc* 1980; 78: 1027- 78.
 30. Watson PG, Young RD. Scleral structure, organization and disease: A review. *Exp Eye Res* 2004; 78(3): 609-23.
 31. Mori F, Konno S, Hikichi T, Yamaguchi Y, Ishiko S, Yoshida A. Pulsatile ocular blood flow study: decreases in exudative age related macular degeneration. *Br J Ophthalmol* 2001; 85: 531-3.