

## Candida Associated Gastric Ulcers with Active Bleeding; A Case Report

Nader Roshan<sup>1</sup>, Omid Eslami<sup>2,\*</sup>, Naser Ebrahimi Daryani<sup>3</sup>

<sup>1</sup> Assistant Professor, Imam Khomini Hospital, Tehran University of Medical Sciences, Tehran, Iran

<sup>2</sup> Fellow of Gastroenterology, Imam Khomini Hospital, Tehran University of Medical Sciences, Tehran, Iran

<sup>3</sup> Professor, Imam Khomini Hospital, Tehran University of Medical Sciences, Tehran, Iran

### ABSTRACT

Gastrointestinal tract candidiasis is a common infection seen in immunocompromised hosts but occurs most frequently in esophagus. Candidiasis of the stomach and the small intestine is unusual. Herein we describe a 60-year-old woman with a history of diabetes mellitus and hypertension who presented to our hospital with melena, hematemesis, and confusion. She had taken ibuprofen since 2 weeks before the admission. In endoscopic evaluation multiple black and necrotic gastric ulcers in incisura and antrum with active bleeding and one clean base ulcer in the bulb of duodenum was seen. Amphotericin B was started because of highly suspicion to candida or mucormycosis infection. She was discharged from the hospital with well condition. Results of pathological evaluation confirmed candida associated gastric ulcer.

**Keywords:** Gastric ulcer, Candida, Immunocompromised

*please cite this paper as:*

Roshan N, Eslami O, Ebrahimi Daryani N. Candida Associated Gastric Ulcers with Active Bleeding; A Case Report. *Govaresh* 2017;22:177-181.

**\*Corresponding author:**

Omid Eslami, MD

Endoscopic ward, Imam Khomeini Hospital Complex,

Keshavarz Bly, Tehran, Iran,

Tel: + 98 21 61192642

Fax: + 98 21 66581650

E-mail: o\_eslami@yahoo.com

Received: 01 Jul. 2017

Edited: 06 Sep. 2017

Accepted: 07 Sep. 2017

## گزارش یک مورد زخم های متعدد و خونریزی دهنده معده همراه با عفونت کاندیدا

نادر روشن<sup>۱</sup>، امید اسلامی<sup>۲\*</sup>، ناصر ابراهیمی دریانی<sup>۳</sup><sup>۱</sup> استادیار، بیمارستان امام خمینی، دانشگاه علوم پزشکی تهران، تهران، ایران<sup>۲</sup> دستیار فوق تخصصی بیماریهای گوارش و کبد، بیمارستان امام خمینی، دانشگاه علوم پزشکی تهران، تهران، ایران<sup>۳</sup> استاد، بیمارستان امام خمینی، دانشگاه علوم پزشکی تهران، تهران، ایران

## چکیده

عفونت کاندیدایی دستگاه گوارش در افراد دارای نقص ایمنی هر چند که نسبتاً شایع است اما بیشتر بصورت درگیری مری دیده می شود و عفونت معده و روده باریک به ندرت بروز می نماید.

گزارش مربوط به خانم ۶۰ ساله ای است با سابقه دیابت و فشار خون که به دنبال مصرف قرص ایبوپروفن دچار ملنا، همامتمز و بدنبال آن کاهش سطح هوشیاری شده و در آندوسکوپی چند زخم معده با نمای سیاه رنگ و نکروتیک دیده شد و با احتمال عفونت قارچی از جمله کاندیدا یا موکورمایکوز برای بیمار داروی آمفوتریسین بی شروع و بیمار با حال عمومی خوب مرخص شد. در پاتولوژی نمونه زخم عفونت کاندیدا تأیید شد.

کلید واژه: زخم معده، کاندیدا، نقص ایمنی

گوارش/ دوره ۲۲، شماره ۳/ پاییز ۱۳۹۶ / ۱۸۱-۱۷۷

## گزارش مورد:

بیمار خانمی ۶۰ ساله با سابقه بیماری افزایش فشار خون و دیابت، که با شکایت استفراغ خونی و مدفوع سیاه رنگ و قیری شکل به اورژانس بیمارستان مراجعه کرد. همچنین همراهم بیمار از درد قسمت تحتانی کمر از دو هفته قبل از مراجعه شرح حال می دادند که پس از مراجعه سرپایی به پزشک و انجام مطالعات تصویر برداری با تشخیص دیسکوپاتی برای بیمار ایبوپروفن شروع شده بود.

معاینه فیزیکی در بدو مراجعه شامل علائم حیاتی: فشار خون ۸۵/۶۰ میلی متر جیوه، ضربان قلب ۱۱۶ در دقیقه، درجه حرارت ۳۶/۸ درجه سانتی گراد و درصد اشباع اکسیژن در هوای اتاق ۹۰٪، از نظر سطح هوشیاری کاملاً گیج<sup>۱</sup> و عدم آگاهی<sup>۲</sup> به زمان و مکان و در معاینه سیستمیک به جز تندرست مختصر در ناحیه اپی گاستر، ادم (+۲) اندام تحتانی و تندرست در لمس قسمت تحتانی ستون فقرات کمری نکته مثبت دیگری نداشت.

در یافته های آزمایشگاهی: لکوسیتوز ۲۳۹۰۰ در میکرو لیتر با ۹۰٪ نوتروفیل، هموگلوبین ۷/۶ گرم بر دسی لیتر، پلاکت ۱۲۶۰۰۰ در میلی متر مکعب، کراتی نین ۱/۹ میلی گرم بر دسی لیتر، اوره خون ۷۰ میلی گرم بر دسی لیتر، سرعت سدیمان (ESR) ۱۰۳ میلی متر در ساعت و قند خون ۱۷۳ میلی گرم بر دسی لیتر و سایر یافته های آزمایشگاهی از جمله عملکرد کبد و تست های انعقادی طبیعی بود.

در مطالعات تصویر برداری سونوگرافی شکم و لگن طبیعی بود و با توجه به شرح حال همامتمز و ملنا پس از شروع احیا با مایعات

1. Confusion
2. Disorientation

## سابقه یا زمینه:

عفونت کاندیدایی دستگاه گوارشی در بیماران دارای نقص ایمنی نسبتاً شایع اما در افراد سالم به ندرت دیده می شود. (۱) عفونت کاندیدا در دستگاه گوارش بیشتر در مری بروز کرده و عفونت معده و روده باریک به ندرت اتفاق می افتد. (۲) هر چند که از نظر عفونت قارچی تفاوتی بین زخم های خوش خیم و بدخیم وجود ندارد اما زخم های گوارشی همراه با عفونت کاندیدا معمولاً بزرگتر، با احتمال بیشتر عود و با احتمال بیشتر تبدیل به بدخیمی هستند. (۳) اگر چه قارچ ها بخصوص کاندیدا جز فلور نرمال دستگاه گوارش افراد سالم هستند (۴) اما فقط در شرایط خاصی مثل مصرف استروئید، آنتی بیوتیک، داروهای تضعیف کننده سیستم ایمنی، ابتلا به بدخیمی و برخی شرایط مثل زخم پپتیک عارضه دار، ساپروفیت طبیعی بصورت غیر طبیعی رشد کرده و منجر به ایجاد ضایعه در مخاط دستگاه گوارش می شود. (۵)

## \* نویسنده مسئول: امید اسلامی

بلوار کشاورز، مجتمع بیمارستانی امام خمینی، بخش آندوسکوپی،

تهران، ایران

تلفن: ۰۲۱-۶۱۱۹۲۶۴۲

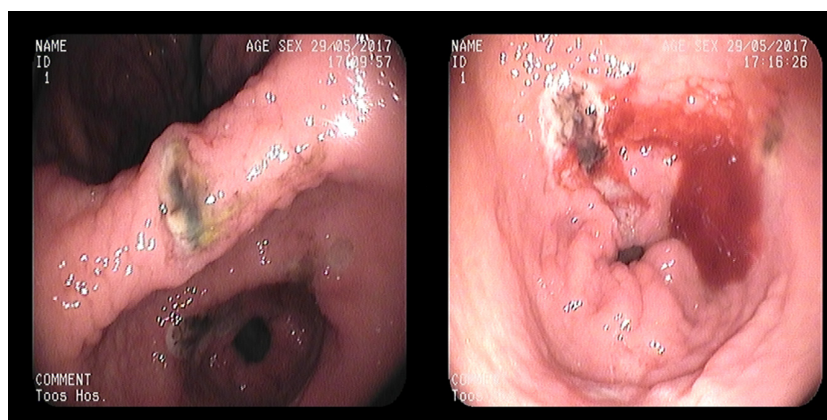
نمبر: ۰۲۱-۶۶۵۸۱۶۵۰

پست الکترونیک: o\_eslami@yahoo.com

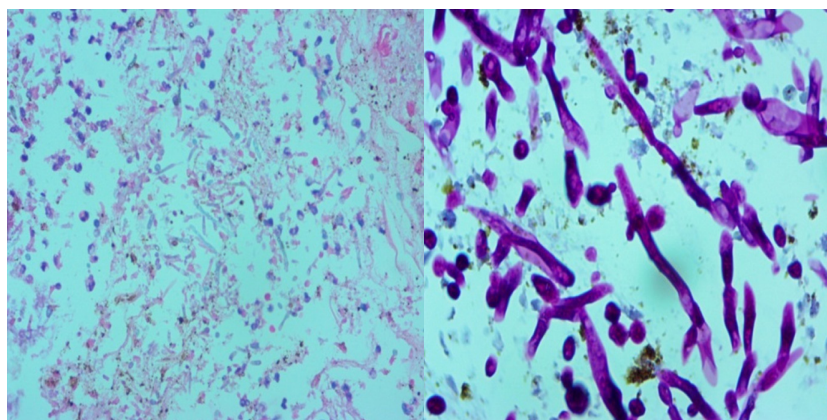
تاریخ دریافت: ۹۶/۴/۱۰

تاریخ اصلاح نهایی: ۹۶/۶/۱۵

تاریخ پذیرش: ۹۶/۶/۱۶



شکل ۱: نمای آندوسکوپی بیمار



شکل ۲: نمونه بیوپسی زخم بیمار با رنگ آمیزی PAS

پس از آماده شدن جواب پاتولوژی بیوپسی زخم‌ها با توجه به نمای هایف، سودو هایف، بادینگ<sup>۴</sup> و سلول‌های مخمری<sup>۵</sup> تشخیص عفونت کاندیدیایی زخم معده بدون عفونت هلیکوباکتر پیلوری مورد تأیید قرار گرفت. (شکل ۲) و بیمار دو هفته پس از بستری با آزمایش‌های طبیعی و حال عمومی خوب مرخص شد.

#### بحث:

اگر چه عفونت کاندیدا یک عفونت فرصت طلب است اما عفونت کاندیدا با زخم‌های معده نسبتاً نادر است. (۶) عفونت زخم معده با کاندیدا احتمال بهبود زخم را به تأخیر انداخته (۷) و احتمال پرفوراسیون زخم را افزایش می‌دهد. (۸) در بسیاری از مطالعات اثر هم‌افزایی<sup>۶</sup> عفونت هلیکوباکتر پیلوری با کاندیدا گزارش شده است. (۹) اما موارد عفونت زخم با کاندیدا به تنهایی و بدون هلیکوباکتر پیلوری بسیار کمتر است. در گذشته معتقد بودند که درمان با داروهای سرکوب‌کننده اسید مثل مسدودکننده گیرنده H<sub>2</sub> یا مهارکننده‌های پمپ پروتون با کاهش

وریدی و پنتوپرازول وریدی، بیمار تحت آندوسکوپی فوقانی قرار گرفت (شکل ۱). در آندوسکوپی ازوفاژیت کاندیدیایی شدید در سرتاسر مری و ۳ زخم با سطح نکروتیک و سیاه‌رنگ در بریدگی معده<sup>۱</sup> و آنتروم همراه با خونریزی و یک زخم با بستر تمیز<sup>۲</sup> در بولب دوازدهه مشاهده شد. درمان آندوسکوپی توسط ایجاد انعقاد با گاز آرگون<sup>۳</sup> و تزریق اپی‌نفرین رقیق شده انجام و خونریزی متوقف شد و با توجه به ظاهر نکروتیک زخم و با شک به عفونت قارچی از جمله کاندیدا یا موکورمیکوز برای بیمار آمفوتریسین بی با دوز ۷۵ میلی‌گرم روزانه و با احتمال سیسیس، مروپم با دوز ۱ گرم وریدی هر ۸ ساعت شروع شد. در روز دوم بستری بدلیل کاهش سطح هوشیاری و افت درصد اشباع اکسیژن به حدود ۷۰٪ علی‌رغم دریافت اکسیژن با ماسک، بیمار انتوبه و به دستگاه تهویه مکانیکی وصل شد. در روز ششم بستری با افزایش هوشیاری و تنفس طبیعی بدون نیاز به تهویه مکانیکی بیمار اکستوبه شد. ۸ روز بعد از آندوسکوپی اول بیمار مجدداً تحت آندوسکوپی قرار گرفت که سطح نکروتیک زخم‌ها بطور کامل بهبود یافته بود و آثاری از خونریزی اخیر مشاهده نشد.

4. Budding  
5. Yeast  
6. Synergism

1. Incisura  
2. Clean base  
3. Argon plasma coagulation

## زخم های متعدد همراه با عفونت کاندیدا

که ظاهر مشخصه آندوسکوپیک برای زخم های پپتیک همراه با عفونت کاندیدا ذکر نشده است اما ۶۰٪ این زخم ها در قسمت های فوقانی معده قرار دارند. (۱۷)

در اکثر مطالعات کلونیزاسیون زخم خوش خیم پپتیک با کاندیدا نیاز به درمان اختصاصی ضد قارچ ندارد (۱۸ و ۱۹) اما در موارد نفوذ کاندیدا به داخل مخاط و زیر مخاط اضافه کردن آمفوتریسین بی به درمان آنتی اسید سرعت و احتمال بهبود زخم را افزایش می دهد. (۲۰) بخصوص در افراد مسن بدلیل ضعف مکانیسم دفاعی موضعی کاندیدا می تواند با نفوذ به عمق زخم روند ترمیم زخم را به تأخیر انداخته و در نتیجه اضافه کردن داروی ضد قارچ منجر به تسریع بهبود زخم می شود. (۲۱)

### نتیجه گیری:

در بیمار ما با توجه به ضعف ایمنی ناشی از دیابت، سن بالا و نمای نکروتیک غیر معمول سطح زخم به نظر می آید شروع درمان ضد قارچ در روز اول بستری در بهبودی بیمار و پیشگیری از عوارض زخم بسیار مؤثر بوده و بهتر است در تمام بیماران مسن و بخصوص در همراهی با ضعف ایمنی در صورت بروز زخم پپتیک در محل غیر معمول یا با ظاهر غیر معمول به فکر عفونت زخم با عوامل قارچی بخصوص کاندیدا باشیم و با شروع به موقع درمان از عوارض و مرگ و میر پیشگیری کنیم.

## REFERENCES

- Badarinarayanan G, Gowriskankar R, Muthulakshmi K. Esophageal candidiasis in non-immune suppressed patients in a semi-urban town, southern India. *Mycopathologia* 2000;149:1-4.
- Kodsi BE, Wickremesinghe PC, Kozinn PJ, Iswara K, Goldberg PK. Candida esophagitis. A prospective study of 27 cases. *Gastroenterology* 1976;71:715-9.
- Löffeld RJ, Löffeld BC, Arends JW, Flendrig JA, van Spreeuwel JP. Fungal colonization of gastric ulcers. *Am J Gastroenterol* 1988;83:730-3.
- Shono Y, Arai K, Inoue M, Horiuchi T, Tsuji T, Tabuse K. A case of pyloric stenotic gastric ulcer associated with candida infection in an adult. *J Japan Surg Assoc* 2004;65:661-4.
- Hirasaki S, Koide N, Ogawa H, Tsuji T. Benign gastric ulcer associated with Candida infection in a healthy adult. *J Gastroenterol* 1999;34:688-93.
- Nishimura S1, Nagata N, Kobayakawa M, Sako A, Nakashima R, Uemura N. A case of candida infection of gastric ulcers with characteristic endoscopic findings. *Nihon Shokakibyo Gakkai Zasshi* 2011;108:1393-8.
- Ramaswamy K, Correa M, Koshy A. Non-healing gastric ulcer associated with Candida infection. *Indian J Med Microbiol* 2007;25:57-8.
- Kumamoto CA. Inflammation and gastrointestinal Candida colonization. *Curr Opin Microbiol* 2011;14:386-91.
- Ishiguro T, Takayanagi N, Ikeya T, Yoshioka H, Yanagisawa T, Hoshi E, et al. Isolation of Candida species is an important clue for suspecting gastrointestinal tract perforation as a cause of empyema. *Intern Med* 2010;49:1957-64.
- Wang K, Lin HJ, Perng CL, Tseng GY, Yu KW, Chang FY, et al. The effect of H2-receptor antagonist and proton pump inhibitor on microbial proliferation in the stomach. *HepatoGastroenterology* 2004;51:1540-3.
- Brzozowski T, Zwolinska-Wcislo M, Konturek PC, Kwiecien S, Drozdowicz D, Konturek SJ, et al. Influence of gastric colonization with Candida albicans on ulcer healing in rats: effect of ranitidine, aspirin and probiotic therapy. *Scand J Gastroenterol* 2005;40:286-96.
- Hirasaki S, Koide N, Ogawa H, Tsuji T. Benign gastric ulcer associated with Candida infection in a healthy adult. *J Gastroenterol* 1999;34:688-93.
- Mohtashemi H, Davidson FZ. Candidiasis and gastric ulcer. *Digestive Diseases. Am J Dig Dis* 1973;18:915-9.
- Nishimura S, Nagata N, Kobayakawa M, Sako A, Nakashima R, Uemura N. A case of candida infection of gastric ulcers with characteristic endoscopic findings. *Nihon Shokakibyo Gakkai Zasshi* 2011;108:1393-8.
- Sari R, Altunbas H, Mahsereci E, Meric M, Gelen T, Ka-

- rayalcin U. Multiple gastric ulcers caused by gastric candidiasis in a diabetic patient: a rare cause of upper GI bleeding. *Gastrointest Endosc* 2003;58:309-11.
16. McCombs J. Candida and Ulcers. *Candida Plan October 3rd*, 2012.
  17. Morishita T, Kamiya T, Munakata Y, Tsuchiya M. Radiologic and endoscopic studies of gastric ulcers associated with Candida infection. *Acta Gastroenterol Latinoam* 1993;23:223-9.
  18. Minoli G, Terruzzi V, Ferrara A, Casiraghi A, Rocca F, Rainer H, et al. A prospective study of relationships between benign gastric ulcer, Candida, and medical treatment. *Am J Gastroenterol* 1984;79:95-7.
  19. Di Febo G, Miglioli M, Calò G, Biasco G, Lizza F, Gizzi G, et al. Candida albicans infection of gastric ulcer frequency and correlation with medical treatment. Results of a multicenter study. *Dig Dis Sci* 1985;30:178-81.
  20. Vilotte J, Toutoungi M, Coquillard A. Candida infection of gastric ulcers. 6 cases (author's transl). *Nouv Presse Med* 1981;10:1471-4.
  21. Neeman A, Avidor I, Kadish U. Candidal infection of benign gastric ulcers in aged patients. *Am J Gastroenterol* 1981;75:211-3.