

## Scientific Report

# Generalized subcutaneous emphysema caused by concurrent cricoid cartilage fracture and cricotracheal detachment in a German shepherd dog

Nikahval, B.<sup>1\*</sup>; Foroud, M.<sup>2</sup>; Raayat Jahromi, A.<sup>1</sup>  
and Ahrari-Khafi, M. S.<sup>1</sup>

<sup>1</sup>Department of Clinical Sciences, School of Veterinary Medicine, Shiraz University, Shiraz, Iran; <sup>2</sup>Resident of Veterinary Surgery, Department of Clinical Sciences, School of Veterinary Medicine, Shiraz University, Shiraz, Iran

\*Correspondence: B. Nikahval, Department of Clinical Sciences, School of Veterinary Medicine, Shiraz University, Shiraz, Iran. E-mail: nikahval@gmail.com

(Received 4 Aug 2014; revised version 20 Jan 2015; accepted 24 Jan 2015)

## Summary

A dog was presented with history of progressive generalized subcutaneous emphysema and exercise intolerance secondary to dog fight. Radiographic evaluation confirmed extensive subcutaneous emphysema, pneumomediastinum and pneumoretroperitoneum. Surgical exploration revealed cricoid cartilage longitudinal fracture and cricotracheal detachment. The fractured cartilage was sutured and the cricoid cartilage and trachea was approximated using interrupted sutures. Concurrent cricoid cartilage fracture and cricotracheal detachment has not been reported in veterinary literature, which should be considered in any case of subcutaneous emphysema secondary to extrinsic laryngeal trauma.

**Key words:** Cricoid fracture, Cricotracheal detachment, Subcutaneous emphysema

## Introduction

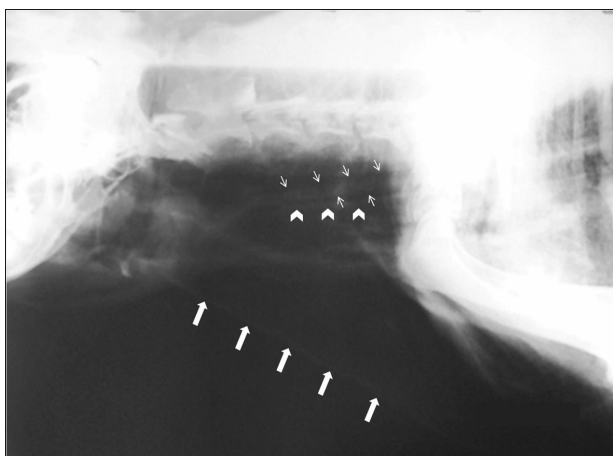
Penetrating injuries of the neck inflicted by animal bites or bullets frequently result in extensive damage to cervical structures. Damage to deep structures includes laryngeal and tracheal perforation, esophageal laceration, nerve and vascular injury, and muscle and skin disruption (Wendell Nelson, 2003). Laryngeal or tracheal lacerations cause subcutaneous emphysema. The subcutaneous emphysema may involve only the peritracheal region or be more extensive and involve the entire subcutaneous area of the body. Such tears may also be responsible for the development of pneumomediastinum and pneumothorax (Wendell Nelson, 2003; Ettinger, 2010). This report describes a case of generalized subcutaneous emphysema in a German shepherd dog due to cricoid cartilage fracture following dog bite.

## Case presentation

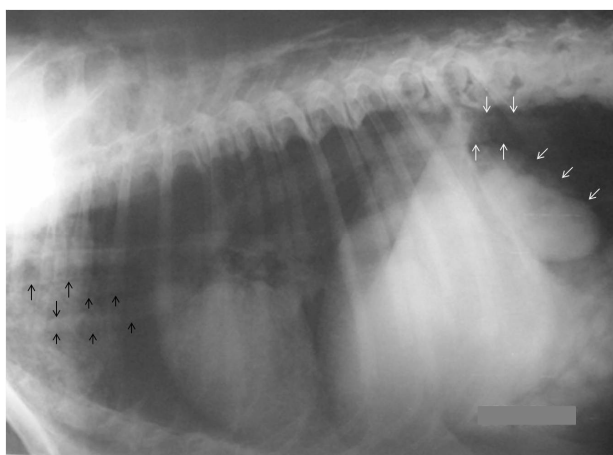
A 12-year-old female German shepherd sheep dog was presented to Veterinary Hospital with one-month history of progressive subcutaneous emphysema and exercise intolerance. One month before admission the dog had fought with another dog. On presentation, the dog was lethargic and the face and whole body were emphysematous. The scar of dog bite was also noticed on the skin of laryngeal region. On palpation, displacement of laryngeal cartilages from midline was

evident. Cervical and thoracic radiographs were taken and revealed severe subcutaneous emphysema, pneumomediastinum and pneumoretroperitoneum (Figs. 1 and 2). The tear of laryngotracheal junction was also suspicious in cervical radiograph. Endoscopic examination could not find any laryngeal or tracheal perforation, but the appearance of larynx was uneven. Surgical approach to ventral surface of the larynx and neck was planned for exploration and treatment. The dog was premedicated with Acepromazine (0.1 mg/kg IM) and after 30 min anesthesia was induced by combination of Ketamine (5 mg/kg IV) and Diazepam (0.2 mg/kg IV). The dog was intubated and anesthesia was maintained by Halothane (0.8-1%) through oxygen. A ventral cervical midline incision was made from the larynx to the sternum. The paired sternohyoid muscles were separated and retracted along their midline. After thorough exploration of the site, complete longitudinal fracture of cricoid cartilage and cricotracheal detachment was observed. Fractured cartilage was debrided and closed with interrupted preplaced absorbable sutures (2-0 PDS). Then the cricoid cartilage and trachea were approximated using interrupted absorbable sutures that pass through cricoid cartilage and encircled the first two rings of trachea. The larynx and trachea were checked for leakage of air to ensure the tightness of these structures. The area was lavaged and sternohyoidus muscles closed using simple continuous pattern. The subcutaneous tissue and skin was closed routinely except for 2 cm that was left open for evacuation of subcutaneous air. Post operative

analgesia was provided by Tramadol (2 mg/kg, IM) and antibiotic therapy (Cefazoline; 22 mg/kg, daily, IM) was considered for 5 days. Dexamethasone was also administered for alleviating post operative laryngeal inflammation and edema. The dog recovered uneventfully. Subcutaneous emphysema disappeared gradually in the 5 days following surgery and the dog returned back to its natural way of life before emphysema. Follow up examination was performed until three months after surgery and the dog was in good physical condition without any clinical signs of laryngeal stenosis.



**Fig. 1:** Lateral cervical radiograph of the dog showing extensive subcutaneous emphysema. The esophagus (small arrows) can be traced as a tubular soft tissue density between dorsal wall of the trachea (arrow heads) and spinal column. Dorsal wall of the trachea in cranial side is indistinct. Body wall in cervical region delineated with big arrows



**Fig. 2:** Lateral thoracic radiograph of the dog showing pneumomediastinum. The mediastinal gas provides increased contrast that increases the conspicuity of mediastinal structures (black arrows). Gas density in the retroperitoneal space increased visualization of kidneys and abdominal aorta (white arrows) indicating accompanying pneumoretroperitoneum

## Discussion

Subcutaneous emphysema has been reported in dog, cat, horse, and human because of tracheal perforation.

Generalized subcutaneous emphysema may occur traumatically, iatrogenically, or spontaneously (Caron and Townsend, 1984; Bauer and Currie, 1988; Mitchell *et al.*, 2000; Malliari *et al.*, 2014). In the dog described here, fracture of cricoid cartilage and detachment of cricotracheal junction was diagnosed as cause of subcutaneous emphysema and, to our knowledge, this is the first report of generalized subcutaneous emphysema secondary to this specific cause.

In our case, given the history and scar of dog bite on laryngeal region, traumatic etiology of emphysema was obvious. Choke chain, dog bite, and gunshot injuries account for most extrinsic laryngeal trauma (Manus, 1965). Rupture of the tracheobronchial tree is a common cause of subcutaneous emphysema and should be suspected in any animal with generalized subcutaneous emphysema (Bauer *et al.*, 1988; Hardie *et al.*, 1999). However, in the presented case, there was no evidence of tracheal perforation in exploration. Injury of the larynx was the sole cause of the emphysema. Subcutaneous emphysema has also been reported in veterinary literature following intubation, rhinotomy, transtracheal wash and ventral slot procedure (Bauer and Currie, 1988; Mitchell *et al.*, 2000; Clements *et al.*, 2003).

In the dog reported here, pneumomediastinum and pneumoretroperitoneum were detected in radiography. Pneumomediastinum is characterized radiographically in lateral view by visualization of mediastinal structures that are not normally seen, such as the esophagus and great vessels of cranial mediastinum, because the presence of air within the mediastinum provides excellent contrast to adjacent soft tissue structures. With smaller amounts of mediastinal gas, the changes are less dramatic and the only abnormality may be visualization of the adventitial surface of the trachea (Thrall, 2013). Pneumomediastinum alone is usually not associated with clinical signs. If the pneumomediastinum progresses to pneumothorax, tachypnea and dyspnea are often seen. In our case, there was no clue of pneumothorax in radiography and clinical signs. However, pneumomediastinum progressed to pneumoretroperitoneum because of the communication of mediastinum and retroperitoneum. The presence of subcutaneous emphysema may be uncomfortable for the animal as we saw in this case. The air trapped within the mediastinum does not require treatment and will spontaneously resolve within 2 weeks if there is no ongoing source of air leakage (Biller and Larson, 2010).

In this case after thorough exploration, suturing the fractured cricoid cartilage and cricotracheal junction relieved the animal from subcutaneous emphysema in five days. Furthermore, a part of the skin and subcutaneous tissue was left open to facilitate evacuation of air besides its absorption. Laryngeal stenosis is a complication of laryngeal surgery and other traumas. It is best to prevent laryngeal stenosis by accurate tissue apposition in surgical patients. Laryngeal stenosis secondary to granulation tissue is manifested as progressive dyspnea (Wendell Nelson, 2003). On a three-month follow up, the dog had no clinical signs of

laryngeal stenosis, revealing good alignment of cartilage fragments and mucosa. To the authors' knowledge, this is the first report of generalized subcutaneous emphysema due to concurrent cricoid cartilage fracture and cricotracheal detachment and this cause should be considered in any case of subcutaneous emphysema following severe extrinsic laryngeal trauma.

## References

- Bauer, MS and Currie, J** (1988). Generalized subcutaneous emphysema in a dog. *Can. Vet. J.*, 29: 836-837.
- Biller, DS and Larson, MM** (2010). Medistinal disease. In: Ettinger, SJ and Feldman, EC (Eds.), *Text book of veterinary internal medicine*. (7th Edn.), St. Louis, Missouri, Saunders/Elsevier. PP: 1119-1125.
- Caron, J and Townsend, H** (1984). Tracheal perforation and widespread subcutaneous emphysema in a horse. *Can. Vet. J.*, 25: 339-341.
- Clements, DN; McGill, S; Beths, T and Sullivan, M** (2003). Tracheal perforation secondary to suture irritation in a dog following a ventral slot procedure. *J. Small Anim. Pract.*, 44: 313-315.
- Ettinger, SJ** (2010). Diseases of the trachea and upper airways. In: Ettinger, SJ and Feldman, EC (Eds.), *Text book of veterinary internal medicine*. (7th Edn.), St. Louis, Missouri, Saunders/Elsevier. PP: 1066-1088.
- Hardie, E; Spodnick, G; Gilson, S; Benson, J and Hawkins, E** (1999). Tracheal rupture in cats: 16 cases (1983-1998). *J. Am. Vet. Med. Assoc.*, 214: 508-512.
- Malliari, H; Ntasenos, E; Chatziavramidis, A; Printza, A and Konstantinidis, A** (2014). Cricotracheal separation with multiple cricoid fractures after blunt neck injury: a case report. *Hippokratia*. 18: 65-66.
- Manus, A** (1965). Canine epiphyoid fractures. *J. Am. Vet. Med. Assoc.*, 147: 129-132.
- Mitchell, SL; McCarthy, R; Rudloff, E and Pernell, RT** (2000). Tracheal rupture associated with intubation in cats: 20 cases (1996-1998). *J. Am. Vet. Med. Assoc.*, 216: 1592-1595.
- Thrall, DE** (2013). The mediastinum. In: Thrall, DE (Ed.), *Text book of veterinary diagnostic radiology*. (6th Edn.), St. Louis, Missouri, Saunders/Elsevier. PP: 550-571.
- Wendell Nelson, A** (2003). Laryngeal trauma and stenosis. In: Slatter, D (Ed.), *Text book of small animal surgery*. (3rd Edn.), Philadelphia, Saunders. PP: 845-858.

# Summaries in Persian

## خلاصه‌ی مقالات به زبان فارسی

مقاله کامل: تأثیر استرس گرمایی بر پروفایل بیان ژن‌های مربوط به آپوپتوز در سلول‌های تک هسته‌ای خون محیطی گاو دوره انتقالی نژاد ساهییوال

آنجلی سومال<sup>۱</sup>، آنجلی آگاروال<sup>۲</sup> و رامش چاندرا یوپیادیوای<sup>۲</sup>

<sup>۱</sup> دانشجوی دکترای تخصصی فیزیولوژی دامپزشکی، بخش فیزیولوژی و اقلیم‌شناسی (P&C)، پژوهشکده تحقیقات دامپزشکی هند، ایزاتناگار، ۲۴۳۱۲۲، باریلی، یوتر پردش، هند؛ <sup>۲</sup> بخش فیزیولوژی گاو شیری، پژوهشکده ملی تحقیقات گاو شیری، کرنال-۱۳۲۰۰۱، هریانا، هند

(دریافت مقاله: ۱ دی ۱۳۹۳، پذیرش نهایی: ۲۳ اسفند ۱۳۹۳)

این مطالعه به منظور بررسی اثر استرس گرمایی بر الگوی بیان ژن‌های مرتبط با آپوپتوز در حوالی زایمان گاوهای دوره انتقالی (فاز انتقالی قبل و بعد از زایمان) نژاد ساهییوال انجام گرفت. برای این منظور، ۱۲ گاو ساهییوال آبستن خشک از مرکز تحقیقات دام‌های اهلی در پژوهشکده ملی تحقیقات گاو شیری، کرنال انتخاب شدند. گاوها به دو گروه شامل شش گاو ساهییوال در هر گروه تقسیم شدند. گاوهای گروه I تحت شرایط دمایی معتدل ( $THI=۶۷/۳$ ) و گاوهای گروه II در فصل تابستان ( $THI=۷۹/۹$ ) زایمان کردند. نمونه‌های خونی در روزهای ۱۵-، ۰ و ۱۵+ نسبت به روز زایمان جمع‌آوری گردیدند. سلول‌های تک هسته‌ای خون محیطی (PBMC) مشخص شده و کل RNA برای بیان mRNAs مربوط به BCL-2 (لنفومای سلول B-۲)، BAX (کشنده آنتاگونیست BCL-2)، BAK (پروتئین X مرتبط با Bcl-2)، CASP-3 (سیستئین-آسپارتیک پروتئازهای-۳) و P53 (پروتئین توموری-۵۳) جدا شدند. اثر تنظیمی بالای CASP-3 بر روی روز زایمان در طی هر دو شرایط دمایی مشخص داشت. مقایسه بین دو شرایط دمایی نشان داد که بین CASP-3، BAK، P53 و نسبت BAX/BCL-2 در PBMC در فصل تابستان در مقایسه با وضعیت دمایی معتدل افزایش یافت که حساسیت این سلول‌ها به آپوپتوز را متبادر به ذهن می‌کند. بر اساس یافته‌های بالا می‌توان چنین نتیجه‌گیری کرد که هنگام زایمان PBMC نسبت به آپوپتوز حساس‌تر بوده و تابستان که استرس‌زاتر می‌باشد آپوپتوز PBMC در گاوهای ساهییوال را تشدید می‌کند.

واژه‌های کلیدی: آپوپتوز، PBMC، ساهییوال، استرس گرمایی، گاو دوره انتقالی

## مقاله کامل: جداسازی اولیه گونه‌های مایکوباکتریوم در گونه‌های مولوس در ترکیه

پینار سویم<sup>۱</sup>، سلمین اُزر<sup>۲</sup> و فریت راد<sup>۳</sup>

<sup>۱</sup>وزارت غذا، کشاورزی و دامداری، اداره کل استان کوروم، کوروم، ترکیه؛ <sup>۲</sup>گروه آبی‌پروری، دانشکده شیلات دانشگاه مرسین، مرسین ۳۳۱۶۹، ترکیه

(دریافت مقاله: ۲۸ اسفند ۱۳۹۲، پذیرش نهایی: ۱۷ دی ۱۳۹۳)

گونه‌های مایکوباکتریوم اکتیوزئونوتیک خطرات بهداشتی در ماهی و انسان دارد. در این مطالعه، وجود گونه‌های مایکوباکتریوم اکتیوزئونوتیک در شاه ماهی (مولوس بارباتوس) و شاه ماهی قرمز (مولوس سورمولیتوس)، گونه‌های بسیار صید شده در دریای مدیترانه و ازه مورد بررسی قرار گرفت. تعداد ۲۰۸ نمونه ماهی تهیه شده از ماهیگیرهایی در شهرستان مرسین (ترکیه) مورد مطالعه قرار گرفتند. گونه‌های مایکوباکتریوم با استفاده از روش‌های قراردادی جداسازی شده و توسط واکنش زنجیره‌ای پلیمرز در سطح جنس و به وسیله PCR-RFLP در سطح گونه شناسایی شده‌اند. ۱۳ گونه مایکوباکتریوم در ۱۳ نمونه ماهی (۶/۲۵٪) شناسایی شدند. چهار گونه مایکوباکتریوم به عنوان مایکوباکتریوم ژناونس، سه گونه به عنوان مایکوباکتریوم فورتوتوم، سه گونه به عنوان مایکوباکتریوم اسکروفلاستوم، یک گونه به عنوان مایکوباکتریوم مارینوم، یک گونه به عنوان مایکوباکتریوم واسه و یک گونه به عنوان مایکوباکتریوم اوروم شناسایی شدند. هیچ گونه‌ای از مایکوباکتریوم در نمونه‌های ماهی مشاهده نشد. یافته‌های این مطالعه می‌توانند به مطالعات بعدی بر روی گونه‌های مایکوباکتریوم اکتیوزئونوتیک در غذاهای دریایی کمک نمایند.

**واژه‌های کلیدی:** بیماری ماهی، ایمنی غذا، گونه‌های مایکوباکتریوم، شاه ماهی (مولوس بارباتوس)، شاه ماهی قرمز (مولوس سورمولیتوس)

## مقاله کامل: تعیین خصوصیات گونه‌های توکسین‌زای اسپرژیلوس فلاوس و اسپرژیلوس پارازیتیکوس جدا شده از خوراک دام در شمال شرق ایران

الهام داوری<sup>۱</sup>، محمد محسن‌زاده<sup>۲</sup>، غلامرضا محمدی<sup>۳</sup>  
و رویا رضائیان دلویی<sup>۴</sup>

<sup>۱</sup>دانش‌آموخته دانشکده دامپزشکی دانشگاه فردوسی مشهد، مشهد، ایران؛ <sup>۲</sup>گروه بهداشت مواد غذایی و آبزیان، دانشکده دامپزشکی دانشگاه فردوسی مشهد، مشهد، ایران؛ <sup>۳</sup>گروه علوم درمانگاهی، دانشکده دامپزشکی دانشگاه فردوسی مشهد، مشهد، ایران؛ <sup>۴</sup>گروه زراعت و اصلاح نباتات، واحد مشهد، دانشگاه آزاد اسلامی، مشهد، ایران

(دریافت مقاله: ۱۰ اسفند ۱۳۹۲، پذیرش نهایی: ۵ آذر ۱۳۹۳)

آفلاتوکسین‌ها، متابولیت‌های ثانویه تولید شده به وسیله بعضی از گونه‌های اسپرژیلوس به ویژه اسپرژیلوس فلاوس و اسپرژیلوس پارازیتیکوس می‌باشند که باعث آلودگی مواد غذایی و یا خوراک دام می‌شوند. این مطالعه با هدف ارزیابی آلودگی خوراک دام به انواع اسپرژیلوس و تشخیص ژن‌های موثر در مسیر سنتز آفلاتوکسین در اسپرژیلوس فلاوس و اسپرژیلوس پارازیتیکوس جدا شده از خوراک دام انجام گرفت. تعداد ۱۱۰ نمونه خوراک دام شامل سیلو، کنسانتره، علوفه و خوراک آماده از ۳۰ گاوداری صنعتی و نیمه صنعتی استان خراسان رضوی جمع‌آوری و با استفاده از

روش کشت آزمایشگاهی و واکنش زنجیره‌ای پلیمرز مورد ارزیابی قرار گرفت. تعداد ۶۸ (۶۱/۸۲٪) سویه آسپرژیلوس از ۱۱۰ نمونه خوراک دام مورد بررسی، جداسازی گردید. بیشترین میزان آلودگی به انواع آسپرژیلوس فومیگاتوس (۲۱/۸۱٪)، سپس آسپرژیلوس فلاوس (۱۷/۲۷٪)، آسپرژیلوس نایجر (۱۰٪)، آسپرژیلوس پارازیتیکوس (۸/۱۸٪) و آسپرژیلوس اروزیه (۴/۵۴٪) تعلق داشت. از بابت میزان آلودگی قارچی بین گاو‌داری‌های صنعتی و نیمه صنعتی هیچگونه اختلاف معنی‌داری وجود نداشت ( $P>0.05$ ). از آزمایش واکنش زنجیره‌ای پلیمرز چندگانه برای تشخیص چهار ژن اصلی (*nor-1*, *ver-1*, *omtA*, *aflR*) مسؤول تولید آنزیم‌های کلیدی در چرخه بیوسنتز آفلاتوکسین در آسپرژیلوس فلاوس و آسپرژیلوس پارازیتیکوس استفاده گردید. از ۲۸ سویه آسپرژیلوس فلاوس و آسپرژیلوس پارازیتیکوس جدا شده تعداد ۱۰ جدایه (۳۵/۷۱٪) واجد چهار ژن اصلی با باندهای مشخص بودند. کلیه جدایه‌ها از بابت تولید آفلاتوکسین با استفاده از روش کروماتوگرافی لایه نازک مورد تایید قرار گرفتند. ۱۸ جدایه (۶۴/۲۹٪) دارای ۱، ۲ یا ۳ باند بودند. نتایج به دست آمده در این مطالعه نشان داد که تشخیص سریع و اختصاصی قارچ‌های توکسین‌زا برای اطمینان از سلامت میکروبیولوژیکی خوراک دام حائز اهمیت می‌باشد.

**واژه‌های کلیدی:** آفلاتوکسین، گونه‌های آسپرژیلوس، خوراک دام، واکنش زنجیره‌ای پلیمرز چندگانه

## مقاله کامل: تاثیر افزودن امولسیون کننده به جیره‌های حاوی منابع مختلف چربی بر عملکرد اردک‌های خاکی کمپل

زُسانگپوای<sup>۱</sup>، آملان کومار پاترا<sup>۲</sup> و گوتام سامانتا<sup>۲</sup>

<sup>۱</sup> کارشناس ارشد، گروه تغذیه دام، دانشکده دامپزشکی و علوم دامی دانشگاه علوم دامی و شیلات بنگال غربی، سارانی، K. B. ۳۷، بلگاچیا، کلکته، ۷۰۰۰۳۷، بنگال غربی، هند؛ <sup>۲</sup> گروه تغذیه دام، دانشکده دامپزشکی و علوم دامی دانشگاه علوم دامی و شیلات بنگال غربی، سارانی، K. B. ۳۷، بلگاچیا، کلکته، ۷۰۰۰۳۷، بنگال غربی، هند

(دریافت مقاله: ۸ بهمن ۱۳۹۲، پذیرش نهایی: ۲۹ بهمن ۱۳۹۳)

یک آزمایش به منظور مطالعه اثرات یک امولسیون کننده (گلیسرول پلی اتیلن گلیکول رسینولات، GPGR) و منابع مختلف چربی بر روی عملکرد اردک‌های خاکی کمپل انجام گرفت. اردک‌ها به پنج گروه با سه تکرار (۱۰ اردک به ازای هر تکرار) در هر گروه تقسیم‌بندی شدند. درمان‌ها، جیره کنترل (C1)، بدون افزودن روغن و امولسیون کننده، جیره کنترل افزوده شده با ۲٪ روغن سویا (C2) بودند. برای سه گروه دیگر، بلال ذرت با سبوس برنج جایگزین و به ۲٪ روغن سویا به همراه امولسیون کننده (T1)، ۲٪ روغن خرما به اضافه امولسیون کننده (T2)، و ۲٪ چربی خوک به اضافه امولسیون کننده (T3) افزوده شد. مصرف خوراک تحت تأثیر هیچ یک از درمان‌های غذایی قرار نگرفت ( $P>0.1$ ). همچنین اثری از درمان غذایی بر روی افزایش وزن بدن و بازدهی خوراک به استثنای گروه T3، که افزایش وزن بدن در مقایسه با سایر درمان‌ها کمتر و بازدهی خوراک کمتر از C2، T1 و T2 بود، وجود نداشت. قابلیت متابولیزه کردن ماده خشک در گروه‌های T1، T2 و T3 نسبت به گروه‌های C1 و C2 میل به کاهش داشت ( $P=0.08$ ). مقادیر انرژی قابل متابولیزه به طور معنی‌داری در گروه C2 نسبت به گروه C1 بیشتر بوده ( $P<0.05$ )، ولی در میان گروه‌های C1، T1، T2 و T3 مشابه بودند. قابلیت متابولیزه کردن چربی و سایر مواد مغذی تحت تأثیر درمان‌های غذایی قرار نگرفتند ( $P>0.10$ ). صفات اصلی لاشه در میان درمان‌ها تحت تأثیر قرار نگرفتند ( $P>0.10$ ). به عنوان نتیجه‌گیری، روغن سویا و روغن خرما همراه با GPGR به عنوان امولسیون کننده می‌توانند به جیره‌های حاوی مقادیر زیاد سبوس برنج بدون اثر بر عملکرد افزوده شوند، در حالی که چربی خوک ممکن است عملکرد اردک‌ها را به طور معکوس تحت تأثیر قرار دهد.

**واژه‌های کلیدی:** امولسیون کننده، چربی‌ها، رشد، اردک‌های خاکی کمپل، مصرف مواد مغذی

## مقاله کامل: آنالیز انسجام کروماتین و آسیب DNA اسپرمتوزوآی بوفالو

کریم غ. ام. محمود<sup>۱</sup>، عبدالحامد ای. ای. السوگری<sup>۲</sup>، آلا ای. عبدالغفار<sup>۳</sup>،  
محمود ای. ای. ابو الروز<sup>۳</sup> و یوسف اف. احمد<sup>۱</sup>

<sup>۱</sup> گروه تولید مثل دام و تلقیح مصنوعی، مرکز تحقیقات ملی، الدقی، الجیزه، مصر؛ اداره کل خدمات دامپزشکی، الدقی، الجیزه، مصر؛ <sup>۲</sup> گروه مامایی، دانشکده دامپزشکی دانشگاه بنها، الکالیوبیا، مصر

(دریافت مقاله: ۲۱ مرداد ۱۳۹۳، پذیرش نهایی: ۱ آذر ۱۳۹۳)

این مطالعه به منظور تخمین انسجام کروماتین و آسیب DNA به وسیله الکتروفورز DNA و سنجش کامت در مایع منی تازه و منجمد بوفالو انجام گرفت. نمونه‌های مایع منی از چهار بوفالوی نر جمع‌آوری شدند، و مایع منی بعد از فریز از لحاظ تحرک اسپرم، زنده مانی، ناهنجاری‌های اسپرم، انسجام کروماتین و آسیب DNA بررسی شد. اختلاف معنی‌داری در پارامترهای مایع منی در میان گاوهای نر بعد از آب شدن پیدا شد. اختلاف‌های بسیار معنی‌داری ( $P < 0.001$ ) در انسجام کروماتین بین مایع منی تازه و منجمد مشاهده شدند. اختلاف معنی‌داری بین گاوها از نظر انسجام کروماتین در مایع منی تازه وجود نداشت، اما در مایع منی منجمد در میان گاوها اختلاف معنی‌داری شناسایی شد ( $P < 0.05$ ). قطعه قطعه شدن DNA به وسیله الکتروفورز ژل آگاروز دیده نشد. درصد اسپرم با DNA آسیب دیده با سنجش کامت به طور معنی‌داری بین مایع منی تازه و منجمد فرق می‌کرد. رابطه منفی معنی‌داری بین تحرک و آسیب به DNA ( $r = -0.68, P < 0.05$ ) وجود داشت و ناهنجاری‌های اسپرم و قطعه قطعه شدن DNA به طور قابل توجهی به شکل مثبت در ارتباط بودند ( $r = 0.59, P < 0.05$ ). در نتیجه، ارزیابی آسیب DNA ممکن است اطمینان از نرمال بودن ژنوم را میسر ساخته و بتواند تکامل روش‌های اصلاح شده انتخاب اسپرمتوزوآ با DNA سالم را به منظور استفاده در تلقیح مصنوعی هدایت نماید.

**واژه‌های کلیدی:** بوفالو نر، انسجام کروماتین، آسیب DNA، کیفیت مایع منی

## مقاله کامل: تاثیر مایع آمنیون جنین جوجه بر روی بازسازی عصب سیاتیک موش صحرائی

غلامحسین فرجاه<sup>۱</sup> و فرزانه فضلی<sup>۲</sup>

<sup>۱</sup> مرکز تحقیقاتی نوروفیزیولوژی، گروه آناتومی، دانشکده پزشکی دانشگاه علوم پزشکی ارومیه، ارومیه، ایران؛ <sup>۲</sup> دانشجوی کارشناسی ارشد علوم تشریحی، گروه آناتومی، دانشکده پزشکی دانشگاه علوم پزشکی ارومیه، ارومیه، ایران

(دریافت مقاله: ۱۹ شهریور ۱۳۹۳، پذیرش نهایی: ۲۰ دی ۱۳۹۳)

هدف از این مطالعه تجربی ارزیابی تاثیر مایع آمنیون جوجه بر برش عرضی عصب سیاتیک موش صحرائی است. ۳۰ سر موش نر صحرائی (اسپراگو-داولی) بالغ به وزن ۲۷۵ تا ۳۰۰ گرم به طور تصادفی به سه گروه شامل (۱) مایع آمنیون، (۲) نرمال سالین و (۳) شم جراحی تقسیم شدند. مایع آمنیون از حفره آمنیون جنین جوجه ۱۴ روزه کشیده شد. عصب سیاتیک نمایان شد و به طور عرضی قطع شد. بلافاصله ترمیم اپی نورئال انجام شد. به حیوانات تحت درمان با مایع آمنیون ۲ میلی لیتر بر کیلوگرم به صورت زیر جلدی و به طور روزانه، ۵ بار در هفته و به مدت دو هفته تزریق شد. همه حیوانات توسط شاخص حرکتی عصب سیاتیک، الکتروفیزیولوژی، بافت شناسی و ایمونوهیستوشیمی در ۲۸ و ۵۶ روز پس از

جراحی ارزیابی شدند. شاخص حرکتی عصب سیاتیک در روزهای ۲۱ و ۲۸ پس از جراحی در بین گروه‌های مایع آمیون و نرمال سالین از لحاظ آماری معنی‌دار بود ( $P < 0.05$ ). در روز ۲۸، تعداد آکسون‌های میلین‌دار در گروه مایع آمیون از لحاظ آماری بیشتر از گروه نرمال سالین بود ( $P < 0.05$ ). در روزهای ۲۸ و ۵۶ پس از جراحی، میانگین سرعت هدایت عصب در گروه مایع آمیون نسبت به گروه نرمال سالین سریع‌تر بود، اما این اختلاف معنی‌دار نبود ( $P > 0.05$ ). نتایج این مطالعه نشان می‌دهد که مایع آمیونیتیک جنین جوجه، بازسازی عصب محیطی را تقویت می‌نماید.

واژه‌های کلیدی: مایع آمیون، جنین جوجه، بازسازی عصب، موش صحرائی

## مقاله کامل: شناسایی و تفریق سویه‌های وحشی و واکسن ویروس دیستمپر سگ سانان توسط واکنش زنجیره‌ای پلیمرز داپلکس با رونویسی معکوس

زیبا<sup>۱</sup>-بینگ دونگ<sup>۱، ۲</sup>، ون-هو لی<sup>۳</sup>، جون-لینگ ژو<sup>۴</sup>، ون-جون لیو<sup>۱</sup>،  
مینگ-کیو ژا<sup>۵</sup>، یونگ-ون لوان<sup>۱</sup> و جین-دینگ چن<sup>۱</sup>

<sup>۱</sup>گروه طب پیشگیری دامپزشکی، دانشکده دامپزشکی دانشگاه کشاورزی جنوب چین، منطقه تیان هی، گوانگژو ۵۱۰۶۴۲، چین؛ <sup>۲</sup>گروه علوم دامی، دانشکده علوم کشاورزی و مهندسی بینگ دونگ، دانشگاه شائگوان، شائگوان ۵۱۲۰۰۵، چین؛ <sup>۳</sup>آکارشناس ارشد ویروس، گروه طب پیشگیری دامپزشکی، دانشکده دامپزشکی دانشگاه کشاورزی جنوب چین، منطقه تیان هی، گوانگژو ۵۱۰۶۴۲، چین؛ <sup>۴</sup>آکارشناس ویروس، گروه طب پیشگیری دامپزشکی، دانشکده دامپزشکی دانشگاه کشاورزی جنوب چین، منطقه تیان هی، گوانگژو ۵۱۰۶۴۲، چین؛ <sup>۵</sup>آکارشناس ارشد واکسن، گروه طب پیشگیری دامپزشکی، دانشکده دامپزشکی دانشگاه کشاورزی جنوب چین، منطقه تیان هی، گوانگژو ۵۱۰۶۴۲، چین

(دریافت مقاله: ۲۳ دی ۱۳۹۲، پذیرش نهایی: ۲۵ آذر ۱۳۹۳)

ویروس دیستمپر سگ سانان (CDV) عامل دیستمپر سگ سانان (CD) است که بیماری شدید و بسیار واگیری در سگ‌ها می‌باشد. در مطالعه حاضر، یک روش واکنش زنجیره‌ای پلیمرز داپلکس با رونویسی معکوس (RT-PCR) برای شناسایی و تمایز سویه‌های نوع وحشی و واکسن CDV تهیه شد. چهار پرایمر به منظور شناسایی و افتراق بین ویروس‌ها به ترتیب به وسیله تولید فراورده‌های ۶۳۸ و ۷۸۱ cDNA bp طراحی شدند. علاوه بر این، روش RT-PCR دو رشته‌ای برای شناسایی ۶۷ نمونه مزرعه مشکوک به CD از استان گوانگ دونگ در چین استفاده گردید. به عنوان نتیجه، ۳۳ نمونه مشابه نوع وحشی بودند. روی هم رفته، روش RT-PCR دو رشته‌ای ویژگی و حساسیت بالایی دارد که می‌تواند برای شناسایی و تفریق مؤثر واکسن CDV و سویه نوع وحشی مورد استفاده قرار گیرد و نشان دهنده آن است که می‌تواند در شناسایی بالینی و بررسی اپیدمیولوژیکی به کار رود.

واژه‌های کلیدی: ویروس دستمپر سگ سانان، تمایز، RT-PCR داپلکس، حساسیت، ویژگی



مقاله کامل:

## جداسازی و شناسایی مولکولی مایکوپلاسما کوئی جنیتالیوم از دستگاه تناسلی اسب سانان در شمال هند

کاپیل نهرا<sup>۱</sup>، راجنیش رانا<sup>۲</sup>، کوناساگارا ناگالیکار ویسواس<sup>۳</sup>، ناچاپولی رمیش آرون<sup>۱</sup>،  
ویجنندرا پال سینگ<sup>۴</sup>، آجی پراتاپ سینگ<sup>۵</sup> و شیاما نارایانا پرابهو<sup>۶</sup>

<sup>۱</sup> دانش آموخته پژوهشکده تحقیقات دامپزشکی هند، ایزاتناگار، ۲۴۳۱۲۲، باریلی، یوتر پردش، هند؛ <sup>۲</sup> آزمایشگاه رفرا مایکوپلاسما، بخش باکتری شناسی و قارچ شناسی، پژوهشکده تحقیقات دامپزشکی هند، ایزاتناگار، ۲۴۳۱۲۲، باریلی، یوتر پردش، هند؛ <sup>۳</sup> بخش باکتری شناسی و قارچ شناسی، پژوهشکده تحقیقات دامپزشکی هند، ایزاتناگار، ۲۴۳۱۲۲، باریلی، یوتر پردش، هند؛ <sup>۴</sup> گروه میکروبیولوژی، دانشکده دامپزشکی و علوم دامی (COVs&AH) دانشگاه دامپزشکی پت دین دایال (DUVASU)، ماتورا، ۲۸۱۰۰۱، یوتر پردش، هند؛ <sup>۵</sup> دانشجوی دکترای تخصصی آسیب شناسی دامپزشکی، بخش پاتولوژی، پژوهشکده تحقیقات دامپزشکی هند، ایزاتناگار، ۲۴۳۱۲۲، باریلی، یوتر پردش، هند

(دریافت مقاله: ۴ دی ۱۳۹۲، پذیرش نهایی: ۱ آذر ۱۳۹۳)

اگر چه به مایکوپلاسما کوئی جنیتالیوم در مشکلات تولید مثلی اسب سانان اشاره شده است، اما به دلیل فقدان آزمایش‌های تشخیصی، اختصاصی شیوع آن تا حد زیادی ناشناخته است. به منظور بر طرف کردن این محدودیت، جفت پرایمرهای اختصاصی گونه را تکامل بخشیده و بهینه‌سازی کرده‌ایم که توالی‌های ژن *rpoB* مایکوپلاسما کوئی جنیتالیوم (RNA پلیمرز تحت واحد B) را مورد هدف قرار می‌دهند. ویژگی روش واکنش زنجیره‌ای پلیمرز تکامل یافته در این مطالعه با استفاده از ۱۲ جدایه مزرعه‌ای شامل سویه مایکوپلاسما کوئی جنیتالیوم و دیگر گونه‌های مایکوپلاسما تعیین شد. در مطالعه مزرعه‌ای، تعداد ۱۲۲ نمونه شامل ۵۰ نمونه بالینی و ۷۲ نمونه تصادفی جمع‌آوری شده از مادیان و نریان به منظور شناسایی مایکوپلاسما کوئی جنیتالیوم در دستگاه تناسلی اسب سانان با آزمون واکنش زنجیره‌ای پلیمرز اختصاصی گونه تحت بررسی قرار گرفتند. واکنش زنجیره‌ای پلیمرز اختصاصی گونه مایکوپلاسما کوئی جنیتالیوم ۲۲/۱۳٪ از نمونه‌ها را مثبت شناسایی کرد، در حالی که ۹/۰۱٪ از نمونه‌ها با تکنیک قراردادی کشت مثبت بودند. واکنش زنجیره‌ای پلیمرز فراهم شده در این مطالعه توانست برای تشخیص سریع، اختصاصی و دقیق سویه‌های مایکوپلاسما کوئی جنیتالیوم مورد استفاده قرار گیرد. طبق اطلاعات نویسندگان، این اولین گزارش راجع به تکامل و ارزیابی واکنش زنجیره‌ای پلیمرز اختصاصی گونه برای شناسایی مایکوپلاسما کوئی جنیتالیوم می‌باشد.

واژه‌های کلیدی: تشخیص، مایکوپلاسما کوئی جنیتالیوم، واکنش زنجیره‌ای پلیمرز، ژن *rpoB*

## مقاله کامل: بررسی MMP-2 و MMP-9 در سرم سگ‌های مبتلا به بزرگ شدگی اتساعی قلب

سولماز چگینی<sup>۱</sup>، زهره خاکی<sup>۲</sup>، داریوش شیرانی<sup>۳</sup>، علیرضا وجهی<sup>۴</sup>،  
محمد طاهری<sup>۵</sup>، یارا تمرچی<sup>۶</sup> و عبدالرزاق رستمی<sup>۷</sup>

<sup>۱</sup> رزیدنت کلینیکال پاتولوژی، بخش کلینیکال پاتولوژی، دانشکده دامپزشکی دانشگاه تهران، تهران، ایران؛ <sup>۲</sup> بخش کلینیکال پاتولوژی، دانشکده دامپزشکی دانشگاه تهران، تهران، ایران؛ <sup>۳</sup> بخش داخلی دام کوچک، دانشکده دامپزشکی دانشگاه تهران، تهران، ایران؛ <sup>۴</sup> بخش رادیولوژی، دانشکده دامپزشکی دانشگاه تهران، تهران، ایران؛ <sup>۵</sup> آزمایشگاه دکتر رستگار، دانشکده دامپزشکی دانشگاه تهران، تهران، ایران؛ <sup>۶</sup> رزیدنت داخلی دام کوچک، بخش داخلی دام کوچک، دانشکده دامپزشکی دانشگاه تهران، تهران، ایران؛ <sup>۷</sup> دامپزشک خصوصی، تهران، ایران

(دریافت مقاله: ۲۲ شهریور ۱۳۹۳، پذیرش نهایی: ۱۲ بهمن ۱۳۹۳)

بزرگ شدن اتساعی قلب (DCM) با تغییراتی در میوسیت‌ها و بافت همبندی قلب همراه است. ماتریکس متالوپروتئینازها (MMPs) نقش

مهمی در سازماندهی و بازسازی قلب ایفا می کنند. به نظر می رسد که ژلاتینازها (MMP-2 و MMP-9) آنزیم های مهمی در بروز کاردیومیوپاتی می باشند. در ۲۲ قلاده سگ (گروه بیمار) شامل ۱۱ نر و ۱۱ ماده وجود بزرگ شدگی اتساعی قلب با کمک معاینات بالینی، گوش کردن صدای قلب، رادیوگراف از قفسه سینه و اکوکاردیوگرافی تایید شد. همچنین ۱۷ قلاده سگ سالم (گروه کنترل) با وزن و نژاد مشابه با بیماران به عنوان گروه شاهد انتخاب شدند و کلیه روند تشخیصی در مورد آنها نیز انجام گرفت. سپس MMP-2 و MMP-9 سرم گروه های کنترل و بیمار با روش زایموگرافی نیمه کمی اندازه گیری شد. بررسی ها نشان داد که میزان کلی MMP-9 در گروه بیمار بیشتر از گروه کنترل است و تفاوت معنی داری در میزان کلی MMP-2 بین ۲ گروه مشاهده نمی شود. pro-MMP-2 در گروه بیمار یافت نشد اما شکل فعال آن در هر دو گروه وجود داشت و فعالیت MMP-2 در بیماران از نظر آماری معنی دار بود. شکل فعال MMP-9 تنها در بیماران دیده شد. گرچه pro-MMP-9 در هر دو گروه مشاهده گردید اما میزان آن در گروه کنترل به صورت معنی داری بیشتر از بیماران بود. از نظر آماری تفاوت معنی داری در مقادیر شکل فعال MMP-2 و MMP-9 مابین گروه های مختلف بزرگ شدگی قلب (راست، چپ و هر دو سمت) و VHS (مقیاس اندازه قلب بر حسب اندازه مهره های کمر) در مقایسه با کنترل مشاهده نگردید. اگر چه تغییراتی در مقادیر MMP-2 و MMP-9 سرم سگ های مبتلا به DCM وجود دارد، اما به نظر آمده که افزایش MMP-9 مهم تر از MMP-2 می باشد و هیچکدام از آنها تحت تاثیر بزرگ شدگی قلب یا درجه VHS نیستند.

واژه های کلیدی: DCM، ماتریکس متالوپروتئیناز، MMP-2، MMP-9، زایموگرافی

## مقاله کامل: ارزیابی اسپرم های منجمد/آب شده از ناحیه دم اپیدیدیم و پتانسیل بارورسازی اسپرم گاوی جمع آوری شده از دم اپیدیدیم در محیط آزمایشگاه

آنتونیو چاویپرو<sup>۱</sup>، کارلا سرکواپیرا<sup>۲</sup>، جواو سیلوا<sup>۳</sup>، جوآنا فرانکو<sup>۴</sup>  
و فرناندو موریارا دا سیلوا<sup>۱</sup>

<sup>۱</sup>گروه علوم مناطق بیابانی، مرکز تحقیقات و فن آوری کشاورزی آژورس (CITA-A)، دانشگاه آژورس، آنگرا دو هروایسمو ۰۴۲-۹۷۰۰، پرتغال؛ <sup>۲</sup>دانشجوی دوره کارشناسی، مرکز تحقیقات و فن آوری کشاورزی آژورس (CITA-A)، دانشگاه آژورس، آنگرا دو هروایسمو ۰۴۲-۹۷۰۰، پرتغال؛ <sup>۳</sup>دانش آموخته مرکز تحقیقات و فن آوری کشاورزی آژورس (CITA-A)، دانشگاه آژورس، آنگرا دو هروایسمو ۰۴۲-۹۷۰۰، پرتغال؛ <sup>۴</sup>کارشناس ارشد، گروه علوم مناطق بیابانی، مرکز تحقیقات و فن آوری کشاورزی آژورس (CITA-A)، دانشگاه آژورس، آنگرا دو هروایسمو ۰۴۲-۹۷۰۰، پرتغال

(دریافت مقاله: ۹ تیر ۱۳۹۳، پذیرش نهایی: ۲۳ اسفند ۱۳۹۳)

در مطالعه حاضر، پتانسیل بارورسازی مایع منی جمع آوری شده از اپیدیدیم گاوهای نر کشتار شده بعد از انجماد به وسیله تکنیک های قراردادی و روش های فلوسیتومتری مورد بررسی قرار گرفت. دم اپیدیدیم برش داده شد، و اسپرم ها جمع آوری شده و از نظر حجم، غلظت اسپرم و انسجام آکروزوم و غشا با استفاده از یک فلوسیتومتر ارزیابی شدند. پتانسیل بارورسازی اسپرم به وسیله لقاح داخل آزمایشگاهی (IVF) مورد آزمایش قرار گرفت. قبل از فریز کردن، غلظت متوسط اسپرم  $1.0 \times 27/5 \pm 216$  sperm/ml بود. زنده مانی اسپرم به طور متوسط  $86/5 \pm 4\%$  بود. درصد متوسط اسپرم با آکروزوم و غشای پلاسمایی سالم قبل و بعد از انجماد به ترتیب  $90/7 \pm 2/9\%$  و  $90/8 \pm 1/9\%$  ( $P \geq 0.05$ ) بود. متوسط میزان بارورسازی، با استفاده از مایع منی منجمد/آب شده ناحیه اپیدیدیم  $64/1 \pm 3/9\%$  بارورسازی بدون اختلاف معنی دار ( $P > 0.05$ ) میان گاوها به دست آمد. در رابطه با گاوهای منظور شده به عنوان گروه کنترل، میزان بارورسازی  $72/2 \pm 4/5\%$  بود، که به طور معنی داری با میزان بارورسازی مایع منی منجمد/آب شده اپیدیدیمی اختلاف داشت ( $P > 0.05$ ). در نتیجه، امکان بهره گیری از تکنیک های آزمایشگاهی با اسپرماتوزوآهای منجمد جمع آوری شده از اپیدیدیم گاوها با استفاده از روش انجماد با سرعت تحت کنترل به همراه نمودار انجماد از قبل تعیین شده، و همراه با ارزیابی زنده مانی اسپرم با تکنیک های معمول و روش های فلوسیتومتری، با قابلیت بارورسازی اسپرماتوزوآهای اپیدیدیمی منجمد وجود دارد.

واژه های کلیدی: گاوی، روش انجماد، اپیدیدیم، لقاح داخل آزمایشگاهی، مایع منی

## مقاله کامل: عفونت آئروموناس سوبریا در ماهی لوچ (*Misgurnus mizolepis*) پرورشی در کره جنوبی، یک بررسی باکتریولوژیک

چینها یو<sup>۱</sup>، بن هیونگ کو<sup>۱</sup>، دا هیون کیم<sup>۲</sup>، دونگ وان کیم<sup>۴</sup>  
و سونگ وو پارک<sup>۳</sup>

<sup>۱</sup>بخش قرنطینه و بازرسی، اداره خدمات ملی کیفیت فرآورده‌های شیلات، یانگدو-گو، بوسان، کره جنوبی؛ <sup>۲</sup>آکاشناس ارشد، گروه حیات آبریان، دانشگاه ملی کوسان، گانسان-سی، جئولابوک-دو، کره جنوبی؛ <sup>۳</sup>آکروه حیات آبریان، دانشگاه ملی کوسان، گانسان-سی، جئولابوک-دو، کره جنوبی؛ <sup>۴</sup>دوونگ ژیونگ میکروارگانسیم، ایکسان-سی، جئولابوک-دو، کره جنوبی

(دریافت مقاله: ۳ دی ۱۳۹۳، پذیرش نهایی: ۲۳ اسفند ۱۳۹۳)

یک وقوع بیماری در ژوئن ۲۰۱۳ در میان ماهیان لوچ پرورش یافته در مزارع استخر پرورشی در شهر جانگ سئونگ-گان، جئولانام-دو، کره جنوبی رخ داد. میزان مرگ و میر روزانه به ۱/۲٪ در مزرعه رسید. علائم بالینی مشخص زخم خونریزی دهنده در قسمت میانی سر و آروزیون خونریزی دهنده سرپوش بودند. بر اساس خصوصیات بیوشیمیایی، باکتری مسبب جدا شده از ماهی بیمار به عنوان *آئروموناس سوبریا* شناسایی شد. جدایه، دو ژن همولیتیک، ژن‌های آئولیزین (*sob*) و همولیزین (*asal*) را بیان نمود. از لحاظ هیستوپاتولوژیک، کبد دژنراسانس و اکوئولر هیپاتوسلولار و پر خونی غیر فعال در سینوزوئیدها را نشان داد. طحال اسپلنوسیت‌های نکروز شده و پولپ‌های خونریزی دهنده داشت. در کلیه، تخریب گلومرول‌ها، خونریزی و نکروز توبول‌های کلیوی مشاهده شدند. عفونت تجربی (دوز عفونی  $10^6$  cfu fish<sup>-1</sup> و  $10^7$  و  $10^8$ ) ماهی لوچ پرورشی سالم به همراه جدایه منجر به تکامل علائم بالینی مشابه علائم دیده شده در مزرعه گردید. در تزریق همراه با دوز عفونی  $10^6$  cfu fish<sup>-1</sup>، نرخ مرگ و میر ۱/۳٪ در مدت هفت روز پس از عفونت بود. زمانی که دوز عفونی  $10^7$  cfu fish<sup>-1</sup> به ازای هر ماهی استفاده شد، نرخ مرگ و میر طی مدت زمان دو روز به ۶۰/۹٪ رسید. به شیوه دیگر، زمانی که با  $10^8$  cfu fish<sup>-1</sup> تزریق شدند، همه ماهی‌ها در مدت یک روز مردند. نتایج اثبات نمودند که *آئروموناس سوبریا* در شیوع و مرگ و میر ماهی لوچ پرورشی دخالت دارد.

واژه‌های کلیدی: *آئروموناس سوبریا*، همولیزین، میسگورنوس میزولپیس، ماهی لوچ

## مقاله کوتاه: شناسایی مولکولی آلودگی پیروپلاسموز اسبی در الاغ‌های استان خراسان شمالی

ولی عابدی<sup>۱</sup>، غلامرضا رزمی<sup>۱</sup>، حسام سیفی<sup>۲</sup> و ابوالقاسم نقیبی<sup>۱</sup>

<sup>۱</sup>گروه پاتوبیولوژی، دانشکده دامپزشکی دانشگاه فردوسی مشهد، مشهد، ایران؛ <sup>۲</sup>گروه علوم درمانگاهی، دانشکده دامپزشکی دانشگاه فردوسی مشهد، مشهد، ایران

(دریافت مقاله: ۲۹ اردیبهشت ۱۳۹۳، پذیرش نهایی: ۱۷ اسفند ۱۳۹۳)

پیروپلاسموز اسبی ناشی از *تیلریا اکویی* و *بازیا کابالی* یک بیماری انگلی داخل گلبول قرمزی در تک سمی‌های سراسر جهان می‌باشد. هدف این بررسی شناسایی مولکولی *تیلریا اکویی* و *بازیا کابالی* در الاغ‌های شمال شرق ایران بود و نیز ارتباط میزان آلودگی و فاکتورها خطر وابسته به میزان مورد تجزیه و تحلیل قرار گرفت. در این مطالعه ۱۰۶ راس الاغ به ظاهر سالم در استان خراسان شمالی مورد خونگیری قرار گرفتند. از خون‌های جمع‌آوری شده گسترش خونی تهیه و با گیمسا رنگ آمیزی گردید. DNA نمونه‌های خون نیز استخراج شده و با روش واکنش زنجیره‌ای پلیمرز چندگانه جهت تعیین آلودگی پیروپلاسمی مورد آزمایش قرار گرفتند. در چهار گسترش خونی *تیلریا اکویی* مشاهده شد، همچنین آلودگی *تیلریا اکویی* در ۵۴ نمونه خون (۵۴/۹۴٪) الاغ با روش واکنش زنجیره‌ای پلیمرز چندگانه تعیین گردید. آلودگی *بازیا کابالی* در

نمونه‌های خون با دو روش میکروسکوپی و مولکولی تعیین نشد. اختلاف معنی‌داری در میزان آلودگی تیلریا اکویی در الاغ در ارتباط با فاکتورهای وابسته به میزان مشاهده نشد. این اولین گزارش مطالعه مولکولی درباره پیروپلاسموز اسبی در الاغ‌های ایران می‌باشد. نتایج نشان دادند که تیلریا اکویی در الاغ‌های خراسان شمالی شایع است.

واژه‌های کلیدی: بائریا کابالی، الاغ، واکنش زنجیره‌ای پلیمرز، تیلریا اکویی

## مقاله کوتاه: بازسازی سه بعدی ساعد خرگوش نیوزیلندی به وسیله توموگرافی کامپیوتری با آشکارسازهای متعدد

سماز کادیف<sup>۱</sup>، امرالله اکن<sup>۲</sup>، کمیل بشولوک<sup>۳</sup> و مصطفی اورهان دایان<sup>۴</sup>

<sup>۱</sup>گروه پرستاری، دانشکده بهداشت دانشگاه بتمن، بتمن، ترکیه؛ <sup>۲</sup>گروه آناتومی، دانشکده دامپزشکی دانشگاه سلجوق، کونیا، ترکیه

(دریافت مقاله: ۲۸ اسفند ۱۳۹۲، پذیرش نهایی: ۲۹ بهمن ۱۳۹۳)

هدف از انجام این مطالعه تأیید خصوصیات بیومتریکی ساعد (درشت نی و نازک نی) خرگوش نیوزیلندی به وسیله بازسازی تصاویر سه بعدی (3D) حاصل از توموگرافی کامپیوتری با آشکارسازهای متعدد (MDCT) بود. تحت بیهوشی عمومی، ساعدهای تعداد ۱۶ خرگوش از هر دو جنس با استفاده از MDCT تشخیصی عمومی تصویربرداری شد. اندازه‌های بیومتریکی مدل‌های بازسازی شده از تصاویر MDCT با قدرت تفکیک بالا به طور آماری مورد تجزیه و تحلیل قرار گرفتند. در نتیجه، هنگامی که مقادیر اندازه بیومتریکی استخوان‌های مربوطه ساعد مقایسه شدند، تأیید شد که اهمیت آماری داخل دو جنس وجود ندارد، اما بین دو جنس تفاوت‌های مهم معنی‌داری از نظر برخی اندازه‌های بیومتریکی وجود داشت. پیشنهاد شده است که نتایج حاصل از مطالعه می‌توانند مطالعات بعدی بر روی سیستم اسکلتی را روشن ساخته و نظریه جدیدی در آموزش آناتومی شکل دهند.

واژه‌های کلیدی: توموگرافی کامپیوتری، پیش بازو، مورفومتری، خرگوش، بازسازی سه بعدی

## مقاله کوتاه: اولین بررسی سرولوژیک تب کیو در گاومیش‌های آزاد در چین

مینگ-یانگ بین<sup>۱،۲</sup>، کیوای-دونگ تان<sup>۱</sup>، سی-یوان کیواین<sup>۱</sup>، لینگ-یینگ هو<sup>۱</sup>، گوآ-هوآ لیو<sup>۳</sup>، دونگ-هوای ژو<sup>۳،۴</sup> و زینگ-کیوان ژو<sup>۳،۴</sup>

<sup>۱</sup>کارشناس علوم دامپزشکی، آزمایشگاه زیست‌شناسی بر پایه علت‌شناسی دامپزشکی، موسسه تحقیقات دامپزشکی لانژو، آکادمی علوم کشاورزی چین، لانژو، استان گانسو، چین؛ <sup>۲</sup>گروه انگل‌شناسی، دانشکده دامپزشکی دانشگاه کشاورزی هونان، چانگشا، استان هونان، چین؛ <sup>۳</sup>آزمایشگاه زیست‌شناسی بر پایه علت‌شناسی دامپزشکی، موسسه تحقیقات دامپزشکی لانژو، آکادمی علوم کشاورزی چین، لانژو، استان گانسو، چین؛ <sup>۴</sup>مرکز نوآوری جیانگسو جهت جلوگیری و کنترل بیماری‌های عفونی دام‌های مهم و بیماری‌های مشترک بین دام و انسان، دانشکده دامپزشکی دانشگاه زانگژو، زانگژو، جیانگسو، چین

(دریافت مقاله: ۴ آبان ۱۳۹۳، پذیرش نهایی: ۱۴ دی ۱۳۹۳)

هدف از مطالعه حاضر بررسی شیوع سرمی عفونت کوکسیلا بورتنتی در گاومیش‌های آزاد در چین بود. تعداد ۵۵۲ نمونه سرمی از گاومیش‌های

استان گانسو، شمال غربی چین بین آوریل ۲۰۱۳ و ژانویه ۲۰۱۴ جمع‌آوری گردیده و آنتی بادی‌های ضد کوکسیلا بورتی با استفاده از روش ایمنوسوربنت متصل به آنزیم (ELISA) مورد ارزیابی قرار گرفتند. به طور کلی، ۱۳/۵۹٪ (۷۵/۵۵۲، ۱۰/۷۳-۱۶/۴۵، ۹۵٪ CI) از حیوانات بررسی شده برای آنتی بادی‌های کوکسیلا بورتی مثبت بودند. تفاوت معنی‌داری در شیوع سرمی کوکسیلا بورتی میان گاومیش‌های ماده (۱۳/۷۸٪، ۱۰/۳۶-۱۷/۱۹، ۹۵٪ CI) و نر (۱۳/۷۸٪، ۷/۸۹-۱۸/۳۶، ۹۵٪ CI) وجود نداشت. شیوع سرمی کوکسیلا بورتی در گاومیش‌ها در گروه‌های سنی مختلف در محدوده ۱۰/۸۸٪ تا ۱۵/۲۶٪ بود، ولی اختلاف از لحاظ آماری معنی‌دار نبود ( $P>0.05$ ). شیوع سرمی کوکسیلا بورتی در گاومیش‌های نمونه‌برداری شده در فصل‌های مختلف در محدوده ۱۲/۰۶٪ (پاییز) تا ۱۸/۳۳٪ (تابستان) بودند، اما این اختلاف از لحاظ آماری معنی‌دار نبود ( $P>0.05$ ). این اولین گزارش از شیوع سرمی کوکسیلا بورتی در گاومیش‌های آزاد در چین است که نمایانگر نیاز به اندازه‌گیری‌ها جهت کنترل عفونت کوکسیلا بورتی در گاومیش‌های آزاد در چین است.

**واژه‌های کلیدی:** چین، کوکسیلا بورتی، شیوع سرمی، گاو میش‌ها

## مقاله کوتاه: اثر عصاره آبی گیاه گل میمون بر مدت زمان نگهداری و کیفیت ماهی قزل آلی رنگین کمان در حالت فوق سرد

اشکان جبلی جوان<sup>۱</sup>، مرضیه بلندی<sup>۲</sup>، زهره جدیدی<sup>۲</sup>، مهنوش پارسایی مهر<sup>۱</sup>  
و عباس جواهری وایقان<sup>۳</sup>

<sup>۱</sup>گروه بهداشت و کنترل کیفی مواد غذایی، دانشکده دامپزشکی دانشگاه سمنان، سمنان، ایران؛ <sup>۲</sup>گروه علوم و صنایع غذایی، واحد دامغان، دانشگاه آزاد اسلامی، دامغان، ایران؛ <sup>۳</sup>گروه پاتوبیولوژی، دانشکده دامپزشکی دانشگاه سمنان، سمنان، ایران

(دریافت مقاله: ۲۵ اسفند ۱۳۹۲، پذیرش نهایی: ۵ آبان ۱۳۹۳)

این مطالعه به منظور ارزیابی تاثیر غوطه‌وری در عصاره آبی گیاه گل میمون بر کیفیت و مدت زمان ماندگاری فیله ماهی قزل آلی رنگین کمان در شرایط فوق سرد انجام شده است. در این آزمایش، نمونه‌های ماهی پس از غوطه‌ور سازی در عصاره‌های ۱٪ و ۳٪ گیاه گل میمون به مدت ۲۰ روز در دمای ۲- درجه سانتیگراد نگهداری شدند. نمونه‌های تیمار شده و شاهد در فواصل معین از نظر ویژگی‌های شیمیایی، میکروبی و ارگانولپتیک مورد آزمایش قرار گرفتند. نتایج نشان داد که استفاده از عصاره آبی گل میمون در فیله ماهی قزل آلی به خوبی توانست پراکسیداسیون چربی و فساد هیدرولیتیک را در نمونه‌های تیمار شده با ۳٪ عصاره در مقایسه با کنترل در روز پایانی آزمایش به تاخیر بیندازد ( $P<0.05$ ). همچنین فیله‌های ماهی حاوی ۳٪ عصاره آبی گل میمون از میزان شمارش میکروبی کمتری نسبت به نمونه‌های تیمار شده با ۱٪ عصاره آبی و شاهد در طول آزمایش برخوردار بودند ( $P<0.05$ ). نتایج آزمون‌های حسی نیز نشان داد که نمونه‌های تیمار شده با ۳٪ عصاره حتی در روز بیستم نگهداری قابل قبول بودند. در مجموع، نتایج حاکی از آن بود که عصاره آبی گیاه گل میمون در حفظ کیفیت مطلوب نمونه‌های ماهی و افزایش مدت زمان نگهداری آن‌ها در حالت فوق سرد تاثیر بسزایی داشت که نتایج آزمون‌های میکروبی، شیمیایی و ارزیابی حسی به خوبی این مطلب را اثبات کردند.

**واژه‌های کلیدی:** کیفیت، قزل آلی رنگین کمان، گیاه گل میمون، شرایط فوق سرد، عصاره آبی

## مقاله کوتاه: فیلوژنی مولکولی برخی گونه‌های پرندگان با استفاده از آنالیز توالی ژن سیتوکروم *b*

اشرف فاطمی سعید آواد<sup>۱</sup>، سماح رمضان السید خلیل<sup>۱</sup> و یاسمینا محمد عبدالحکیم<sup>۲</sup>

<sup>۱</sup> گروه توسعه فراوانی دام، دانشکده دامپزشکی دانشگاه الزقازیق، الزقازیق ۴۴۵۱۱، مصر؛ <sup>۲</sup> گروه پزشکی قانونی و سم شناسی، دانشکده دامپزشکی دانشگاه الزقازیق، الزقازیق ۴۴۵۱۱، مصر

(دریافت مقاله: ۱۹ بهمن ۱۳۹۲، پذیرش نهایی: ۶ آبان ۱۳۹۳)

شناسایی و تفریق واقعی گونه‌های پرندگان گام حیاتی در مداخلات محافظه کارانه، تاکسونومیک، قانونی، حقوقی، و سایر مداخلات مربوط به پرند شناسی است. از اینرو، این مطالعه کاربرد روش مولکولی جهت شناسایی برخی گونه‌های پرندگان از قبیل ماکیان (*Gallus gallus*)، اردک روسی (*Cairina moschata*)، بلدرچین ژاپنی (*Coturnix japonica*)، قمری خانگی (*Streptopelia senegalensis*) و کبوتر راک (*Columba livia*) را در بر داشت. DNA ژنومی از نمونه‌های خون استخراج شد و بخشی از توالی ژن سیتوکروم *b* میتوکندری (۳۵۸ bp) تقویت و با استفاده از پرایمرهای یونیورسال توالی یابی شدند. مسیر توالی‌ها و آنالیزهای فیلوژنی توسط برنامه workbench اصلی CLC انجام گرفت. پنج توالی به دست آمده در بانک ژن رسوب یافتند و با توالی‌های قبلاً ثبت شده در بانک ژن مقایسه شدند. درصد شباهت بین *Gallus gallus* و *Coturnix japonica* ۸۸/۶۰٪، بین *Gallus gallus* و *Columba livia* ۸۰/۴۶٪ بود. درصد شناسایی بین گونه‌های مورد مطالعه و گونه‌های بانک ژن در محدوده ۷۷/۲۰٪ (*Anas platyrhynchos* و *Columba oenas*) تا ۱۰۰٪ (*Gallus gallus* و *Gallus sonneratii*، *Coturnix coturnix*، *Coturnix japonica*، *Meleagris gallopavo* و *Columba livia*) بود. ثابت گردید که تقویت توالی جزیی ژن سیتوکروم *b* میتوکندری به طور مشخص برای شناسایی گونه‌های پرندگان قابل استفاده است.

واژه‌های کلیدی: گونه‌های پرندگان، ژن سیتوکروم *b*، آنالیز فیلوژنیک

گزارش علمی: هیپراستوز اسکلتی ایدیوپاتیک منتشر در یک سگ نژاد بولدگ:

گزارش موردی

عباس غضنفر، ام. ان. عاصی، ام. ان. موغال،

ام. سقیب و جی. محمد

گروه جراحی و طب بالینی، دانشکده علوم دامپزشکی دانشگاه کشاورزی، فیصل آباد، ۳۸۰۴۰، پاکستان

(دریافت مقاله: ۹ تیر ۱۳۹۳، پذیرش نهایی: ۲۶ آبان ۱۳۹۳)

این گزارش موردی وجود هیپراستوز ایدیوپاتیک منتشر (DISH) در یک بولدگ جنگی را شرح می‌دهد. سگ به بیمارستان آموزشی دامپزشکی، دانشگاه کشاورزی فیصل آباد پاکستان، با ابراز شکایت از سختی در راه رفتن پیشرونده، ناتوانی در ایستادن بر روی اندام خلفی و سفتی عضله در ناحیه کمری-خاجی ارجاع داده شد. معاینات بالینی، هماتولوژی و سربووشیمیایی به استثنای تشکیل وسیع استخوان جدید در رادیوگرافون چهار مهره آخر پشت سر هم کمری (L4-L8) در ناحیه کمری که موازی با لیگامنت نوکال حرکت می‌کند، غیر معنی‌دار بودند.

تشخیص DISH بر اساس علایم بالینی و بررسی رادیوگرافیک که پیشنهاد کننده DISH بود، انجام شد. این گزارش اولین مورد DISH در بولداگ جنگی در پاکستان را ثبت می‌کند.

**واژه‌های کلیدی:** هیپراستوز اسکلتی ایدیوپاتیک منتشر، بولداگ جنگی، لیگامنت نوکال

## گزارش علمی: آمفیزم عمومی زیر جلدی متعاقب شکستگی غضروف کریکوئید و جداشدگی آن از نای در یک قلاده سگ ژرمن شپرد

بهروز نیک احوال<sup>۱</sup>، مهرزاد فرود<sup>۲</sup>، علیرضا رعایت جهرمی<sup>۱</sup>  
و محمد سعید احراری خوافی<sup>۱</sup>

<sup>۱</sup>گروه علوم درمانگاهی، دانشکده دامپزشکی دانشگاه شیراز، شیراز، ایران؛ <sup>۲</sup>دانشجوی دکترای تخصصی جراحی دامپزشکی، گروه علوم درمانگاهی، دانشکده دامپزشکی دانشگاه شیراز، شیراز، ایران

(دریافت مقاله: ۱۳ مرداد ۱۳۹۳، پذیرش نهایی: ۴ بهمن ۱۳۹۳)

یک قلاده سگ نژاد ژرمن شپرد با سابقه آمفیزم زیر جلدی پیشرونده عمومی متعاقب درگیری با یک سگ دیگر به بیمارستان دامپزشکی ارجاع شد. ارزیابی رادیوگرافی نشان دهنده آمفیزم زیر جلدی، نومومد یاستینوم و نوموریتروپیریتونئوم بود. در بررسی جراحی شکستگی طولی غضروف کریکوئید و جدایی آن از نای واضح بود. شکستگی غضروف مورد بخیه قرار گرفت و نای توسط بخیه‌های ساده تکی به غضروف کریکوئید اتصال داده شد. وقوع همزمان شکستگی کریکوئید و جداشدگی آن از نای در منابع دامپزشکی گزارش نشده است. از این رو این نوع ضایعه به عنوان یکی از علت‌های آمفیزم زیر جلدی به دنبال ترومای خارجی ناحیه حنجره می‌تواند مد نظر قرار گیرد.

**واژه‌های کلیدی:** شکستگی غضروف کریکوئید، جداشدگی نای، آمفیزم زیر جلدی