

## مطالعه تأثیر جلبک اسپیرولینا پلاتنسیس بر ساختار هیستومورفومتریک و هیستولوژیک بافت بیضه رت مواجهه شده با نانوذرات اکسید آهن

عباس پیرزاده<sup>۱</sup>، حسن مروتی<sup>۲\*</sup> و محسن عباسی<sup>۳</sup>

<sup>۱</sup> دانشجوی دکتری تخصصی بافت‌شناسی، دانشکده دامپزشکی، دانشگاه تهران، تهران، ایران

<sup>۲</sup> استاد گروه علوم پایه، دانشکده دامپزشکی، دانشگاه تهران، تهران، ایران

<sup>۳</sup> دانشیار گروه علوم پایه، دانشکده دامپزشکی، دانشگاه لرستان، خرم‌آباد، ایران

تاریخ دریافت: ۱۴۰۱/۹/۱۵

تاریخ پذیرش: ۱۴۰۱/۱۱/۱۹

### چکیده

مواجهه مکرر با نانوذرات اکسید آهن می‌تواند منجر به اختلالات ساختاری در بیضه شده و اثرات منفی بر عملکرد تولید مثلی فرد داشته باشد. در مقابل جلبک اسپیرولینا پلاتنسیس با دارا بودن خواص آنتی‌اکسیدانی و منبع ویتامینی فراوان می‌تواند این اثرات را کاهش دهد. هدف از انجام این مطالعه، بررسی اثرات جلبک اسپیرولینا پلاتنسیس بر تغییرات بافتی بیضه موش‌های صحرایی القاء شده با استفاده از نانوذرات اکسید آهن بود. تعداد ۳۶ سر موش صحرایی نر نژاد ویستار پس از سازگاری به صورت تصادفی به ۶ گروه زیر تقسیم شدند. گروه اول: کنترل، گروه دوم: ۱۵ میلی‌گرم بر کیلوگرم وزن بدن نانوذرات اکسید آهن، گروه سوم: ۳۰۰ میلی‌گرم بر کیلوگرم وزن بدن جلبک اسپیرولینا پلاتنسیس، گروه چهارم: ۱۵ میلی‌گرم بر کیلوگرم وزن بدن نانوذرات اکسید آهن و ۳۰۰ میلی‌گرم بر کیلوگرم وزن بدن جلبک اسپیرولینا پلاتنسیس به صورت هم‌زمان، گروه پنجم: ۱۵ میلی‌گرم بر کیلوگرم وزن بدن نانوذرات اکسید آهن به مدت ۱۴ روز سپس ۳۰۰ میلی‌گرم بر کیلوگرم جلبک اسپیرولینا پلاتنسیس، گروه ششم: ۳۰۰ میلی‌گرم بر کیلوگرم وزن بدن جلبک اسپیرولینا پلاتنسیس به مدت ۱۴ روز سپس ۱۵ میلی‌گرم بر کیلوگرم وزن بدن نانوذرات اکسید آهن. نمونه برداری پس از ۶۰ روز انجام و مقاطع بافتی بیضه پس از آماده‌سازی به منظور مطالعات هیستولوژی و هیستومتری توسط هماتوکسیلین-ائوزین (H & E) رنگ شد. مطالعه مقاطع بافتی بیضه در رت‌های مواجهه شده با نانوذرات اکسید آهن نشان دهنده کاهش قطر لوله‌های اسپرم‌ساز و ضخامت اپیتلیوم لوله‌های اسپرم‌ساز، کاهش تعداد سلول‌های سرتولی و تعداد سلول‌های لیدیک در مقایسه با گروه کنترل بود، در حالی که مواجهه با جلبک اسپیرولینا پلاتنسیس قطر لوله‌های اسپرم‌ساز و ضخامت اپیتلیوم لوله‌های اسپرم‌ساز را افزایش داد. درمان با جلبک اسپیرولینا پلاتنسیس لیک در گروه‌های مواجهه شده با نانوذرات اکسید آهن، موجب بهبود تغییرات بافتی ایجاد شده در بیضه گردید و از کاهش قطر لوله‌های اسپرم‌ساز، ضخامت اپیتلیوم زایا، تعداد سلول‌های لیدیک و سرتولی جلوگیری کرد. نتایج نشان داد که تجویز خوراکی جلبک اسپیرولینا پلاتنسیس در موش‌های صحرایی نر موجب بهبود اختلالات ساختاری در بیضه و اصلاح تغییرات بافتی ناشی از القاء توسط نانوذرات اکسید آهن می‌شود.

**کلمات کلیدی:** جلبک اسپیرولینا پلاتنسیس، نانوذرات اکسید آهن، بیضه، موش صحرایی

### مقدمه

نانوذرات اکسید آهن به علت خواص مغناطیسی، اندازه کوچک و اثر سریع، به عنوان ماده کنتراست در MRI (تصویربرداری تشدید مغناطیسی) و NMRI (تصویربرداری تشدید مغناطیسی هسته‌ای) جهت تشخیص سرطان، در

\* نویسنده مسئول: حسن مروتی، استاد گروه علوم پایه، دانشکده دامپزشکی، دانشگاه تهران، تهران، ایران

E-mail: hmarovvati@ut.ac.ir



© 2020 by the authors. Licensee SCU, Ahvaz, Iran. This article is an open access article distributed under the terms and conditions of the Creative Commons Attribution-NonCommercial 4.0 International (CC BY-NC 4.0 license) (<http://creativecommons.org/licenses/by-nc/4.0/>).

در میان مدل‌های حیوانی، موش‌های صحرایی به عنوان یک مدل مناسب تعریف شده جهت تعیین عوامل زیربنایی اختلالات سیستم‌های مختلف بدن شناخته می‌شوند (Maneesh et al, 2005). مطالعات بالینی و تجربی نشان داده‌اند که بیماری‌های مرتبط با افزایش گونه‌های فعال اکسیژن می‌تواند بر ترشح تستوسترون از سلول‌های لیدیگ و نقش حمایتی سلول‌های سرتولی آسیب وارد نموده و موجب تغییرات مورفوتریک و هیستولوژیک در بافت بیضه شوند (Afkhami-Ardakani et al, 2017). با این حال، علی‌رغم اهمیت دستگاه تولیدمثلی، مطالعات اندکی در مورد نقش محافظتی جلبک اسپیرولینا پلاتنسیس بر اثرات سوء ناشی از تجویز نانوذرات اکسید آهن بر روی بافت بیضه و سلول‌های جنسی وجود دارد.

جلبک اسپیرولینا پلاتنسیس به عنوان یک ماده غذایی تأثیرگذار غنی از پروتئین‌ها، کربوهیدرات‌ها، اسیدهای چرب غیر اشباع، استرول‌ها و برخی عناصر حیاتی مانند روی، منگنز، آهن، کلسیم، منیزیم و سلنیوم می‌باشد. این منبع غذایی همچنین سرشار از ویتامین B12، ویتامین E، ویتامین C، توکوفرول‌ها، و طیف کاملی از ترکیبات طبیعی کاروتن و فیتوپیگمنت‌های زانتوفیل است (Belay, 2002). طیف گسترده‌ای از اثرات بیولوژیک اسپرولینا از جمله اثرات آنتی‌اکسیدانی، ضدالتهابی و محافظ شیمایی گزارش شده است (Deng and Chow, 2010; Pak et al, 2012). اسپرولینا قادر به مهار استرس اکسیداتیو می‌باشد (Yang et al, 2014). همچنین مشخص شده است که جلبک اسپرولینا دارای اثرات محافظتی در مقابل آسیب‌های وارده به DNA سلول‌ها بوده و با داشتن رنگدانه فیکوسیانیین فعالیت آنتی‌اکسیدانی گسترده‌ای دارد (Park et al, 2011). استفاده از ترکیبات طبیعی، ایمن، مؤثر و مقرون به صرفه جهت مدیریت بهتر عوارض ناشی از تجویز نانوذرات اکسید آهن از جمله اثرات مخرب آن بر روی بیضه ضروری به نظر می‌رسد. دامنه وسیعی از اثرات جلبک اسپرولینا در مطالعات بالینی و تجربی مورد بررسی قرار گرفته اما در هیچ‌کدام از منابع، مطالعه‌ای مبنی بر بررسی اثر جلبک

صنایع، کشاورزی، تصفیه آب و زیست پزشکی استفاده می‌شوند. چنین کاربردهای وسیعی سبب می‌شود افراد هر روزه در معرض این ماده قرار بگیرند (Hussain et al, 2009; Lewinski et al, 2008; Maurer-Jones et al, 2009).

نانوذرات به ویژه نانوذرات فلزی توانایی عبور از سد‌های فیزیولوژیک مختلف از جمله دستگاه تولید مثلی موش‌ها را دارا می‌باشند و به راحتی می‌توانند از غشای سلولی عبور کرده و سبب اختلال در مسیر خون‌رسانی به بیضه‌ها شوند (Gopinath et al, 2008; Lan and Yang, 2012). این نانوذرات می‌توانند سبب تغییر در مورفولوژی بافت بیضه به ویژه در سلول‌های لیدیگ شوند و میزان تستوسترون را کاهش دهند (Yoshida et al, 2009). بیضه‌ها به عنوان مراکز حیاتی در تولید سلول‌های جنسی نقش شناخته شده‌ای را بر عهده دارند، اعتقاد بر این است که بافت بیضه به آسیب‌های ناشی از استرس اکسیداتیو و گونه‌های فعال اکسیژن، حساسیت بالایی داشته از این رو در مدل‌های حیوانی، به عنوان بافت هدف جهت بررسی تغییرات مرتبط با گونه‌های فعال اکسیژن و اثر آن‌ها بر روی سلول‌های جنسی در نظر گرفته می‌شوند (Mari et al, 2001). اثرات سمی نانوذرات اکسید آهن بر دستگاه تولید مثلی نر مورد بررسی قرار گرفته شده است (Brissot et al, 2012). این عوارض می‌توانند در نتیجه ایجاد تغییر در اسیدیته و غلظت سرم، همچنین افزایش تولید بیش از حد گونه‌های فعال اکسیژن (ROS) باشد (Naqvi et al, 2010) که منجر به تغییرات ساختاری، عملکردی در بافت بیضه به ویژه تغییر در سلول‌های لیدیگ می‌شوند (Yoshida et al, 2009). این تغییرات زیربنای اختلالات تولید مثلی و کاهش میزان تستوسترون به شمار می‌آیند (Xu et al, 2014). اگر چه مکانیسم‌های کاملی از واسطه‌گری اثرات نانوذرات آهن بر دستگاه تولید مثلی مشخص نشده است، به نظر می‌رسد مواجهه با آن سبب افزایش تولید رادیکال‌های آزاد شده و این امر منجر به افزایش آسیب غشای سلولی (پراکسیداسیون لیپیدی) و آغاز مسیرهای سیگنالینگ مرگ سلولی می‌شود (Aitken and Baker, 2013).

گروه پنجم: تیمار ۱۵ میلی گرم به کیلوگرم وزن بدن نانوذرات اکسید آهن به مدت ۲ هفته و سپس آغاز دریافت روزانه ۳۰۰ میلی گرم به کیلوگرم وزن جلبک اسپیرولینا پلاتنسیس به مدت ۶۰ روز.

گروه ششم: تیمار با ۳۰۰ میلی گرم به کیلوگرم وزن بدن جلبک اسپیرولینا پلاتنسیس به مدت ۲ هفته و سپس آغاز دریافت ۱۵ میلی گرم به کیلوگرم وزن بدن نانوذرات اکسید آهن به مدت ۶۰ روز.

در طول آزمایش به منظور ایجاد شرایط یکسان به گروه کنترل یک میلی لیتر آب مقطر دو بار تقطیر به روش دهانی خوراندند. در خاتمه پژوهش و پس از آسان‌کشی موش‌ها توسط داروی کتامین-زایلازین، بیضه‌های چپ و راست آن‌ها خارج شده و وزن، و ابعاد آن اندازه‌گیری شد.

نمونه‌هایی به ضخامت حداکثر ۰/۵ سانتی‌متر تنها از بیضه چپ تهیه و در فرمالین ۱۰ درصد پایدار گردید. پس از آماده‌سازی بافت به روش معمول، برش‌هایی به ضخامت ۵ میکرومتر تهیه و توسط H&E رنگ‌آمیزی شدند. مطالعات بافت‌شناسی و میکرومتری با استفاده از میکروسکوپ نوری و لنز دیجیتال Dino-Lite و نرم افزار Dino Capture، از نظر تغییرات بافتی، ارتفاع اپی‌تلیوم زایا، قطر لوله‌های اسپرم‌ساز، ضخامت کپسول بیضه، تعداد سلول‌های لیدیگ، اندازه سلول‌های لیدیگ و تعداد سلول‌های سرتولی مورد بررسی قرار گرفتند.

برای آنالیز آماری از نرم‌افزار SPSS نسخه ۲۴ (version 24, SPSS Inc., Chicago, IL) استفاده شد. نتایج به صورت میانگین  $\pm$  انحراف معیار بیان شد. از آزمون One-way ANOVA و پس از آزمون Tukey برای مقایسه تیمارها استفاده شد. در تمامی موارد  $P < 0/05$  به عنوان حداقل اختلاف آماری معنی‌دار در نظر گرفته شد.

### نتایج

روزانه همه موش‌ها جهت سمیت احتمالی به واسطه جذب نانوذرات اکسید آهن و جلبک اسپیرولینا پلاتنسیس مشاهده شدند. در بین موش‌های صحرایی گروه‌های

اسپروولینا بر تغییرات ساختاری بیضه حیوانات دریافت‌کننده نانوذرات اکسید آهن در دسترس نمی‌باشد، بنابراین مطالعه حاضر به منظور بررسی اثر جلبک اسپروولینا بر تغییرات بافت‌شناسی و شاخص‌های هیستومورفومتری در بیضه موش‌های نر صحرایی دریافت‌کننده نانوذرات اکسید آهن طراحی و اجرا شد.

### مواد و روش کار

در این پژوهش موش‌های صحرایی نر از نژاد ویستار با میانگین وزنی ( $4/81 \pm 280/13$ ) گرم از خانه حیوانات انستیتو پاستور (تهران، ایران) تهیه گردید. به منظور سازگاری موش‌ها به مدت یک هفته در شرایط ۱۲ ساعت نور و ۱۲ ساعت تاریکی و تغذیه کافی نگهداری شدند. در مدت سازگاری، دما بین ۲۴-۲۶ درجه سانتی‌گراد و رطوبت ۴۰-۵۰ درصد حفظ شد. غلظت مواجهه نانوذرات بر اساس Vidia و Chitra (۲۰۱۹) به میزان ۱۵ میلی‌گرم بر کیلوگرم و میزان جلبک اسپیرولینا پلاتنسیس بر اساس Karadebiz و همکاران (۲۰۰۹)، ۳۰۰ میلی‌گرم بر کیلوگرم وزن بدن در نظر گرفته شد. سپس رت‌ها به طور تصادفی به ۶ گروه تقسیم شدند:

گروه اول: تیمار کنترل، تنها با رژیم غذایی پایه تغذیه شدند.

گروه دوم: تیمار با ۱۵ میلی‌گرم به کیلوگرم وزن بدن نانوذرات اکسید آهن به مدت ۶۰ روز، علاوه بر رژیم غذایی به صورت روزانه نانوذرات اکسید آهن دریافت کردند.

گروه سوم: تیمار ۳۰۰ میلی‌گرم به کیلوگرم وزن بدن جلبک اسپیرولینا پلاتنسیس به مدت ۶۰ روز، علاوه بر غذای پایه روزانه جلبک اسپیرولینا پلاتنسیس دریافت کردند.

گروه چهارم: تیمار ۱۵ میلی‌گرم به کیلوگرم وزن بدن نانوذرات اکسید آهن به همراه ۳۰۰ میلی‌گرم به کیلوگرم وزن بدن جلبک اسپیرولینا پلاتنسیس به صورت همزمان به مدت ۶۰ روز.

۱۴ روز نانوذرات اکسید آهن و ۶۰ روز جلبک (G5) افزایش معنی داری نشان دادند ( $P < 0.05$ ).

**Table 1: The results of the weight difference of the studied rats**

Weight difference (gr)	group
48±0.57 <sup>d</sup>	G1
13.67±0.82 <sup>a</sup>	G2
54.33±0.38 <sup>e</sup>	G3
25±0.57 <sup>b</sup>	G4
51.67±0.68 <sup>e</sup>	G5
42±0.57 <sup>c</sup>	G6

Dissimilar letters show a significant difference ( $p < 0.05$ )

نتایج مربوط به وزن بیضه رت

مقایسه وزن بیضه‌های راست و چپ موش‌های صحرائی نشان داد که اختلاف معنی داری بین وزن آن‌ها در گروه‌های ذکر شده وجود نداشت.

مختلف کنترل و تیمار تغییری در مصرف غذا و آب آشامیدنی مشاهده نشد. ظاهر موش‌ها حالت طبیعی داشت و در کالبد گشایی نیز علائم غیر طبیعی در اندام‌های داخلی مشاهده نگردید.

مقایسه اختلاف وزن بدن بین گروه‌های مختلف مورد مطالعه مقایسه اختلاف وزن موش‌های صحرائی در گروه‌های مورد آزمایش در Table 1 نشان داده شده است. بررسی اختلاف وزن موش‌ها نشان داد که در گروه دریافت کننده نانوذرات اکسید آهن ۶۰ روزه (G2)، گروه همزمان جلبک اسپیرولینا پلاتنسیس و نانوذرات اکسید آهن (G4) و گروه دریافت کننده ۱۴ روز جلبک اسپیرولینا پلاتنسیس و ۶۰ روز نانوذرات اکسید آهن (G6) در مقایسه با گروه کنترل (G1) کاهش معنی دار و در گروه‌های دریافت کننده جلبک اسپیرولینا پلاتنسیس ۶۰ روزه (G3) و گروه دریافت کننده

**Table 2: The results of the weight of the right and left testicles of the studied rats**

Left (gr)	Right (gr)	group
1.47±0.04	1.41±0.09	G1
1.41±0.10	1.39±0.03	G2
1.41±0.02	1.40±0.01	G3
1.53±0.08	1.52±0.09	G4
1.62±0.02	1.59±0.03	G5
1.68±0.05	1.51±0.06	G6

نتایج هیستومتری

لیدیگ، تفاوت‌های قابل توجهی با گروه کنترل و سایر گروه‌ها وجود دارد. به طوری که قطر، تراکم سلولی لوله‌ها، ارتفاع اپی‌تلیوم آن‌ها و تعداد سلول‌های سرتولی و تعداد اندازه سلول‌های لیدیگ در گروه دریافت کننده نانوذرات اکسید آهن کم‌تر از گروه کنترل می‌باشد (Figures 1A, 1B, 1C, 1D). ساختار بافتی لوله‌های اسپرم‌ساز بیضه موش‌های گروه دریافت کننده نانوذرات اکسید آهن در

مقایسه نتایج به دست آمده از اندازه‌گیری قطر کپسول بیضه، قطر لوله‌های اسپرم‌ساز، ارتفاع اپی‌تلیوم لوله‌های اسپرم‌ساز، تعداد سلول‌های لیدیگ و سرتولی در گروه‌های مختلف ذکر شده در Table 3 نشان داد که مابین ساختار بافتی لوله‌های اسپرم‌ساز موش‌های گروه دریافت کننده نانوذرات اکسید آهن از نظر قطر، ارتفاع اپی‌تلیوم لوله‌های اسپرم‌ساز، تراکم سلول‌های اسپرماتوژنیک، سرتولی و

تصاویر مشاهده می‌گردد، ساختار بافتی لوله‌های اسپرم‌ساز در گروه‌های دریافت کننده نانوذرات اکسید آهن و جلبک اسپیرولینا پلاتنسیس به صورت همزمان در مقایسه با گروه کنترل تفاوت قابل توجهی نشان نمی‌دهد.

مقایسه با سایر گروه‌ها دارای تراکم سلولی و ارتفاع اپی-تلیوم کم‌تری بودند، همچنین در این گروه سلول‌های اسپرماتوژنیک دیواره لوله‌ها بسیار پراکنده‌تر و دارای آرایش نامنظمی بودند (Figures 1A, 1B, 1C, 1D) قطر کپسول بیضه در گروه‌های مختلف دارای اختلاف معنی-داری نمی‌باشد (Figures 1A, 1B, 1C, 1D) همچنان که در

**Table 3: (Mean  $\pm$  SEM) results of some histomorphometrical parameters in the tested groups**

size of Leydig cells( $\mu$ m)	number of Leydig cells	number of Sertoli cells	germinal epithelium thickness( $\mu$ m)	spermatogenic tubules iameter ( $\mu$ m)	capsule thickness ( $\mu$ M)	groups
10.64 $\pm$ 1.10	29.76 $\pm$ 4.33	20.56 $\pm$ 2.01	96.1 $\pm$ 2.13	264.28 $\pm$ 15.46	34.17 $\pm$ 0.83	G1
6.10 $\pm$ 1.43*	17.37 $\pm$ 3.36*	13.89 $\pm$ 1.12*	64.16 $\pm$ 5.30*	189.46 $\pm$ 5.36*	30.36 $\pm$ 5.17	G2
10.68 $\pm$ 0.65	30.86 $\pm$ 6.45	21.20 $\pm$ 1.76	112.63 $\pm$ 2.36*	301.52 $\pm$ 10.33*	34.28 $\pm$ 3.36	G3
9.42 $\pm$ 1.34	29.58 $\pm$ 5.38	18.33 $\pm$ 0.70	89.24 $\pm$ 2.40	256.63 $\pm$ 6.37	33.27 $\pm$ 8.47	G4
8.40 $\pm$ 1.70	27.43 $\pm$ 4.34	18.64 $\pm$ 1.36	87.16 $\pm$ 2.56	238.63 $\pm$ 7.13	32.46 $\pm$ 4.46	G5
9.65 $\pm$ 0.60	30.82 $\pm$ 6.64	19.30 $\pm$ 0.63	91.34 $\pm$ 2.26	254.34 $\pm$ 9.46	35.66 $\pm$ 6.38	G6

\*significant difference with the control group (G1)

آن در گروه دریافت کننده نانوذرات اکسید آهن مشاهده شد. همچنین در ۳ گروه آخر Table 3 تعداد سلول‌های سرتولی در لوله‌های اسپرم‌ساز بسیار نزدیک به گروه کنترل بوده و تفاوت آماری معنی‌داری بین آن‌ها مشاهده نگردید. تعداد سلول‌های لیدیک نیز در هر مقطع از لوله‌های اسپرم‌ساز بسته به گروه متفاوت بود، به طوری که بیش‌ترین تعداد در دو گروه کنترل و دریافت کننده جلبک/اسپیرولینا پلاتنسیس و کم‌ترین آن‌ها در گروه دریافت کننده نانوذرات اکسید آهن مشاهده شد. تعداد این سلول‌ها در گروه نانوذرات اکسید آهن نسبت به گروه کنترل به طور معنی‌داری ( $P < 0.05$ ) کاهش یافت (Table 3).

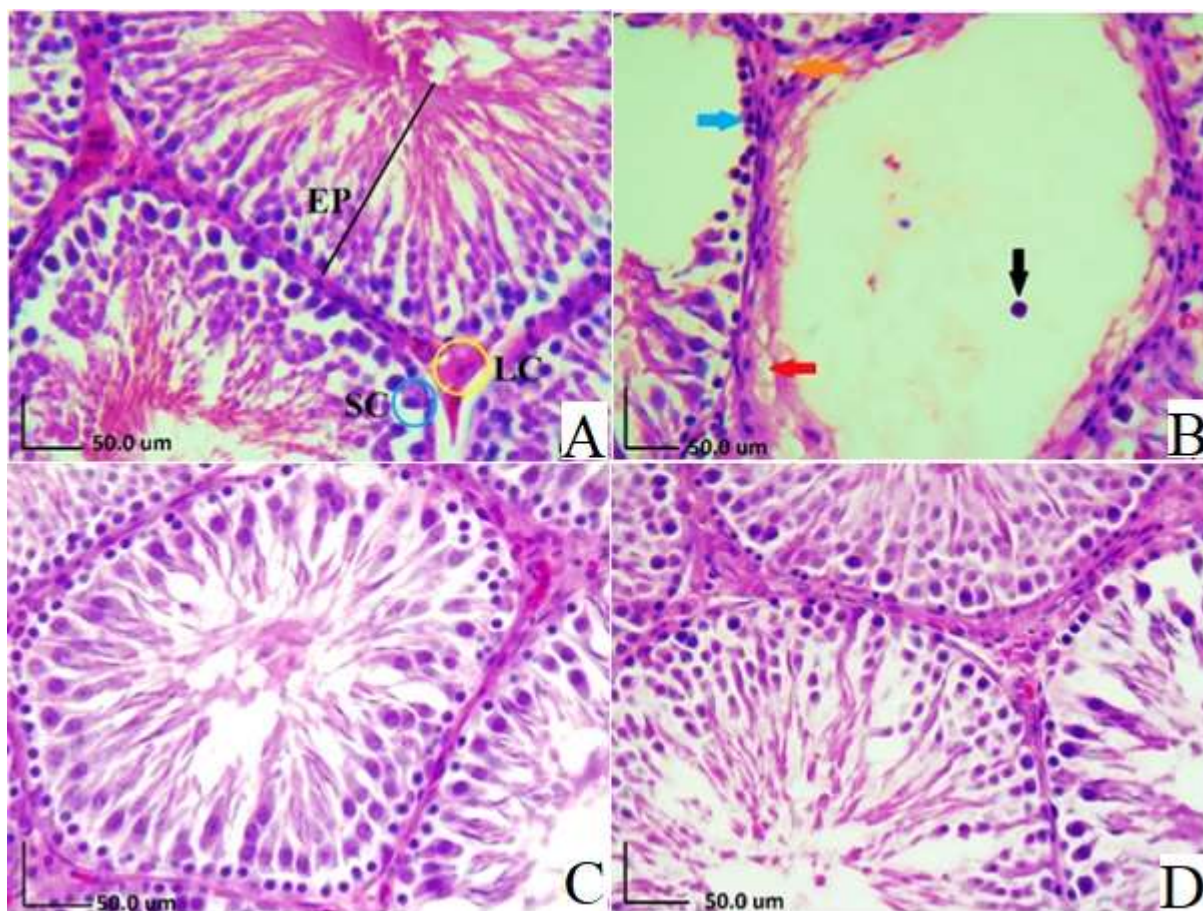
#### نتایج هیستولوژی

بررسی‌های بافت‌شناسی برش‌های بیضه گروه کنترل ساختار بافتی نرمال با ردیف سلول‌های سرتولی پشتیبان، سلول‌های اسپرماتوژنیک و اسپرماتوژنز فعال را نشان داد (Figure 1A). در گروه القاء شده با نانوذرات اکسید آهن (G2)، دژنه شدن سلول‌های اسپرماتوژنیک شامل کنده

ساختار بافتی لوله‌های اسپرم‌ساز در گروه (G5) مشابه گروه کنترل بود و نسبت به گروه نانوذرات اکسید آهن (G2)، تراکم سلولی و ارتفاع اپی‌تلیوم بیشتری داشت. یافته‌ی اخیر نمایانگر افزایش قابل توجه تعداد سلول‌های اسپرماتوژنیک، سرتولی و لیدیک در گروه دریافت کننده نانوذرات اکسید آهن ۱۴ روزه و جلبک/اسپیرولینا پلاتنسیس و نانوذرات اکسید آهن ۶۰ روزه در مقایسه با گروه دریافت کننده نانوذرات اکسید آهن می‌باشد (Figures 1A, 1B, 1C, 1D). ضخامت کپسول در گروه اخیر نیز همانند گروه کنترل بود (Table 3). لوله‌های اسپرم‌ساز در گروه (G6) دارای تعداد سلول‌های لیدیک و سرتولی بیش‌تر و آرایش سلولی نسبتاً منظم‌تری نسبت به گروه دریافت کننده نانوذرات اکسید آهن بود (Figures 1A, 1B, 1C, 1D). علاوه بر این، قطر کپسول بیضه در این گروه ضخامتی هم اندازه با گروه کنترل داشت (Table 3). میانگین تعداد سلول‌های سرتولی و لیدیک در لوله‌های اسپرم‌ساز بسته به گروه متفاوت بود، به طوری که بیش‌ترین تعداد مربوط به گروه دریافت کننده جلبک/اسپیرولینا پلاتنسیس و کم‌ترین

همراه نانوذرات اکسید آهن کم تر قابل مشاهده بود و بررسی های بافت شناسی نشان داد که مصرف جلبک اسپیرولینا پلاتنسیس موجب بهبود اختلالات ناشی از نانوذرات اکسید آهن شد به طوری که سازمان دهی بافتی نرمال، ساختار لوله های اسپرم ساز با سلول های اسپرماتوژنی و تولید اسپرم نرمال در مقایسه با گروه دریافت کننده نانوذرات اکسید آهن مشهود بود (Figure 1D).

شدن، بروز پراکندگی سلولی، افزایش فضا های واکوئله در اپی تلیوم لوله های اسپرم ساز، ادم بافت بینابینی و کاهش سلول های لیدیگ در مقایسه با گروه کنترل مشاهده گردید (Figure 1B). در گروه دریافت کننده جلبک اسپیرولینا (G3) لوله های اسپرم ساز و بافت بینابینی همانند گروه کنترل دارای ساختار طبیعی بود (Figure 1C). تغییرات بافتی در گروه های دریافت کننده جلبک اسپیرولینا پلاتنسیس به



**Figure 1: Microscopic structure of rat testis tissue in the studied groups (H&E, 40x). a) Regular arrangement of epithelium cells of spermatogenic tubules, black line, Sertoli cell (SC), Blue circle and Leydig cells (Lc), yellow circle, in the control group. b) Cellular discontinuity (blue arrow), vacuolization of germinal epithelium (red arrow), giant spermatids (black arrow) and interstitial tissue edema (orange arrow) can be seen in the testicular tissue of the group receiving iron oxide nanoparticles. c) The receiving group Spirulina produced spermatogenic tubes and interstitial tissue with normal structure. d) The combined groups of iron oxide nanoparticles + spirulina have complete spermatogenesis, healthy sperm tubes and more regular cell arrangement compared to the group of iron oxide nanoparticles.**

## بحث

بیضه و عملکرد تولید مثل می‌شوند (Park and Park, 2007; Tang et al, 2009).

مطابق تحقیقی که در سال ۲۰۱۱ انجام گرفت، از ۴ دوز مختلف نانوذرات ۴، ۱۰، ۲۰ و ۴۰ میلی‌گرم بر کیلوگرم که به صورت تزریق داخل وریدی استفاده شد. آن‌ها به این نتیجه رسیدند که نانوذرات در دوزهای کم‌تر از ۱۰ میلی‌گرم بر کیلوگرم برای کاربردهای زیست پزشکی بی‌خطر هستند و هیچ‌گونه عوارض جانبی ندارند، اما دوزهای بیش از ۱۵ میلی‌گرم بر کیلوگرم سمی هستند (Lucian et al, 2011). این مطالعه با یافته‌های ما هم‌خوانی دارد. ذکر این نکته ضروری است که علاوه بر دوز و اندازه نانوذرات، مدت زمان قرار گرفتن در معرض آن‌ها و همچنین نحوه تجویز نانوذرات مسئول تغییرات زیادی در بافت بیضه و سمیت آن‌ها در مطالعات مختلف می‌باشد (Fairoze, 2007).

در مطالعه حاضر جلبک اسپیرولینا پلاتنسیس موجب معکوس کردن تغییرات هیستولوژیک و هیستومتریکی نظیر قطر لوله‌های اسپرم‌ساز و تعداد سلول‌های سرتولی و لیدیگ شد. در نتایج مشابه با یافته‌های ما، گزارش شده است که مصرف خوراکی جلبک اسپیرولینا پلاتنسیس به مدت ۱۶ روز در موش‌های دریافت‌کننده نانوذرات اکسید آهن با استفاده از روش داخل صفاقی موجب کاهش آسیب‌های ناشی از سمیت اکسید آهن در بافت‌های کبد و کلیه می‌شود (Poormoosavi et al, 2019). مطالعات بالینی نیز پیشنهاد کرده‌اند که مصرف جلبک اسپیرولینا پلاتنسیس در موش‌های دریافت‌کننده اکسید آهن به مدت ۱۶ روز می‌تواند موجب کاهش نواحی التهابی در بافت‌های کلیه و کبد شود (Poormoosavi et al, 2019). نشان داده شده است که جلبک اسپیرولینا پلاتنسیس / می‌تواند اثرات ناشی از کلرید جیوه را در بیضه موش صحرایی کاهش داده و سبب توقف یا کاهش ارتفاع اپی‌تلیوم شود (Belfield and Goldberg, 1971) که با نتایج این تحقیق مشابهت داشت. به طور خلاصه مکانیسم‌های پیشنهادی اثر جلبک اسپیرولینا پلاتنسیس در مدیریت سمیت ناشی از دریافت نانوذرات

نتایج حاصل از بررسی‌های هیستومتری و هیستولوژی این مطالعه نشان داد که تجویز نانوذرات اکسید آهن موجب واکنش شدن و ناپیوستگی لایه زایا و کاهش پارامترهایی نظیر قطر لوله‌های اسپرم‌ساز، ارتفاع اپی‌تلیوم، تعداد سلول‌های سرتولی و لیدیگ در بافت بیضه موش‌های صحرایی در مقایسه با گروه کنترل می‌شود. در مقابل مصرف جلبک اسپیرولینا پلاتنسیس همراه با نانوذرات اکسید آهن اختلالات ساختاری فوق را بهبود می‌بخشد.

اثرات سمی نانوذرات اکسید آهن بر سلول‌ها و بافت بیضه در موش قبلاً گزارش شده و این‌گونه بیان شده است که نانوذرات اکسید آهن سبب کاهش قابل توجه در ارتفاع اپی‌تلیوم لوله‌های اسپرم‌ساز، تعداد کل سلول‌های لیدیگ، سرتولی، اسپرماتوسیت، اسپرماتید و اسپرماتوگونیا در مقایسه با گروه کنترل می‌شود و همچنین می‌تواند موجب کاهش قابل توجه تراکم اپی‌تلیوم لوله‌های اسپرم‌ساز شود (Mirzaei Varzeghani et al, 2018). مکانیسم‌های پیشنهادی در توجیه اثرات نانوذرات اکسید آهن عبارتند از نوع، اندازه، پتانسیل زتا، وضعیت پراکندگی یا آگلومراسیون، و همچنین برهم‌کنش بالقوه با مولکول‌های زیستی که بر سمیت این ذرات و در نتیجه اثرات آن‌ها بر روی انسان و حیوانات تأثیر می‌گذارند. نانوذرات دارای قابلیت و توانایی ورود، جابجایی در درون بدن و آسیب به موجودات زنده می‌باشند و این توانایی، عمدتاً به خاطر اندازه کوچک آن‌هاست که اجازه نفوذشان به موانع فیزیولوژیک و عبور به داخل سیستم گردش خون میزبان را می‌دهد (Park et al, 2011). در این راستا مطالعات انجام شده دیگر نشان داده‌اند که نانوذرات طلا و اکسید آهن ( $Fe_2O_3$  و  $Fe_3O_4$ ) می‌توانند سبب استرس اکسیداتیو، تولید ROS و آسیب میتوکندری ایجاد کنند که منجر به تجمع اتوفازوزوم‌ها و اتوفازی سلولی می‌شود. به نظر می‌رسد که این مکانیسم‌ها احتمالاً در سمیت نانوذرات اکسید آهن دخیل هستند. همچنین گزارش شده است که نانوذرات اکسید آهن باعث ایجاد تغییرات مورفولوژیکی در بافت

مطالعه حاضر، ممکن است به خواص آنتی‌اکسیدانی، ضدالتهابی و همچنین محافظتی آن مربوط شود.

گزارش شده است که نانوذرات اکسید آهن باعث آسیب به بافت بیضه در موش‌ها می‌شود، از این آسیب‌ها می‌توان به جدا شدن و واکوئله شدن سلول‌های حاضر در لوله‌های منی‌ساز اشاره نمود (Gundersen et al, 1988; Negahdary et al, 2015). مشاهدات فراساختاری توسط میکروسکوپ الکترونی حاکی از آن است که در بافت بیضه حیوانات قرار گرفته در معرض نانوذرات، سلول‌های زاینده اعم از اسپرماتوگونی، اسپرماتوسیت‌ها و اسپرماتیدها دچار آپوپتوز شده‌اند. آپوپتوز سلول‌های زاینده که در اپی‌تلیوم لوله‌های اسپرم‌ساز بیضه رخ می‌دهد به عنوان یک علت اصلی برای کاهش جمعیت سلول‌های زاینده در حیوانات تحت درمان با نانوذرات معرفی شده است. نانوذرات فلزات عملکرد غشای پایه، سلول‌های سرتولی و سلول‌های اسپرماتوگونی را تحت تأثیر قرار داده یا مختل می‌کنند که منجر به کاهش تعداد سلول‌های زاینده از طریق آپوپتوز یا مرگ سلولی می‌شود (Mesbah et al, 2008).

در مطالعه حاضر، جلبک اسپیرولینا پلاتنسیس موجب شد که نانوذرات اکسید آهن از بافت‌های بدن از جمله بیضه‌ها دفع شده و همچنین سبب بهبود تغییرات ایجاد شده در بافت بیضه نظیر ارتفاع اپی‌تلیوم لوله‌های اسپرم‌ساز، قطر لوله‌ها، تعداد سلول‌های سرتولی، تعداد سلول‌های لیدینگ و اندازه این سلول‌ها در بافت بیضه مربوط به نانوذرات اکسید آهن شد. پیشنهاد شده است که درمان با جلبک اسپیرولینا پلاتنسیس می‌تواند از طریق کیلاسیون موثر آهن را از بدن دفع می‌کند. یکی دیگر از مکانیسم‌های پیشنهادی برای کاهش نانوذرات اکسید آهن پس از درمان با جلبک اسپیرولینا پلاتنسیس، محتوای بالای متالوتونین‌ها است که پروتئین‌هایی هستند که قادر به اتصال به فلزات سنگین و دفع آن‌ها از بدن هستند (El Shanshory et al, 2017). در این راستا گزارش شده است که بقا و سلامت سلول‌ها ممکن است توسط اثرات مخرب نانوذرات بر روی گیرنده‌های غشایی یا مکانیسم‌های انتقال سیگنال سلولی

اکسید آهن در بافت‌های بدن از طریق افزایش فعالیت آنتی‌اکسیدانی (SOD) و کاهش فعالیت MAD و CAT در بافت‌ها از جمله کبد بیان گردیده است (Reitman and Frankel, 1957).

مصرف آنتی‌اکسیدان‌ها به طور کلی می‌تواند آسیب سلولی مرتبط با استفاده از نانوذرات اکسید آهن را کاهش دهد. مصرف آنتی‌اکسیدان چه قبل از مواجهه با نانوذرات اکسید آهن یا همزمان با تجویز آن می‌تواند از آسیب‌های عروقی و بافتی جلوگیری نماید (Romay et al, 1998; Salazar et al, 1998).

جلبک اسپیرولینا پلاتنسیس به دلیل داشتن موثره و فیکوسیانین قابل توجه، بتا کاروتن (رنگدانه نارنجی که وضعیت آنتی‌اکسیدانی را افزایش می‌دهد)، توکوفرول، سلنیوم و ترکیبات فنلی که به داشتن آنتی‌اکسیدان موثر شناخته شده است، توجه بسیاری از محققان را به خود جلب کرده است. جلبک اسپیرولینا پلاتنسیس دارای اثرات ضد التهابی است، به عنوان مثال، فایکوسیانین یک آنتی‌اکسیدان اصلی محلول در آب است که در جلبک اسپیرولینا پلاتنسیس به وفور یافت می‌شود، این ماده ۲۰ برابر موثرتر از ویتامین C است (Ismail et al, 2015). ترکیبات فعال جلبک اسپیرولینا پلاتنسیس قادرند با هم افزایی برای اعمال اثرات آنتی‌اکسیدانی شدید وارد عمل شوند.

اثرات محافظتی جلبک اسپیرولینا پلاتنسیس در سمیت ایجاد شده توسط سیکلوفسفامید که سبب کاهش باروری بیضه می‌شود از طریق کاهش مواردی نظیر مالون دی‌آلدئید و افزایش سطح سرمی گلوتاتیون پراکسیداز و همچنین با داشتن مکانیسم آنتی‌اکسیدانی که به عنوان یک مدل مناسب تعریف شده در مطالعات پیش بالینی در نظر گرفته می‌شود نیز نشان داد که جلبک اسپیرولینا پلاتنسیس از طریق محافظت از عملکرد و ساختار سلول و همچنین افزایش سوپراکسید دیسموتاز و گلوتاتیون پراکسیداز در این سلول‌ها دارای اثرات محافظتی می‌باشد (Sanoka et al, 1997). بهبود تغییرات ساختاری مربوط به تجویز نانوذرات اکسید آهن در بافت بیضه توسط جلبک اسپیرولینا پلاتنسیس در



فعال جلبک اسپیرولینا پلاتنسیس قادرند با هم افزایی برای اعمال اثرات آنتی اکسیدانی شدید وارد عمل شوند و آسیب-های بافتی در اثر سمیت ایجاد شده توسط نانو ذرات فلزات را کاهش دهد.

در مجموع، یافته‌های مطالعه حاضر مؤید بهبود تغییرات ساختاری بافت بیضه و لوله‌های اسپرم‌ساز موش‌های صحرایی دریافت کننده نانو ذرات اکسید آهن به دنبال مصرف جلبک اسپیرولینا در سطح قابل قبول می‌باشد. هرچند مطالعات تکمیلی جهت روشن شدن مکانیسم‌های زیربنایی این تغییرات مورد نیاز می‌باشد.

مورد تهدید واقع شود (El Shanshory et al, 2017). نشان داده شده است که جلبک اسپیرولینا پلاتنسیس موجب جلوگیری از کاهش سلول‌های اسپرماتوزنز در نواحی مختلف لوله‌های اسپرم ساز بیضه موش‌های صحرایی دریافت کننده کلرید جیوه می‌شود (El-Desoky et al, 2013). علاوه بر این Bermejo و همکاران نیز نشان دادند که درمان با جلبک اسپیرولینا پلاتنسیس موجب جلوگیری از آتروفی شدن و بهبود تغییرات بافتی در موش‌های صحرایی دریافت کننده نانو ذرات اکسید آهن توسط دفع آهن از بافت‌ها می‌شود (Bermejo et al, 2008). ترکیبات

### تشکر و قدردانی

پژوهش حاضر نتیجه بخشی از پایان‌نامه آقای عباس پیرزاده دانشجوی دکتری تخصصی (PhD) می‌باشد. بدین وسیله از معاونت پژوهشی دانشگاه تهران جهت تأمین اعتبار مالی تشکر می‌شود.

### تعارض منافع

بدین وسیله نویسندگان مقاله اعلام می‌دارند که هیچ‌گونه تعارض منافی ندارند.

### منابع مالی

نویسندگان این مقاله مراتب تشکر و امتنان خود را از حوزه معاونت محترم پژوهشی دانشگاه تهران که هزینه این تحقیق را در قالب پژوهانه از طریق هزینه کرد پایان‌نامه‌های دانشجویان (پایان‌نامه دکتری تخصصی بافت‌شناسی دانشکده دامپزشکی دانشگاه تهران) فراهم نموده‌اند، اعلام می‌دارند.

### منابع

- Afkhami-Ardakani, M., Hassanzadeh, S., Shahrooz, R., Asadi-Samani, M., Latifi, E., & Luther, T. (2017). Phytotherapy and phytopharmacology for reduction of cyclophosphamide-induced toxicity in the male urinary system. *Journal of Renal Injury Prevention*, 6(3): 164-170.
- Aitken, R. J., & Baker, M. A. (2013). Causes and consequences of apoptosis in spermatozoa; contributions to infertility and impacts on development. *International Journal of Developmental Biology*, 57(2-3-4): 265-272.
- Belay, A. (2002). The Potential Application of Spirulina (Arthrospira) as a Nutritional and Therapeutic Supplement in Health Management. *Journal of the American Nutraceutical Association*, (5): 27-48.
- Belfield, A., & Goldberg, D. M. (1971). Revised assay for serum phenyl phosphatase activity using 4-amino-antipyrine. *Enzyme*, 12: 561-573.
- Brissot, P., Ropert, M., Le Lan, C., & Loréal, O. (2012). Non-transferrin bound iron: a key role in iron overload and iron toxicity. *Biochimica et Biophysica Acta (BBA)-General Subjects*, 1820(3): 403-410.
- Deng, R., & Chow, T. J. (2010). Hypolipidemic, antioxidant, and antiinflammatory activities of microalgae Spirulina. *Cardiovascular therapeutics*, 28(4): e33-e45.

- El Shanshory, M. R., Awad, M. A., El Shafey, R. A., Soliman, H. H., & Alsharkawy, A. A. (2017). Evaluation of liver iron concentrations in children with beta thalassemia infected with hepatitis C virus before and after spirulina therapy by magnetic resonance imaging. *Arch Blood Transfus Disord*, 5(4): 1-9.
- El-Desoky, G. E., Bashandy, S. A., Alhazza, I. M., Al-Othman, Z. A., Aboul-Soud, M. A., & Yusuf, K. (2013). Improvement of mercuric chloride-induced testis injuries and sperm quality deteriorations by *Spirulina platensis* in rats. *PLoS one*, 8(3): e59177.
- Fairoze, K. I. (2007). Histological and ultra structural studies on the testis of rat after treatment with aluminum chloride. *Aust J Basic Appl Sci*, 1(1): 63-72.
- Gopinath, P., Gogoi, S. K., Chattopadhyay, A., & Ghosh, S. S. (2008). Implications of silver nanoparticle induced cell apoptosis for in vitro gene therapy. *Nanotechnology*, 19(7): 075104.
- Gundersen, H. J. G., Bagger, P., Bendtsen, T. F., Evans, S. M., Korbo, L. X. M. N., Marcussen, N., ... & West, M. J. (1988). The new stereological tools: disector, fractionator, nucleator and point sampled intercepts and their use in pathological research and diagnosis. *Apmis*, 96(7-12): 857-881.
- Hussain, S. M., Braydich-Stolle, L. K., Schrand, A. M., Murdock, R. C., Yu, K. O., Mattie, D. M., ... & Terrones, M. (2009). Toxicity evaluation for safe use of nanomaterials: recent achievements and technical challenges. *Advanced Materials*, 21(16): 1549-1559.
- Ismail, M., Hossain, M., Tanu, A. R., & Shekhar, H. U. (2015). Effect of spirulina intervention on oxidative stress, antioxidant status, and lipid profile in chronic obstructive pulmonary disease patients. *BioMed research international*, 2015: 1-7.
- Lan, Z., & Yang, W. X. (2012). Nanoparticles and spermatogenesis: how do nanoparticles affect spermatogenesis and penetrate the blood-testis barrier. *Nanomedicine*, 7(4): 579-596.
- Lewinski, N., Colvin, V., & Drezek, R. (2008). Cytotoxicity of nanoparticles. *small*, 4(1): 26-49.
- Hritcu, L., Stefan, M., Ursu, L., Neagu, A., Mihasan, M., Tartau, L., & Melnig, V. (2011). Exposure to silver nanoparticles induces oxidative stress and memory deficits in laboratory rats. *Open Life Sciences*, 6(4): 497-509.
- Maneesh M., Jayalekshmi H., Sanjiba Dutta, Amit Chakrabarti and Vasudevan D.M. (2005). Experimental the rapeutical intervention with ascorbic acid in ethanol induced testicular injuries in rats. *Indian Journal of Experimental Biology*, 43: 172-176.
- Mari M., Wu D., Nieto N. and Cederbaum A.I. (2001). CYP2E1- Dependent Toxicity and UpRegulation of Antioxidant Genes. *Journal of Biomedical, Science*, 8 (1): 52-56.
- Maurer-Jones MA, Bantz KC, Love SA, Marquis BJ, Haynes CL. (2009). Toxicity of therapeutic nanoparticles. *Nanomedicine*, 4: 219-241.
- Mesbah S, Shokri S, Doust S, Mirkhani, H. (2008). Effects of nandrolone decanoate on the ultrastructure of testis in adult male rats. *IJMS*, 32(2): 94-100.
- Mirzaei Varzeghani, S., Parivar, K., Abdollahifar, M. A., & Karamian, A. (2018). Effects of iron oxide nanoparticles on mouse sperm parameters and testicular tissue. *Iranian Journal of Toxicology*, 12(6): 39-44.
- Naqvi, S., Samim, M., Abdin, M. Z., Ahmed, F. J., Maitra, A. N., Prashant, C. K., & Dinda, A. K. (2010). Concentration-dependent toxicity of iron oxide nanoparticles mediated by increased oxidative stress. *International journal of nanomedicine*, 6: 983-989.
- Negahdary, M., Arefian, Z., Dastjerdi, H. A., & Ajdary, M. (2015). Toxic effects of Mn<sub>2</sub>O<sub>3</sub> nanoparticles on rat testis and sex hormone. *Journal of Natural Science, Biology, and Medicine*, 6(2): 335-9.
- Pak, W., Takayama, F., Mine, M., Nakamoto, K., Kodo, Y., Mankura, M., ... & Mori, A. (2012). Anti-oxidative and anti-inflammatory effects of spirulina on rat model of non-alcoholic steatohepatitis. *Journal of clinical biochemistry and nutrition*, 51(3): 227-234.
- Park E-J, Park K (2007) Induction of reactive oxygen species and apoptosis in BEAS-2B cells by mercuric chloride. *Toxicol In Vitro* 21: 789-790
- Park, E. J., & Park, K. (2007). Induction of reactive oxygen species and apoptosis in BEAS-2B cells by mercuric chloride. *Toxicology in vitro*, 21(5): 789-794.
- Park, K., Park, E. J., Chun, I. K., Choi, K., Lee, S. H., Yoon, J., & Lee, B. C. (2011). Bioavailability and toxicokinetics of citrate-coated silver nanoparticles in rats. *Archives of pharmacal research*, 34(1): 153-158.
- Poormoosavi, S. M., Behmanesh, M. A., & Najafzadehvarzi, H. (2019). Effects of *Spirulina platensis* on the Improvement of Hepatorenal Toxicity Induced by Iron Oxide in Wistar Rats Using Biochemical and Histological Methods. *Shiraz E-Medical Journal*, 20(8).

- Reitman, S., & Frankel, S. (1957). A colorimetric method for the determination of serum glutamic oxalacetic and glutamic pyruvic transaminases. *American journal of clinical pathology*, 28(1): 56-63.
- Romay, C. H., Armesto, J., Ramirez, D., González, R., Ledon, N., & Garcia, I. (1998). Antioxidant and anti-inflammatory properties of C-phycocyanin from blue-green algae. *Inflammation research*, 47(1): 36-41.
- Salazar, M., Martinez, E., Madrigal, E., Ruiz, L. E., & Chamorro, G. A. (1998). Subchronic toxicity study in mice fed *Spirulina maxima*. *Journal of ethnopharmacology*, 62(3): 235-241.
- Sanoka D, Miesel R, Jedzejczak R, et al. (1997). Oxidative stress and male fertility. *J Androl*, 12(1): 2434-2436.
- Tang, J., Xiong, L., Wang, S., Wang, J., Liu, L., Li, J., ... & Xi, T. (2009). Distribution, translocation and accumulation of silver nanoparticles in rats. *Journal of nanoscience and nanotechnology*, 9(8): 4924-4932.
- Xu, Y., Wang, N., Yu, Y., Li, Y., Li, Y. B., Yu, Y. B., ... & Sun, Z. W. (2014). Exposure to silica nanoparticles causes reversible damage of the spermatogenic process in mice. *PloS one*, 9(7): e101572.
- Yang, F., Wong, K. H., Yang, Y., Li, X., Jiang, J., Zheng, W., ... & Chen, T. (2014). Purification and in vitro antioxidant activities of tellurium-containing phycobiliproteins from tellurium-enriched *Spirulina platensis*. *Drug design, development and therapy*, 8: 1789-1800.
- Yoshida, S., Hiyoshi, K., Ichinose, T., Takano, H., Oshio, S., Sugawara, I., ... & Shibamoto, T. (2009). Effect of nanoparticles on the male reproductive system of mice. *International journal of andrology*, 32(4): 337-342.

Received: 06.12.2022

Accepted: 08.02.2023

## Study on the effect of *Spirulina platensis* on the histomorphometric and histological structure of rat testicular tissue exposed to iron oxide nanoparticles

Abbas Pirzadeh<sup>1</sup>, Hassan Morovvati<sup>2\*</sup> and Mohsen Abbasi<sup>3</sup>

<sup>1</sup> PhD Student of Histology, Faculty of Veterinary Medicine, University of Tehran, Tehran, Iran

<sup>2</sup> Professor, Department of Basic Sciences, Faculty of Veterinary Medicine, University of Tehran, Tehran, Iran

<sup>3</sup> Associated Professor, Department of Basic Sciences, Faculty of Veterinary Medicine, Lorestan University, Khorramabad, Iran

Received: 06.12.2022

Accepted: 08.02.2023

### Abstract

Repeated exposure to iron oxide nanoparticles can lead to structural disorders in the testicles and have negative effects on the individual's reproductive function. On the other hand, spirulina algae can reduce these effects by having antioxidant properties and abundant vitamin source. The purpose of this study was to investigate the effects of spirulina algae on tissue changes in the testes of rats induced using iron oxide nanoparticles. After acclimatization, 36 Wistar male rats were randomly divided into the following 6 groups. The first group: control, the second group: 15 mg/kg body weight of iron oxide nanoparticles, the third group: 300 mg/kg body weight of spirulina algae, the fourth group: 15 mg/kg body weight of iron oxide nanoparticles and 300 mg/kg algae body weight. spirulina at the same time, fifth group: 15 mg/kg of body weight of iron oxide nanoparticles for 14 days, then 300 mg/kg of spirulina algae, sixth group: 300 mg/kg of body weight of spirulina algae for 14 days, then 15 mg/kg of body weight of iron oxide nanoparticles. Sampling was done after 60 days and testicular bud sections were stained by hematoxylin-eosin (H & E) after preparation for histological and histometric studies. The study of tissue sections of the testis in rats exposed to iron oxide nanoparticles showed a decrease in the diameter of the spermatogenic tubules and the thickness of the epithelium of the spermatogenic tubules, a decrease in the number of Sertoli cells and the number of Leydig cells in comparison with the control group, while exposure to spirulina algae increased the diameter of the spermatogenic tubules and the thickness of the epithelium of the spermatogenic tubules. Algae treatment in the groups exposed to iron oxide nanoparticles improved the tissue changes in the testis and prevented the decrease in the diameter of the spermatogenic tubes, the thickness of the germinal epithelium, and the number of Leydig and Sertoli cells. The results showed that the oral administration of spirulina in male rats improves the structural disorders in the testis and tissue changes caused by induction by iron oxide nanoparticles.

**Key words:** Spirulina, Iron oxide nanoparticles, Testis, Rat

---

\* **Corresponding Author:** Hassan Morovvati, Professor, Department of Basic Sciences, Faculty of Veterinary Medicine, University of Tehran, Tehran, Iran  
E-mail: hmorovvati@ut.ac.ir



© 2020 by the authors. Licensee SCU, Ahvaz, Iran. This article is an open access article distributed under the terms and conditions of the Creative Commons Attribution-NonCommercial 4.0 International (CC BY-NC 4.0 license) (<http://creativecommons.org/licenses/by-nc/4.0/>).