

اثرات آنتی‌اکسیدانی، ضد آپوتوزی و ضد التهابی آکاستین در برابر سمیت کبدی ناشی از دلتامترین در موش: یک مطالعه بیوشیمیایی و هیستوپاتولوژیک

علی قنبری^۱ (Ph.D)، سیروس جلیلی^۱ (Ph.D)، کاوه شاه‌ویسی^۲ (Ph.D)، فرشید رئیسی^۳ (Ph.D)، فاطمه مازینی^۴ (Ph.D student)، نسیم آخشی^{۱*} (Ph.D student)

۱- گروه علوم تشریح، دانشکده پزشکی، دانشگاه علوم پزشکی کرمانشاه، کرمانشاه، ایران

۲- گروه فیزیولوژی، دانشکده پزشکی، دانشگاه علوم پزشکی کرمانشاه، کرمانشاه، ایران

۳- گروه پاتولوژی، دانشکده پزشکی، دانشگاه علوم پزشکی کرمانشاه، کرمانشاه، ایران

۴- کمیته تحقیقات دانشجویی، دانشکده پزشکی، دانشگاه علوم پزشکی کرمانشاه، کرمانشاه، ایران

تاریخ دریافت: ۱۴۰۲/۶/۳ تاریخ پذیرش: ۱۴۰۲/۹/۱۲

nasim.akhshi@kums.ac.ir

* نویسنده مسئول، تلفن: ۰۸۳ - ۳۴۲۷۴۶۲۰

چکیده

هدف: آفت‌کش‌های کشاورزی به‌صورت گسترده در سراسر دنیا مورد استفاده قرار می‌گیرند. دلتامترین، یک حشره‌کش پیروتیروئید مصنوعی مورد استفاده در کشاورزی است. اعمال استرس اکسیداتیو یکی از مکانیسم‌های سمیت آن می‌باشد. مشخص شده است که ترکیبات طبیعی با خاصیت آنتی‌اکسیدانی نقش مهمی در حفظ سلامت افراد در برابر خطرات مواد شیمیایی نظیر آفت‌کش‌ها دارند. لذا مطالعه حاضر با هدف بررسی نقش آکاستین؛ یک متابولیت ثانویه طبیعی، در آسیب کبدی ناشی از دلتامترین، در موش انجام شد.

مواد و روش‌ها: ۳۲ موش نر Balb/C به طور تصادفی به چهار گروه (۸ موش در هر گروه) شامل کنترل، آکاستین (۵ میلی‌گرم/کیلوگرم)، دلتامترین (۵ میلی‌گرم/کیلوگرم/روز)، دلتامترین+آکاستین تقسیم شدند. موش‌ها به مدت ۲ هفته دی‌متیل‌سولفوکساید (۰/۰۱ درصد یا دلتامترین (۵ میلی‌گرم/کیلوگرم/روز) را به‌صورت گاوآژ و آکاستین (۵ میلی‌گرم/کیلوگرم) را به‌صورت داخل صفاقی دریافت نمودند. تغییرات هیستوپاتولوژیک در بافت کبد، مقادیر بافتی مالون‌دی‌آلدئید، ظرفیت آنتی‌اکسیدانی کل، تعداد سلول‌های آپوتوزی و سیتوکین‌های التهابی ارزیابی شدند.

یافته‌ها: ظرفیت آنتی‌اکسیدانی کل بافت در گروه دلتامترین به‌طور معنی‌داری پایین‌تر از گروه کنترل بود، در حالی که سایر پارامترها در گروه دلتامترین به‌طور قابل توجهی بالاتر از گروه کنترل بودند ($P < 0/01$). افزایش قابل توجهی در ظرفیت آنتی‌اکسیدانی کل بافت کبد در گروه دلتامترین+آکاستین در مقایسه با گروه دلتامترین دیده شد ($P < 0/01$). در عین حال، سایر پارامترهای مورد مطالعه کاهش معنی‌داری را در این مقایسه نشان دادند ($P < 0/01$).

نتیجه‌گیری: آکاستین با خواص آنتی‌اکسیدانی، ضد آپوتوزی و ضد التهابی خود، آسیب بافت کبد ناشی از دلتامترین را بهبود می‌بخشد.

واژه‌های کلیدی: آپوتوز، آکاستین، آنتی‌اکسیدان‌ها، التهاب، دلتامترین، کبد

مقدمه

حشره‌کش جهان را تشکیل می‌دهند. خواص آن‌ها فعالیت انتخابی، اثربخشی بالا در برابر تعداد زیادی از حشرات، سمیت کم برای پستانداران، تجزیه زیستی سریع، سمیت پایین برای ارگانیسم‌های غیر هدف است [۳].

دلتامترین از جمله سموم پیروتیروئید مصنوعی است که در برنامه‌های کشاورزی، دام‌پزشکی و بهداشت عمومی برای مدیریت حشرات و آفات مورد استفاده قرار می‌گیرد [۴]. علی‌رغم نقش سودمند دلتامترین در کنترل آفات و فعالیت‌های

آفت‌کش‌ها به‌عنوان یکی از مهم‌ترین آلاینده‌های محیطی، جهت ارتقاء سطح تولیدات غذایی به‌طور گسترده در کشاورزی مورد استفاده قرار می‌گیرند. این ترکیبات به‌دلیل قابلیت تجمع و ماندگاری بلندمدت در محیط زیست، باعث آلودگی محیط زیست و افزایش ریسک مسمومیت به شکل حاد و مزمن در افراد می‌شوند [۱،۲]. پیروتیروئیدها یک کلاس اصلی از حشره‌کش‌هاست که تقریباً یک چهارم بازار

مواد و روش‌ها

حیوانات. برای انجام این مطالعه تجربی، موش‌های نر نژاد Balb/c بالغ دو ماهه با وزن 28 ± 2 گرم از انستیتوی پاستور تهران خریداری شدند. موش نر به این علت استفاده شد که در موش ماده سیکل‌های ماهیانه و تغییرات هورمونی بر متابولیسم و کارکرد کبد اثر داشته و متغیر مخدوش‌گر محسوب می‌شود. موش‌ها به خانه حیوانات دانشگاه علوم پزشکی کرمانشاه انتقال یافته و به‌منظور تطابق آن‌ها با محیط، قبل از شروع مطالعه حیوانات یک هفته بدون دریافت هیچ‌گونه مداخله نگهداری شدند. در طول مدت انجام آزمایش، موش‌ها در دمای کنترل شده 22 ± 2 درجه سانتی‌گراد، رطوبت ۳۰-۲۵ درصد، چرخه نور/تاریکی ۱۲ ساعته قرار گرفتند و به رژیم غذایی استاندارد (شرکت بهپرو، ایران) و آب آزادانه دسترسی داشتند.

مقاله حاضر اقتباس از طرح تحقیقاتی مصوب شورای پژوهشی دانشگاه علوم پزشکی کرمانشاه به شماره ۹۹۰۶۰۱ و دارای تأییدیه کمیته اخلاق دانشگاه به شماره IR.KUMS.REC.1399.489 می‌باشد.

گروه‌های مورد مطالعه و طراحی تجربی پژوهش. ۳۲ سر موش نر نژاد Balb/c به‌صورت تصادفی به چهار گروه مساوی (هر گروه ۸ سر) تقسیم شدند. گروه‌ها به این صورت طبقه‌بندی شدند: گروه ۱ (گروه کنترل): موش‌هایی که نرمال سالیان را به‌صورت گاوژ دریافت نمودند، گروه ۲ (گروه آکاستین ۵۰ میلی‌گرم/کیلوگرم): موش‌هایی که آکاستین (5,7-dihydroxy-40-methoxyflavone) با دوز ۵۰ میلی‌گرم/کیلوگرم را به‌صورت داخل صفاقی دریافت نمودند، گروه ۳ (گروه دلتامترین): موش‌هایی که دلتامترین (C₂₃H₁₉Br₂₃NO₃) با دوز ۵ میلی‌گرم/کیلوگرم را به‌صورت گاوژ دریافت نمودند، گروه ۴ (گروه دلتامترین+آکاستین): موش‌هایی که دلتامترین با دوز ۵ میلی‌گرم/کیلوگرم/روز را به‌صورت خوراکی (گاوژ) و یک ساعت بعد آکاستین با دوز ۵۰ میلی‌گرم/کیلوگرم را به‌صورت داخل صفاقی دریافت نمودند. دوزهای مورد استفاده برای دلتامترین و آکاستین بر اساس مطالعات قبلی تعیین شد و گاوژها و تزریق‌ها، یک‌بار در روز انجام گرفتند [۲۵،۳۰]. آکاستین از شرکت سیگما (Sigma; no; 00017) و دلتامترین از شرکت مرک (Merck; 52918-63-5) خریداری شدند و آزمایشات ۲ هفته طول کشید. ۲۴ ساعت بعد از آخرین مواجهه، حیوانات به‌وسیله جابه‌جایی مهره‌های گردنی قربانی شده و سپس بافت کبد برداشته شد تا جهت مطالعات هیستوپاتولوژیک و نیز تعیین

بیولوژیکی بالای آن، این حشره‌کش تظاهرات سمی گسترده‌ای دارد. مطالعات قبلی سمیت کبدی، کلیوی، سیستم عصبی، سیستم تولید مثلی و تغییرات مورفولوژی خون ناشی از دلتامترین را گزارش نموده‌اند [۵-۹]. دلتامترین سبب افزایش پراکسیداسیون لیپیدی، کاهش فعالیت آنزیم‌های آنتی‌اکسیدانی، تولید رادیکال‌های آزاد، استرس اکسیداتیو و تغییر در متابولیسم می‌گردد [۱۰-۱۳]. بیش‌تر سموم ارگانوفسفره از جمله دلتامترین با تأثیر بر میزان آنزیم‌هایی مانند استیل‌کولین‌استراز و کاتالاز نقش منفی خود را در کاهش پاسخ‌های سیستم ایمنی و تضعیف توان آنتی‌اکسیدانی بدن آزیان اعمال می‌نمایند [۱۴،۱۵].

امروزه ترکیبات طبیعی به‌دلیل دارا بودن خواص منحصر به فرد از جمله عوارض جانبی کم، در دسترس بودن و هزینه تهیه کم توجه درمانگران و محققان را به خود جلب کرده است. چندین مطالعه گزارش کردند که استفاده از ترکیبات طبیعی مختلف سمیت ناشی از دلتامترین را کاهش داده است [۱۶،۱۷-۱۹].

آکاستین با فرمول شیمیایی C₁₆H₁₂O₅ یک ترکیب فلاونونوئید طبیعی است که در گیاهانی نظیر گلرنگ (*Carthamus tinctorius*)، آسپلنیوم (*Asplenium normale*)، اقاقای سیاه (*Robinia pseudoacacia*)، دامیانا (*Turnera diffusa, Damiana*) و توس نقره‌ای (*Betula pendula, Silver birch*) یافت می‌شود [۲۰]. آکاستین دارای خواص دارویی متعددی مانند ضد سرطان، ضد پیری، ضد میکروبی، ضد دیابت، ضد جهش‌زایی، محافظت از قلب و محافظت عصبی است [۲۱،۲۲]. همچنین مطالعات نشان داده‌اند که آکاستین اثر محافظت‌کننده از بافت کبد داشته است [۲۳-۲۵]. یکی دیگر از فعالیت‌های امیدبخش آکاستین، خاصیت محافظتی در برابر عوامل مخرب با افزایش سطح آنتی‌اکسیدان‌ها و کاهش فرآیندهای التهاب و آپوپتوز است [۲۶،۲۷،۲۸-۲۰].

دلتامترین دارای اثرات مخرب و سمیت کبدی بر کشاورزان و کارکنان صنایع تولید سموم و حیوانات می‌باشد چرا که کبد محل اصلی متابولیسم دلتامترین است [۲۹،۱۶،۶]. از سوی دیگر، تحقیقات کمی در مورد اثرات محصولات طبیعی و مکانیسم عملکرد آن‌ها در بهبود یا غلبه بر سمیت ناشی از دلتامترین انجام شده است. لذا ما فرض کردیم که مصرف محصولات طبیعی نظیر آکاستین با دلتامترین ممکن است از اثرات سمی آن بکاهد. بنابراین هدف از مطالعه حاضر بررسی اثرات آنتی‌اکسیدانی، ضد التهابی و ضد آپوپتوزی آکاستین در برابر سمیت کبدی ناشی از دلتامترین بود.

(Cat No:TAC-96A) Zell Bio GmbH – Germany استفاده شد. کیت مذکور حاوی یک معرف آماده مصرف، بافر $100 \times$ ، پودر رنگ‌زا، محلول متوقف‌کننده واکنش، استاندارد و یک میکروپلیت ۹۶ چاهکی بود. در این سنجش، مقدار ظرفیت آنتی‌اکسیدانی تام از مقایسه مقدار آنتی‌اکسیدان موجود در نمونه (۱ گرم از بافت‌های هموژنیزه شده) با اسیدآسکوربیک به‌عنوان استاندارد محاسبه شد. حساسیت کیت برابر $0.1/1$ mM بود و توسط دستگاه الیزا در جذب ۴۹۰ نانومتر، مقدار آنتی‌اکسیدان تام خوانده شد.

بررسی میزان آپوپتوز. میزان آپوپتوز در نمونه بافت کبد هموژنیزه با استفاده از کیت ELISA (Cat.No.11544675001; Roche) بر اساس دستورالعمل کارخانه سازنده کیت اندازه‌گیری شد. در این روش آنتی‌بادی‌های آنتی‌هیستون بر روی دیواره میکروپلیت‌ها تثبیت شد. محلول مسدودکننده برای اشیاع محل‌های اتصال غیر اختصاصی روی دیواره‌ها به کار گرفته شد. سپس، اتصال نوکلئوزومی از طریق اجزای هیستونی آن‌ها به آنتی‌بادی ضد هیستون بی‌حرکت انجام شد. آنتی-DNA پراکسیداز (POD) با بخش DNA نوکلئوزوم واکنش داد. در طول شست‌وشو، پراکسیداز متصل نشده از نمونه خارج شد. در ادامه، از 2,2'-Azino-bis (3-ethylbenzthiazoline-6-sulfonic acid) (ABTS) جهت تجزیه و تحلیل سطوح پراکسیداز استفاده شده و توسط یک الیزا ریدر در طول موج‌های ۴۰۵ نانومتر قرائت گردید. در نهایت نتایج به‌صورت درصد آپوپتوز بیان شد که از نسبت جذب نمونه تیمار شده (آپوپتوز) به نمونه تیمار نشده (شاهد) محاسبه شد [۳۳].

اندازه‌گیری سطح سیتوکین‌ها. در ابتدا به‌منظور هموژنیزاسیون، ۵۰۰ میلی‌گرم از هر نمونه کبد با ۲ میلی‌لیتر بافر (pH=۷) حاوی 0.5% Triton 100-x، Tris 50 mmol و NaCl 150 mmol و مهارکننده پروتاز Roche (آلمان) توسط دستگاه هموژنایزر مخلوط شد. در مرحله بعد، محلول هموژنایز شده با سانتریفوژ یخچال‌دار با دور ۴۰۰۰ g در دمای ۴ درجه سانتی‌گراد به‌مدت ۱۵ دقیقه سانتریفوژ شده و جهت سنجش سیتوکین‌ها استفاده شد. در ادامه، سطوح سیتوکین‌های فاکتور نکروز تومور-آلفا (Tumor Necrosis Factor- α)، اینترلوکین-۱ (IL-1 β) و اینترلوکین-۶ (IL-6) نمونه‌های بافتی تهیه شده طبق دستورالعمل کیت‌های ELISA مخصوص اندازه‌گیری سیتوکین‌ها که از شرکت آلمانی Eastbiopharm خریداری گردید، مورد ارزیابی قرار گرفت [۳۴].

روش تجزیه و تحلیل. تجزیه و تحلیل داده‌های حاصل از اندازه‌گیری پارامترهای مورد مطالعه با استفاده از نرم‌افزار

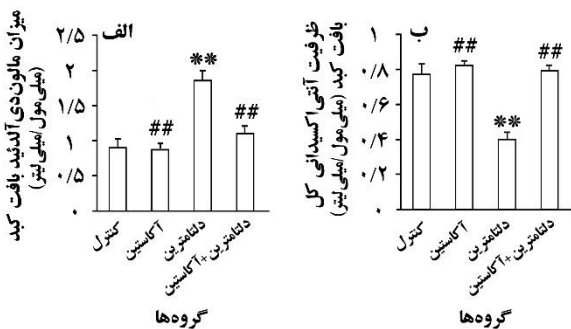
سطوح مالون‌دی‌آلدئید، ظرفیت آنتی‌اکسیدانی کل، آپوپتوز و میزان سیتوکین‌های التهابی در دمای ۷۰- درجه سانتی‌گراد فریز گردید.

تجزیه و تحلیل بافت‌شناسی و اندازه‌گیری‌های مورفومتریکی. فرآیند آماده‌سازی بافت‌های کبد بر اساس روش متداول بافت‌شناسی (روش پارافین) توسط دستگاه آماده‌سازی بافت (Automatic Tissue Processor) از شرکت Scilab انگلستان انجام شد. پس از قالب‌گیری هر نمونه، برش‌های سریالی با قطر $5 \mu\text{m}$ از قالب مورد نظر تهیه شد. از بین مقاطع تهیه شده، تعداد ۱۰ نمونه به‌صورت تصادفی از لوب راست کبد انتخاب و با رنگ‌آمیزی هماتوکسیلین و اتوزین طبق روش‌های استاندارد رنگ‌آمیزی شدند [۳۱]. از بافت‌های رنگ‌آمیزی شده توسط یک میکروسکوپ نوری Olympus BX-51T-32E01 متصل به دوربین DP12 (با رزولوشن ۳/۳۴ میلیون پیکسل) و نیز یک نرم‌افزار زیستی گرفته شد. در ادامه، با استفاده از نرم‌افزار (AE-3; Motic S.L.U., Barcelona, Catalonia, Spain) شکل کلی هر هپاتوسیت پس از گرفتن تصویر با بزرگ‌نمایی ۴۰ لنزهای Objective اندازه‌گیری شد. طولانی‌ترین و کوتاه‌ترین محور در نمای هر هپاتوسیت به‌منظور تخمین میانگین قطر (محور میانگین) اندازه‌گیری شد. برای این منظور، حداقل ۱۰ هپاتوسیت از هر میدان دید میکروسکوپی مورد ارزیابی قرار گرفتند و در مجموع حداقل ۱۰۰ هپاتوسیت برای هر نمونه ارزیابی شدند. اندازه‌گیری جداگانه برای تعیین قطر و رید مرکزی کبدی با استفاده از همین روش انجام شد.

سنجش سطح مالون‌دی‌آلدئید (MDA) بافت کبد. بدین منظور کیت تجاری مالون‌دی‌آلدئید ZellBio GmbH Germany kit (Cat No:MDA-96A) مورد استفاده قرار گرفت. بدین منظور ابتدا بافت کبد با استفاده از محلول ۱/۱۵ درصد پتاسیم کلرید هموژنیزه شده و سپس نمونه‌ها به‌طور جداگانه به‌مدت ۱۰ دقیقه در دور ۱۵۰۰ g سانتریفوژ شدند. در ادامه، نمونه‌های هموژنیزه شده به ترکیب واکنشی شامل Sodium dodecyl sulfate (SDS)، اسید استیک (pH=۳/۵)، اسید تیوباریتوریک و آب مقطر اضافه شده و پس از جوشاندن ترکیب به‌مدت یک ساعت در دمای ۹۵ درجه سانتی‌گراد و سانتریفوژ کردن آن در دور ۳۰۰۰ g به‌مدت ۱۰ دقیقه، قدرت جذب سوپراتانت (محلول روئی) با استفاده از دستگاه طیف‌نگار (Jenway 6320D; China) در طول موج ۵۵۰ nm قرائت شد [۳۲].

سنجش ظرفیت آنتی‌اکسیدانی تام (TAC) بافت کبد. جهت اندازه‌گیری این پارامتر از کیت سنجش شرکت آلمانی

($P < 0.01$) در مقایسه با گروه کنترل؛ ## تفاوت معنی‌دار ($P < 0.01$) در مقایسه با گروه دلتامترین
 بررسی تأثیر دلتامترین و آکاستین بر روی میزان MDA بافت کبد موش‌ها نشان داد که در گروه دریافت‌کننده دلتامترین، افزایش معنی‌داری در سطح بافتی MDA در مقایسه با گروه کنترل مشاهده شد. نسبت به گروه دلتامترین، سطح بافتی MDA در گروه آکاستین ($P < 0.01$) و نیز گروه درمان (تجویز هم‌زمان دلتامترین و آکاستین) ($P < 0.05$) کاهش معنی‌داری نشان داد (شکل ۳- الف). ظرفیت آنتی‌اکسیدانی تام بافت کبد در گروه دلتامترین در مقایسه با گروه کنترل کاهش قابل توجهی داشت ($P < 0.01$). نتایج پژوهش حاضر حاکی از افزایش معنی‌دار ظرفیت آنتی‌اکسیدانی تام گروه آکاستین و نیز گروه درمان (تجویز هم‌زمان دلتامترین و آکاستین) در مقایسه با گروه دلتامترین بود ($P < 0.01$) (شکل ۳- ب).



شکل ۳. اثرات تجویز دلتامترین و آکاستین بر مقادیر بافتی مالون‌دی‌آلدئید و ظرفیت آنتی‌اکسیدانی کل در گروه‌های مختلف مورد مطالعه. ** تفاوت معنی‌دار ($P < 0.01$) در مقایسه با گروه کنترل؛ ## تفاوت معنی‌دار ($P < 0.01$) در مقایسه با گروه دلتامترین

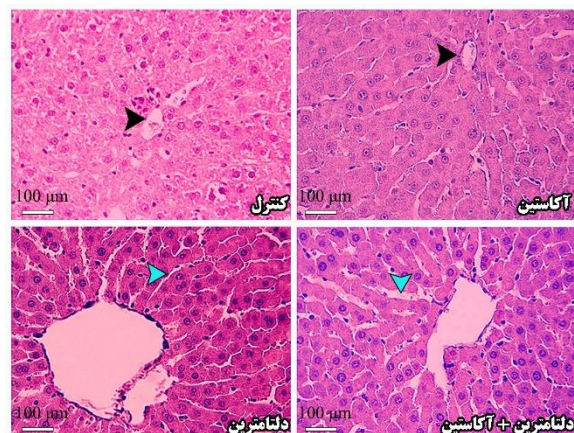
نتایج اندازه‌گیری تعداد سلول‌های آپوپتوزی بافت کبد در شکل ۴- الف نشان داده شده است. تعداد سلول‌های آپوپتوزی بافت کبد در گروه دلتامترین، به‌طور معنی‌داری بیشتر از گروه کنترل بود ($P < 0.01$). تعداد سلول‌های آپوپتوزی بافت کبد در گروه آکاستین و نیز گروه درمان (تجویز هم‌زمان دلتامترین و آکاستین) به‌طور معنی‌داری کمتر از گروه دلتامترین بود ($P < 0.01$).

نتایج حاصل از بررسی اثر دلتامترین و آکاستین بر سطوح سیتوکین‌های IL-6، IL-1 β ، TNF α در پژوهش حاضر نشان داد که مقادیر این سه پارامتر در گروه دلتامترین نسبت به گروه کنترل افزایش معنی‌داری داشت ($P < 0.01$). میزان این سیتوکین‌ها در گروه آکاستین و گروه درمان (تجویز هم‌زمان دلتامترین و آکاستین) نسبت به گروه دلتامترین کاهش معنی‌داری داشت ($P < 0.01$) (شکل ۴- ب، پ، ت).

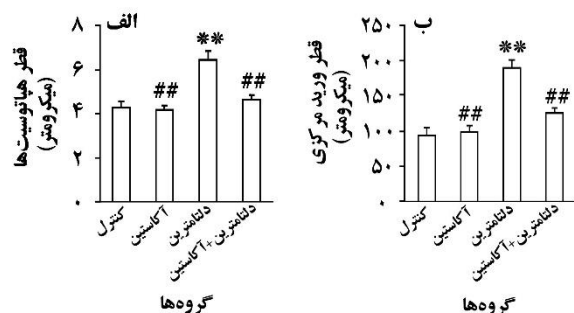
آماره SPSS (نسخه ۱۶) انجام شد و نتایج به‌صورت میانگین \pm خطای استاندارد میانگین (SEM) گزارش شدند. جهت مقایسه چند گروهی داده‌های کمی از ANOVA یک‌طرفه و به‌دنبال آن تست تعقیبی توکی Tukey استفاده شد. اختلافات در سطح $P < 0.05$ معنی‌دار در نظر گرفته شدند.

نتایج

بررسی بافت‌شناسی کبد در گروه‌های مورد مطالعه در این پژوهش نشان داد که دلتامترین موجب افزایش قطر هپاتوسیت‌ها و نیز افزایش قطرورید مرکزی شد. اما در گروه دریافت‌کننده دلتامترین به‌همراه آکاستین، میزان تغییرات بافت کبدی تا حدودی تعدیل شده است (شکل ۱). بر اساس داده‌های پژوهش حاضر، قطر هپاتوسیت‌ها و قطرورید مرکزی در گروه دلتامترین در مقایسه با گروه کنترل افزایش معنی‌داری داشتند ($P < 0.01$). قطر هپاتوسیت‌ها و قطرورید مرکزی در گروه آکاستین و نیز گروه درمان (تجویز هم‌زمان دلتامترین و آکاستین) در مقایسه با گروه دلتامترین کاهش قابل توجهی داشت ($P < 0.01$) (شکل ۲).



شکل ۱. اثرات تجویز دلتامترین و آکاستین بر بافت کبد در گروه‌های مختلف مورد مطالعه (رنگ‌آمیزی هماتوکسیلین-انوزین، بزرگ‌نمایی ۴۰۰ برابر) فلش مشکی به ورید مرکزی کبد و فلش آبی به ورید باب اشاره دارد.

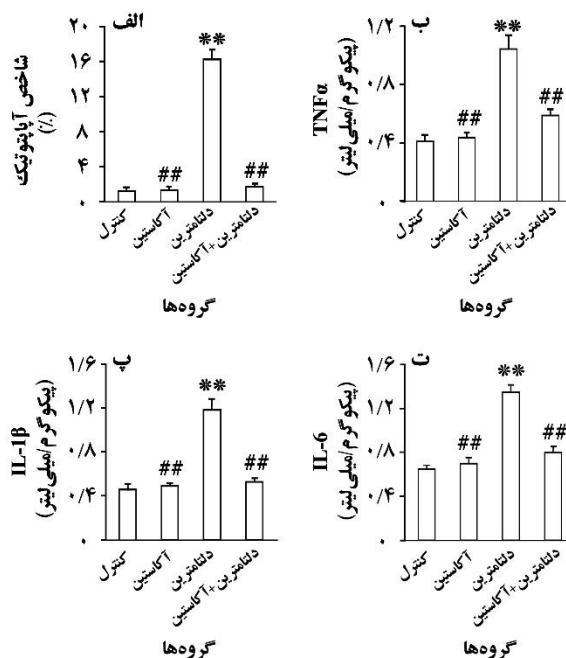


شکل ۲. اثرات تجویز دلتامترین و آکاستین بر قطر هپاتوسیت‌ها و قطرورید مرکزی در گروه‌های مختلف مورد مطالعه. ** تفاوت معنی‌دار

اصلاح کردن فاکتوهای تغییر یافته، سبب کاهش اثرات مخرب دلتامترین شد.

در این مطالعه نشان دادیم که در موش‌های دریافت‌کننده دلتامترین ساختار بافت کبد آسیب‌دیده بود که این امر با افزایش قطر هیاتوسیت‌ها و نیز افزایش قطر ورید مرکزی در گروه دریافت‌کننده دلتامترین تأیید شد. در این راستا، نتایج مطالعه جلیلی و همکاران نشان داد که سم حشره‌کش دیکلروس باعث افزایش قطر هیاتوسیت‌ها و نیز افزایش قطر ورید مرکزی بافت کبد شد [۳۱]. بر اساس نتایج یک مطالعه دیگر، دلتامترین باعث رشد بیش از حد سلول‌های کبدی و افزایش قابل توجه سلول‌های کویفر، اختلال در گردش خون و نکروز کانونی در کبد شد [۳۷]. در مقابل، تجویز دلتامترین به همراه آکاستین، سبب کاهش چشمگیر میزان تغییرات بافت کبدی شامل کاهش قابل توجه قطر هیاتوسیت‌ها و نیز قطر ورید مرکزی شده است که این نشان‌دهنده اثرات آنتی‌اکسیدانی آکاستین می‌باشد. در تأیید نتایج ما، یک مطالعه دیگر نشان داد که تجویز دیکلروس به همراه ژل رویال به عنوان یک آنتی‌اکسیدان طبیعی، سبب کاهش قابل توجه قطر هیاتوسیت‌ها و قطر ورید مرکزی شد [۳۱]. همچنین، مطالعات دیگر نیز آسیب بافت کبد در مدل‌های حیوانی پس از تجویز دلتامترین را تأیید نموده‌اند و نشان داده‌اند که آنتی‌اکسیدان‌های طبیعی نقش مهمی در تعدیل اثرات سمی این حشره‌کش بر بافت کبد داشته‌اند [۶،۳۵،۳۸،۳۹].

پژوهش حاضر نشان داد که مواجهه با دلتامترین باعث افزایش قابل توجه مالون‌دی‌آلدئید نسبت به گروه کنترل شد. از آنجا که مالون‌دی‌آلدئید محصول نهایی پراکسیداسیون لیپیدی و یکی از شناخته‌شده‌ترین فاکتورها به منظور بررسی استرس اکسیداتیو می‌باشد، بنابراین می‌توان اظهار داشت که سطح بالای مالون‌دی‌آلدئید در کبد موش‌های دریافت‌کننده دلتامترین در پژوهش حاضر ممکن است به علت تولید بیش از حد رادیکال آزاد توسط این حشره‌کش باشد. متعاقب پراکسیداسیون لیپیدی، تغییر نفوذپذیری غشا، دژنره شدن چربی و تجمع آن در سلول‌های کبدی اتفاق می‌افتد. رادیکال‌های آزاد با حمله به اسیدهای چرب غیراشباع و آلکیل کردن گروه‌های پروتئینی و دیگر ماکرومولکول‌های سلولی منجر به تغییر فعالیت آنزیمی و در نهایت ایجاد آسیب سلولی و نکروز می‌شوند که تأییدی بر آسیب بافت کبد در گروه دلتامترین در پژوهش حاضر می‌باشد. همسو با نتایج ما، مطالعات قبلی نیز افزایش قابل توجه مالون‌دی‌آلدئید پس از تجویز دلتامترین در مدل‌های حیوانی را گزارش نموده‌اند [۶،۳۵،۳۸،۳۹].



شکل ۴. اثرات تجویز دلتامترین و آکاستین بر تعداد سلول‌های آپوپتوتیک و سیتوکین‌های التهابی در گروه‌های مختلف مورد مطالعه. ** تفاوت معنی‌دار ($P < 0.01$) در مقایسه با گروه کنترل؛ # تفاوت معنی‌دار ($P < 0.01$) در مقایسه با گروه دلتامترین

بحث و نتیجه‌گیری

اگرچه دلتامترین به عنوان یک حشره‌کش مصرف گسترده‌ای جهت کنترل آفات دارد اما سمیت کبدی آن تأیید شده است [۶،۳۵]. از آنجا که کبد اندام اصلی در متابولیسم سموم می‌باشد، بررسی روش‌های جلوگیری از ایجاد استرس اکسیداتیو در این اندام از اهمیت ویژه‌ای برخوردار است. پیشنهاد شده است که آنتی‌اکسیدان‌های طبیعی در کاهش و ترمیم آسیب‌های کبدی ناشی از دلتامترین مؤثرند [۳۵،۳۶]. در مطالعه حاضر اثر آکاستین (یک فلاوونوئید طبیعی موجود در برخی گیاهان) بر آسیب ناشی از دلتامترین در بافت کبد مورد بررسی قرار گرفت. نتایج این پژوهش نشان داد که دلتامترین سبب ایجاد استرس اکسیداتیو در بافت کبد شد که تشخیص این آسیب توسط افزایش سطح مالون‌دی‌آلدئید، کاهش ظرفیت آنتی‌اکسیدانی تام بافت کبد، افزایش قطر هیاتوسیت‌ها و قطر ورید مرکزی تأیید گردید. علاوه بر این دلتامترین باعث افزایش تعداد سلول‌های آپوپتوزی بافت کبد و بالارفتن سطوح سیتوکین‌های التهابی شد. در حالی‌که تجویز آکاستین با

است که رادیکال‌های آزاد تولید شده توسط سم مالاتیون به سلول‌های کبدی هجوم آورده و سبب ایجاد نکروز در سلول‌های پارانشیمی می‌شوند که این سلول‌ها پاسخ‌های التهابی را در کبد به راه می‌اندازند [۴۹]. نتایج مطالعه دیگر نشان داد که سلول‌های نکروز شده میانجی‌کننده‌های پیش التهابی را آزاد نموده و این امر سبب تشدید آسیب کبدی القا شده با سم می‌شود [۳۷].

نتایج پژوهش حاضر حاکی از اثرات قابل توجه آکاستین بر کاهش چشمگیر تعداد سلول‌های آپوپتوزی بافت کبد و نیز کاهش قابل توجه سطوح سیتوکین‌های التهابی در گروه دریافت‌کننده آکاستین همراه با دلتامترین است که نشان‌دهنده اثرات ضد آپوپتوزی و ضد التهابی آکاستین است. همسو با نتایج پژوهش حاضر، نتایج مطالعات قبلی ما نشان داد که آکاستین با تنظیم آنتی‌اکسیدان‌ها و سرکوب نشانگرهای التهابی آسیب کبدی و کلیوی ناشی از ایسکمی-خون‌رسانی مجدد کلیوی را کاهش داد [۲۵،۲۶،۵۰]. علاوه بر این، مطالعات دیگر نیز اثر بهبودبخش ترکیبات طبیعی با منشأ گیاهی نظیر میوه زیتون، روتین و رسوراترول را بر کاهش آپوپتوز و التهاب کبدی القا شده توسط دلتامترین در مدل‌های حیوانی گزارش نموده و خاصیت آنتی‌اکسیدانی، ضد آپوپتوزی و ضد التهابی این ترکیبات طبیعی را دلیل اثربخشی آن‌ها بر آسیب ناشی از این حشره‌کش ذکر نموده‌اند [۳۸،۴۳،۴۷].

محدودیت‌های مطالعه. این مطالعه اگرچه نتایج ارزشمندی در مورد کاهش سمیت حشره‌کش دلتامترین در موش‌های دریافت‌کننده آکاستین ارائه نموده است، اما یک محدودیت مقاله حاضر آن است که تنها بافت کبد را مورد بررسی قرار داده است و در مطالعات آینده بررسی اثر دلتامترین و آکاستین بر سایر بافت‌ها نظیر کلیه، بیضه و مغز مورد بررسی قرار گیرد. محدودیت دیگر مقاله حاضر آن است که مسیرهای سلولی و مولکولی را مورد ارزیابی قرار نداده است که لازم است در مطالعات آینده مورد توجه قرار گیرد.

با توجه به نتایج پژوهش حاضر می‌توان اظهار داشت که دلتامترین در بروز آسیب‌های کبدی موش‌های مورد مطالعه نقش دارد و آکاستین به‌علت دارا بودن خواص آنتی‌اکسیدانی، ضد آپوپتوزی و ضد التهابی، می‌تواند در مقابل آسیب کبدی ناشی از دلتامترین نقش درمانی داشته و این اثرات سوء را در بافت کبد موش‌های مورد مطالعه کاهش دهد. با این وجود، آشکار شدن مکانیسم دقیق اثرات این فلاون طبیعی و نیز کارایی درمانی آن به‌ویژه در بافت کبد نیازمند مطالعات بیش‌تری است. از طرف دیگر، از آن‌جا که پژوهش حاضر از نوع مطالعات حیوانی بوده و تعمیم مستقیم مطالعات حیوانی به

نتایج ما حاکی از کاهش چشمگیر ظرفیت آنتی‌اکسیدانی تام بافت کبد در گروه دلتامترین بود. بنابراین می‌توان گفت که دلتامترین باعث کاهش ظرفیت آنتی‌اکسیدانی تام بافت کبد گروه‌های مورد مطالعه و به دنبال آن ایجاد آسیب کبد شده است. نتایج یک مطالعه نیز نشان داد که دلتامترین با افزایش استرس اکسیداتیو منجر به کاهش ظرفیت آنتی‌اکسیدانی تام بافت کبد در موش‌ها شده است [۴۰]. این فرآیند می‌تواند موجب شکل‌گیری رادیکال‌های آزاد یا گونه‌های اکسیژن فعال شود. در این پژوهش افزایش میزان مالون‌دی‌آلدئید و نیز کاهش ظرفیت آنتی‌اکسیدانی تام بافت کبد در گروه دلتامترین گواه ایجاد استرس اکسیداتیو به‌دنبال تجویز این حشره‌کش بود، چرا که عامل اصلی ایجاد استرس اکسیداتیو، عدم تعادل بین تولید رادیکال‌های آزاد اکسیژن و ظرفیت آنتی‌اکسیدانی است. افزون بر این، نتایج پژوهش حاضر نشان داد که تجویز آکاستین همراه با دلتامترین در موش‌ها با کاهش میزان مالون‌دی‌آلدئید و نیز افزایش ظرفیت آنتی‌اکسیدانی تام بافت کبد موجب حفاظت موش‌ها از استرس اکسیداتیو القا شده توسط دلتامترین شد. این نتایج گواه بر این حقیقت است که آکاستین دارای اثر آنتی‌اکسیدانی است. اثر آنتی‌اکسیدانی آکاستین در مطالعات قبلی نیز گزارش شده است [۲۵،۴۱]. مطالعات صورت گرفته در خصوص عصاره گیاهان مختلف مانند گز روغنی (Moringa tea)، تاج‌خروس و نیز روغن زیتون و روغن جگن دارای اثرات حفاظتی در برابر سمیت دلتامترین و استرس ناشی از آن در کبد بوده‌اند [۴۲-۴۶].

داده‌های ما نشان‌دهنده افزایش معنی‌دار تعداد سلول‌های آپوپتوزی بافت کبد و نیز افزایش قابل توجه سطوح سیتوکین‌های التهابی پس از دریافت دلتامترین بود. همسو با این نتایج، نتایج یک مطالعه *in vivo* نشان داد که تجویز دلتامترین سبب افزایش آپوپتوز در بافت کبد بلدرچین شد [۳۸]. افزون بر این، در گزارشات دیگر به افزایش میزان آپوپتوز و التهاب در بافت کبد موش‌ها پس از دریافت دلتامترین را اشاره شده است [۴۳،۴۷]. به نظر می‌رسد که تولید سطوح بالا از رادیکال‌های آزاد و پراکسیداسیون لیپیدی به‌دنبال تجویز دلتامترین باعث ایجاد آسیب به پروتئین‌های داخل سلولی و DNA کبد شده و در نهایت آپوپتوز در بافت کبد رخ داده است. اگرچه نمی‌توان در رابطه با مکانیسم این حشره‌کش در بروز نتایج فوق‌الذکر به‌طور صریح نظر داد اما از آن‌جا که دلتامترین متشکل از ترکیبی از آب و الکل (استر) است، احتمال دارد با ایجاد گروه‌های فعال و اکسید کردن لیپیدهای غشا، سبب تغییر نفوذپذیری غشای سلول‌ها شده و تخریب و حتی مرگ سلولی را القا کند [۴۸]. گزارش شده

blood morphology in the mechanism of oxidative stress. *Pharmacol Rep* 2015; 67: 535-541.
<https://doi.org/10.1016/j.pharep.2014.12.012>
 PMid:25933966

[10] Abdel-Daim MM, El-Ghoneimy A. Synergistic protective effects of ceftriaxone and ascorbic acid against subacute deltamethrin-induced nephrotoxicity in rats. *Ren Fail* 2015; 37: 297-304.
<https://doi.org/10.3109/0886022X.2014.983017>
 PMid:25691087

[11] Amin KA, Hashem KS. Deltamethrin-induced oxidative stress and biochemical changes in tissues and blood of catfish (*Clarias gariepinus*): antioxidant defense and role of alpha-tocopherol. *BMC Vet Res* 2012; 8: 1-8.
<https://doi.org/10.1186/1746-6148-8-45>
 PMid:22537979 PMCID:PMC3482145

[12] Ncir M, Saoudi M, Sellami H, Rahmouni F, Lahyani A, Makni Ayadi F, et al. In vitro and in vivo studies of *Allium sativum* extract against deltamethrin-induced oxidative stress in rats brain and kidney. *Arch Physiol Biochem* 2018; 124: 207-217.
<https://doi.org/10.1080/13813455.2017.1376335>
 PMid:28920707

[13] Osama E, Galal AA, Abdalla H, El-Sheikh SM. *Chlorella vulgaris* ameliorates testicular toxicity induced by deltamethrin in male rats via modulating oxidative stress. *Andrologia* 2019; 51: e13214.
<https://doi.org/10.1111/and.13214>
 PMid:30488469

[14] Beharipour M, Meshkini S, Tafi AA. The acute and chronic effects of Deltamethrin insecticide on brain acetylcholinesterase, blood catalase enzymes and histopathology of *Carassius auratus* in the presence of vitamin C. *J Aquac Res Dev* 2022; 16: 49-62.
<https://doi.org/10.52547/aquudev.16.2.49>

[15] Ozkan F, Gündüz SG, Berköz M, Hunt AO, Yalin S. The protective role of ascorbic acid (vitamin C) against chlorpyrifos-induced oxidative stress in *Oreochromis niloticus*. *Fish Phys Biochem* 2012; 38: 635-643.
<https://doi.org/10.1007/s10695-011-9544-6>
 PMid:21818541

[16] Abdel-Daim MM, Abd Eldaim MA, Mahmoud MM. *Trigonella foenum-graecum* protection against deltamethrin-induced toxic effects on haematological, biochemical, and oxidative stress parameters in rats. *Can J Physiol Pharmacol* 2014; 92: 679-685.
<https://doi.org/10.1139/cjpp-2014-0144>
 PMid:25029214

[17] Abdel-Daim MM, Abdelkhalik NK, Hassan AM. Antagonistic activity of dietary alicin against deltamethrin-induced oxidative damage in freshwater Nile tilapia; *Oreochromis niloticus*. *Ecotoxicol Environ Saf* 2015; 111: 146-152.
<https://doi.org/10.1016/j.ecoenv.2014.10.019>
 PMid:25450927

[18] Shivanoor SM, David M. Protective role of turmeric against deltamethrin induced renal oxidative damage in rats. *Biomed Prev Nutr* 2014; 4: 543-553.
<https://doi.org/10.1016/j.bionut.2014.08.007>

[19] Mekircha F, Chebab S, Gabbianelli R, Leghouchi E. The possible ameliorative effect of *Olea europaea* L. oil against deltamethrin-induced oxidative stress and alterations of serum concentrations of thyroid and reproductive hormones in adult female rats. *Ecotoxicol Environ Saf* 2018; 161: 374-382.
<https://doi.org/10.1016/j.ecoenv.2018.05.086>
 PMid:29902617

[20] Singh S, Gupta P, Meena A, Luqman S. Acacetin, a flavone with diverse therapeutic potential in cancer, inflammation, infections and other metabolic disorders. *Food Chemical Toxicol* 2020; 145: 111708.
<https://doi.org/10.1016/j.fct.2020.111708>
 PMid:32866514

[21] Chang W, Wu QQ, Xiao Y, Jiang XH, Yuan Y, Zeng XF, et al. Acacetin protects against cardiac remodeling after myocardial infarction by mediating MAPK and PI3K/Akt signal pathway. *J Pharmacol Sci* 2017; 135: 156-163.
<https://doi.org/10.1016/j.jphs.2017.11.009>

مطالعات بالینی ممکن نیست، لذا پیشنهاد می‌شود که در این خصوص پژوهش‌های بیش‌تری صورت گیرد.

تشکر و قدردانی

نویسندگان از حمایت مالی دانشگاه علوم پزشکی کرمانشاه از این طرح (شماره ۹۹۰۶۰۱) تشکر و قدردانی می‌نمایند.

مشارکت و نقش نویسندگان

علی قنبری و سیروس جلیلی: ایده و طراحی مطالعه، فرشید رئیس و فاطمه مازینی: جمع‌آوری داده‌ها، علی قنبری، کاوه شاه‌ویسی و نسیم آخشی: آنالیز و تفسیر نتایج، علی قنبری، سیروس جلیلی و نسیم آخشی: نگارش نسخه اول مقاله. همه نویسندگان نتایج را بررسی نموده و نسخه نهایی مقاله را تأیید نمودند.

منابع

- [1] darbandi z, Zazouli Ma, Shokrzadeh M, Mousavi nasab n, rostamali e. Photocatalytic degradation of diazinon using ZnO/TiO₂ nano-photocatalysts. *Koomesh* 2016; 18: 343-349. (Persian).
- [2] Rahbari A, Nazem H, Fazilati M, Mehri F. Protective effect of resveratrol against sub-acute diazinon-induced oxidative stress in rat kidney. *Koomesh* 2021; 23: 794-800. (Persian).
- [3] Soderlund D, Knipple D. The molecular biology of knockdown resistance to pyrethroid insecticides. *Insect Biochem Mol Biol* 2003; 33: 563-577.
[https://doi.org/10.1016/S0965-1748\(03\)00023-7](https://doi.org/10.1016/S0965-1748(03)00023-7)
 PMid:12770575
- [4] Saillenfait AM, Ndiaye D, Sabaté JP. Pyrethroids: exposure and health effects-an update. *Int J Hyg Environ Health* 2015; 218: 281-292.
<https://doi.org/10.1016/j.ijheh.2015.01.002>
 PMid:25648288
- [5] Abdallah FB, Hamden K, Galeraud-Denis I, El Feki A, Keskes-Ammar L. An in vitro study on reproductive toxicology of deltamethrin on rat spermatozoa. *Andrologia* 2010; 42: 254-259.
<https://doi.org/10.1111/j.1439-0272.2009.00986.x>
 PMid:20629649
- [6] Abdel-Daim M, El-Bialy BE, Rahman HG, Radi AM, Hefny HA, Hassan AM. Antagonistic effects of *Spirulina platensis* against sub-acute deltamethrin toxicity in mice: biochemical and histopathological studies. *Biomed Pharmacother* 2016; 77: 79-85.
<https://doi.org/10.1016/j.biopha.2015.12.003>
 PMid:26796269
- [7] Abdou RH, Abdel-Daim MM. Alpha-lipoic acid improves acute deltamethrin-induced toxicity in rats. *Can J Physiol Pharmacol* 2014; 92: 773-779.
<https://doi.org/10.1139/cjpp-2014-0280>
 PMid:25167376
- [8] Ncir M, Ben Salah G, Kamoun H, Makni Ayadi F, Khabir A, El Feki A, et al. Histopathological, oxidative damage, biochemical, and genotoxicity alterations in hepatic rats exposed to deltamethrin: modulatory effects of garlic (*Allium sativum*). *Can J Physiol Pharmacol* 2016; 94: 571-578.
<https://doi.org/10.1139/cjpp-2015-0477>
 PMid:26974685
- [9] Nieradko-Iwanicka B, Borzęcka A. Subacute poisoning of mice with deltamethrin produces memory impairment, reduced locomotor activity, liver damage and changes in

<https://doi.org/10.4103/1735-5362.350242>

PMid:36034080 PMCid:PMC9400464

[35] Samiei S, Khadem M, Pournabaki R, Ghazi-Khansari M, Shahtaheri SJ. Protective effect of salvia officinalis extract on deltamethrin-induced hepatotoxicity in rats. *J Mazandaran Univ Med Sci* 2019; 29: 134-140. (Persian)

[36] Samiei S, Pournabaki R, Khadem M, Shahtaheri SJ. Antioxidant and protective effects of plant extract against deltamethrin-induced oxidative stress in liver and kidney: A review. *Razi J Med Sci* 2020; 27: 25-39. (Persian)

[37] Mokhtari M, Shariati M, Azarnoosh Z. Gabergolyn effect on liver enzymes and serum proteins in rats. *J Shahrekord Univ Med Sci* 2010; 12: 45-50. (Persian)

[38] Li S, Zheng X, Zhang X, Yu H, Han B, Lv Y, et al. Exploring the liver fibrosis induced by deltamethrin exposure in quails and elucidating the protective mechanism of resveratrol. *Ecotoxicol Environ Saf* 2021; 207: 111501. <https://doi.org/10.1016/j.ecoenv.2020.111501>

PMid:33254389

[39] Mohafrash SMM, Mossa A-TH. Herbal syrup from chicory and artichoke leaves ameliorate liver damage induced by deltamethrin in weanling male rats. *Environ Sci Pollut Res Int* 2020; 27: 7672-7682.

<https://doi.org/10.1007/s11356-019-07434-7>

PMid:31889279

[40] Khalatbary AR, Ghabae DN, Ahmadvand H, Amiri FT, Lehi ST. Deltamethrin-induced hepatotoxicity and virgin olive oil consumption: an experimental study. *Iran J Med Sci* 2017; 42: 586. (Persian)

[41] Shokri V, Jalili C, Raissi F, Akhshi N, Ghanbari A. Evaluating the effects of acacetin versus a low dose of cisplatin drug on male reproductive system and kidney in mice: with emphasis on inflammation process. *Andrologia* 2020; 52: e13444.

<https://doi.org/10.1111/and.13444>

[42] Khalatbary AR, Ahmadvand, Hassan, Ghabae DNZ, Malekshah AK, Navazesh A. Virgin olive oil ameliorates deltamethrin-induced nephrotoxicity in mice: A biochemical and immunohistochemical assessment. *Toxicol Rep* 2016; 3: 584-590.

<https://doi.org/10.1016/j.toxrep.2016.07.004>

PMid:28959581 PMCid:PMC5616020

[43] Maalej A, Mahmoudi A, Bouallagui Z, Fki I, Marrekchi R, Sayadi S. Olive phenolic compounds attenuate deltamethrin-induced liver and kidney toxicity through regulating oxidative stress, inflammation and apoptosis. *Food Chem Toxicol* 2017; 106: 455-465.

<https://doi.org/10.1016/j.fct.2017.06.010>

PMid:28595958

[44] Refaie AA-E, Mohafrash SMM, Ibrahim AW, Mossa A-TH. Sub-acute 28-days Oral toxicity study of deltamethrin on female rats and the protective role of moringa tea. *Trends Appl Sci Res* 2017; 12: 10-17.

<https://doi.org/10.3923/tasr.2017.10.17>

[45] Rjeibi I, Saad AB, Hfaiedh N. Oxidative damage and hepatotoxicity associated with deltamethrin in rats: The protective effects of *Amaranthus spinosus* seed extract. *Biomed Pharmacother* 2016; 84: 853-860.

<https://doi.org/10.1016/j.biopha.2016.10.010>

PMid:27728895

[46] Saoudi M, Badraoui R, Bouhajja H, Ncir M, Rahmouni F, Grati M, et al. Deltamethrin induced oxidative stress in kidney and brain of rats: Protective effect of *Artemisia campestris* essential oil. *Biomed Pharmacother* 2017; 94: 955-963.

<https://doi.org/10.1016/j.biopha.2017.08.030>

PMid:28810533

[47] Küçükler S, Kandemir FM, Özdemir S, Çomaklı S, Caglayan C. Protective effects of rutin against deltamethrin-induced hepatotoxicity and nephrotoxicity in rats via regulation of oxidative stress, inflammation, and apoptosis. *Environ Sci Pollut Res* 2021; 28: 62975-62990.

<https://doi.org/10.1007/s11356-021-15190-w>

PMid:34218375

[48] Birsen A. Effects of thiacloprid, deltamethrin and their combination on oxidative stress in lymphoid organs, polymorphonuclear leukocytes and plasma of rats. *Pestic*

PMid:29276114

[22] Semwal RB, Semwal DK, Combrinck S, Trill J, Gibbons S, Viljoen A. Acacetin-A simple flavone exhibiting diverse pharmacological activities. *Phytochem Lett* 2019; 32: 56-65.

<https://doi.org/10.1016/j.phytol.2019.04.021>

[23] Jiang Z, Sun H, Miao J, Sheng Q, Xu J, Gao Z, et al. The natural flavone acacetin protects against high-fat diet-induced lipid accumulation in the liver via the endoplasmic reticulum stress/ferroptosis pathway. *Biochem Biophys Res Commun* 2023; 640: 183-191.

<https://doi.org/10.1016/j.bbrc.2022.12.014>

PMid:36516527

[24] Liou CJ, Wu SJ, Shen SC, Chen LC, Chen YL, Huang WC. Acacetin protects against non-alcoholic fatty liver disease by regulating lipid accumulation and inflammation in mice. *Int J Mol Sci* 2022; 23: 10.

<https://doi.org/10.3390/ijms23094687>

PMid:35563076 PMCid:PMC9103759

[25] Jalili C, Akhshi N, Raissi F, Shiravi A, Alvani A, Vaezi G, et al. Acacetin alleviates hepatitis following renal ischemia-reperfusion in male Balb/C mice by antioxidants regulation and inflammatory markers suppression. *J Invest Surg* 2021; 34: 495-503.

<https://doi.org/10.1080/08941939.2019.1656309>

PMid:31686554

[26] Alvani A, Jalili C, Shiravi A, Vaezi G, Ghanbari A. Acacetin Inhibits Oxidative Stress and Inflammation in Renal Ischemia-Reperfusion Injury. *Jentashapir J Cell Mol Biol* 2023; 14:

<https://doi.org/10.5812/jicmb-136185>

[27] Simsek H, Akaras N. Acacetin ameliorates acetylsalicylic acid-induced gastric ulcer in rats by interfering with oxidative stress, inflammation, and apoptosis. *Int J Med Biochem* 2023; 6: 96-103.

<https://doi.org/10.14744/ijmb.2023.07830>

[28] Wu WY, Cui YK, Li YD, Li G, Wu Y, Wang Y, et al. Molecular Mechanism of the Natural Flavone Acacetin in Cardioprotection Against Hypoxia-Reoxygenation Injury. *Circulation* 2017; 136: A17254-A17254.

[29] Rehman H, Ali M, Atif F, Kaur M, Bhatia K, Raisuddin S. The modulatory effect of deltamethrin on antioxidants in mice. *Clin Chim Acta* 2006; 369: 61-65.

<https://doi.org/10.1016/j.cca.2006.01.010>

PMid:16499895

[30] Ben Slima A, Ali MB, Barkallah M, Traore AI, Boudawara T, Allouche N, et al. Antioxidant properties of *Pelargonium graveolens* L'Her essential oil on the reproductive damage induced by deltamethrin in mice as compared to alpha-tocopherol. *Lipids Health Dis* 2013; 12: 1-9.

<https://doi.org/10.1186/1476-511X-12-30>

PMid:23496944 PMCid:PMC3641007

[31] Jalili C, Farzaei MH, Rashidi I, Mohammadnezamian A, Ghanbari A. Royal jelly protects dichlorvos liver-induced injury in male Wistar rats. *Res Pharmace Sci* 2022; 17: 209-218.

<https://doi.org/10.4103/1735-5362.335178>

PMid:35280838 PMCid:PMC8860103

[32] Trocha M, Merwid-Ląd A, Pieśniewska M, Kwiatkowska J, Fereniec-Gofębiewska L, Kowalski P, et al. Age-related differences in function and structure of rat livers subjected to ischemia/reperfusion. *Arch Med Sci* 2018; 14: 388-395.

<https://doi.org/10.5114/aoms.2018.73470>

PMid:29593814 PMCid:PMC5868678

[33] Shahneh FZ, Valiyari S, Azadmehar A, Hajiaghaee R, Yaripour S, Bandehagh A, et al. Inhibition of growth and induction of apoptosis in fibrosarcoma cell lines by *Echinophora platyloba* DC: in vitro analysis. *Adv Pharmacol Sci* 2013; 2013: 512931.

<https://doi.org/10.1155/2013/512931>

PMid:23365566 PMCid:PMC3556855

[34] Ghanbari A, Jalili C, Salahshoor MR, Javanmardy S, Ravankhah S, Akhshi N. Harmine mitigates cisplatin-induced renal injury in male mice through antioxidant, anti-inflammatory, and anti-apoptosis effects. *Res Pharmace Sci* 2022; 17: 417-427.

Biochem Phys 2011; 100: 165-171.

<https://doi.org/10.1016/j.pestbp.2011.03.006>

[49] Hazarika A, Sarkar S, Hajare S, Kataria M, Malik J. Influence of malathion pretreatment on the toxicity of anilofos in male rats: a biochemical interaction study. Toxicology 2003; 185: 1-8.

[https://doi.org/10.1016/S0300-483X\(02\)00574-7](https://doi.org/10.1016/S0300-483X(02)00574-7)

PMid:12505439

[50] Shiravi A, Jalili C, Vaezi G, Ghanbari A, Alvani A. Acacetin attenuates renal damage-induced by ischemia-reperfusion with declining apoptosis and oxidative stress in mice. Int J Prev Med 2020; 11: 22.

Antioxidant, anti-apoptotic and anti-inflammatory effects of acacetin against deltamethrin-induced hepatotoxicity in mice: a biochemical and histopathological study

Ali Ghanbari (Ph.D)¹, Cyrus Jalili (Ph.D)¹, Kaveh Shahveisi (Ph.D)², Farshid Raissi (Ph.D)³, Fatemeh Mazini (Ph.D student)⁴, Nasim Akhshi (Ph.D student)^{*1}

1- Dept. of Anatomy, School of Medicine, Kermanshah University of Medical Sciences, Kermanshah, Iran

2- Dept. of Physiology, School of Medicine, Kermanshah University of Medical Sciences, Kermanshah, Iran

3- Dept. of Pathology, School of Medicine, Kermanshah University of Medical Sciences, Kermanshah, Iran

4- Student research committee, School of Medicine, Kermanshah University of Medical Sciences, Kermanshah, Iran

* Corresponding author. +98 83 34274620 nasim.akhshi@kums.ac.ir

Received: 25 Aug 2023; Accepted: 3 Dec 2023

Introduction: Agricultural pesticides are widely used all over the world. Relatively, Deltamethrin is a synthetic pyrethroid insecticide used in agriculture. Oxidative stress induction is one of its toxicity mechanisms. It has been found that natural compounds with antioxidant properties play an essential role in maintaining people's health against the dangers of chemicals such as pesticides. Therefore, the present study aimed to investigate the role of acacetin; a natural secondary metabolite, in deltamethrin-induced liver damage in rats.

Materials and Methods: Thirty-two male Balb/C mice were randomly divided into four groups (8 mice in each group) containing control, acacetin (50 mg/kg), deltamethrin (5 mg/kg/day), and deltamethrin+acacetin. The mice for 2 weeks received 0.01% Dimethyl sulfoxide or deltamethrin (5 mg/kg/day) by gavage and acacetin (50 mg/kg) intraperitoneally. The histopathological changes in liver tissue, serum levels of liver-related enzymes, tissue values of total antioxidant capacity, malondialdehyde, number of apoptotic cells, and inflammatory cytokines were evaluated.

Results: The total antioxidant capacity of liver tissue in the deltamethrin group was significantly lower than the control group. In contrast, other parameters in the deltamethrin group were considerably higher than the control group ($P<0.01$). A significant increase in the total antioxidant capacity of liver tissue was seen in the deltamethrin+acacetin group compared to the deltamethrin group ($P<0.01$). At the same time, other studied parameters showed a significant decrease in this comparison ($P<0.01$).

Conclusion: Acacetin with its antioxidant, anti-apoptotic, and anti-inflammatory properties improves liver tissue damage caused by deltamethrin.

Keywords: Apoptosis, Acacetin, Antioxidants, Inflammation, Deltamethrin, Liver