

## Effect of Salvia Officinalis Extract (Sage) on the Toxicity and Oxidative Stress of Deltamethrin in Kidneys of the Rats

Sajjad Samiei<sup>1</sup> , Monireh Khadem<sup>2</sup>, Reza Pourbabaki<sup>1</sup>, Fatemeh Amirkhanlou<sup>3</sup>, Seyed Jamaledin Shahtaheri<sup>4,\*</sup> 

<sup>1</sup> MSc, Department of Occupational Health Engineering, School of Public Health, Tehran University of Medical Sciences, Tehran, Iran

<sup>2</sup> Assistant Professor, Department of Occupational Health Engineering, School of Public Health, Tehran University of Medical Sciences, Tehran, Iran

<sup>3</sup> PhD, Department of Toxicology, Faculty of Pharmacy, Mashhad University of Medical Sciences, Mashhad, Iran

<sup>4</sup> Professor, Department of Occupational Health Engineering, School of Public Health, Tehran, Iran

\* **Corresponding Author:** Seyed Jamaledin Shahtaheri, Department of Occupational Health Engineering, School of Public Health, Tehran, Iran. Email: [mailto:shahtahei@tums.ac.ir](mailto:mailto:shahtahei@tums.ac.ir), [shahtahei@tums.ac.ir](mailto:shahtahei@tums.ac.ir)

### Abstract

Received: 29/03/2020

Accepted: 01/08/2020

#### How to Cite this Article:

Samiei S, Khadem M, Pourbabaki R, Amirkhanlou F, Shahtaheri SJ. Effect of Salvia Officinalis Extract (Sage) on the Toxicity and Oxidative Stress of Deltamethrin in Kidneys of the Rats. *J Occup Hyg Eng.* 2020; 7(3): 36-46. DOI: 10.29252/johe.7.3.36

**Background and Objective:** Pyrethroids (i.e., deltamethrin) are one of the most common insecticides that are used extensively in agriculture to control the insects. Oxidative stress is one of the main mechanisms of pesticides, including deltamethrin, in developing toxicity. Many plants contain high levels of antioxidants that can play a role in absorbing and neutralizing free radicals. The current study aimed to assess the oxidative and protective role of Salvia officinalis extract (Sage) in alleviating the detrimental effect of deltamethrin and the induced oxidative stress on the kidneys of the male rats.

**Materials and Methods:** In total, 30 Wistar rats were randomly divided into five groups of six animals per group. Group 1 was considered the control group, and group II received deltamethrin (15mg/kg). Moreover, group III received deltamethrin and Salvia officinalis extract (100mg/kg), and group IV received deltamethrin (15mg/kg) and Salvia officinalis extract (200mg/kg). Group V received Salvia officinalis extract (100mg/kg). The treatment was extended for one month, and subsequently, the kidney tissues of all rats were evaluated to assess the malondialdehyde and glutathione peroxidase levels using appropriate assessment kits. It is worth mentioning that histopathological changes were also investigated in this study.

**Results:** The results showed that Salvia extract significantly reduced the toxic effects of deltamethrin in the kidneys of the rats. Moreover, Salvia extract significantly reduced malondialdehyde levels and improved glutathione peroxidase activity. The results of kidney tissue pathology also confirmed Salvia's protective effect against deltamethrin.

**Conclusion:** The protective effect of Salvia extract can be due to phenolic compounds and antioxidant activities, which can be used as an effective factor in the prevention and improvement of the toxic effects of deltamethrin.

**Keywords:** Antioxidant; Deltamethrin; Kidney; Oxidative Stress; Rat; Salvia Officinalis Extract (Sage)

## اثر حفاظتی عصاره گیاه سالویا (مریم‌گلی) بر سمیت و استرس اکسیداتیو ناشی از دلتامترین در کلیه موش صحرایی

سجاد سمیعی<sup>۱</sup>، منیره خادم<sup>۲</sup>، رضا پوربابکی<sup>۱</sup>، فاطمه امیرخانلو<sup>۳</sup>، سید جمال‌الدین شاه‌طاهری<sup>۴\*</sup>

<sup>۱</sup> کارشناس ارشد، گروه مهندسی بهداشت حرفه‌ای، دانشکده بهداشت، دانشگاه علوم پزشکی تهران، تهران، ایران

<sup>۲</sup> استادیار، گروه مهندسی بهداشت حرفه‌ای، دانشکده بهداشت، دانشگاه علوم پزشکی تهران، تهران، ایران

<sup>۳</sup> دکترای تخصصی سم‌شناسی، گروه سم‌شناسی، دانشکده داروسازی، دانشگاه علوم پزشکی مشهد، مشهد، ایران

<sup>۴</sup> استاد، گروه مهندسی بهداشت حرفه‌ای، دانشکده بهداشت، دانشگاه علوم پزشکی تهران، تهران، ایران

\* نویسنده مسئول: سید جمال‌الدین شاه‌طاهری، گروه مهندسی بهداشت حرفه‌ای، دانشکده بهداشت، دانشگاه علوم پزشکی تهران، تهران، ایران. ایمیل: mailto:shahtahei@tums.ac.ir, shahtahei@tums.ac.ir

### چکیده

**سابقه و هدف:** پیروتیروئیدها از جمله دلتامترین جزء حشره‌کش‌های متداولی هستند که در کشاورزی و کنترل حشرات بسیار زیاد استفاده می‌شوند. ایجاد استرس اکسیداتیو یکی از مکانیسم‌های اصلی آفت‌کش‌ها از جمله دلتامترین در ایجاد سمیت است. بسیاری از گیاهان حاوی مقادیر زیادی از آنتی‌اکسیدان‌ها هستند که می‌توانند نقش مهمی در جذب و خنثی کردن رادیکال‌های آزاد داشته باشند. در این مطالعه خاصیت آنتی‌اکسیداتیو و حفاظتی عصاره گیاه سالویا (مریم‌گلی) در برابر سمیت دلتامترین و استرس اکسیداتیو حاصل از آن روی کلیه موش صحرایی بررسی شد.

تاریخ دریافت مقاله: ۱۳۹۹/۰۱/۱۰

تاریخ پذیرش مقاله: ۱۳۹۹/۰۵/۱۱

تمامی حقوق نشر برای دانشگاه علوم پزشکی همدان محفوظ است.

**مواد و روش‌ها:** ۳۰ موش صحرایی نژاد ویستار به‌طور تصادفی به ۵ گروه ۶ تایی تقسیم شدند. گروه‌بندی به‌صورت گروه ۱: کنترل، گروه ۲: مواجهه به‌تنهایی با سم دلتامترین (۱۵ میلی‌گرم بر کیلوگرم)، گروه ۳: مواجهه هم‌زمان سم دلتامترین و عصاره گیاه سالویا (۱۰۰ میلی‌گرم بر کیلوگرم)، گروه ۴: مواجهه هم‌زمان سم دلتامترین (۱۵ میلی‌گرم بر کیلوگرم) و عصاره گیاه سالویا (۲۰۰ میلی‌گرم بر کیلوگرم)، گروه ۵: مواجهه با عصاره سالویا (۱۰۰ میلی‌گرم بر کیلوگرم) صورت گرفت. پس از مواجهه به مدت ۳۰ روز متوالی، بافت کلیه موش‌ها به‌منظور ارزیابی سطوح مالون‌دی‌آلدهید و گلوتاتیون پراکسیداز با استفاده از کیت‌های سنجش مربوطه و همچنین تغییرات هیستوپاتولوژی بررسی شد.

**یافته‌ها:** نتایج نشان داد عصاره گیاه سالویا باعث کاهش معنادار اثرات سمی دلتامترین در کلیه موش صحرایی می‌شود. عصاره سالویا باعث کاهش چشمگیری در سطح مالون‌دی‌آلدهید و بهبود سطح فعالیت آنزیم گلوتاتیون پراکسیداز شد. نتایج حاصل از آسیب‌شناسی بافت کلیه نیز اثر حفاظتی سالویا را در برابر اثرات سم دلتامترین تأیید می‌کنند.

**نتیجه‌گیری:** اثر حفاظتی عصاره سالویا به دلیل ترکیبات فنولی و فعالیت‌های آنتی‌اکسیدان آن است که می‌تواند به‌عنوان عاملی مؤثر در بهبود و جلوگیری از اثرات سمی دلتامترین استفاده شود.

**واژگان کلیدی:** آنتی‌اکسیدان؛ استرس اکسیداتیو؛ دلتامترین؛ عصاره سالویا (مریم‌گلی)؛ کلیه؛ موش صحرایی

### مقدمه

پیروتیروئیدهای مصنوعی، مشتق‌های به‌پینه‌شده پیرترین‌ها، موادی طبیعی هستند که از گونه گل‌های پیروتیروم به‌دست می‌آیند [۴]. پیروتیروئیدها جزء حشره‌کش‌های متداولی هستند که در کشاورزی به‌منظور کنترل حشرات بسیار زیاد استفاده می‌شوند [۵].

دلتامترین ([(S)-Cyano-(3-phenoxyphenyl)-methyl]-2,2-dimethyl-(1R,3R)-3-(2,2-dibromoethenyl)-cyclopropane-1-carboxylate) نوعی پیروتیروئید مصنوعی است که برای طیف وسیعی از حشرات با حاشیه ایمنی زیاد مؤثر

با اینکه امروزه آفت‌کش‌ها بخشی ضروری از کشاورزی مدرن شده‌اند، جزء آلاینده‌ها محسوب می‌شوند [۱]. انسان‌ها مخصوصاً کشاورزان به‌طور مداوم در سراسر دنیا به‌صورت مستقیم یا غیرمستقیم با آفت‌کش‌ها در تماس هستند و از آن‌ها استفاده می‌کنند [۲]. با وجود اینکه آفت‌کش‌ها عامل خطرناکی برای انسان و دیگر حیوانات شناخته شده‌اند، توقف استفاده از آن‌ها امکان‌پذیر نیست؛ زیرا افزایش جمعیت و همچنین نیاز به کنترل حشرات موجب می‌شود تولید محصولات بیشتری مورد نیاز باشد [۳].

یا در حال توسعه، مسمومیت با سموم یکی از نگرانی‌های جامعه بشری است. به علت افزایش احتمال سرطان‌زایی و استقبال نکردن مصرف‌کنندگان از افزودنی‌های مصنوعی به غذا، استفاده از آنتی‌اکسیدان‌های مصنوعی کاهش یافته است؛ بنابراین، تلاش‌ها به سمت یافتن آنتی‌اکسیدان‌های جدید و ایمن از منابع طبیعی از جمله گیاهان رفته است. با توجه به کمبود مطالعات در خصوص آنتی‌اکسیدان‌های طبیعی به منظور پیشگیری و بهبود استرس اکسیداتیو ناشی از سم دلتامترین و توجه نکردن به مباحث بنیادی و از طرفی با توجه به در دسترس بودن و مقرون به صرفه بودن این گیاه و همچنین خاصیت آنتی‌اکسیدانی گیاه سالویا و با توجه به استفاده گسترده از سم دلتامترین و اثرات آن بر کشاورزان و کارکنان صنایع تولید سموم، در این مطالعه اثر حفاظتی عصاره گیاه سالویا بر استرس اکسیداتیو ناشی از سم دلتامترین کلیه موش صحرایی بررسی شد.

## مواد و روش‌ها

### ماده شیمیایی و عصاره گیاه

سم بررسی شده (دلتامترین ۲/۵ درصد) به صورت تجاری از شرکت آریا شیمی خریداری شد. گیاه خشک شده سالویا (مریم‌گلی) از عطاری معتبر و پس از تأیید عضو هیئت علمی دانشکده کشاورزی و آزمایشگاه گیاه‌شناسی دانشگاه تهران (دانشکده داروسازی) تهیه شد. کیت‌های سنجش مالون‌دی‌آلدهید و گلووتاتیون (Glutathione Peroxidase) از شرکت zell bio آلمان تهیه شد. متانول، زایلانین، کتامین و حلال‌های دیگر با درجه آزمایشگاهی از شرکت مرک آلمان خریداری شد.

### تهیه عصاره گیاه

برای عصاره‌گیری از گیاه، از روش خیساندن با الکل استفاده شد. همچنین از مطالعات پیشین نیز استفاده شد و تمامی پارامترها برای عصاره‌گیری مطابق منابع علمی در نظر گرفته شد. بدین صورت که گیاه پس از شست‌وشو، خشک و آسیاب شد. سپس مقدار ۵۰ گرم از گیاه با ۲۵۰ میلی‌لیتر متانول خالص مخلوط و به مدت ۷۲ ساعت نگهداری شد. در این مدت، مخلوط روزانه چندین بار با همزن مغناطیسی هم زده شد. پس از ۷۲ ساعت، مخلوط از کاغذ صافی عبور داده و روی سطح شیشه‌ای گسترده شد تا متانول در دمای اتاق تبخیر شود. سپس با تراشیدن عصاره خشک شده، پودر عصاره به دست آمد [۳۳، ۳۴].

### حیوانات و طرح آزمایش

این مطالعه از نوع تجربی آزمایشگاهی با کد اخلاق IR.TUMS.SPH.REC.1397.059 است. ۳۰ موش نر بالغ صحرایی نژاد ویستار با وزن ۲۰۰ تا ۲۲۰ گرم از مرکز نگهداری و تکثیر حیوانات آزمایشگاهی دانشگاه علوم پزشکی و خدمات بهداشت درمانی تهران تهیه شد. با توجه به توصیه کمیته اخلاق،

است [۶]. به علت سرعت متابولیسم زیاد و سمیت کم برای انسان و دیگر حیوانات و همچنین اثرگذاری زیاد روی بسیاری از آفات، دلتامترین در بسیاری از کشورها استفاده می‌شود [۷]. اگرچه در ابتدا دلتامترین بی‌خطر در نظر گرفته می‌شد، مطالعات اخیر در ارتباط با دلتامترین نشان داده است این حشره‌کش از طریق ایجاد رادیکال‌های آزاد در بدن باعث سمیت عصبی، کلیوی و کبدی می‌شود [۹، ۸]. در کشورهای اروپایی مثل لهستان استفاده از پیروتیروئیدها بین سال‌های ۲۰۰۵ تا ۲۰۱۰ دو برابر شده است [۱۰]. از دلایل اصلی استفاده از پیروتیروئیدها، پایداری در برابر نور خورشید، عملکرد خوب در غلظت‌های کم، تجزیه راحت و سمیت کم برای پستانداران و پرندگان است [۱۱].

استرس اکسیداتیو یکی از مکانیسم‌های اصلی آفت‌کش‌ها در ایجاد سمیت آن‌هاست [۱۲، ۱۳]. در شرایط نرمال فیزیولوژیکی، آنتی‌اکسیدان‌های داخل بدن مسئول خنثی‌سازی گونه‌های فعال اکسیژن و جلوگیری از افزایش غلظت آن‌ها هستند که باعث آسیب می‌شود [۱۴، ۱۲]. تولید بیش از حد این گونه‌های فعال می‌تواند باعث ایجاد اثراتی روی کبد، کلیه و سیستم تولیدمثلی شود [۱۵]. پراکسیداسیون لیپیدی به عنوان شاخصی برای استرس اکسیداتیو شناخته می‌شود [۱۶]. مالون‌دی‌آلدهید (MDA) (Malondialdehyde) یکی از شاخص‌های مهم پراکسیداسیون لیپیدی است که در نتیجه اثرگذاری رادیکال‌های آزاد روی مولکول‌های بیولوژیک ایجاد می‌شود [۱۷].

بر اساس گزارش‌ها، به علت طبیعت چربی دوستی، دلتامترین باعث سمیت کبدی [۱۷] و کلیوی [۱۸، ۱۹، ۷]، سمیت عصبی [۲۰]، اثرات قلبی و عروقی [۲۱]، سرکوب سیستم ایمنی [۲۲-۲۴] و اثرات جانبی بر سیستم تولیدمثلی [۲۵] می‌شود. چندین مکانیسم برای سمیت دلتامترین وجود دارد که از جمله آن‌ها تولید رادیکال‌های آزاد، ایجاد پراکسیداسیون لیپیدی، تغییر در ظرفیت آنتی‌اکسیدانی بدن، التهاب و مرگ سلولی است [۲۶]. کلیه نقش بسیار مهمی در تنظیم هموستاز بدن و حذف مواد خارجی (از جمله آفت‌کش‌ها) از بدن دارد؛ بنابراین، آسیب مزمن و حاد کلیه خطر مهمی در ارتباط با جامعه است [۲۷، ۲۸].

بسیاری از گیاهان حاوی مقادیر زیادی از آنتی‌اکسیدان‌ها هستند که نقش مهمی در جذب و خنثی‌کردن رادیکال‌های آزاد دارد [۲۹، ۳۰]. سالویا (مریم‌گلی) (*Salvia Officinalis*) گیاهی چندساله، علفی، و ریشه راست است و انشعابات فراوان ساقه راست دارد. ارتفاع آن بین ۵۰ تا ۸۰ سانتی‌متر و از خانواده نعناع است. گیاه مریم‌گلی به دلیل داشتن فلاونوئید و ترکیبات فنولی خواص درمانی و آنتی‌اکسیدانی دارد [۳۱]. در بسیاری از مطالعات توانایی از بین بردن رادیکال‌های آزاد توسط گیاه مریم‌گلی به علت داشتن ترکیبات فنولی و فلاونوئیدها گزارش شده است [۳۲].

با توجه به استفاده زیاد سموم در کشاورزی و عدم امکان حذف آن‌ها (حداقل تا امروز) و چه‌بسا روند رو به رشد استفاده از سموم از جمله دلتامترین، خصوصاً در کشورهای کمتر توسعه‌یافته

**پارامترهای بررسی شده**

در این مطالعه سطح تغییرات گلوکوتایون پراکسیداز و مالون‌دی‌آلدهید در بافت کلیه سنجیده شد. برای بررسی این تغییرات از کیت سنجش مالون‌دی‌آلدهید و سنجش گلوکوتایون پراکسیداز استفاده شد. تغییرات هیستوپاتولوژی بافت کلیه نیز بررسی شد. همچنین تغییرات وزنی حیوانات قبل و بعد از آزمایش نیز بررسی شد.

**آماده‌سازی و آنالیز**

سطح مالون‌دی‌آلدهید و میزان فعالیت آنزیم گلوکوتایون پراکسیداز با استفاده از کیت سنجش مالون‌دی‌آلدهید و گلوکوتایون پراکسیداز شرکت zell bio بررسی شد. در این مرحله محلول‌سازی‌های مورد نیاز کیت صورت گرفت و سپس با توجه به دستورالعمل موجود در کیت، نمونه‌های مجهول برای آنالیز در میکروپلیت گذاشته شد و آنالیز در دستگاه الیزا ریدر (Elisa Reader) در طول موج‌های ۵۳۲ و ۴۱۲ نانومتر به ترتیب برای مالون‌دی‌آلدهید و گلوکوتایون پراکسیداز صورت گرفت.

**هیستوپاتولوژی**

قسمتی از کلیه موش‌ها از گروه‌های مختلف جداسازی و در فرمالین ۱۰ درصد قرار داده و فیکس شد. پس از آماده‌سازی، هر یک از نمونه‌ها در پارافین به‌صورت بلوک آماده و به ضخامت ۵ میکرون برش داده شد. سپس به‌منظور انجام مطالعه هیستوپاتولوژی و بررسی آسیب‌ها با میکروسکوپ نوری، رنگ‌آمیزی با همتاکسین و اتوزین صورت گرفت.

**تحلیل آماری**

تحلیل آماری با نرم‌افزار SPSS نسخه ۲۲ صورت گرفت. به‌منظور تحلیل داده‌ها از آزمون تحلیل واریانس یک‌طرفه (One-Way ANOVA, tukey) استفاده شد. تمامی آزمون‌ها با سطح اطمینان ۹۵ درصد انجام شدند.

**یافته‌ها****سمیت و تغییرات وزنی**

وزن هر یک از موش‌ها در ابتدا و انتهای آزمایش اندازه‌گیری شد. بررسی‌ها نشان داد مواجهه با سم دلتامترین باعث کاهش روند وزن‌گیری موش در دوره ۳۰ روزه نسبت به گروه کنترل می‌شود. همچنین مشاهده شد که دریافت عصاره گیاه سالویا هم‌زمان با دریافت سم باعث بهبود در افزایش وزن موش نسبت به گروه مواجهه تنها با سم می‌شود (نمودار ۱).

**وضعیت پراکسیداسیون لیپیدی کلیه**

میزان مالون‌دی‌آلدهید کلیه اندازه‌گیری شد. اختلاف معناداری در میزان مالون‌دی‌آلدهید کلیه بین گروه دریافت‌کننده

در مطالعات حیوانی باید کمترین تعداد ممکن از حیوان آزمایشگاهی استفاده کرد. از طرفی برای آزمون‌های آماری باید تعداد مناسبی از موش‌ها را آزمایش کرد. به همین دلیل با توجه به مطالعات گذشته تعداد مدنظر موش برای آزمایش انتخاب شد. موش‌ها در محیطی با سیستم تهویه کنترل‌شده و در دمای استاندارد (۲۲±۲) درجه سانتی‌گراد) و سیستم روشنایی و خاموشی (۱۲ ساعت روشنایی و ۱۲ ساعت تاریکی) نگهداری شدند. غذا و آب به‌صورت دسترسی آزاد در اختیار حیوانات قرار گرفت. تمام آزمایش‌های حیوانی بر اساس دستورالعمل کمیته اخلاق در پژوهش صورت گرفت و رعایت اصول اخلاقی هنگام تزریق داخل صفاقی [۷] و گاواژ رعایت شد.

پس از نگهداری حیوانات به مدت یک هفته برای سازگاری با محیط آزمایشگاه [۳۵]، حیوانات به‌صورت تصادفی به ۵ گروه ۶ تایی تقسیم شدند. برای سازگاری حیوانات، گروه‌های ۳، ۴ و ۵ یک هفته قبل از شروع آزمایش، عصاره گیاه سالویا را به‌صورت گاواژ دریافت کردند. آزمایش به مدت ۳۰ روز متوالی صورت گرفت.

گروه ۱. گروه کنترل: دریافت آب مقطر به‌صورت درون صفاقی، گروه ۲. گروه سم: دریافت سم دلتامترین به‌صورت درون صفاقی (۱۵ میلی‌گرم بر کیلوگرم) [۳۶]، گروه ۳. در این گروه موش‌ها ابتدا عصاره را به‌صورت گاواژ (۱۰۰ میلی‌گرم بر کیلوگرم) [۳۷] و یک ساعت بعد دلتامترین را به‌صورت درون صفاقی (۱۵ میلی‌گرم بر کیلوگرم) دریافت کردند، گروه ۴. در این گروه موش‌ها ابتدا عصاره را به‌صورت گاواژ (۲۰۰ میلی‌گرم بر کیلوگرم) [۳۷] و یک ساعت بعد دلتامترین را به‌صورت درون صفاقی (۱۵ میلی‌گرم بر کیلوگرم) دریافت کردند، گروه ۵. گروه دریافت سالویا به‌صورت گاواژ (۱۰۰ میلی‌گرم بر کیلوگرم).

در این مطالعه برای نحوه دریافت سم و عصاره توسط حیوانات و همچنین تقدم و تأخیر سم و عصاره از مقالات و مطالعات دیگر استفاده شد [۷].

**تشریح موش‌ها و جمع‌آوری نمونه**

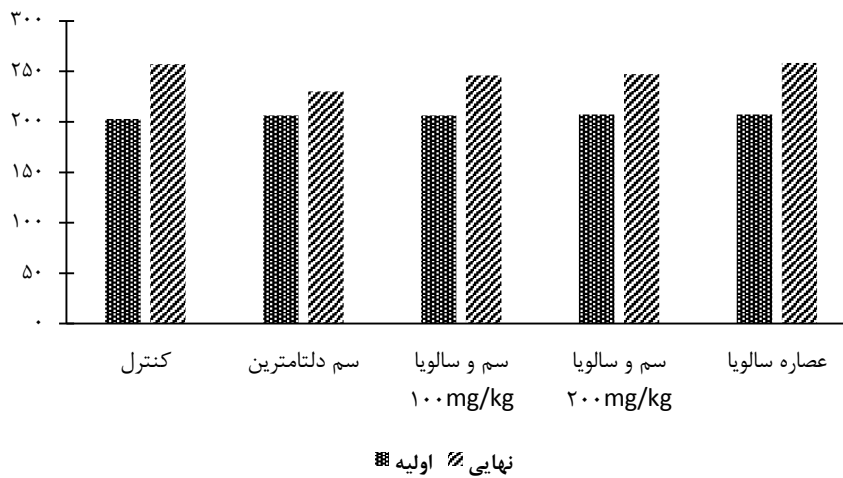
با اتمام دوره مواجهه ۳۰ روزه (۲۴ ساعت بعد از آخرین تزریق سم)، پس از وزن کردن موش، ابتدا موش با استفاده از کتامین و زایلازین بیهوش و سپس تشریح و بافت کلیه موش برای انجام آنالیز و بررسی تغییرات آنزیمی جمع‌آوری شد. بافت کلیه پس از جداسازی با محلول سدیم کلراید و آب مقطر شست‌وشو داده و عاری از خون شد. سپس بافت کلیه به قسمت‌های کوچک‌تر بریده شد. در ادامه ۱۰۰ میلی‌گرم از بافت کلیه جداسازی و با ۱ میلی‌لیتر (Phosphate-buffered saline) (بافر فسفات با pH برابر ۷/۴) ترکیب شد و عمل هموژنایز روی آن صورت گرفت. محلول حاصل به مدت ۲۰ دقیقه با نرخ ۶۰۰۰ دور بر دقیقه سانتریفیوژ شد و سوپرناتانت به‌دست‌آمده برای بررسی و آنالیز جمع‌آوری و تا زمان انجام آنالیزهای مربوطه در دمای ۸۰- درجه سانتی‌گراد نگهداری شد.

شد. اختلاف معناداری در سطح فعالیت آنزیم گلوکوتاتیون پراکسیداز در کلیه بین گروه دریافت کننده سم و گروه کنترل مشاهده شد ( $P < 0.05$ ). نتایج نشان می‌دهد مواجهه هم‌زمان آنتی‌اکسیدان سالویا و سم دلتامترین باعث بهبود سطح فعالیت آنزیم گلوکوتاتیون پراکسیداز نسبت به گروه دریافت کننده سم دلتامترین می‌شود ( $P < 0.05$ ). افزایش میزان آنتی‌اکسیدان دریافتی از ۱۰۰ میلی‌گرم بر کیلوگرم به ۲۰۰ میلی‌گرم بر کیلوگرم باعث افزایش بیشتر سطح فعالیت آنزیم گلوکوتاتیون پراکسیداز در گروه ۴ نسبت به گروه ۳ شد ( $P < 0.05$ ). همچنین مواجهه تنها با ماده آنتی‌اکسیدان نشان داد عصاره گیاه سالویا می‌تواند باعث افزایش اندکی در سطح فعالیت آنزیم گلوکوتاتیون پراکسیداز نسبت به گروه کنترل شود که بیانگر فعالیت

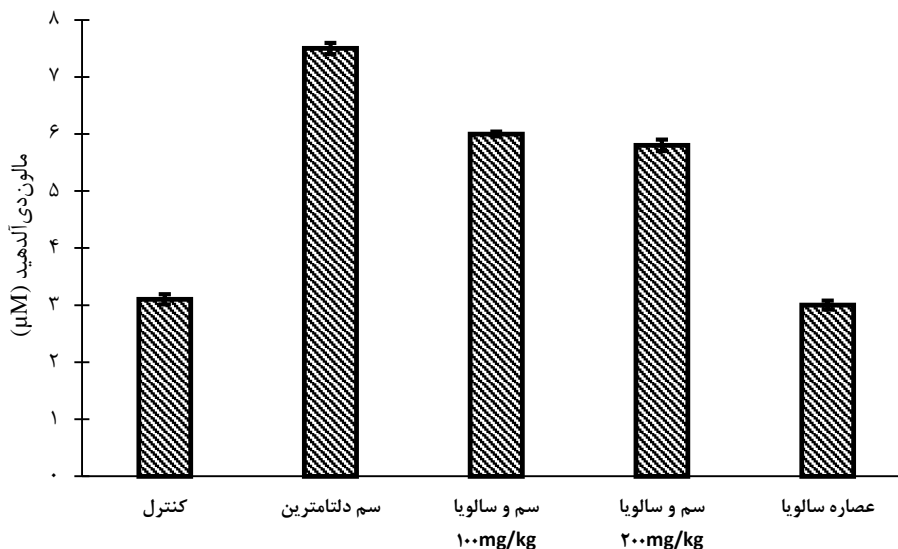
سم و گروه کنترل مشاهده شد ( $P < 0.05$ ). مواجهه هم‌زمان آنتی‌اکسیدان سالویا و سم دلتامترین باعث بهبود وضعیت پراکسیداسیون لیپیدی نسبت به گروه سم می‌شود ( $P < 0.05$ ). افزایش میزان آنتی‌اکسیدان دریافتی باعث تغییر چشمگیری در سطح مالون‌دی‌آلدهید بین گروه‌های دریافت کننده هم‌زمان سم و عصاره سالویا نمی‌شود ( $P > 0.05$ ). همچنین مواجهه تنها با ماده آنتی‌اکسیدان نشان داد عصاره گیاه سالویا می‌تواند باعث کاهش اندکی در میزان مالون‌دی‌آلدهید نسبت به گروه کنترل شود که بیانگر فعالیت آنتی‌اکسیدانی عصاره سالویاست (نمودار ۲).

### تغییرات سطح فعالیت گلوکوتاتیون پراکسیداز در کلیه

سطح فعالیت آنزیم گلوکوتاتیون پراکسیداز در کلیه اندازه‌گیری



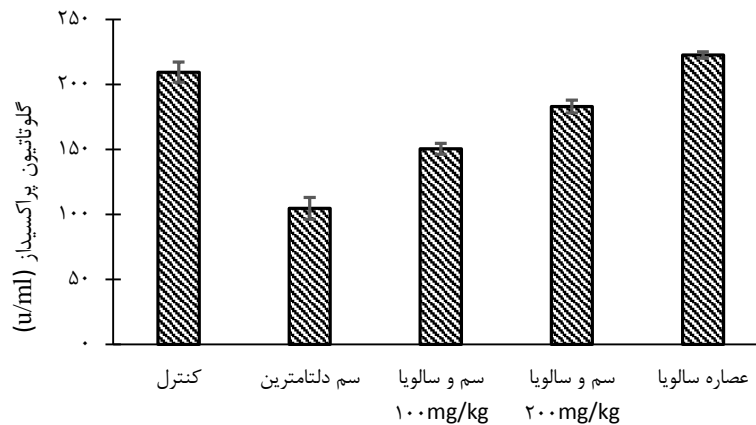
نمودار ۱: تغییرات وزنی در ابتدا و انتهای مطالعه در گروه‌های مختلف



نمودار ۲: تغییرات سطوح مالون‌دی‌آلدهید در تمام گروه‌های مطالعه‌شده

نتایج به صورت میانگین  $\pm$  انحراف معیار بیان شده‌اند. سطح معناداری اختلاف بین گروه‌ها ۰.۵/۰ در نظر گرفته شد.

\* اختلاف معنادار با گروه کنترل؛ \*\* اختلاف معنادار با گروه مواجهه با دلتامترین



**نمودار ۳:** تغییرات سطح فعالیت آنزیم گلوکاتاتیون پراکسیداز در کلیه گروه‌های مطالعه‌شده

نتایج به صورت میانگین  $\pm$  انحراف معیار بیان شده‌اند. سطح معناداری اختلاف بین گروه‌ها ۰/۰۵ در نظر گرفته شد.

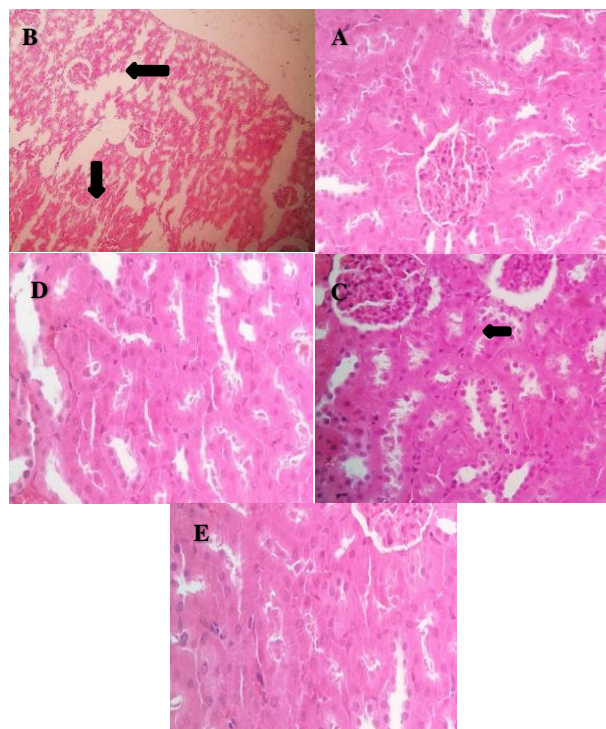
\* اختلاف معنادار با گروه کنترل؛ \*\* اختلاف معنادار با گروه مواجهه؛ \*\*\* اختلاف معنادار با گروه دریافت‌کننده سم و سالویا ۱۰۰

آنتی‌اکسیدانی عصاره سالویاست (نمودار ۳).

مواجهه توأم سم دلتامترین و عصاره گیاه سالویا با غلظت ۱۰۰ میلی‌گرم بر کیلوگرم، نکرورز خفیفی در سلول‌های پوششی توبول‌های کلیه وجود دارد (شکل ۱-۳). همچنین در گروه مواجهه هم‌زمان سم دلتامترین و عصاره گیاه سالویا با غلظت ۲۰۰ میلی‌گرم بر کیلوگرم، تقریباً آسیبی مشاهده نمی‌شود و بافت کلیه تقریباً در وضعیت نرمال است که بیانگر عملکرد حفاظتی عصاره گیاه در برابر سم دلتامترین است (شکل ۱-۴). آسیب‌شناسی بافت کلیه در گروه مواجهه با عصاره گیاه نیز حاکی از وضعیت نرمال کلیه است (شکل ۱-۵).

### هیستوپاتولوژی کلیه

در این مطالعه به منظور بررسی اثر عصاره گیاه سالویا روی بافت کلیه، پس از رنگ‌آمیزی هماتوکسیلین-ئوزین، تغییرات آسیب‌شناسی ارزیابی شد. در گروه کنترل بافت کلیه در حالت نرمال و بدون آسیب مشاهده شد (شکل ۱-۴). در گروه مواجهه با سم دلتامترین نکرورز شدید توبول‌های کلیه و گلودرول‌ها مشاهده شد (شکل ۱-۳). نتایج مطالعه نشان می‌دهد در گروه



**شکل ۱:** تصاویر آسیب‌شناسی از بافت کلیه با رنگ‌آمیزی هماتوکسیلین-ئوزین و ضریب بزرگ‌نمایی ۴۰۰ برابری

A (کنترل): بافت کلیه در حالت طبیعی؛ B (مواجهه به‌تنهایی با سم دلتامترین): نکرورز شدید توبول‌های کلیه و گلودرول‌ها؛ C (مواجهه هم‌زمان سم دلتامترین و عصاره گیاه سالویا): نکرورز خفیف سلول‌های پوششی توبول‌های کلیه؛ D (مواجهه هم‌زمان سم دلتامترین و عصاره گیاه سالویا ۲۰۰): بافت کلیه در حالت نرمال و بدون آسیب؛ E (مواجهه با عصاره سالویا): بافت کلیه در حالت طبیعی و بدون آسیب.

دلتامترین، می‌توان به کاهش مصرف غذا در موش‌ها اشاره کرد که در دیگر مطالعات نیز این موضوع مورد توجه قرار گرفته است [۴۷]؛ اما نمی‌توان کاهش وزن را تنها به کاهش مصرف غذا ارتباط داد. یکی دیگر از دلایل کاهش وزن موش‌ها، جذب ناقص مواد غذایی توسط روده کوچک و جلوگیری از سنتز پروتئین است که از جمله اثرات سمی دلتامترین بر بدن محسوب می‌شود [۴۸]. در گروه‌های دیگر با دریافت عصاره سالویا بهبود وزن موش‌ها نسبت به گروه دریافت‌کننده سم به‌تنهایی مشاهده شد که می‌توان علت آن را مهار اثرات سمی دلتامترین با عصاره سالویا دانست.

پراکسیداسیون لیپیدی شاخصی برای استرس اکسیداتیو شناخته می‌شود [۱۶]. مالون‌دی‌آلدئید یکی از شاخص‌های مهم پراکسیداسیون لیپیدی است که در نتیجه اثرگذاری رادیکال‌های آزاد بر مولکول‌های بیولوژیک است [۱۲]. در مطالعات Elsheikh و Maalej عنوان شده است که سم دلتامترین باعث تولید مالون‌دی‌آلدئید و در نتیجه افزایش پراکسیداسیون لیپیدی می‌شود. در موجودات زنده پراکسیداسیون لیپیدی موجود در دیواره سلول‌های زنده از جمله مهم‌ترین اهداف رادیکال‌های آزاد است. در این شرایط نه تنها ساختمان دیواره و عملکرد آن تحت تأثیر قرار می‌گیرد، بلکه بعضی از محصولات ناشی از اکسیداسیون با بیومولکول‌ها واکنش نشان می‌دهد. همچنین دلتامترین باعث کاهش فعالیت آنزیم‌های آنتی‌اکسیدانی می‌شود [۲، ۴۹]. در این مطالعه مشاهده شد که مواجهه با دلتامترین باعث افزایش چشمگیر سطح مالون‌دی‌آلدئید نسبت به گروه کنترل در کلیه می‌شود. این افزایش سطح مالون‌دی‌آلدئید در مطالعات گذشته نیز تأیید شده است؛ به‌طور مثال در سال ۲۰۱۴ Shivanoor مطالعه‌ای در خصوص سمیت دلتامترین انجام داد که در آن ۲۴ موش به مدت ۴۸ روز آزمایش شدند. نتایج مطالعه نشان داد دلتامترین باعث افزایش مالون‌دی‌آلدئید در کلیه می‌شود [۴۵].

[۳، ۱۲، ۱۶]. گیاهان بسیار زیادی با ترکیبات آنتی‌اکسیدانی وجود دارند که می‌توانند نقش مهمی در خنثی‌سازی رادیکال‌های آزاد ایفا کنند. مطالعات گذشته نشان می‌دهد عصاره گیاه سالویا توانایی زیادی در از بین بردن و کاهش گونه‌های فعال اکسیژن و خنثی‌سازی رادیکال‌های آزاد دارد [۵۰]. همچنین مطالعات عنوان کرده‌اند توانایی فعالیت آنتی‌اکسیدانی عصاره سالویا به دلیل وجود ترکیبات فلاونوئید از جمله اسید رزماریک، کافئیک اسید، کارنوزول و کارنوزیک اسید است [۵۱].

نتایج این مطالعه نشان می‌دهد مواجهه هم‌زمان با عصاره سالویا و سم دلتامترین باعث بهبود سطح مالون‌دی‌آلدئید نسبت به گروه دریافت‌کننده سم دلتامترین به‌تنهایی می‌شود. همچنین افزایش دز ماده آنتی‌اکسیدان تأثیر چشمگیری در بهبود سطح مالون‌دی‌آلدئید در کلیه نداشت. توانایی خنثی‌سازی و حذف

امروزه آنتی‌اکسیدان‌های طبیعی به دلیل سالم و ایمن بودن و همچنین اثرات مطلوب در مقابله با استرس اکسیداتیو بیشتر مورد توجه قرار گرفته‌اند [۳۸]. همچنین آنتی‌اکسیدان‌های طبیعی نقش مهمی در محافظت و کاهش اثرات نامطلوب ناشی از مواجهه با آفت‌کش‌ها دارند [۳۹]. توانایی آفت‌کش‌ها در ایجاد استرس اکسیداتیو یکی از مهم‌ترین مکانیسم‌هایی است که نشان‌دهنده اثرات سمی مواجهه با آفت‌کش‌هاست [۴۰]. مطالعات گذشته نشان داده‌اند آفت‌کش‌ها می‌توانند باعث تغییراتی در وضعیت آنتی‌اکسیدانی و اکسیدان در سلول‌ها و ایجاد استرس اکسیداتیو، پراکسیداسیون لیپیدی و آسیب سلولی شوند [۴۱].

کلیه یکی از ارگان‌هایی است که ترکیبات پیروکسید مصنوعی باعث ایجاد سمیت در آن می‌شود [۴۲]. کلیه پستانداران نقش مهمی در هموستاز بدن، دفع متابولیت‌های زائد و تنظیم مایع خارج سلولی دارد [۲۷]؛ بنابراین، در این مطالعه بررسی تأثیر عصاره گیاه سالویا بر سمیت حاصل از دلتامترین در کلیه موش صحرایی بررسی شد.

افزایش یا کاهش غیرطبیعی وزن یکی از نشانه‌های سمیت در نظر گرفته می‌شود [۴۳]. بررسی مطالعات گذشته نشان می‌دهد مواجهه با سم دلتامترین باعث کاهش روند افزایش وزن موش می‌شود [۴۴، ۴۵، ۲۹]. در این مطالعه نیز مشاهده شد که مواجهه با دلتامترین باعث کاهش روند افزایش وزن موش‌ها نسبت به گروه کنترل می‌شود و تصدیق‌کننده نتایج مطالعات پیشین است [۴۶]. دریافت عصاره سالویا باعث بهبود وزن‌گیری موش‌ها نسبت به گروه دریافت‌کننده سم به‌تنهایی می‌شود. در مطالعات دیگر مشاهده شده است که دریافت ماده آنتی‌اکسیدان به همراه سم دلتامترین به‌صورت هم‌زمان می‌تواند باعث بهبود روند وزن‌گیری موش‌ها شود. Saoudi در مطالعه‌ای مشاهده کرد که دریافت دلتامترین باعث کاهش وزن‌گیری موش‌ها می‌شود. همچنین دریافت ویتامین C توسط گروه دریافت‌کننده دلتامترین باعث بهبود در روند وزن‌گیری موش‌ها می‌شود. در مطالعه Rjeibi مشخص شد دریافت عصاره دانه تاج خروس (*Amaranthus spinosus*) به همراه دلتامترین می‌تواند باعث بهبود روند وزن‌گیری موش‌ها نسبت به گروه دریافت‌کننده سم دلتامترین به‌تنهایی شود. همچنین دلتامترین باعث کاهش ۵۲ درصدی وزن موش‌ها شده که با دریافت هم‌زمان سم و عصاره دانه تاج خروس این کاهش وزن ۲۲ درصد تقلیل یافته است [۴۴، ۴۵].

در مطالعه حاضر نیز مشاهده شد که دریافت دلتامترین باعث کاهش ۵۴ درصدی وزن موش‌ها می‌شود و با دریافت عصاره سالویا به همراه دلتامترین، این مقدار به ۲۸ درصد تقلیل می‌یابد که نشان‌دهنده بهبود وزن‌گیری موش‌ها و تأثیر عصاره سالویا بر وزن موش‌هاست. از دلایل کاهش وزن موش‌های مواجهه‌یافته با

سم است. مواجهه هم‌زمان سم و عصاره سالویا نیز باعث بهبود سطح فعالیت آنزیم گلوکوتاتیون پراکسیداز نسبت به گروه دریافت‌کننده سم به تنهایی می‌شود. با توجه به بهبود وضعیت آنتی‌اکسیدانی پس از دریافت عصاره گیاه سالویا مشخص شد این گیاه خاصیت آنتی‌اکسیدانی دارد و برای کاهش اثرات سم در ارگان‌های مختلف مؤثر است. بسیاری از مطالعات عنوان کرده‌اند که ترکیبات فنولیک اسید و فلاونوئید موجود در سالویا از جمله رزمارینیک اسید، کافئیک اسید، کارنوزول و کارنوزیک اسید دلیل فعالیت آنتی‌اکسیدانی این گیاه هستند [۶۰، ۶۱].

علاوه بر رزمارینیک اسید موجود در سالویا، سایر فلاونوئیدها به‌ویژه کوئرستین (Quercetin) و روتین (Rutin) خاصیت آنتی‌اکسیدانی قوی دارند [۶۲]. توانایی از بین بردن رادیکال سوپراکسید توسط رزمارینیک اسید ۱۵ تا ۲۰ برابر بیشتر از ترولکس (Trolox) (محلول مصنوعی ویتامین E) گزارش شده است [۶۳]. همچنین توانایی از بین بردن رادیکال آزاد توسط کارنوزول قابل مقایسه با آلفا-توکوفرول (a-Tocopherol) (نوعی ویتامین E) است [۶۴، ۶۵]. آلفا-توکوفرول فعال‌ترین شکل ویتامین E در انسان و قوی‌ترین آنتی‌اکسیدان زیستی یا بیولوژیکی است و مهم‌ترین وظیفه آن مقابله با اکسیدشدن لیپید توسط رادیکال آزاد است [۶۶].

پراکسیداسیون لیپیدی به قطعه‌قطعه‌شدن زنجیره اسید چرب به حد واسط‌های نوع آلدئید و زنجیره‌های کوتاه هیدروکربن فرار منجر می‌شود که به دنبال آن غشای سلول یکپارچگی خود را از دست می‌دهد. این در حالی است که پارگی غشای لیزوزوم به انتشار آنزیم‌های هیدرولیز و آسیب بیشتر به سلول منجر می‌شود. بررسی‌های آسیب‌شناسی روی بافت کلیه نشان می‌دهد سم دلتامترین باعث آسیب‌های شدید بر بافت کلیه از جمله نکروز شدید توبول‌های کلیه و گلومرول‌ها می‌شود. این یافته‌ها با نتایج مطالعات دیگر مطابقت و همخوانی دارد که آسیب حاصل از سم دلتامترین را روی بافت کلیه گزارش کرده‌اند [۶۷، ۶۸، ۲۹]. در گروه مواجهه هم‌زمان سم دلتامترین و عصاره گیاه با غلظت ۱۰۰ میلی‌گرم بر کیلوگرم، نکروز خفیف سلول‌های پوششی توبول‌های کلیه مشاهده شده است که نشان‌دهنده فعالیت‌های آنتی‌اکسیدانی عصاره گیاه در کاهش اثرات سم بر بافت کلیه است. در گروهی که به‌صورت هم‌زمان با سم دلتامترین و عصاره گیاه با غلظت ۲۰۰ میلی‌گرم بر کیلوگرم مواجهه داشتند، آسیبی در بافت کلیه دیده نشد و بافت کلیه نسبتاً سالم مشاهده شد. Fahmy و همکاران اثر عصاره گیاه سالویا را در برابر تتراکلرید کربن بررسی کردند و دریافتند که عصاره گیاه باعث بهبود بافت کلیه در برابر سمیت تتراکلرید کربن می‌شود [۶۹]. در مطالعه دیگری نیز این موضوع تأیید شده است [۷۰].

### نتیجه‌گیری

باوجود اینکه در گذشته پیرتروئیدها از جمله دلتامترین برای

رادیکال‌های آزاد توسط عصاره گیاه سالویا نیز به دلیل ترکیبات فنولی است که در مقابل اثرات نامطلوب استرس اکسیداتیو عمل می‌کند [۵۲]. توانایی خنثی‌سازی و حذف رادیکال‌های آزاد توسط عصاره گیاه سالویا نیز به دلیل ترکیبات آنتی‌اکسیدان شامل کارنوزول (Carnosol)، رزمارینیک اسید (Rosmarinic acid)، کارنوزیک اسید (Carnosic acid) و همچنین کافئیک اسید (Caffeic acid)، رزمنول (Rosmanol) و رزمیدال (Rosmadiol) است [۵۳] که در مقابل اثرات نامطلوب استرس اکسیداتیو عمل می‌کند [۵۴].

مقایسه دو گروه کنترل و گروه دریافت‌کننده عصاره سالویا نشان‌دهنده بهبود وضعیت مالون‌دی‌آلدئید پس از دریافت عصاره سالویا در کلیه است که از فعالیت‌های آنتی‌اکسیدانی گیاه حکایت دارد. این یافته با نتایج مطالعات گذشته مطابقت دارد [۵۱]. با توجه به نتایج مذکور می‌توان نتیجه‌گیری کرد که عصاره سالویا توانایی کاهش میزان مالون‌دی‌آلدئید در بافت کلیه را به‌واسطه خاصیت آنتی‌اکسیدانی خود دارد. مطالعات گذشته نشان دادند برخی از گیاهان از جمله سالویا که در خانواده نعنائیان قرار دارد، سرشار از ترکیبات فنولیک از قبیل فلاونوئید و اسید فنولیک هستند و فعالیت بالای آنتی‌اکسیدانی دارند [۵۴-۵۶]. همچنین سالویا مقادیر بسیار زیادی ویتامین C دارد.

محتوای اسید اسکوربیک و فنولی عصاره سالویا، تولید مالون‌دی‌آلدئید و رادیکال‌های OH را کاهش می‌دهد [۵۷، ۵۸]. کاهش فعالیت آنزیم‌های آنتی‌اکسیدانی از جمله گلوکوتاتیون پراکسیداز باعث تأثیرات نامطلوبی در سلول‌ها می‌شود [۴۲]. نتایج گروه مواجهه با دلتامترین نشان‌دهنده این است که سطح فعالیت آنزیم گلوکوتاتیون پراکسیداز نسبت به گروه کنترل به‌طور چشمگیری در کلیه کاهش یافته است. در مطالعه‌ای در سال ۲۰۱۷ مشخص شد که مواجهه با دلتامترین با دُز ۷/۲ میلی‌گرم بر کیلوگرم به مدت ۴ هفته باعث کاهش سطح فعالیت آنزیم گلوکوتاتیون پراکسیداز نسبت به گروه کنترل در کلیه موش شده است [۵۹]. این نتایج با مطالعات گذشته همخوانی و مطابقت دارد [۳].

دریافت عصاره سالویا به همراه دلتامترین باعث بهبود و افزایش سطح فعالیت آنزیم گلوکوتاتیون پراکسیداز نسبت به دریافت سم دلتامترین به‌تنهایی می‌شود. اختلاف سطح فعالیت آنزیم گلوکوتاتیون پراکسیداز در بین دو گروه مواجهه هم‌زمان سم و سالویا معنادار بود که بیانگر تأثیر افزایش دُز دریافتی عصاره سالویا در بهبود وضعیت آنتی‌اکسیدان در کلیه است. مقایسه دو گروه کنترل و گروه دریافت‌کننده عصاره سالویا نشان داد سطح فعالیت آنزیم گلوکوتاتیون پراکسیداز در گروه دریافت‌کننده عصاره سالویا بهبود یافته است که از تأثیر عصاره دریافتی بر فعالیت آنتی‌اکسیدانی آنزیم گلوکوتاتیون پراکسیداز حکایت دارد. اندازه‌گیری سطح فعالیت آنزیم گلوکوتاتیون پراکسیداز حاکی از کاهش چشمگیر میزان فعالیت این آنزیم در گروه دریافت‌کننده



## تضاد منافع

در این مطالعه هیچ‌گونه تضاد منافع و تعارضی وجود ندارد.

## ملاحظات اخلاقی

کلیه آزمایشات حیوانی براساس دستورالعمل کمیته اخلاق در پژوهش صورت گرفت و رعایت اصول اخلاقی در هنگام تزریق داخل صفاقی و گاواژ رعایت گردید.

## سهم نویسندگان

سجاد سمیعی: گردآوری پایان‌نامه و تهیه‌کننده اصلی مقاله  
سید جمال‌الدین شاه‌طاهری: استاد راهنما اول پایان‌نامه  
منیره خادم: استاد راهنما دوم پایان‌نامه  
رضا پوربابکی: انجام اصلاحات و تجزیه و تحلیل داده‌ها  
فاطمه امیرخانلو: استاد مشاور پایان‌نامه

## حمایت مالی

تمام حمایت‌های مالی این طرح که بخشی از پایان‌نامه کارشناسی ارشد می‌باشد بر عهده دانشگاه علوم پزشکی تهران بوده است.

## REFERENCES

- Ncir M, Ben Salah G, Kamoun H, Makni Ayadi F, Khabir A, El Feki A, et al. Histopathological, oxidative damage, biochemical, and genotoxicity alterations in hepatic rats exposed to deltamethrin: modulatory effects of garlic (*Allium sativum*). *Can J Physiol Pharmacol*. 2015;94(6):571-8. PMID: 26974685 DOI: 10.1139/cjpp-2015-0477
- Maalej A, Mahmoudi A, Bouallagui Z, Fki I, Marrekchi R, Sayadi S. Olive phenolic compounds attenuate deltamethrin-induced liver and kidney toxicity through regulating oxidative stress, inflammation and apoptosis. *Food Chem Toxicol*. 2017;106(Pt A):455-65. PMID: 28595958 DOI: 10.1016/j.fct.2017.06.010
- Shivanoor SM, David M. Protective role of turmeric against deltamethrin induced renal oxidative damage in rats. *Biomed Prev Nutr*. 2014;4(4):543-53. DOI: 10.1016/j.bionut.2014.08.007
- Oda SS, El-Maddawy ZK. Protective effect of vitamin E and selenium combination on deltamethrin-induced reproductive toxicity in male rats. *Exp Toxicol Pathol*. 2012;64(7-8):813-9. PMID: 21478004 DOI: 10.1016/j.etp.2011.03.001
- Kumar A, Sasmal D, Sharma N. Mechanism of deltamethrin induced thymic and splenic toxicity in mice and its protection by piperine and curcumin: in vivo study. *Drug Chem Toxicol*. 2018;41(1):33-41. PMID: 28633599 DOI: 10.1080/01480545.2017.1286352
- Ismail MF, Mohamed HM. Modulatory effect of lycopene on deltamethrin-induced testicular injury in rats. *Cell Biochem Biophys*. 2013;65(3):425-32. PMID: 23076637 DOI: 10.1007/s12013-012-9446-y
- Abdou RH, Abdel-Daim MM. Alpha-lipoic acid improves acute deltamethrin-induced toxicity in rats. *Can J Physiol Pharmacol*. 2014;92(9):773-9. PMID: 25167376 DOI: 10.1139/cjpp-2014-0280
- Mekircha F, Chebab S, Gabbianelli R, Leghouchi E. The possible ameliorative effect of *Olea europaea* L. oil against deltamethrin-induced oxidative stress and alterations of serum concentrations of thyroid and reproductive hormones in adult female rats. *Ecotoxicol Environ Saf*. 2018;161:374-82. PMID: 29902617 DOI: 10.1016/j.ecoenv.2018.05.086
- Pourbabaki R, Khadem M, Samiei S, Hasanpour H, Shahtaheri SJ. The protective effect of rosemary in mitigating oxidative stress induced by Chlorpyrifos in rat kidney. *J Health Saf Work*. 2020;10(2):24-9.
- Galal MK, Khalaf AA, Ogaly HA, Ibrahim MA. Vitamin E attenuates neurotoxicity induced by deltamethrin in rats. *BMC Complement Altern Med*. 2014;14(1):458. PMID: 25439240 DOI: 10.1186/1472-6882-14-458
- El-Gerbed MS. Protective effect of lycopene on deltamethrin-induced histological and ultrastructural changes in kidney tissue of rats. *Toxicol Ind Health*. 2014;30(2):160-73. DOI: 10.1177/0748233712448115
- Gündüz E, Ülger BV, İbiloğlu İ, Ekinci A, Dursun R, Zengin Y, et al. Glutamine provides effective protection against deltamethrin-induced acute hepatotoxicity in rats but not against nephrotoxicity. *Med Sci Monit*. 2015;21:1107. PMID: 25890620 DOI: 10.12659/MSM.893180
- Samiei S, Khadem M, Pourbabaki R, Ghazi-Khansari M, Shahtaheri SJ. Protective effect of salvia officinalis extract on deltamethrin-induced hepatotoxicity in rats. *J Mazandaran Univ Med Sci*. 2019;29(178):134-40. [Persian]
- Kalantary S, Golbabaei F, Latifi M, Shokrgozar MA, Yaseri M. Assessment of electrospinning antioxidant nanofibers in skin exposure to oxidative stress. *J Mazandaran Univ Med Sci*. 2020;30(186):68-79. [Persian]
- Sharma P, Singh R, Jan M. Dose-dependent effect of deltamethrin in testis, liver, and kidney of wistar rats. *Toxicol Int*. 2014;21(2):131-9. PMID: 25253921 DOI: 10.4103/0971-6580.139789
- Yousef MI, Awad TI, Mohamed EH. Deltamethrin-induced oxidative damage and biochemical alterations in rat and its attenuation by Vitamin E. *Toxicology*. 2006;227(3):240-7. PMID: 16978760 DOI: 10.1016/j.tox.2006.08.008
- Feriani A, Hachani R, Kaabi B, Ncir M, El Feki A, Allagui MS. Protective effects of *Zygophyllum album* extract against deltamethrin-induced hyperglycemia and hepato-pancreatic disorders in rats. *Can J Physiol Pharmacol*. 2016;94(11):1202-10. PMID: 27532944 DOI: 10.1139/cjpp-2016-0132
- Abdel-Daim MM, El-Ghoneimy A. Synergistic protective effects of ceftriaxone and ascorbic acid against subacute

## تشکر و قدردانی

مقاله حاضر از پایان‌نامه کارشناسی ارشد با کد اخلاق IR.TUMS.SPH.REC.1397.059 گرفته شده است. بدین‌وسیله از زحمات حوزه معاونت محترم پژوهشی دانشگاه علوم پزشکی تهران قدردانی می‌کنیم.

- deltamethrin-induced nephrotoxicity in rats. *Renal Fail.* 2015;**37**(2):297-304. PMID: 25691087 DOI: 10.3109/0886022X.2014.983017
19. Abdel-Daim MM, Abd Eldaim MA, Mahmoud MM. Trigonella foenum-graecum protection against deltamethrin-induced toxic effects on haematological, biochemical, and oxidative stress parameters in rats. *Can J Physiol Pharmacol.* 2014;**92**(8):679-85. PMID: 25029214 DOI: 10.1139/cjpp-2014-0144
  20. Husain R, Malaviya M, Seth P, Husain R. Effect of deltamethrin on regional brain polyamines and behaviour in young rats. *Pharmacol Toxicol.* 1994;**74**(4-5):211-5. PMID: 8090688 DOI: 10.1111/j.1600-0773.1994.tb01100.x
  21. Forshaw PJ, Bradbury JE. Pharmacological effects of pyrethroids on the cardiovascular system of the rat. *Eur J Pharmacol.* 1983;**91**(2-3):207-13. PMID: 6311578 DOI: 10.1016/0014-2999(83)90466-1
  22. Hoellinger H, Lecorsier A, Sonnier M, Leger C, Do-Cao-Thang, Nguyen-Hoang-Nam. Cytotoxicity, cytogenotoxicity and allergenicity tests on certain pyrethroids. *Drug Chem Toxicol.* 1987;**10**(3-4):291-310. PMID: 3428187 DOI: 10.3109/01480548709042988
  23. Łukowicz-Ratajczak J, Krechniak J. Effects of deltamethrin on the immune system in mice. *Environ Res.* 1992;**59**(2):467-75. PMID: 1464294 DOI: 10.1016/s0013-9351(05)80049-0
  24. Kowalczyk-Bronisz S, Gieldanowski J, Bubak B. Immunological profile of animals exposed to pesticide-deltamethrin. *Arch Immunol Ther Exp.* 1990;**38**(3-4):229-38. PMID: 2102657
  25. Issam C, Samir H, Zohra H, Monia Z, Hassen BC. Toxic responses to deltamethrin (DM) low doses on gonads, sex hormones and lipoperoxidation in male rats following subcutaneous treatments. *J Toxicol Sci.* 2009;**34**(6):663-70. PMID: 19952501 DOI: 10.2131/jts.34.663
  26. Khalatbary AR, Ghabaee DN, Ahmadvand H, Amiri FT, Lehi ST. Deltamethrin-induced hepatotoxicity and virgin olive oil consumption: an experimental study. *Iran J Med Sci.* 2017;**42**(6):586-92. PMID: 29184267
  27. Gargouri M, Soussi A, Akrouti A, Magné C, El Feki A. Ameliorative effects of *Spirulina platensis* against lead-induced nephrotoxicity in newborn rats: modulation of oxidative stress and histopathological changes. *EXCLI J.* 2018;**17**:215-32. PMID: 29743860 DOI: 10.17179/excli2017-1016
  28. Fuentes-Delgado VH, Martínez-Saldaña MC, Rodríguez-Vázquez ML, Reyes-Romero MA, Reyes-Sánchez JL, Jaramillo-Juárez F. Renal damage induced by the pesticide methyl parathion in male Wistar rats. *J Toxicol Environ Health A.* 2018;**81**(6):130-41. PMID: 29319433 DOI: 10.1080/15287394.2017.1394948
  29. Feriani A, del Mar Contreras M, Talhaoui N, Gómez-Caravaca AM, Taamalli A, Segura-Carretero A, et al. Protective effect of *Globularia alypum* leaves against deltamethrin-induced nephrotoxicity in rats and determination of its bioactive compounds using high-performance liquid chromatography coupled with electrospray ionization tandem quadrupole-time-of-flight mass spectrometry. *J Functional Foods.* 2017;**32**:139-48. DOI: 10.1016/j.jff.2017.02.015
  30. Samiei S, Pourbabaki R, Khadem M, Shahtaheri SJ. Mitigating effects of rosemary and salvia officinalis extracts on oxidative stress induced by chlorpyrifos and deltamethrin in serum lipids of wistar rats. *J Health Syst Res.* 2020;**15**(3):238-45. DOI: 10.32592/hsr.2020.15.3.107
  31. Ashour MB, Ahmed OM, Abd El Mawgoud AA, Ali MA. Assessment of the preventive effects of salvia officinalis and ruta graveolens ethanolic leaf extracts on chlorpyrifos-and methomyl-induced renal toxicity and oxidative stress in albino rats. *Int J Prev Treat.* 2017;**6**(2):34-44. DOI: 10.5923/j.ijpt.20170602.03
  32. Kolac UK, Ustuner MC, Tekin N, Ustuner D, Colak E, Entok E. The anti-inflammatory and antioxidant effects of salvia officinalis on lipopolysaccharide-induced inflammation in rats. *J Med Food.* 2017;**20**(12):1193-200. PMID: 29131698 DOI: 10.1089/jmf.2017.0035
  33. Shoja N, Dianat M, Hoseyni Nik S, Ramazani G. The evaluation of the protective effects of the hydro-alcoholic extract of rosemary (*Rosmarinus Officinalis* L.) on ventricular arrhythmias in rats. *J Babol Univ Med Sci.* 2015;**17**(5):66-72. DOI: 10.22088/jbums.17.5.10
  34. Hosseini N, Malekirad A, Changizi Ashtiani S, Nazemi M. Free radicals scavenging activity of essential oils and different fractions of methanol extract of zataria multiflora, salvia officinalis, rosmarinus officinalis, mentha pulegium and cinnamomum zeylanicum. *SSU J.* 2012;**20**(1):28-38.
  35. Abdel-Daim M, El-Bialy BE, Rahman HG, Radi AM, Hefny HA, Hassan AM. Antagonistic effects of *Spirulina platensis* against sub-acute deltamethrin toxicity in mice: Biochemical and histopathological studies. *Biomed Pharmacother.* 2016;**77**:79-85. PMID: 26796269 DOI: 10.1016/j.biopha.2015.12.003
  36. Abdel-Daim M, El-Bialy BE, Rahman HG, Radi AM, Hefny HA, Hassan AM. Antagonistic effects of *Spirulina platensis* against sub-acute deltamethrin toxicity in mice: biochemical and histopathological studies. *Biomed Pharmacother.* 2016;**77**:79-85. PMID: 26796269 DOI: 10.1016/j.biopha.2015.12.003
  37. Fattahi E, Hajizadeh MA, Bagheri T. Protective effects of voluntary exercise and extract of salvia officinalis on diazinon induced hepatotoxicity in rats. *J Annl Physiol Dev.* 2016;**9**(3):65-73.
  38. Kim MB, Park JS, Lim SB. Antioxidant activity and cell toxicity of pressurised liquid extracts from 20 selected plant species in Jeju, Korea. *Food Chem.* 2010;**122**(3):546-52. DOI: 10.1016/j.foodchem.2010.03.007
  39. Mossa A, Heikal TM, Mohafrash SM, Refaie AA. Antioxidant potential and hepatoprotective activity of *Origanum majorana* leaves extract against oxidative damage and hepatotoxicity induced by pirimiphos-methyl in male mice. *J Appl Sci.* 2015;**15**(1):69-79. DOI: 10.3923/jas.2015.69.79
  40. Mossa AT, Swelam ES, Mohafrash SM. Sub-chronic exposure to fipronil induced oxidative stress, biochemical and histopathological changes in the liver and kidney of male albino rats. *Toxicol Rep.* 2015;**2**:775-84. PMID: 28962413 DOI: 10.1016/j.toxrep.2015.02.009
  41. Refaie AA, Mohafrash SM, Ibrahim AW, Mossa AT. Sub-Acute 28-days oral toxicity study of deltamethrin on female rats and the protective role of moringa tea. *Trends Appl Sci Res.* 2017;**12**(2):10-7.
  42. Fetoui H, Makni M, Garoui EM, Zeghal N. Toxic effects of lambda-cyhalothrin, a synthetic pyrethroid pesticide, on the rat kidney: involvement of oxidative stress and protective role of ascorbic acid. *Exp Toxicol Pathol.* 2010;**62**(6):593-9. PMID: 19735994 DOI: 10.1016/j.etp.2009.08.004
  43. Crissman JW, Goodman DG, Hildebrandt PK, Maronpot RR, Prater DA, Riley JH, et al. Best practices guideline: toxicologic histopathology. *Toxicol Pathol.* 2004;**32**(1):126-31. PMID: 14713558 DOI: 10.1080/01926230490268756
  44. Rjeibi I, Saad AB, Hfaiedh N. Oxidative damage and hepatotoxicity associated with deltamethrin in rats: The protective effects of *Amaranthus spinosus* seed extract. *Biomed Pharmacother.* 2016;**84**:853-60. PMID: 27728895 DOI: 10.1016/j.biopha.2016.10.010
  45. Mongi S, Mahfoud M, Amel B, Kamel J. Protective effects of vitamin C against haematological and biochemical toxicity induced by deltamethrin in male Wistar rats. *Ecotoxicol Environ Saf.* 2011;**74**(6):1765-9. PMID: 21514672 DOI: 10.1016/j.ecoenv.2011.04.003
  46. Osama E, Galal AA, Abdalla H, El-Sheikh SM. *Chlorella vulgaris* ameliorates testicular toxicity induced by deltamethrin in male rats via modulating oxidative stress. *Andrologia.* 2019;**51**(3):e13214. PMID: 30488469 DOI: 10.1111/and.13214
  47. Kilian E, Delpont R, Bornman M, Jager CD. Simultaneous exposure to low concentrations of dichlorodiphenyl-trichloroethane, deltamethrin, nonylphenol and phytoestrogens has negative effects on the reproductive parameters in male Sprague-Dawley rats. *Andrologia.* 2007;**39**(4):128-35. PMID: 17683461 DOI: 10.1111/j.1439-0272.2007.00777.x
  48. Mongi S, Mahfoud M, Amel B, Kamel J, Abdelfattah El F. Protective effects of vitamin C against haematological and biochemical toxicity induced by deltamethrin in male Wistar rats. *Ecotoxicol Environ Saf.* 2011;**74**(6):1765-9. PMID: 21514672 DOI: 10.1016/j.ecoenv.2011.04.003

49. Elsheikh SM, Galal AA, Fadil R. Hepatoprotective impact of chlorella vulgaris powder on deltamethrin intoxicated rats. *Zagazig Vet J.* 2018;**46**(1):17-24. DOI: [10.21608/zvz.2018.7620](https://doi.org/10.21608/zvz.2018.7620)
50. Farhoudi M, Ghodrati-zadeh S, Ghodrati-zadeh S. Effects of Salvia officinalis extract on carbon tetrachloride induced hepatotoxicity. *Glob Vet.* 2011;**7**(4):353-7.
51. Alkan FÜ, Gürsel FE, Ateş A, Özyürek M, Güçlü K, Altun M. Protective effects of Salvia officinalis extract against cyclophosphamide-induced genotoxicity and oxidative stress in rats. *Turk J Vet Anim Sci.* 2012;**36**(6):646-54. DOI: [10.3906/vet-1105-36](https://doi.org/10.3906/vet-1105-36)
52. Lima CF, Valentao PC, Andrade PB, Seabra RM, Manuel FF, Pereira-Wilson C. Water and methanolic extracts of Salvia officinalis protect HepG2 cells from t-BHP induced oxidative damage. *Chem Biol Interact.* 2007;**167**(2):107-15. PMID: [17349617](https://pubmed.ncbi.nlm.nih.gov/17349617/) DOI: [10.1016/j.cbi.2007.01.020](https://doi.org/10.1016/j.cbi.2007.01.020)
53. Cuvelier ME, Richard H, Berset C. Antioxidative activity and phenolic composition of pilot-plant and commercial extracts of sage and rosemary. *J Am Oil Chem Soc.* 1996;**73**(5):645-52. DOI: [10.1007/BF02518121](https://doi.org/10.1007/BF02518121)
54. Alizadeh A, Khoshkhui M, Javidnia K, Firuzi O, Tafazoli E, Khalighi A. Effects of fertilizer on yield, essential oil composition, total phenolic content and antioxidant activity in *Satureja hortensis* L. (Lamiaceae) cultivated in Iran. *J Med Plants Res.* 2010;**4**(1):33-40. DOI: [10.5897/JMPR09.361](https://doi.org/10.5897/JMPR09.361)
55. Lu Y, Foo LY. Antioxidant activities of polyphenols from sage (*Salvia officinalis*). *Food Chem.* 2001;**75**(2):197-202. DOI: [10.1016/S0308-8146\(01\)00198-4](https://doi.org/10.1016/S0308-8146(01)00198-4)
56. Zheng W, Wang SY. Antioxidant activity and phenolic compounds in selected herbs. *J Agric Food Chem.* 2001;**49**(11):5165-70. PMID: [11714298](https://pubmed.ncbi.nlm.nih.gov/11714298/) DOI: [10.1021/jf010697n](https://doi.org/10.1021/jf010697n)
57. Ghasemloo E, Rahnama M, Bigdeli M. The effect of hydroalcoholic extract of salvia officinalis on brain edema and neurologic deficits in rat stroke model. *J Fasa Univ Med Sci.* 2015;**5**(3):378-86.
58. Oboh G, Rocha JB. Polyphenols in red pepper [*Capsicum annum* var. *aviculare* (Tepin)] and their protective effect on some pro-oxidants induced lipid peroxidation in brain and liver. *Eur Food Res Technol.* 2007;**225**(2):239-47. DOI: [10.1007/s00217-006-0410-1](https://doi.org/10.1007/s00217-006-0410-1)
59. Ncir M, Saoudi M, Sellami H, Rahmouni F, Lahyani A, Makni Ayadi F, et al. In vitro and in vivo studies of Allium sativum extract against deltamethrin-induced oxidative stress in rats brain and kidney. *Arch Physiol Biochem.* 2018;**124**(3):207-17. PMID: [28920707](https://pubmed.ncbi.nlm.nih.gov/28920707/) DOI: [10.1080/13813455.2017.1376335](https://doi.org/10.1080/13813455.2017.1376335)
60. Grzegorzcyk I, Matkowski A, Wysokinska H. Antioxidant activity of extracts from in vitro cultures of *Salvia officinalis* L. *Food Chem.* 2007;**104**(2):536-41. DOI: [10.1016/j.foodchem.2006.12.003](https://doi.org/10.1016/j.foodchem.2006.12.003)
61. Santos-Gomes PC, Seabra RM, Andrade PB, Fernandes-Ferreira M. Phenolic antioxidant compounds produced by in vitro shoots of sage (*Salvia officinalis* L.). *Plant Sci.* 2002;**162**(6):981-7. DOI: [10.1016/S0168-9452\(02\)00052-3](https://doi.org/10.1016/S0168-9452(02)00052-3)
62. Azevedo MI, Pereira AF, Nogueira RB, Rolim FE, Brito GA, Wong DV, et al. The antioxidant effects of the flavonoids rutin and quercetin inhibit oxaliplatin-induced chronic painful peripheral neuropathy. *Mol Pain.* 2013;**9**(1):53. PMID: [24152430](https://pubmed.ncbi.nlm.nih.gov/24152430/) DOI: [10.1186/1744-8069-9-53](https://doi.org/10.1186/1744-8069-9-53)
63. Govindaraj J, Sorimuthu Pillai S. Rosmarinic acid modulates the antioxidant status and protects pancreatic tissues from glucolipototoxicity mediated oxidative stress in high-fat diet: streptozotocin-induced diabetic rats. *Mol Cell Biochem.* 2015;**404**(1-2):143-59. PMID: [25735949](https://pubmed.ncbi.nlm.nih.gov/25735949/) DOI: [10.1007/s11010-015-2374-6](https://doi.org/10.1007/s11010-015-2374-6)
64. Dianat M, Esmailizadeh M, Badavi M, Samarbafzadeh A, Naghizadeh B. Protective effects of crocin on hemodynamic parameters and infarct size in comparison with vitamin E after ischemia reperfusion in isolated rat hearts. *Planta Med.* 2014;**80**(5):393-8. PMID: [24585091](https://pubmed.ncbi.nlm.nih.gov/24585091/) DOI: [10.1055/s-0033-1360383](https://doi.org/10.1055/s-0033-1360383)
65. Miura K, Kikuzaki H, Nakatani N. Antioxidant activity of chemical components from sage (*Salvia officinalis* L.) and thyme (*Thymus vulgaris* L.) measured by the oil stability index method. *J Agric Food Chem.* 2002;**50**(7):1845-51. PMID: [11902922](https://pubmed.ncbi.nlm.nih.gov/11902922/) DOI: [10.1021/jf011314o](https://doi.org/10.1021/jf011314o)
66. Li C, Miao X, Li F, Wang S, Liu Q, Wang Y, et al. Oxidative Stress-Related Mechanisms and Antioxidant Therapy in Diabetic Retinopathy. *Oxid Med Cell Longev.* 2017;**2017**:9702820. PMID: [28265339](https://pubmed.ncbi.nlm.nih.gov/28265339/) DOI: [10.1155/2017/9702820](https://doi.org/10.1155/2017/9702820)
67. Saoudi M, Badraoui R, Bouhajja H, Ncir M, Rahmouni F, Grati M, et al. Deltamethrin induced oxidative stress in kidney and brain of rats: Protective effect of *Artemisia campestris* essential oil. *Biomed Pharmacother.* 2017;**94**:955-63. PMID: [28810533](https://pubmed.ncbi.nlm.nih.gov/28810533/) DOI: [10.1016/j.biopha.2017.08.030](https://doi.org/10.1016/j.biopha.2017.08.030)
68. Khalatbary AR, Ahmadvand H, Ghabaee DNZ, Malekshah AK, Navazesh A. Virgin olive oil ameliorates deltamethrin-induced nephrotoxicity in mice: A biochemical and immunohistochemical assessment. *Toxicol Rep.* 2016;**3**:584-90. PMID: [28959581](https://pubmed.ncbi.nlm.nih.gov/28959581/) DOI: [10.1016/j.toxrep.2016.07.004](https://doi.org/10.1016/j.toxrep.2016.07.004)
69. Fahmy MA, Diab KA, Abdel-Samie NS, Omara EA, Hassan ZM. Carbon tetrachloride induced hepato/renal toxicity in experimental mice: antioxidant potential of Egyptian *Salvia officinalis* L essential oil. *Environ Sci Pollut Res.* 2018;**25**(28):27858-76. PMID: [30056541](https://pubmed.ncbi.nlm.nih.gov/30056541/) DOI: [10.1007/s11356-018-2820-6](https://doi.org/10.1007/s11356-018-2820-6)
70. Dizaye K, Abubaker S, Sultan AH. Alleviation of Cisplatin-induced nephrotoxicity in Albino rats by aqueous extract of *Salvia officinalis*. *Iraqi J Pharm.* 2013;**12**(1):48-55.