

همانژیوم گلنس پنیس: یک مورد گزارش شده نادر و درمان آن

علی شمس^{۱*}، هادی سعید مدقق^۲، امیرعباس اسدیپور^۱

۱ بخش اورولوژی، دانشگاه علوم پزشکی مشهد، مشهد، ایران.

۲ بخش جراحی عروق، دانشگاه علوم پزشکی مشهد، مشهد، ایران.

نویسنده مسئول: علی شمس، بخش اورولوژی، دانشگاه علوم پزشکی مشهد، مشهد، ایران.

تلفن: ۰۱۲۸۵۷-۵۱۱۸۰۹۸+، فکس: ۰۱۲۸۵۷-۵۱۱۸۴۱۷۴۵۲+، ایمیل: shamsaa@mums.ac.ir

DOI: 10.20286/ruj-01013

چکیده

همانژیوم های گلنس پنیس ضایعات بسیار نادری هستند و تاکنون تنها چند مورد از همانژیوم های گلنس پنیس گزارش شده است. درمان های متفاوتی برای همانژیوم های گلنس پنیس مطرح شده است از جمله لیزر Nd:YAG، اسکروتراپی و یا برداشت توسط جراحی. در تجربه ما یک مورد همانژیوم گلنس پنیس در یک مرد ۲۶ ساله تشخیص داده شد که پس از ارزیابی با سونوگرافی کالر داپلر، ضایعه توسط اسکروتراپی با کمک سدیم تترادسیل سولفات ۳٪ اسکروتراپی شد که نتایج آن رضایت بخش بود. هدف از گزارش مورد، ناشایع بودن ضایعه و نیز ارائه یک روش درمانی متفاوت است.

تاریخ دریافت مقاله: ۲۰۱۶/۰۱/۲۱

تاریخ پذیرش مقاله: ۲۰۱۶/۰۲/۲۹

واژگان کلیدی:

همانژیوم

گلنس پنیس

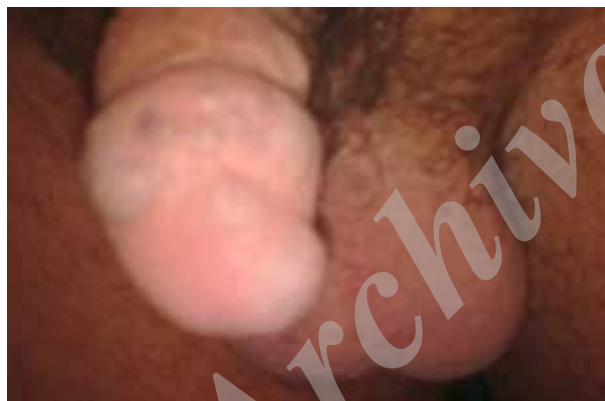اسکروتراپی

تمامی حقوق نشر برای دانشگاه علوم پزشکی همدان محفوظ است.

مقدمه

بسیار آهسته گزارش شد. هیچگونه جریان خون شریانی

گزارش نشد (شکل ۲).



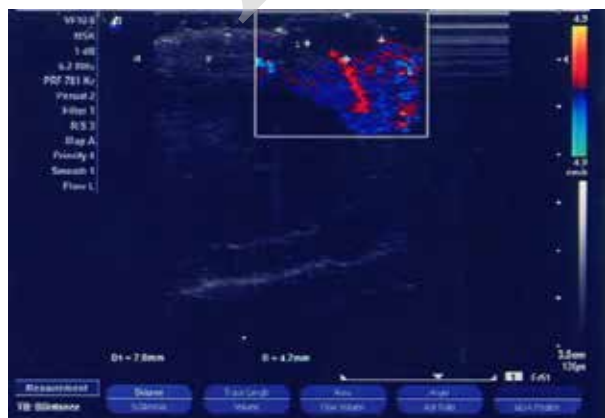
شکل ۱: همانژیوم گلنس پنیس

همانژیوم یک ضایعه عروقی خوش خیم است که از عروق مویرگی نابالغ تشکیل شده است. همانژیوم در ارگانهای مختلف گزارش شده اما در ژنیتالیا نادر است. فقط چند مورد از همانژیوم های گلنس پنیس تاکنون گزارش شده است. همانژیوم های گلنس پنیس معمولاً کوچک و بدون علامت هستند. احتمال خونریزی حین مقاربت گزارش شده است [۱]. در اغلب گزارشات، برداشت ضایعه با جراحی یا کرایوتراپی و یا لیزرتراپی توسط لیزر Nd:YAG برای درمان این ضایعات مطرح شده است. در این مطالعه یک مورد همانژیوم گلنس پنیس را معرفی می کنیم که تحت اسکروتراپی با کمک سدیم تترادسیل سولفات ۳٪ (TROMBOVAR) قرار می گیرد.

گزارش مورد

آقای ۲۶ ساله با شکایت ضایعه بدون درد روی گلنس پنیس که از کودکی وجود داشته است مراجعه نموده که ساین ضایعه در هنگام نعوظ افزایش می یابد. شرح حال بیماری های مدیکال و خانوادگی در وی نکته قابل توجهی نداشت. شرح حال ترومای ناحیه ژنیتال منفی بود. در معاینه یک ضایعه شبیه توت فرنگی، نرم و قابل فشرده شده و بدون نبض به قطر حدود ۱۰ mm در ناحیه خلفی جانبی سمت راست گلنس یافته شد (شکل ۱).

سونوگرافی کالر داپلر دستگاه ادراری و نیز آنالیز ادرار بیمار نرمال بود. در سونوگرافی کالر داپلر گلنس پنیس ضایعات عروقی (بزرگترین ضایعه ۸mm×۵)، دارای یک جریان وریدی



شکل ۲: سونوگرافی کالر داپلر همانژیوم گلنس پنیس قبل از اسکروتراپی

بحث

تقریباً ۲٪ همانژیوم‌ها ناحیه ژنیتال را درگیر می‌کنند که اغلب به صورت ضایعات جلدی در خانمها دیده می‌شود (۳). همانژیوم‌های عمیق ناحیه اسکروتوم نادر بوده است و از علل مهم توده‌های اسکروتال اطفال محسوب می‌شوند. ویژگی‌های همانژیوم‌ها شامل رشد سریع، پسرفت خود به خود و بدون عود می‌باشد [۲، ۳].

همانژیوم گلنس پنیس بسیار نادر است [۱، ۲] و اتیولوژی دقیق آن مشخص نیست. تئوری‌های مختلفی برای اتیولوژی و پاتوژنز آن مطرح شده است. بعضی مطالعات آن را یک آنومالی عروقی مادرزادی در نظر می‌گیرند و یا به عنوان یک تومور خوش خیم عروقی در نظر گرفته می‌شود. برخی معتقدند که علت همانژیوم گلنس یک هماتوم قدیمی پنیس است که ری واسکولارایز شده و یا اینکه هرنیاسیون اجسام غاری باعث ایجاد همانژیوم پنیس می‌شود [۴].

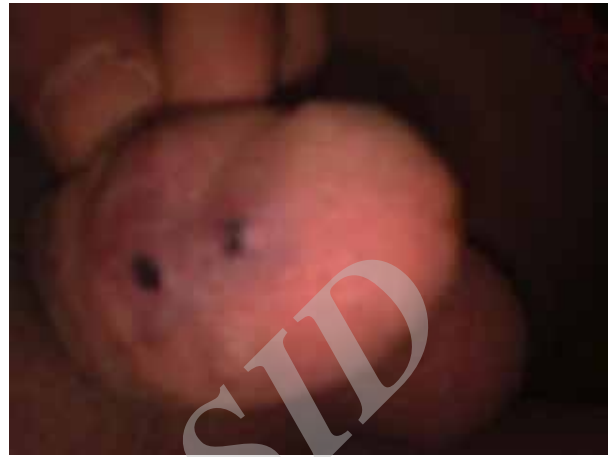همانژیوم‌های پنیس به صورت ضایعات برجسته به اندازه شاه توت، بنفش رنگ و قابل فشردن شدن دیده می‌شود، که اغلب با یک نقص موضعی در تونیکا آلبوژینه زیرین همراه می‌باشد. اغلب ضایعات نیاز به درمان ندارند مگر به اصرار بیمار و از نظر مسائل ظاهری و زیبایی [۱، ۲].

درمانهای مختلفی برای همانژیوم گلنس پنیس توصیف شده است از جمله برداشت ضایعه با لیزر (Nd:YAG)، برداشت ضایعه از طریق جراحی و اسکروتراپی [۱-۵] و گاهی به علت درگیری پنیس، اسکروتوم، پینه رکتوم، درمان ترکیبی با لیزر مطرح شده است.

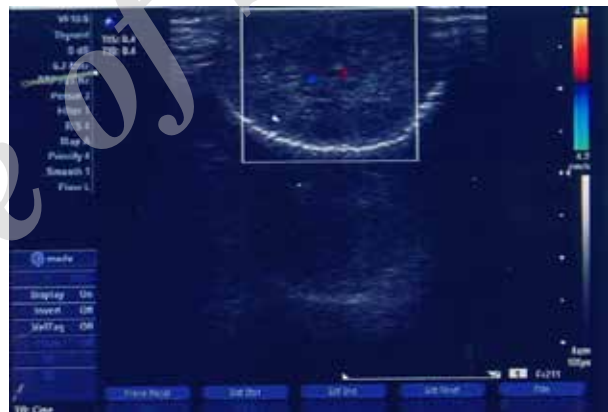
برداشت به کمک جراحی برای ضایعات کوچک ارجح است. اگرچه برای همانژیوم‌های بزرگ می‌تواند در نظر گرفته شود. این روش درمان خطر خونریزی حین جراحی و نیز بعد عمل، حین ارکشن‌های شبانه را به دنبال دارد [۱، ۶]. Cheng و همکاران ۶ مورد از همانژیوم‌های دورسال پنیس را مطرح کرده‌اند که توسط جراحی برداشته شده و به مدت ۵-۲ سال (متوسط ۲/۵ سال) پیگیری شده‌اند که نتایج قابل قبول بوده است [۷]. به علت ریسک دیفکت‌های بزرگ پوستی یا اسکارهای ناخوشایند، برداشت ضایعه به طریق جراحی با گزینه‌های دیگر درمانی از جمله فولگوراسیون ضایعه، لیزرتراپی، کرایوتراپی و اسکروتراپی جایگزین شده است [۶].

Cruz-Jimenez و Osa کاربرد لیزر Nd:YAG (Neodymium: yttrium-aluminum-garnet) در درمان همانژیوم پنیس را برای اولین بار مطرح کردند [۷]. لیزرتراپی یک روش مطمئن در درمان ضایعات عروقی است. زیرا این

اسکروتراپی توسط سدیم تترادسیل سولفات ۳% (TROMBOVAR) انجام شد (شکل ۳). سونوگرافی کالرداپلر یک هفته بعد از تزریق ماده اسکروزان هیچگونه جریان عروقی را نشان نداد (شکل ۴).



شکل ۳: یک هفته بعد از اسکروتراپی



شکل ۴: سونوگرافی کالرداپلر همانژیوم گلنس پنیس بعد از اسکروتراپی

تکنیک انجام پروسجر

تحت بی‌حسی موضعی پنیس با لیدوکائین ۲٪، تورنیکه در قاعده پنیس قرار داده شد. خون داخل همانژیوم با نیدل شماره ۲۶ gauge آسپیره شده و همانژیوم با فشار دست کاملاً تخلیه شد. سپس ۲ سی‌سی از محلول آماده شده سدیم تترادسیل سولفات (TROMBOVAR) به عنوان ماده اسکروزان به داخل بزرگترین ضایعه تزریق شد و بلافاصله بعد از تزریق به مدت ۵ دقیقه ضایعه تحت فشار قرار داده شد. در پایان یک پانسمان فشاری به مدت ۲۴ ساعت در محل ضایعه گذاشته شد. همین پروسجر با فاصله ۱۰ روز، برای ضایعات کوچکتر تکرار گردید. و نهایتاً ضایعه با نتایج رضایت بخش بهبود یافت.

سالین هیپرتونیک ۳۰٪ به داخل ضایعه، گزارش کرده اند [۱۰]. در یک مطالعه، Savoca و همکارانش گزارش کردند که تزریق متعدد polidocanol ۲٪ می تواند در همانژیوم های گلانولار بزرگ، موفقیت آمیز باشد [۱۱]. Marrocco-Trischitta و همکاران هم در مطالعه خود نتایج رضایت بخش از تزریق polidocanol ۳-۱٪ را در ۹ بیمار گزارش کرده اند [۱۲].

Sharma نتیجه عالی از تزریق سدیم تترا دسیل سولفات ۳٪ را در یک بیمار گزارش نمود [۱۳] که ما نیز در درمان بیمار خود از این ماده استفاده نمودیم.

Sodium Tetracycl Sulfate (TROMBOVAR) یک ماده اسکروزان محسوب می شود که در درمان همانژیوم های پنایبل قابل استفاده است [۹]. این ماده با تحریک اندوتلیوم اینتیمیای عروقی باعث ایجاد ترومبوز و انسداد عروق مذکور می گردد. توصیه می شود که قبل از کاربرد حجم زیاد این ماده، یک تست حساسیت وریدی انجام شود. به این صورت که چند ساعت قبل از کاربرد حجم قابل توجه این محلول، حجمی معادل نیم سی سی از محلول ۱٪ به بیمار تزریق شود و سپس بیمار از نظر بروز هرگونه علائم غیرطبیعی تحت نظر قرار بگیرد. احتمال واکنش آنافیلاکتیک بایستی در ذهن بوده و پزشک برای مواجهه با آن آماده باشد. دوزاژ و غلظت محلول، بستگی به سایز وریدی دارد که قرار است اسکروزه شود. دوز ماده در هر محل تزریق و نیز دوز کلی تزریق در هر نوبت، بایستی به تدریج، بسته به حجم ضایعه و حساسیت و پاسخ دهی فرد به ماده اسکروزان، در هر ویزیت افزایش یابد. دوز نرمال حدود ۰/۵ تا ۲ سی سی (حداکثر) در هر تزریق است اما دوز کلی نباید بیش از ۱۰ سی سی از محلول ۳٪ در هر هفته باشد [۱۴].

کنتراندیکاسیون های تزریق TROMBOVAR عبارتند از واکنش های حساسیتی به دارو، ترومبوفلیت، تورکولوز، هیپرتیروئیدی، عفونت های حاد، نارسایی قلبی، دیابت، بیماری های عروق شریانی و حاملگی. عوارض جانبی ناخواسته که بعد از تزریق TROMBOVAR گزارش شده عبارتند از: سردرد، تهوع، استفراغ، درد، خارش، زخم محل تزریق، واکنش های آلرژیک (کهیر، آسم، تب یونجه)، شوک آنافیلاکتیک، بی رنگ شدن محل تزریق، پوسته پوسته شدن و نکروز بافتی ناشی از اکستراواژیشن [۹، ۱۵].

به طور کلی در صورتی که بیماران به درستی انتخاب شوند و دوز مناسب دارو با تکنیک صحیح تزریق شود، اسکروتراپی با TROMBOVAR یک روش ایمن و ساده در درمان همانژیوم می باشد که در مقایسه با سایر روش ها، ارزان تر

روش در مدت چند ثانیه و تحت آنستزی لوکال قابل انجام است و از نظر زیبایی ظاهری نتایج قابل قبولی دارد. البته این روش بایستی برای همانژیوم های کوچک و یا به عنوان درمان کمکی در کنار سایر درمانها برای ضایعات بزرگتر به کار رود. لیزر Nd:YAG، نوری با طول موج ۱۰۶۰ nm تولید میکند که به میزان کمی توسط پیگمان های بدن جذب میشود.

لیزر KTP (پتاسیم تیو فسفات)، می تواند برای ضایعات بزرگتر و یا در اطفال، مناسب باشد. این لیزر به میزان زیادی جذب هموگلوبین می شود و اسکار کمتری تولید می کند [۱، ۴]. درمان با لیزر به صورت سرپایی و بدون ریسک خونریزی و عوارض می باشد [۸]. اسکروتراپی داخل ضایعه، یک روش مقرون به صرفه در مواردی است که سایر روش های پرهزینه مثل الکتروفولگوراسیون یا لیزر در دسترس نباشد. این درمان نیز به صورت سرپایی تحت آنستزی لوکال و با حداقل عوارض قابل انجام است [۵].

در اسکروتراپی، حجم مختصر از یک محلول محرک بافتی، مستقیماً به داخل مالفورماسیون عروقی تزریق می شود. بلافاصله بعد از تزریق بایستی محل تزریق تحت کمپرس قرار گیرد، با این هدف که ماده اسکروزان در محل، حفظ شده و در تماس مستقیم با اندوتلیوم باقی بماند. در نتیجه اندوتلیوم تخریب شده و ظرف چند دقیقه ادم ایجاد می شود که باعث تشکیل ترومبوز در لومن عروق و فیبروز و اندواسکلروز متعاقب آن می شود. تشکیل بافت فیبروز باعث ناپدید شدن ضایعه در گذر زمان خواهد شد [۶].

معایب اسکروتراپی شامل خطر نکروز پوستی، زخم، هیپریپگمنتاسیون، نکروز بافت های اطراف مثل جسم اسفنجی گلنس یا جسم غاری پنیس، ترومبوفلیت و آمبولی ریه می باشد. اگرچه این عوارض نادر هستند اما بسیار مهم و جدی می باشند [۶، ۹]. برای کاهش عوارض، توجه به نکات زیر ضرورت دارد [۶، ۹]:

- کاربرد حداقل حجم از محلول اسکروزان
- تزریق حجم کم محلول اسکروزان در نقاط متعدد به جای تزریق کل حجم در یک نقطه
- کاربرد نیدل ظریف
- ورود سوزن به داخل ضایعه از یک منطقه نرمال
- فرصت دادن جهت بهبود خودبه خود اثر زخم ایجاد شده بدون هیچگونه تلاش اضافه برای برداشتن آن
- عوامل اسکروزان مختلفی برای درمان همانژیوم پنیس مطرح شده اند. Hemal و همکارانش درمان موفق همانژیوم پنیس را در ۴ بیمار به روش اسکروتراپی با استفاده از تزریق

نتیجه گیری

اگرچه انتخاب نوع درمان همانژیوم گلنس پنیس در هر فرد با توجه به فاکتورهای مختلف و منحصر به وی، انجام می گیرد، ما در این بیمار درمان اسکروترابی با سدیم تتراسدیل سولفات ۳٪ را به عنوان یک روش ساده، ایمن و موثر، انتخاب کردیم.

بوده و به آسانی قابل انجام و قابل تکرار (در صورت شکست درمان)، می باشد. این روش ظرف چند ثانیه و تحت آنستزی لوکال قابل انجام است و با نتایج رضایت بخش همراه می باشد. مسلماً در آینده امکان معرفی روش های جدیدتر درمان همانژیوم وجود خواهد داشت.

REFERENCES

1. Ulker V, Esen T. Hemangioma of the glans penis treated with Nd:YAG laser. *Int Urol Nephrol*. 2005;37(1):95-6. DOI: 10.1007/s11255-004-4695-3 PMID: 16132768
2. Ergun O, Ceylan BG, Armagan A, Kapucuoglu N, Ceyhan AM, Perk H. A giant scrotal cavernous hemangioma extending to the penis and perineum: a case report. *Kaohsiung J Med Sci*. 2009;25(10):559-61. DOI: 10.1016/S1607-551X(09)70549-2 PMID: 19767262
3. Dinehart SM, Kincannon J, Geronemus R. Hemangiomas: evaluation and treatment. *Dermatol Surg*. 2001;27(5):475-85. PMID: 11359498
4. Aydur E, Erol B, Tahmaz L, Irkilata HC, Eken C, Peker AF. Coagulation of a giant hemangioma in glans penis with holmium laser. *Asian J Androl*. 2008;10(5):819-21. DOI: 10.1111/j.1745-7262.2008.00359.x PMID: 18097507
5. Cheng G, Song N, Hua L, Yang J, Xu B, Li P, et al. Surgical treatment of hemangioma on the dorsum of the penis. *J Androl*. 2012;33(5):921-6. DOI: 10.2164/jandrol.111.015685 PMID: 22403282
6. Kumar A, Goyal NK, Trivedi S, Dwivedi US, Singh PB. Primary cavernous hemangioma of the glans penis: rare case report with a review of the literature. *Aesthetic Plast Surg*. 2008;32(2):386-8. DOI: 10.1007/s00266-007-9076-8 PMID: 18176821
7. Rastogi R. Diffuse cavernous hemangioma of the penis, scrotum, perineum, and rectum--a rare tumor. *Saudi J Kidney Dis Transpl*. 2008;19(4):614-8. PMID: 18580022
8. Norouzi BB, Shanberg AM. Laser treatment of large cavernous hemangiomas of the penis. *J Urol*. 1998;160(1):60-2. PMID: 9628605
9. Khandpur S, Sharma VK. Utility of intralesional sclerotherapy with 3% sodium tetradecyl sulphate in cutaneous vascular malformations. *Dermatol Surg*. 2010;36(3):340-6. DOI: 10.1111/j.1524-4725.2009.01440.x PMID: 20100267
10. Hemal AK, Aron M, Wadhwa SN. Intralesional sclerotherapy in the management of hemangiomas of the glans penis. *J Urol*. 1998;159(2):415-7. PMID: 9649252
11. Savoca G, De Stefani S, Buttazzi L, Gattuccio I, Trombetta C, Belgrano E. Sclerotherapy of hemangioma of the glans penis. *Urology*. 2000;56(1):153. PMID: 10869652
12. Marrocco-Trischitta MM, Nicodemi EM, Stillo F. Sclerotherapy for venous malformations of the glans penis. *Urology*. 2001;57(2):310-3. PMID: 11182343
13. Jimenez-Cruz JF, Osca JM. Laser treatment of glans penis hemangioma. *Eur Urol*. 1993;24(1):81-3. PMID: 8365446
14. Rabe E, Schliephake D, Otto J, Breu FX, Pannier F. Sclerotherapy of telangiectases and reticular veins: a double-blind, randomized, comparative clinical trial of polidocanol, sodium tetradecyl sulphate and isotonic saline (EASI study). *Phlebology*. 2010;25(3):124-31. DOI: 10.1258/phleb.2009.009043 PMID: 20483861
15. Guex JJ. Complications and side-effects of foam sclerotherapy. *Phlebology*. 2009;24(6):270-4. DOI: 10.1258/phleb.2009.009049 PMID: 19952383

Glans Penis Hemangioma: A Rare Case Report and its Treatments

Ali Shamsa (MD)^{1,*}, Hadi Saeed Modaghegh (MD)², Amir Abas Asadpour (MD)¹

1 Department of Urology, Mashhad University of Medical Sciences, Mashhad, Iran.

1 Department of Vascular Surgery, Mashhad University of Medical Sciences, Mashhad, Iran.

** Corresponding author: Ali Shamsa, Department of Urology, Mashhad University of Medical Sciences, Mashhad, Iran. Tel: +98-5118012857, Fax: +98-5118417452, E-mail: shamsaa@mums.ac.ir*

DOI: 10.20286/ruj-01013

Received: 21.01.2016

Accepted: 29.02.2016

Keywords:

Hemangioma

Penis; Sclerotherapy

How to Cite this Article:

Shamsa A, Modaghegh HS, Asadpour AA. Glans Penis Hemangioma: A Rare Case Report and its Treatments. *Res Urol J.* 2016;1(1):31-5. DOI: 10.20286/ruj-01013

© 2016 Research in Urology Journal

Abstract

Hemangiomas of the glans penis are very rare lesions. Only a few cases of glans penis hemangiomas have been reported. Different treatments for hemangiomas of the glans penis have been described such as Nd: YAG laser ablation, sclerotherapy or surgical excision. A case of hemangioma of the glans penis was diagnosed in a 26-year-old man. After its evaluation with color Doppler, it was treated with sclerotherapy using 3% sodium tetradecyl sulfate with satisfactory result. The case is rare and different treatment methods such as using sodium tetradecyl sulfate were described.

Archive of SID