

## A xx Male (SRY+) Disorder of Sexual Development; A Case Report and Review of Articles

Hamed Mohseni Rad<sup>1\*</sup> , Said Hosseiniasl<sup>2</sup>

1. Assistant Professor, Department of Urology, School of Medicine and Allied Medical Science, Imam Reza Hospital Ardabil University of Medical Sciences, Ardabil, Iran
2. Associated Professor, Department of Genetics, School of medicine and Allied Medical Sciences, Imam Reza Hospital Ardabil University of Medical science, Ardabil, Iran

### Article Information

#### Article History

Received: 2021/07/28

Accepted: 2021/08/01

Available online: 2021/09/04

JUR 2020; 4(2):101-107

DOI: [10.30699/acadpub.jru.4.2.101](https://doi.org/10.30699/acadpub.jru.4.2.101)

Use your device to scan  
and read the article online



### Abstract

46 XX male DSD which was previously named “de la Chapelle” syndrome is a rare disorder found in every 20000 infant males. Sixty to ninety percent of 46-XX males are fully virilized and have normal genitalia except small testicles. This report explains a 40 year-old infertile man presented with small testes and azoospermia but no signs of undervirilization. His had hypergonadotropic hypogonadism. Lymphocytes were cultured in Gibco™ RPMI Medium 1640 for 7 days for karyotyping which revealed 46XX. In conclusion, not to miss genetic defects like 46, XX male DSD, karyotype test should be considered in cases with atrophic testicles plus azoospermia even in adult men.

### Corresponding Author

Hamed Mohseni Rad,

Assistant Professor, Department of Urology, School of Medicine and Allied Medical Science, Imam Reza Hospital Ardabil University of Medical Sciences, Ardabil, Iran

Email: [sirhamed2@gmail.com](mailto:sirhamed2@gmail.com)

**Keywords:** 46xx male DSD, Azoospermia, SRY, Infertility, Testis atrophy



Copyright © 2021, This is an original open-access article distributed under the terms of the [Creative Commons Attribution-noncommercial 4.0 International](https://creativecommons.org/licenses/by-nc/4.0/) License which permits copy and redistribution of the material just in noncommercial usages with proper citation.

### How to cite this article:

Mohseni Rad H, hosseiniasl S. A xx Male (SRY+) Disorder of Sexual Development; A Case Report and Review of Articles. J Res Urol. 2020; 4 (2) :101-107 <http://urology.umsha.ac.ir/article-1-83-en.html>

[BibTeX](#) | [RIS](#) | [EndNote](#) | [Medlars](#) | [ProCite](#) | [Reference Manager](#) | [RefWorks](#)

## گزارش موردی از اختلال تکاملی جنسی XX مردانه به همراه مرور مقالات

حامد محسنی راد<sup>1\*</sup>، سعید حسینی اصل<sup>2</sup>

۱. دانشیار، گروه ارولوژی دانشگاه علوم پزشکی شیراز، دانشکده پزشکی، شیراز، ایران  
 ۲. استادیار، گروه ارولوژی دانشگاه علوم پزشکی شیراز، دانشکده پزشکی، شیراز، ایران

## چکیده

اختلال جنسی (SRY+) 46 xx male که قبلاً سندرم چاپل نامیده می‌شد، اختلالی نادر با بروز یک در ۲۰ هزار نوزاد پسر است. ۶۰-۹۰ درصد آنان کاملاً ظاهر مردانه با اندام جنسی نرمال دارند که تنها بیضه آن‌ها کوچک است. در این مقاله، یک مرد ۴۰ ساله نابارور را گزارش می‌کنیم که بدون علائم جنسی و تنه‌ها با آزواسپرمی شناخته شده از ۱۵ سال قبل به دنبال درمان ناباروری بود. از نظر هورمونی، او هیپوگنادوتروپیک هیپوگنادیسم داشت. در ارزیابی ژنتیکی لنفوسیت‌ها در محیط Gibco TM RPMI medium 1640 برای ۷ روز کشت شدند. کاریوتایپ 46xx را نشان داد. هدف از ارائه این کیس، کاریوتایپ به منظور اذ دست ندادن بیماران با اختلال ژنتیکی در مردان آزواسپرم به‌ویژه در همراهی با بیضه آتروفیکاست.

## اطلاعات مقاله

## تاریخچه مقاله

دریافت: ۱۴۰۰/۰۵/۰۶

پذیرش: ۱۴۰۰/۰۵/۱۰

انتشار آنلاین: ۱۴۰۰/۰۶/۱۳

JUR 2020; 4(2):.101-107

برای دانلود این مقاله، کد زیر را  
با موبایل خود اسکن کنید.

کپی‌رایت © تحقیقات در ارولوژی؛ دسترسی  
 آزاد؛ کپی برداری، توزیع و نشر برای استفاده  
 غیرتجاری با ذکر منبع آزاد است.

**کلمات کلیدی:** اختلال جنسی SRY-male46xx، ناباروری مردان، آزواسپرمی، آتروفی بیضه‌ها

**نویسنده مسئول:** حامد محسنی راد، استادیار، گروه ارولوژی دانشکده پزشکی دانشگاه علوم پزشکی اردبیل ایران

**ایمیل:** sirhamed2@gmail.com

## مقدمه

X جابه‌جا می‌شود. در ۱۰-۴۰ درصد آنها هیپوسپادیاز، کریپتورکیدیسیم یا اختلال اندام جنسی دیده می‌شود، اما هوش طبیعی است. برخلاف سندرم کلاین فلتر، قد کوتاه دارند که به دلیل اختلال تستوسترون‌در بلوغ است [۶، ۷]. این مقاله یک مرد ۴۰ ساله 46XX male را گزارش می‌کند که به مدت ۱۵ سال به دنبال درمان ناباروری بود؛ در حالی که با وجود آزواسپرمی و بیضه کوچک هرگز کاریوتایپ نشده بود

## گزارش مورد

یک مرد ۴۰ ساله با ظاهر کاملاً مردانه، اما بیضه کوچک به مرکز ناباروری ریحانه در اردبیل ارجاع شده بود. او برای ۱۵

اختلال تکامل جنسی می‌تواند در اثر ناهماهنگی ژن SRY (sex determining region of Y protein) در مردان رخ دهد [۱]. اختلال کروموزومی در کمتر از ۱ درصد جمعیت دیده می‌شود که تا ۱۵ درصد در میان مردم نابارور می‌رسد [۲، ۳]. 46XX male که قبلاً سندرم چاپل نامیده می‌شد در هر ۲۰ هزار شیرخوار ۱ مورد دیده می‌شود. ۶۰-۹۰ درصد آنان کاملاً ظاهر مردانه به همراه ژنیتالیی نرمال دارند که تنها بیضه آتروفیک است [۴]؛ بنابراین آن‌ها معمولاً بعد از بلوغ با هیپوگنادیسم، ژنیکوماستی، کاهش میل جنسی و ناباروری مراجعه می‌کنند [۵]. در این اختلال، در خلال میوزیدر در اسپرماتوزن، کروموزوم Y یا تنها ناحیه SRY روی کروموزوم

Testosterone = 0.9 ng/mL (N: 2-6.2 ng/mL)

تست تیروئید نرمال بود؛ بنابراین برای بیمار ۲۰۰ میلیگرم تستوسترون نانانتابیه صورت تزریق هفتگی شروع شد.

### آنالیز ژنتیکی

لنفوسیت‌ها در محیط Gibco TM RPMI medium 1640 برای ۷ روز کشت داده شدند. G-باندینگ متداول بر اساس پروتکل استاندارد انجام شد. QF-PCR برای شناسایی Y با استفاده از کیت Aneuquick KBC انجام شد. کیت GENEQUALITY AZF-Type برای شناسایی SRY در کروموزوم Y انجام شد. کاربوتایپ نشان داد که فرد 46xx است (شکل ۱). نبود کروموزوم Y با QF-PCR ارزیابی شد (شکل ۲). بررسی ناحیه AZF مشخص کرد این ناحیه حذف شده، اما SRY وجود دارد

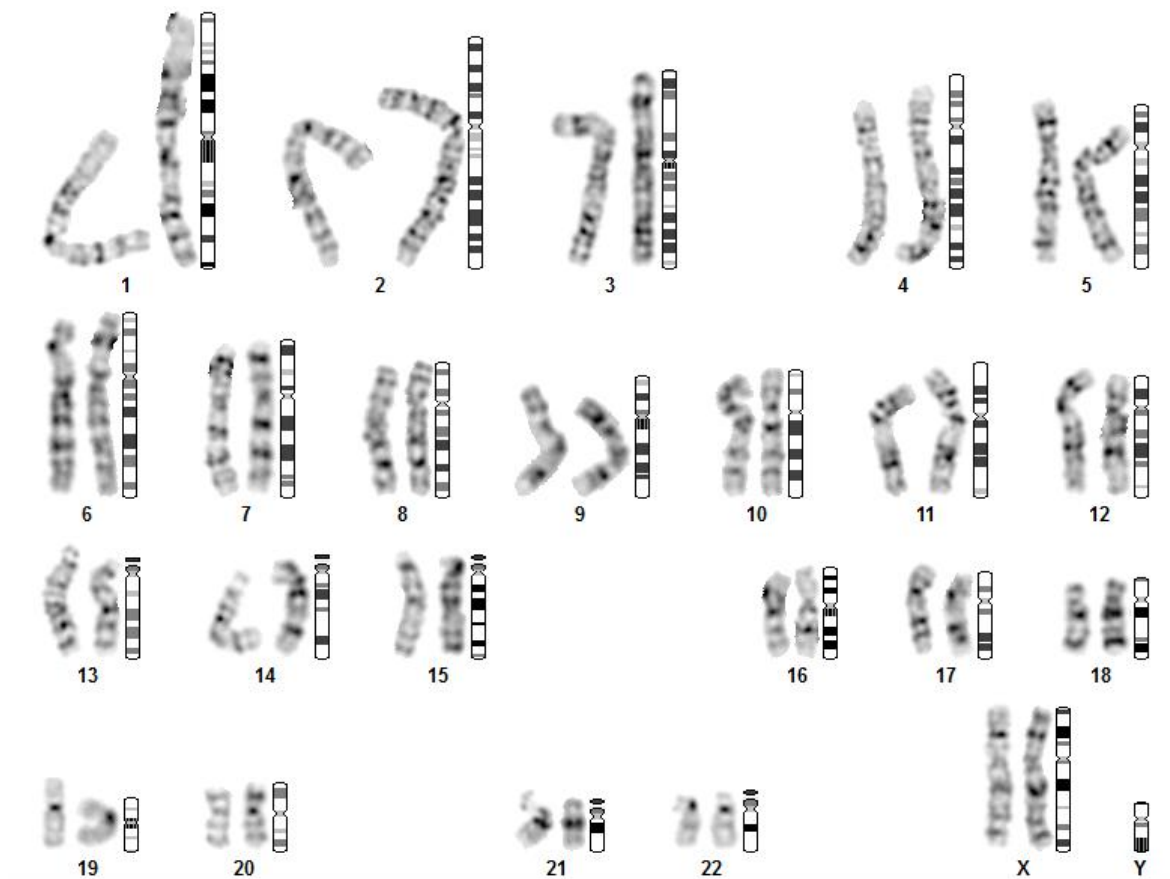
سال در مراکز ناباروری ایران تحت بررسی قرار گرفته، اما هرگز کاربوتایپ نشده بود. قدش ۱۷۰ سانتی‌متر و وزنش ۸۰ کیلوگرم بود. الگوی رشد موی بدن در آگزینا و پوبیس نرمال بود. اندازه آلت تناسلی در حالت کشش ۱۰ سانتی‌متر و حجم بیضه ۳ سی‌سی بود و بیضه‌ها فیبروتیک بودند. در سونوگرافی پروستات نرمال بود. آزمایش منی در موارد متعدد ۱/۵ تا ۲ سی‌سی حجم و بدون اسپرم بود.

### آزمایش هورمونی

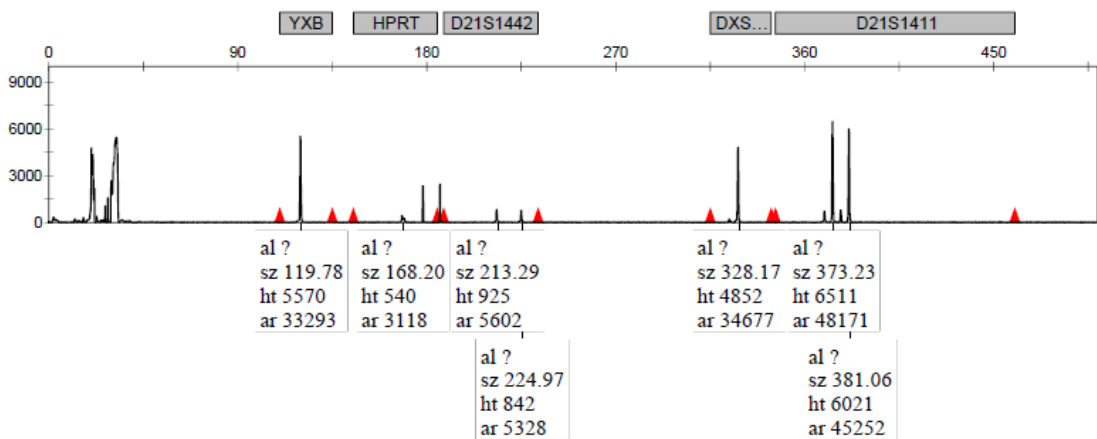
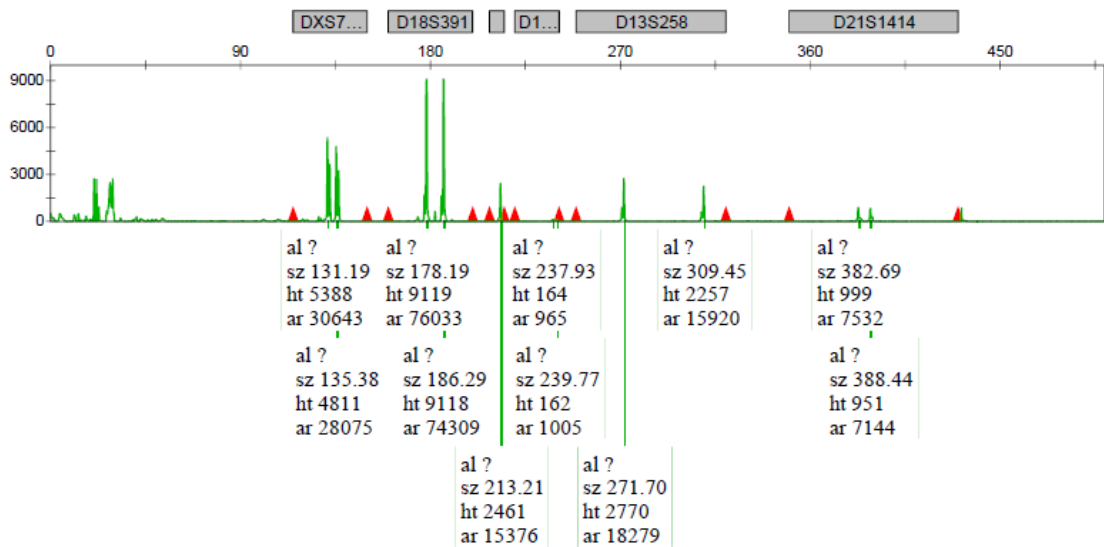
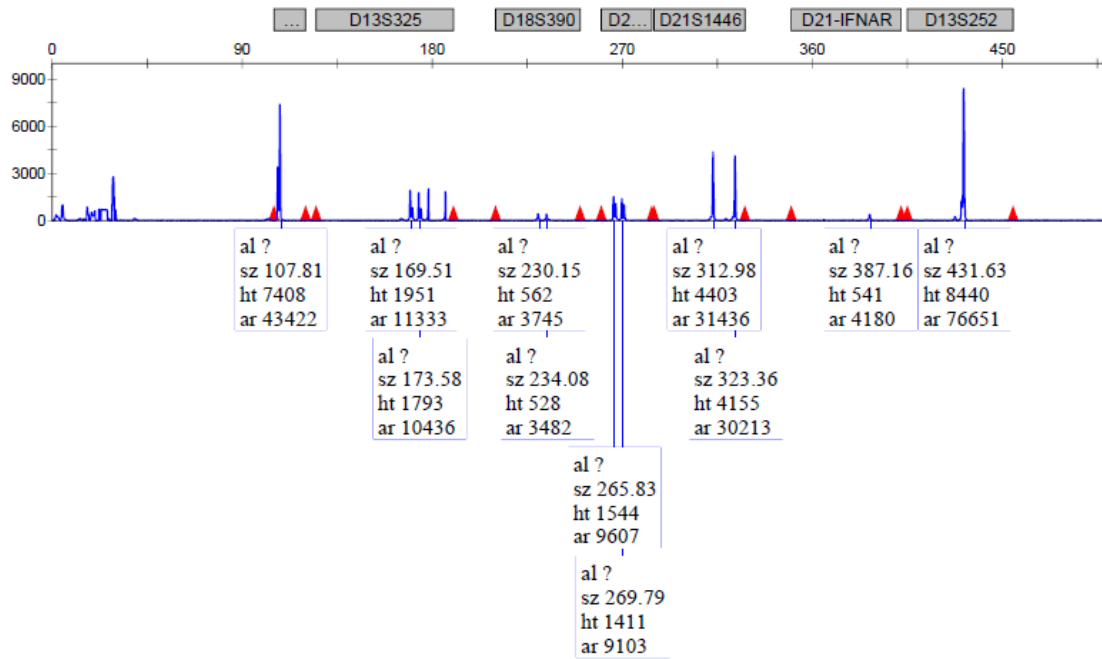
ارزیابی هورمونی نشان‌دهنده وضعیت هیپرگنادوتروپیک هیپوگنادیسم بود.

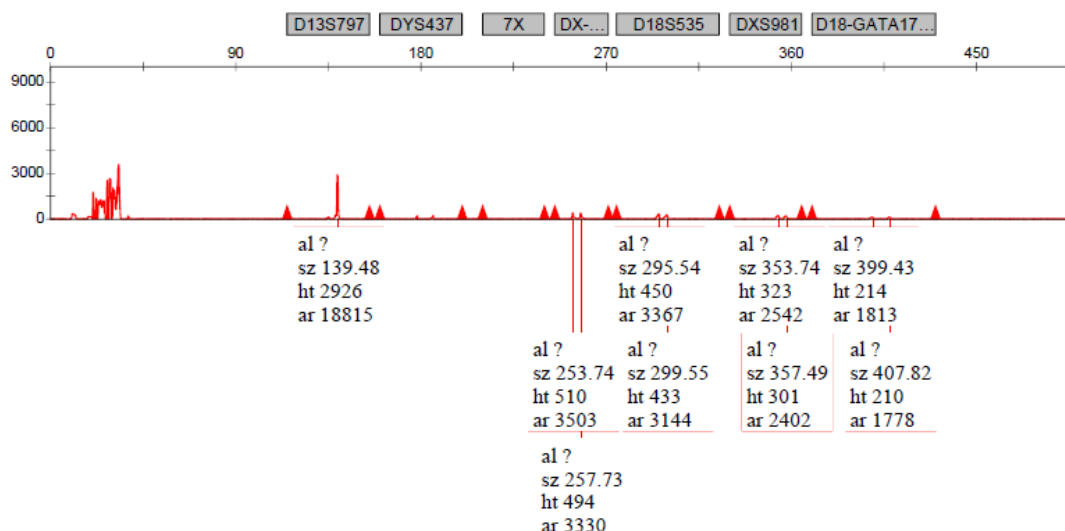
Follicle-stimulating hormone (FSH) = 45 mIU/mL (N 1.7-10.3)

Luteinizing hormone (LH) = 7.8 mIU/mL (N: 0.4-7.0)



شکل ۱. کاربوتایپ لنفوسیت‌ها که 46 xx را نشان می‌دهد





شکل ۲. QF-PCR در لنفوسیت‌های کشت نشده که نبود کروموزوم Y را نشان می‌دهد.

## بحث

۸۰ تا ۹۰ درصد از 46 XX Male ها دارای ژن SRY هستند و مابقی این ژن را ندارند [۱۴، ۱۵]. آنالیز ملکولی نشان می‌دهد که اکثراً جابجایی روی کروموزوم ایکس اتفاق می‌افتد. در واقع فقدان تمام فاکتورهای آزاوسپرمی<sup>۲</sup> در کروموزوم Y منجر به آزاوسپرمی می‌شود [۱۱، ۱۵-۱۸]. از سوی دیگر نبود SRY در نوزادان معمولاً سبب ابهام جنسی می‌شود [۲]. ژن SRY با مهار سایر ژن‌های اتوزومال که به آن‌ها ژن‌های Z می‌گویند، در تکامل جنسی نقش حیاتی دارد؛ بنابراین نبود SRY سبب طیف وسیعی از ابهام جنسی می‌شود [۱۲]. اختلال SOX9 روی بازوی بلند کروموزوم ۱۷ و SOX3 از جمله این مثال‌ها هستند. همچنین موتاسیون (R-spondin-1RSPO1) می‌تواند نوعی از سندرم چاپل با هایپرکراتوز کف دست و پا با تمایل به کانسر اسکواموس پوست ایجاد کند [۱۹]. DAX1<sup>۳</sup> نیز که ژنی است که در مرد شدن مهم است، می‌تواند در فرایند 46 XX male بدون SRY مهم باشد [۲۰]. ما در بیمار خود این ژن‌ها را بررسی نکردیم؛ زیرا با پیدا کردن SRY بیمار ما در گروه XX male +SRY قرار گرفت.

اگرچه تستوسترون این بیماران در ابتدای بلوغ نرمال است، به تدریج با افزایش سن به شدت افت می‌کند؛ بنابراین به تدریج بیمار در گروه هایپرگنادوتروپیک هایپوگنادیسم قرار

de la Chapelle در توضیح این سندرم در سال ۱۹۶۴ [۸] گفته است که گاهی در فنوتیپ مردانه در افراد مراجعه‌کننده به کلینیک ناباروری دیده می‌شود [۱]. مدیریت بیماری اختلال تکامل جنسی، امری پیچیده است که می‌تواند درمان دارویی یا جراحی نیاز داشته باشد و روی زندگی جنسی و اجتماعی فرد اثر منفی بگذارد [۹]. 46XX male تنها به دلیل جابه‌جایی ژنتیکی رخ نمی‌دهد، بلکه می‌تواند در اثر هایپرپلازی مادرزادی آدرنال هم رخ بدهد. همچنین ابراز شدید و فراوان ژن FGF13 می‌تواند تظاهرات مشابه داشته باشد [۱۰]، اما بیماری 46 XX male بیماری اسپورادیک است [۱۱] که انواع فامیلی هم دارد [۱۲]. مورد ما یک کیس منفرد بود که هیچ فامیل مبتلایی نداشت. از نقطه نظر ژنتیکی حداقل سه مسیر برای ایجاد اختلال 46XXmale وجود دارد. ۱. کروموزوم Y حاوی SRY کاملاً به کروموزوم ایکس هر کروموزوم دیگر منتقل شود. ۲. موتاسیون ابراز شدید وابسته به کروموزوم ایکس در ژن‌های تکامل بیضه مانند *SRY-related HMG*<sup>۱</sup> که حتی در غیاب SRY منجر به سندرم چاپل می‌شود. ۳. موزایسم پنهان‌کننده Y که تنها در گنادها رخ می‌دهد [۱]. ۳۰ درصد از گنادهایی که حامل Y هستند مبتلا به گنادوبلاستوما می‌شوند که بیوسپی مکرر بیضه و گنادکتومی در آنان مطرح است [۱۳].

<sup>3</sup> Dosage-sensitive sex reversal, adrenal hypoplasia critical region, on chromosome X, gene 1

<sup>1</sup> (High Mobility Group) box genes SOX9

<sup>2</sup> Azoospermia factor: AZF

از ناباروری برایشانجامشد. در نتیجه برای از دست ندادن بیماران دارای اختلال ژنتیکی مانند 46 XX male تست کاریوتایپ حتماً باید در بیماران مبتلا به آزواسپرمی به‌ویژه همراه با آتروفی بیضه انجام شود.

### نتیجه‌گیری

ندارد.

### سپاسگزاری

ندارند.

### تعارض منافع

ندارد.

می‌گیرد [۶، ۲۱]. سایز بیضه‌ها کمتر از ۵ سی‌سی است. هیپالینیزاسیون لوله‌های منی منجر به فقدان اسپرماتوزن می‌شود [۷، ۱۶]. سایز پنیس بیمار ما و نیز الگوی مویعانه و آگزایلا نرمال بود و ژنیکوماستی نداشت. ناباروری ۱۵ ساله و کاهش خفیف میل جنسی تنها شکایت بیمار بود. نکته جالب این بیمار این بود که با وجود آزواسپرمی و بیضه‌های کوچک و فیبروتیک ۱۵ ساله تحت تست کاریوتایپ قرار نگرفته بود. تظاهرات مردانه نرمال بیمار ما در توافق با سایر مقالات است. با اینحال او جز کاهش میل جنسی بسیار ناچیز و ناباروری مشکل دیگری جسمی و تناسلی نداشت و یک کشاورز قوی بود که ۲۰ سال کارسنگین کرده بود. ما برای او به‌دلیل تستوسترون کم سرم تزریق عضلانی ۲۰۰ میلی‌گرم هفتگی تستوسترون انانتات شروع کردیم. مشاوره ژنتیک و حمایت روان‌شناسی برای کاهش اضطراب و مشکلات خانوادگی ناشی

## References

1. Visser MM, Lutgers HL, van Ravenswaaij CMA. [The 46,XX male; a chromosomal form of a disorder of sex development]. *Ned Tijdschr Geneeskd*. 2018;162.
2. Hsu Lilian Y. Prenatal Diagnosis of chromosomal abnormalities through amniocentesis. *Genetic Disorders and the Fetus*. 1998;4.
3. Shi Q, Martin RH. Aneuploidy in human sperm: a review of the frequency and distribution of aneuploidy, effects of donor age and lifestyle factors. *Cytogenet Cell Genet*. 2000;90(3-4):219-26.
4. Wang T, Liu JH, Yang J, Chen J, Ye ZQ. 46, XX male sex reversal syndrome: a case report and review of the genetic basis. *Andrologia*. 2009;41(1):59-62. [DOI:10.1111/j.1439-0272.2008.00889.x]
5. Zenteno-Ruiz JC, Kofman-Alfaro S, Méndez JP. 46,XX sex reversal. *Arch Med Res*. 2001;32(6):559-66. [DOI:10.1016/S0188-4409(01)00322-8]
6. Ergun-Longmire B, Vinci G, Alonso L, Matthew S, Tansil S, Lin-Su K, et al. Clinical, hormonal and cytogenetic evaluation of 46,XX males and review of the literature. *J Pediatr Endocrinol Metab*. 2005;18(8):739-48. [DOI:10.1515/JPEM.2005.18.8.739]
7. Majzoub A, Arafá M, Starks C, Elbardisi H, Al Said S, Sabanegh E. 46 XX karyotype during male fertility evaluation; case series and literature review. *Asian J Androl*. 2017;19(2):168-72. [DOI:10.4103/1008-682X.181224]
8. Delachapelle A, Hortling H, Niemi M, Wennstroem J. xx sex chromosomes in a human male. first case. *Acta Med Scand*. 1964;175:Suppl 412:25-8.
9. Bessiène L, Lombès M, Bouvattier C. [Differences of Sex Development (DSD): Controversies and Challenges]. *Ann Endocrinol (Paris)*. 2018;79 Suppl 1:S22-s30.
10. Wang R. [Genetic analysis of a case of 46, XX, SRY — male syndrome]. *Zhonghua Nan Ke Xue*. 2018;24(5):431-5.
11. Fechner PY, Marcantonio SM, Jaswaney V, Stetten G, Goodfellow PN, Migeon CJ, et al. The role of the sex-determining region Y gene in the etiology of 46,XX maleness. *J Clin Endocrinol Metab*. 1993;76(3):690-5.
12. Zenteno JC, López M, Vera C, Méndez JP, Kofman-Alfaro S. Two SRY-negative XX male brothers without genital ambiguity. *Hum Genet*. 1997;100(5-6):606-10.
13. Radmayr C, Bogaert G, Dogan HS, Nijman JM (Vice-chair), Rawashdeh YFH, Silay MS, Stein R, Tekgul S. Guidelines Associates: 't Hoën LA, Quaedackers J, Bhatt N. EAU Guidelines on Paediatric urology.
14. Ferguson-Smith MA, Cooke A, Affara NA, Boyd E, Tolmie JL. Genotype-phenotype correlations in XX males and their bearing on current theories of sex determination. *Hum Genet*. 1990;84(2):198-202. [DOI:10.1007/BF00208942]
15. Boucekkine C, Toubanc JE, Abbas N, Chaabouni S, Ouahid S, Semrouni M, et al. Clinical and anatomical spectrum in XX sex reversed patients. Relationship to

- the presence of Y specific DNA-sequences. Clin Endocrinol (Oxf). 1994;40(6):733-42. [DOI:10.1111/j.1365-2265.1994.tb02506.x]
16. López M, Torres L, Méndez JP, Cervantes A, Alfaro G, Pérez-Palacios G, et al. SRY alone can induce normal male sexual differentiation. Am J Med Genet. 1995;55(3):356-8. [DOI:10.1002/ajmg.1320550321]
17. McElreavey K, Vilain E, Abbas N, Herskowitz I, Fellous M. A regulatory cascade hypothesis for mammalian sex determination: SRY represses a negative regulator of male development. Proc Natl Acad Sci U S A. 1993;90(8):3368-72. [DOI:10.1073/pnas.90.8.3368]
18. Terribile M, Stizzo M, Manfredi C, Quattrone C, Bottone F, Giordano DR, et al. 46,XX Testicular Disorder of Sex Development (DSD): A Case Report and Systematic Review. Medicina (Kaunas). 2019;55(7).
19. Parma P, Radi O, Vidal V, Chaboissier MC, Dellambra E, Valentini S, et al. R-spondin1 is essential in sex determination, skin differentiation and malignancy. Nat Genet. 2006;38(11):1304-9. [DOI:10.1038/ng1907]
20. Miró R, Caballín MR, Marina S, Egozcue J. Mosaicism in XX males. Hum Genet. 1978;45(1):103-6. [DOI:10.1007/BF00277581]
21. Abbas NE, Toublanc JE, Boucekkine C, Toublanc M, Affara NA, Job JC, et al. A possible common origin of "Y-negative" human XX males and XX true hermaphrodites. Hum Genet. 1990;84(4):356-60. [DOI:10.1007/BF00196234].

