

جوانی با تب، لرز، توکسمی و درد گردن

صدیقه بیرجندی^۱، علی اکبر حیدری^{۲*}، محسن معتکف ماسوله^۴

۱. دکتری تخصصی بیماریهای عفونی و گرمسیری، گروه بیماریهای عفونی، مرکز آموزشی پژوهشی و درمانی امام رضا(ع)، دانشگاه علوم پزشکی مشهد، مشهد، ایران.
۲. دانشیار، دکتری تخصصی بیماریهای عفونی و گرمسیری، گروه بیماریهای عفونی، مرکز آموزشی پژوهشی و درمانی امام رضا(ع)، دانشگاه علوم پزشکی مشهد، مشهد، ایران.
۳. مرکز تحقیقات کنترل عفونت و بهداشت دست، دانشگاه علوم پزشکی مشهد، مشهد، ایران.
۴. دانشجوی پزشکی دکتری حرفه ای، دانشکده پزشکی، دانشگاه علوم پزشکی مشهد، مشهد، ایران.

نویسنده مسؤول: علی اکبر حیدری

نشانی نویسنده مسؤول: مشهد، میدان امام رضا(ع)، مرکز آموزشی پژوهشی و درمانی امام رضا(ع)، مرکز تحقیقات کنترل عفونت و بهداشت دست. تلفن: ۰۵۱۳۸۵۱۵۰۰۱ پست الکترونیکی: HeydariAA@mums.ac.ir

خلاصه

تب مراجعه و با توجه به یافته‌های بالینی، تاریخچه بیماری و همچنین یافته‌های ام.آر.آر.اثریوگرافی و سونوگرافی داپلر تشخیص مسحل و تحت درمان و با بهبودی مرخص می‌شود.

در سابقه پزشکی بیمار حدود ۷ تا ۸ ماه قبل از مراجعه به بیمارستان امام رضا دچار آبسه دندان در ناحیه مندیبولار سمت راست شده که پدر بیمار (به گفته خود) اقدام به تخلیه آن با سوزن نموده و به دنبال آن در حدود همان ناحیه فیستول تشکیل شده که از همان مدت ترشحات چرکی داشته است و طی این مدت آنتی بیوتیکی خاصی مصرف نکرده است. بیمار حدود ۴ تا ۵ ماه پیش از مراجعه سابقه رابطه جنسی ناسالم داشته و به مصرف شیشه و کریستال اعتیاد استنشاقی داشته است. بیمار سابقه‌ای از مصرف لبنیات محلی، گزش کنه و حشره، تراسفوزیون خون، مسافرت اخیر، تماس با دام و پرنده و همچنین تماس با فرد مسلول را گزارش نمی‌کند

تظاهرات بالینی

علامه بالینی عبارتند از: فشار خون ۹۰/۶۰ میلی متر جیوه ضربان قلب ۱۳۴ ضربه در دقیقه و تعداد تنفس ۳۲ در دقیقه و دمای بدن

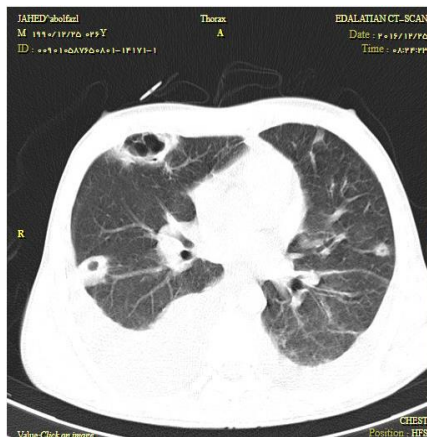
بیمار مراجعه کننده جوانی است با تب و لرز و درد گردن که از ۱۷- ۱۸ روز قبل از مراجعه دچار تب و لرز و گلودرد همراه با درد گردن و سرفه‌های پروداکتیو شده است. وی که معتاد استنشاقی مواد مخدر است با سابقه دستکاری دهان و فک جهت تخلیه آبسه دندان، با

معرفی بیمار

بیمار آقای ۲۴ ساله‌ای است که با شکایت عمده تب و لرز و ضعف و بی‌حالی شدید مراجعه نموده است. حدود ۱۸ روز قبل از مراجعه با تب و لرز و گلودرد و درد گردن همراه با سرفه‌های پروداکتیو به بیمارستان امام رضا مراجعه می‌نماید. بیمار حدود ۳ روز پس از شروع تب و گلودرد به اورژانس بیمارستان امام رضا مراجعه کرده و پزشکان بخش گوش و حلق و بینی با شک به آبسه پری تونسیلار، اقدام به تخلیه آبسه می‌کنند و به گفته همراه بیمار مایع قابل توجهی درناژ نشده و بیمار بدون درمان آنتی بیوتیکی خاصی ترخیص شده است. از صبح روز مراجعه هم‌چوری داشته است. بیمار شکایتی از سردرد، سرگیجه، تنگی نفس و علائم کوریزا نداشت.

سوابق پزشکی

سفید ۷-۸ ظاهر کدر و ۶-۸ عدد کست گرانولار و کست آمورف اورات داشت و خون و پروتئین و قند واستون و اوروبیلینوژن خفیف گزارش شد. کشت ادرار منفی بود. سطح سرب ۴۰۰ میکروگرم در لیتر بود. آهن ۲۷ پیکوگرم در دسی لیتر و فریتین ۱۱۹۵ نانوگرم در میلی لیتر داشت. رتیگولوسیت ۰/۲٪ فیبرینوژن ۳۴۷ میلی گرم در دسی لیتر و دی دایمر ۱۳۳۶ نانوگرم در میلی لیتر داشت. پاراتورمون ۱۲ پیکوگرم در میلی لیتر داشت. ویرال مارکرها منفی بود. با توجه به احتمال اندوکاردیت جهت بیماراکوی مری درخواست شد که با توجه به افت پلاکت برای بیمار قابل انجام نبود بنابراین به اکوی ترانس توراسیک تا بهبود وضعیت انعقادی اکتفا گردید و در اکوی ترانس توراسیک انجام شده سایز و عملکرد بطن در محدوده نرمال بود، وژتاسیون دریچه نداشت، مایع پریکارد در حد خفیف و متوسط بدون اثرات فشاری داشت و پلورال افیوژن ریه چپ مشاهده شد. در اکوکاردیوگرافی شواهد اندوکاردیت عفونی نداشت و توصیه به اکوی فالوآپ در صورت ظن قوی بالینی ۵-۷ روز بعد گردید. گرافی قفسه صدی تصویر بچی کانسالیذیشن پراکنده در فیلد هر دو ریه مشاهده شد. همچنین، تصویر ندولهای پراکنده در هر دو ریه به خصوص در ریه راست رویت شد. بعضی ندولها نکروزه و کاورنوز است که می تواند در زمینه آمبولی سپتیک باشد. (شکل ۱)



شکل ۱: ندولهای نکروزه و کاورنوز (آمبولی سپتیک) در بیمار مبتلا به سندرم میلیر

با توجه به پلورال افیوژن در سی تی اسکن مایع آن درناژ شد و گلبول سفید ۹۶۰۰ با نوتروفیل ۸۰٪ و لنفوسیت ۲۰٪ گلبول قرمز ۳۲۰۰۰

۴۰/۵ درجه سانتی گراد آگزیلاری. اشباع خون اکسیژن شریانی در هوای اتاق ۹۶٪ داشت. در معاینه سر و گردن شواهد کوئزکنیویت در چشم چپ و مخاطات خشک و ژنژیویت و هایپرتروفی لوزههای کامی و ۲ عدد لنف نود به سایز ۱ سانتی متر با قوام سفت در ناحیه پوسترور اوریکولار چپ داشت و در ناحیه مندیبولار راست فیستولی ترشح چرکی داشت؛ اریتماتو بود، ولی فاقد ادم و کریپیتاسیون و همچنین فیستول به داخل دهان راه نداشت. در معاینه قلب صدای اول و دوم سمع شد و در سمع ریه رونکای پراکنده داشت که با سرفه تغییر محل می داد و کمتر می شد. معاینه شکم نرم بود ولی تندرین در ناحیه سوپرابویک داشت. ارگانومگالی نداشت و معاینه ژنیتالیا نرمال بود. معاینه اندامها تندرین در مفصل شانه راست، بدون اریتم و شواهد التهاب داشت که دامنه حرکت نسبت به سمت مقابل کاهش یافته بود.

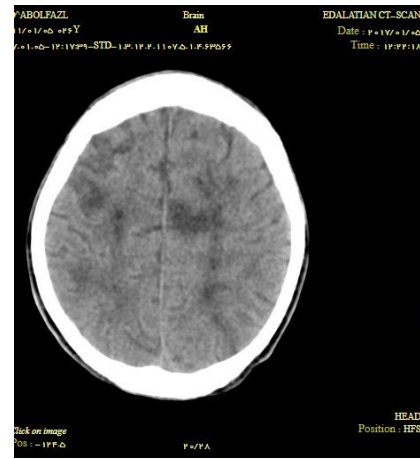
پس از بستری در بخش عفونی بیمارستان امام رضا بیمار هیدراته شده و کشت خون و کشت از ترشحات محل فیستول صورت از بیمار اخذ می شود. همچنین، برای بیمار آنتی بیوتیک، آمپی سیلین سولباکتام و وانکومایسین تجویز شد. نتیجه کشت خون و ترشحات فیستول منفی بود. خلط بیمار در آزمایشگاه بخش عفونی از نظر رنگ آمیزی گرم و همچنین اسیدفاست بررسی گردید و در لام گرم پنوموکوک دیده شد، ولی باسیل اسید فاست رویت نشد. همچنین کشت ترشحات فیستول از نظر قارچ ارسال شد که جواب منفی بود. در شمارش کامل خون لکوسیتوز ۳۰۳۰۰ و هموگلوبین ۱۲/۱ گرم در دسی لیتر که در سیر بستری افت پیدا کرد و به ۵/۸ هم رسید و بیمار P.C دریافت کرد پلاکت ۲۷۰۰۰ داشت که تا ۹۰۰۰ نزول یافت. INR ۱/۴۴ داشت که به تدریج نرمال شد. سدیم ۱۲۴ میلی اکی والان در لیتر پتاسیم ۳٫۸ میلی اکی والان در لیتر کلسیوم ۶/۲ میلی گرم در دسی لیتر فسفر ۲/۷ میلی گرم در دسی لیتر منیزیم ۱/۶۳ میلی گرم در دسی لیتر آلومین ۲/۳ گرم در دسی لیتر اوره ۱۰۷ میلی گرم در دسی لیتر و کراتینین ۱/۴ میلی گرم در دسی لیتر داشت. سرعت رسوب گلبول قرمز ۳۶، سی آرپی ۱۴۹/۸، آسپاراتات ترانس آمیناز ۲۷، آلانین آمینوترانسفراز ۱۳، آلکالین فسفاتاز ۵۲۵ و لاکتات دهیدروژناز ۸۷۵ که تا ۴۲۸۶ هم افزایش پیدا کرد. بیلی روبین توتال ۳/۴ و مستقیم ۲/۴ بود. آزمایش کامل ادرار گلبول

با توجه به احتمال ضایعات سپتیک مغز برای بیمار MRI مغز انجام شد. یافته‌ها مطرح کننده انفارکت تحت حاد در زمینه هیپوولمی یا هیپوکسمی است. با توجه به تصحیح پلاکت بیمار تحت اکوی مری قرار گرفت و اکوی مری یافته‌ای به نفع ضایعات دریچه‌ای و اندوکاردیت نداشت اما کاتتر انفکته گزارش شد و کاتتر ورید مرکزی خارج و از نوک کاتتر کشت تهیه گردید که کاندیدا (احتمالا اکتسابی ICU) گزارش شد. پس از ۲۸ روز بستری در ICU بیمار به بخش منتقل شد. بیمار از دو بینی شاکی بود و به انحراف چشمها دچار شده بود. نورولوژیست احتمال درگیری و فلج زوج VI در زمینه درگیری مننژیال را مطرح کرد. در نهایت، بیمار پس از ۵۱ روز بستری در بیمارستان امام رضا با دستور دارویی کوآموکسی کلاو هر ۸ ساعت ترخیص شد.

بحث

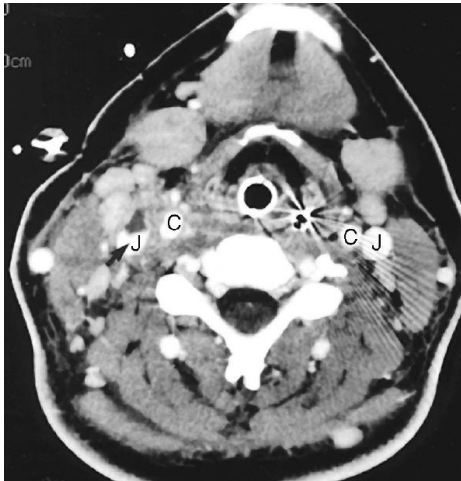
عوارض عفونتهای عمقی سر، صورت، دهان و حلق می‌تواند به شکل همتوزنیک یا انتشار مستقیم روی دهد. باکتری می‌گذرد در حین یا بعد از پروسیجرهای دندان‌های مختلف به ویژه کشیدن دندان رایج است. عوارض ثانویه به گسترش مستقیم، شامل گسترش مدیاستینال، عفونی شدن داخل جمجمه (به ویژه ترومبوز سینوس کاورنو) ترومبوفلیت سپتیک ژوگولار، تخریب شریان کاروتید سینوزیت ماگزیلاری و استئومیلیت است. گسترش عفونت به غلاف کاروتید که هم ورید ژوگولار داخلی و هم شریان کاروتید داخلی را احاطه می‌کند معمولا از فضای فارنژیال جانبی منشا می‌گیرد. از آنجایی که فضای غلاف کاروتید در این ناحیه نسبتا با بافت همبند آرئولار کوچکی کامپکت شده است، تمایل کمی برای گسترش رو به بالا و پایین این غلاف عروقی وجود دارد (به استثناء ترومبوفلیت رتروگرید و گسترش اینتراکرنیال). نگرانی عمده سپتی‌سمی طول کشیده و تخریب شریان کاروتید یا یکی از شاخه‌های آنست. ترومبوفلیت چرکی ژوگولار که همچنین به عنوان سندروم لمبر یا سپسیس پست آنژیال یا "بیماری فراموش شده" (۱) شناخته می‌شود عارضه‌ای نادر و با میزان شیوع حدودا ۱۴,۴ مورد در میلیون در بیماران جوان است. (۲)

پروتئین ۳۴۰۰ میلی‌گرم در دسی‌لیتر و لاکتات دهیروژناز ۴۲۸۶ واحد در لیتر و قند ۸۰ و آدنوزین دامیناز ۱۵,۵ واحد در لیتر و پروتئین سرم ۵ گرم در دسی‌لیتر و لاکتات دهیروژناز سرم ۴۱۹ واحد در لیتر و قند سرم ۸۶ داشت. اسمیر مایع پلور از نظر باسیل اسید فاست منفی بود و کشت مایع پلور نیز منفی گزارش شد. با توجه به احتمال سندرم لمبر برای بیمار سونوگرافی کالر داپلر وریدی عروق گردن درخواست گردید که تصویر ترومبوز پارشیل در ورید اکسترنال ژوگولار سمت چپ و ترومبوز فلوتینگ در اکسترنال ژوگولار سمت راست رؤیت شد. در MRA تصویر فیلینگ دیفکت به صورت پارشیل در ورید پوگولار سمت چپ دیده می‌شود. با توجه به کریتیکال بودن حال عمومی، بیمار به ICU منتقل شد و ورید مرکزی تعبیه و بیمار اینتوبه شد؛ کشت ترشحات تراشه ارسال شد که منفی بود. با توجه به پارزی خفیف نیمه راست بدن بیمار، سی‌تی‌اسکن مغز انجام شد که تصویر ناحیه هایپودانس در کورتکس فرونتال راست و همچنین تصویر ناحیه هایپودانس در سنتروم سمی اووال و های پریتال سمت چپ در مجاورت فالتس در آن قابل رؤیت بود که علاوه بر آمبولی سپتیک بررسی از نظر گلوبال هایپوتانسیون توصیه می‌شود. (شکل ۲)



شکل ۲: ضایعات هیپودانس ناشی از آمبولی و یا هیپوکسی گلوبال در بیمار مبتلا به سندرم لمبر

علائم این بیماری به شکل حاد با لرز تکان‌دهنده تب‌های نیزه‌ای و ضعف و بی‌حالی شدید است. گرچه علائم فارنژیت ممکن است تظاهر اولیه این سندروم سپتیک باشد، ولی احتمال می‌رود پیشاز شروع سندروم از بین برود. درد لوکالیزه و تورم زاویه فک، تندرس و اندوراسیون در طول عضله استرنوکلیئیدوماستوئید و تورم دیواره لترال فارنکس با دیسفاژی و رژیدیتی گردن معمولاً وجود دارند. ممکن است این یافته‌ها جزئی باشند و شاید اهمیت بالینی آنها تا تشخیص روی جسد به طور کامل تشخیص داده نشود. احتمال بروز دیسفاژی و دیسفونیا هم وجود دارد و ممکن است فلج طناب‌های صوتی همان سمت یا سایر علائم نورولوژیک که نمایانگر درگیری اعصاب کرانیال تحتانی است، دیده شوند. شواهد سیستمیک عفونت، آمبولی سپتیک ریه و آبسه‌های متاستاتیک به مغز ریه‌ها، کلیه‌ها و مفاصل را شامل می‌شود. احتمال بروز آمپیم نیز وجود دارد. گاهی این سندرم، سپسیس با کانون ریوی و بدون ترومبوز ایجاد می‌کند (۳). CT با کنتراست ممکن است شریان کاروتید نرمال و دیواره ورید ژوگولار متسع را، که لخته لوسنت تر را احاطه کرده است، آشکار کند. (شکل ۳)



شکل ۳: ترومبوز وریدی جگولار مرتبط با آبسه پرتونسیلار در یک بالغ جوان.

سی‌تی‌اسکن با کنتراست شریان کاروتید معمولی (C) همراه با ورید ژوگولر داخلی سمت راست بزرگ شده (J) (پیکان) با دیواره ضخیم انهنسینگ که لخته داخلی را احاطه کرده است، را نشان می‌دهد. ترومبوز ورید ژوگولار به کمک آنژیوگرافی با ام‌آر‌آی (MRA) هم تشخیص داده می‌شود. بیشترین ارگان‌های درگیر، فوزوباکتریوم نکروفوریوم استرپتوکوک‌های بی‌هوازی باکتریوئیدها و

References

1. Bahall M, Giddings S, Bahall K. Lemierre's syndrome: forgotten, but not absent. *BMJ Case Rep*. 2017;2017. pii: bcr-2017-221203.
2. Nemakayala DR, P Rai M, Kavuturu S. Atypical Presentation of Lemierre's Syndrome Causing Septic Shock and Acute Respiratory Distress Syndrome. *Case Rep Infect Dis*. 2018 2;2018:5469053
3. Rana MA, Kumar Y, Lashari AA, et al. Human Infection with *Fusobacterium necrophorum* without Jugular Venous Thrombosis: A Varied Presentation of Lemierre's Syndrome. *Case Rep Infect Dis*. ;2017:5358095.
4. Mattke AC, Prabhu S, Clark J, Labrom R, et al. Lemierre's syndrome, necrotizing pneumonia and staphylococcal septic shock treated with extracorporeal life support. *SAGE Open Med Case Rep*. 2017; ;5:2050313X17722726
5. Alabraba E, Manu N, Fairclough G. Acute parotitis due to MRSA causing Lemierre's syndrome. *Oxf Med Case Reports*. 2018; 2018(5):omx056.