

Cytogenetic Study in Patients with Ambiguous Genitalia

ARTICLE INFO

Article Type

Case Series

Authors

Abdi A.¹ BSc,
Zarbati N.¹ BSc,
Asami M.¹ BSc,
Bagherizadeh I.¹ MSc,
Hadipour F.² MD,
Hadipour Z.² MD,
Shafaghati Y.¹ MD,
Behjati F.* PhD

How to cite this article

Abdi A, Zarbati N, Asami M, Bagherizadeh I, Hadipour F, Hadipour Z, Shafaghati Y, Behjati F. Cytogenetic Study in Patients with Ambiguous Genitalia. Sarem Journal of Reproductive Medicine. 2017;1(2):79-83.

*Sarem Fertility & Infertility Research Center (SAFIR), Sarem Women's Hospital, Tehran, Iran

¹"Sarem Cell Research Center (SCRC)" and "Medical Genetics Department", Sarem Women's Hospital, Tehran, Iran

²"Sarem Fertility & Infertility Research Center (SAFIR)", "Sarem Cell Research Center (SCRC)" and "Medical Genetics Department", Sarem Women's Hospital, Tehran, Iran

Correspondence

Address: -

Phone: -

Fax: -

f_behjati@uswra.ac.ir

Article History

Received: December 22, 2015

Accepted: May 18, 2016

ePublished: June 15, 2017

ABSTRACT

Introduction Ambiguous genitalia is a tragic event, and causes a serious emotional burden to the family. In some cases with this disorder it may cause an urgent medical problem. Precise diagnosis is mandatory for efficient intervention to help the affected patient. Chromosome analysis is the first step in evaluation of the patients with ambiguous genitalia. A chromosomal study is conducted to determine the sex of patients with sexual ambiguity using standard methods. In this method, peripheral blood lymphocyte cells were cultured in a complete RPMI medium, and a high-resolution GTG banding technique was used for studying, and at least 20 chromosomal amplitudes were studied.

Patients Information Two patients were 46XY and two others had 46XX karyotype. Patients with 46XX karyotype had Congenital Adrenal Hyperplasia (CAH). The ovarian and uterine tissues were normal in them, but they had a ambiguous external male genitalia. In the study of hormones of one of these patients, the amount of 17-hydroxyprogesterone and cortisol was normal, and high levels of aldosterone and potassium were reported. Patients with 46xy karyotype have Complete Androgen Insensitivity Syndrome (CAIS) and have a female reproductive system. There are no uterine tubes in this group of patients and the testicles are in the abdomen.

Conclusion Karyotype performance is essential for patients with ambiguous genitalia, in order to investigate the relationship between phenotype and genotype and thus the correct management of patients.

Keywords Ambiguous Genitalia; Chromosome Abnormality; Congenital Adrenal Hyperplasia; Complete Androgen Insensitivity Syndrome

CITATION LINKS

[1] Cytogenetic analysis in cases with sex anomalies [2] Cytogenetic and molecular evaluation of ambiguous genitalia in pediatric patients [3] Imaging of ambiguous genitalia: Classification and diagnostic approach [4] Emery's Elements of Medical Genetics [5] Thompson & Thompson Genetics in Medicine [6] Laboratory Manuals in Human Cytogenetics [7] Cytogenetics and etiology of ambiguous genitalia in 120 pediatric patients [8] Disorders of sexual development in genetic pediatrics: Three different ambiguous genitalia cases report from Hospital Para el Nino Poblano, Mexico [9] Seminoma in A Case of Testicular Feminization Syndrome: Patient Outcome After 7 Years of Follow-up

مطالعه سیتوژنتیک در چهار نوزاد ارجاع شده با ابهام جنسی

مقدمه

تعیین اولیه جنسیت هنگام لقاح صورت می‌گیرد و پروسه فنوتیپی تعیین جنسیت نیز هنگام اندام‌زایی رخ می‌دهد. جدا از ژن‌های خاص جنسی روی کروموزوم X و کروموزوم Y، ژن‌های کروموزوم‌های اتوزومی در تعیین جنسیت نقش دارند. هر تغییری که در این کروموزوم‌ها و همچنین کروموزوم‌های جنسی روی دهد، منجر به ناهنجاری ژنتیکی می‌شود و تغییر جنس به هرفرودیت منجر می‌شود^[1]. اهمیت کروموزوم Y در تعیین جنس مرد از سال ۱۹۵۰ میلادی مشخص شده است.

فاکتور اصلی تعیین جنسیت ژنتیکی یک جنین، با حضور یا عدم حضور کروموزوم Y است و به‌عنوان یک نقش معمول، جنین XY مرد و جنین XX زن می‌شود. اطلاعات مبنی بر شیوع و نفوذ دلایل ابهام جنسی و واقعیت بیماری‌های تکاملی جنسی محدود است^[2]. با توجه به فرآیندهای پیچیده‌ای که به‌صورت پی‌درپی و آشناری بین هفته ۶ تا ۱۴ جنینی رخ می‌دهند تا وضعیت جنسی مشخص شود، دور از انتظار نیست که خطایی در این مسیر رخ دهد. بسیاری از این خطاها منجر به ابهام جنسی می‌شود یا با وجود داشتن یک سیستم کروموزومی خاص، جنسیت جنین از نوع دیگر می‌شود. این گونه بیماری‌ها برخی مواقع تحت عنوان بیناجنس (intersex) شناخته می‌شود. بیماری‌های تمایز جنسیت و تعیین جنسیت در چهار گروه اصلی شامل دیس‌ژنری گنادهای جنسی، هرفرودیت واقعی، هرفرودیت کاذب مردانه و هرفرودیت کاذب زنانه قرار می‌گیرند^[3].

ناهنجاری در تمایز جنسی به‌طور نسبی معمول است و تقریباً یک در هر ۴۵۰۰ تولد زنده رخ می‌دهد. فرد مذکر با کاریوتیپ 46XX، ابتدا در سال ۱۹۶۴ میلادی به‌وسیله سه گروه از محققان شرح داده شد. اندام‌های تناسلی خارجی رشدنیافته و بیضه‌های کوچک از ویژگی‌های این سندروم است^[2]. حدود یک‌چهارم نوزادان مبتلا، از دست‌دادن املاح در هفته دوم و سوم زندگی به‌همراه افت جریان خون، کاهش سدیم و افزایش پتاسیم دارند که در بیش از ۹۰٪ موارد، در اثر نقص آنزیم ۲۱- هیدروکسیلاز و در موارد بسیار نادر در اثر نقص آنزیم‌های ۱۷- آلفاهیدروکسیلاز، ۱۷ و ۲۰- لیاز و در مواردی در اثر نقص در آنزیم‌های ۱۱- بتاهیدروکسیلاز یا ۳- بتاهیدروکسی‌دهیدروژناز ایجاد می‌شود^[4, 5]. از این رو یک نوزاد با ابهام جنسی به ارزیابی سریع تعیین جنسیت نیاز دارد، زیرا ممکن است زندگی نوزاد را با مشکلاتی مانند بحران از دست‌رفتن املاح در هیپرپلازی غدد فوق کلیوی تهدید کند^[2]. تعیین وضعیت کروموزومی، لازمه تشخیص دقیق و مشاوره هر بیمار با ناهنجاری جنسی است. این اقدام تشخیصی برای معین‌کردن همبستگی ژنوتیپ و فنوتیپ و پی‌بردن به اساس مکانیزم تعیین جنسیت ضروری است.

بیمار و روش‌ها

در این مقاله، مطالعه کروموزومی روی ۴ نوزاد با ابهام جنسی که به آزمایشگاه سیتوژنتیک دپارتمان ژنتیک پزشکی صارم در سال ۱۳۹۰ شمسی ارجاع داده شده بودند، گزارش شد. دلایل و ویژگی‌های ابهام جنسی در این نوزادان و مطالعه کروموزومی برای همه این بیماران صورت گرفت. انجام کاریوتیپ می‌تواند به تشخیص ناهنجاری‌های کروموزومی کمک کند.

ساختار همه ۴۴ کروموزوم اتوزومی و ۲ کروموزوم جنسی مورد

اکرم عبیدی BSc

"پژوهشکده سلولی مولکولی و سلول‌های بنیادی صارم" و "دپارتمان ژنتیک پزشکی صارم"، بیمارستان فوق تخصصی صارم، تهران، ایران

نساء ضریبی BSc

"پژوهشکده سلولی مولکولی و سلول‌های بنیادی صارم" و "دپارتمان ژنتیک پزشکی صارم"، بیمارستان فوق تخصصی صارم، تهران، ایران

مهشاد اسامی BSc

"پژوهشکده سلولی مولکولی و سلول‌های بنیادی صارم" و "دپارتمان ژنتیک پزشکی صارم"، بیمارستان فوق تخصصی صارم، تهران، ایران

ایمان باقری‌زاده MSc

"پژوهشکده سلولی مولکولی و سلول‌های بنیادی صارم" و "دپارتمان ژنتیک پزشکی صارم"، بیمارستان فوق تخصصی صارم، تهران، ایران

فاطمه هادی‌پور MD

"مرکز تحقیقات باروری و ناباروری"، "پژوهشکده سلولی-مولکولی و سلول‌های بنیادی صارم" و "دپارتمان ژنتیک پزشکی صارم"، بیمارستان فوق تخصصی صارم، تهران، ایران

زهرا هادی‌پور MD

"مرکز تحقیقات باروری و ناباروری"، "پژوهشکده سلولی مولکولی و سلول‌های بنیادی صارم" و "دپارتمان ژنتیک پزشکی صارم"، بیمارستان فوق تخصصی صارم، تهران، ایران

یوسف شفق‌تی MD

"مرکز تحقیقات باروری و ناباروری"، "پژوهشکده سلولی-مولکولی و سلول‌های بنیادی صارم" و "دپارتمان ژنتیک پزشکی صارم"، بیمارستان فوق تخصصی صارم، تهران، ایران

فرخنده بهجتی PhD

"مرکز تحقیقات باروری و ناباروری"، بیمارستان فوق تخصصی صارم، تهران، ایران

چکیده

مشخصات بیمار: ابهام جنسی یک واقعه تراژدی و بسیار ناراحت‌کننده و یک بیماری جدی است که نگرانی‌های عاطفی و روحی عمیقی را بر خانواده تحمیل می‌کند. در بعضی از موارد این بیماری یک اورژانس پزشکی محسوب می‌شود. تشخیص دقیق و قطعی برای مداخلات درمانی موثر الزامی است. بررسی کروموزومی، اولین قدم در ارزیابی بیماران با ابهام جنسی است. مطالعه کروموزومی به‌منظور تعیین جنسیت بیماران با ابهام جنسی با استفاده از روش‌های استاندارد انجام می‌شود. در این روش سلول‌های لنفوسیت خون محیطی در محیط کشت کامل RPMI کشت داده شد و از تکنیک GTG بندینگ با قدرت تفکیک بالا برای مطالعه استفاده و حداقل ۲۰ گستره کروموزومی بررسی شد.

دو بیمار، کاریوتیپ 46XX و دو مورد 46XY را داشتند. بیمارانی که کاریوتیپ 46XX داشتند، مبتلا به هیپرپلازی غدد فوق کلیوی بودند. بافت تخمدان و رحم در آنها شکل طبیعی داشت، اما دستگاه تناسلی خارجی مبهم مردانه داشتند. در بررسی هورمونی یکی از این دو بیمار، مقدار ۱۷- هیدروکسی‌پروسترون و کورتیزول نرمال بود و مقدار آلدوسترون و پتاسیم بالا گزارش شد. بیمارانی که کاریوتیپ 46XY دارند، مبتلا به سندروم عدم حساسیت کامل به آندروژن هستند و دستگاه تناسلی خارجی زنانه طبیعی دارند. در این دسته از بیماران لوله‌های رحمی وجود ندارد و بیضه‌ها داخل شکمی است.

نتیجه‌گیری: انجام کاریوتیپ برای افراد دارای ابهام جنسیت به‌منظور بررسی ارتباط فنوتیپ و ژنوتیپ و در نتیجه مدیریت صحیح بیماران بسیار ضروری است.

کلیدواژه‌ها: ابهام جنسی، ناهنجاری کروموزومی، هیپرپلازی غدد فوق کلیوی، سندروم عدم حساسیت کامل به آندروژن

تاریخ دریافت: ۱۳۹۴/۱۰/۰۱


تاریخ پذیرش: ۱۳۹۵/۰۲/۲۹

*نویسنده مسئول: f_behjati@uswr.ac.ir

جنسی، تستیکولار فمینیزیشن نسبت داده شده است که دلیل عمده هرمافرودیسم کاذب مردانه است. بیمار دوم و چهارم، فنوتیپ هرمافرودیسم کاذب زنانه داشتند و نتیجه کاریوتیپ در این نوزادان 46XX بود. این اختلال شایعترین عامل ایهام جنسی در نوزادان دختر است. در سونوگرافی از ناحیه شکم، رحم و تخمدان مشاهده شد و در بررسی‌های بالینی، دستگاه تناسلی خارجی مبهم داشتند. هرمافرودیسم کاذب زنانه معمولاً ناشی از هیپرپلازی مادرزادی آدرنال، یک اختلال اتوزومی نهفته است که از نقص خاصی در آنزیم‌های قشر آدرنال حاصل می‌شود و برای بیوسنتز کورتیزول ضروری است و منجر به مردانه شدن یک کودک دختر می‌شود. نمو تخمدانی طبیعی، اما تولید مقادیر زیادی آندروژن سبب ایجاد جنسیت مرد دستگاه تناسلی خارجی، با کلیتوریس بزرگ شده و یکی شدن لب‌های مهبل و تشکیل ساختمان شبیه اسکروتومی می‌شود (شکل‌های ۱ و ۲).



شکل ۱) کاریوتایپ بیمار ۱



شکل ۲) کاریوتایپ بیمار ۲

مورد سوم ایهام جنسی با بیضه دوطرفه بود و نتیجه کاریوتیپ 46XY نرمال به دست آمد که به این حالت، هرمافرودیسم کاذب مردانه نسبت داده می‌شود. در هرمافرودیسم کاذب مردانه تنها بافت‌های گنادی یک جنس وجود دارد. در این افراد دستگاه تناسلی خارجی احتمالاً دارای ایهام بوده یا از جنس مخالف است. بنابراین در هرمافرودیسم کاذب مردانه، کاریوتیپ افراد 46XY بوده، ولی


بررسی قرار گرفت. بدین منظور از روش رنگ‌آمیزی با قدرت تفکیک بالا (Banding High Resolution) استفاده شد. با این روش چرخه سلولی در مرحله S با استفاده از تیمیدین متوقف شده و کروموزوم‌ها در مرحله پرومتافاز یا اوایل متافاز با استفاده از کالسمید، برای مدت کوتاهی جمع‌آوری می‌شوند. در نتیجه کروموزوم‌های درازتر که دارای رنگ‌آمیزی نواری با قدرت تفکیک بالا هستند (۸۵۰-۵۰۰باندی) به دست می‌آید که با آن می‌توان ناهنجاری‌های ساختاری کروموزومی در سطح یک بند نظیر حذف‌های خیلی کوچک (microdeletion) را تشخیص داد. خون محیطی جمع‌آوری شده، حداقل یک‌سی‌سی از نوزاد به‌وسیله سرنگ استریل حاوی ۱/۵ سی‌سی ماده ضدانعقاد هپارین سدیم‌دار با غلظت ۵۰۰۰ واحد بین‌المللی بر میلی‌لیتر، معادل ۱۰۰ واحد بین‌المللی و فاقد هر گونه ماده نگهدارنده هیپارینه‌شده و مقدار ۲/۵ میلی‌لیتر از خون نوزاد در ۵ میلی‌لیتر محیط کشت کامل RPMI-1640 با pH حدود ۷ و یک‌سی‌سی سرم FBS و مقدار ۱۲۵ لاند فیتوهاگلوکوتینین و ۰/۰۰۱ پنی‌سیلین یا استرپتومایسین اضافه کرده و محتوی لوله کشت را به آرامی چندبار مخلوط می‌کنیم و آن را در انکوباتور ۳۷ درجه سانتی‌گراد با زاویه ۳۰ درجه قرار می‌دهیم. بعد از ۴۸ ساعت ۱/۵ میلی‌لیتر تیمیدین (۱۰ میلی‌گرم بر ۱۵۰ میلی‌لیتر PBS) را به کشت اضافه کرده و به مدت ۱۶ تا ۱۷ ساعت در انکوباتور ۳۷ درجه سانتی‌گراد قرار می‌دهیم، سپس لوله را به مدت ۸ دقیقه سانتریفیوژ کرده و محلول رویی آن را دور می‌ریزیم و پس از مخلوط رسوب، به آن ۵ میلی‌لیتر محیط کشت کامل (بدون فیتو) اضافه می‌کنیم. محتوی لوله را مخلوط نموده و به مدت ۴ ساعت و ۴۵ دقیقه در انکوباتور دمای ۳۷ درجه سانتی‌گراد قرار می‌دهیم. مقدار ۰/۰۱ میلی‌لیتر کالسمید اضافه نموده و ۱۵ دقیقه در انکوباتور قرار داده و نمونه را هاروست و لام‌گیری کرده و در ادامه از روش GTG باندینگ استاندارد به‌منظور تجزیه و تحلیل و آنالیز کروموزومی استفاده می‌نماییم. در این روش لام‌ها پس از لام‌گیری حداقل یک هفته در دمای اتاق (۲۳-۲۰ درجه سانتی‌گراد) یا در دمای ۴۰ درجه سانتی‌گراد نگهداری می‌شوند. لام را داخل تریپسین ۰/۰۵٪ در دمای اتاق برای ۱۰ تا ۶۰ ثانیه قرار داده و داخل سرم فیزیولوژی، حاوی ۱٪ سرم FBS شست‌وشو می‌دهیم، سپس با گیمسا رنگ‌آمیزی می‌کنیم^[۶].

برای هر بیمار حداقل ۱۵ متافاز بررسی شد و تعداد ۵ متافاز برای تعیین ناهنجاری ساختاری مورد تجزیه و تحلیل قرار گرفت. به‌دنبال انجام مراحل فوق و تهیه و آنالیز کاریوتایپ‌ها مشخص شد که دو مورد از بیماران با کاریوتیپ 46XX و در دو مورد دیگر کاریوتیپ 46XY نرمال بود (جدول ۱).

جدول ۱) آنالیز کاریوتیپ بیماران مورد بررسی

بیمار	سن (روز)	اندام تناسلی خارجی	فنوتیپ	کاریوتیپ
۱	۱۰	ایهام تناسلی	مردانه	46XY
۲	۳	ایهام تناسلی	مردانه	46XX
۳	۸	ایهام تناسلی	زنانه	46XY
۴	۱	ایهام تناسلی	مردانه	46XX

مورد اول نتیجه ازدواج فAMILIی درجه سوم دخترعمه و پسردهایی بود. این نوزاد پسر، ویژگی فنوتیپی مبهم داشت و دچار میکروپنیس بود و نتیجه کاریوتیپ در این نوزاد 46XY نرمال گزارش شد. نشانه‌های فنوتیپی دیگر شامل ناهنجاری‌های مادرزادی متعدد و ناهنجاری قلبی مادرزادی و ازبین‌رفتن ریه بود و دلیل ایهام



شکل ۴) کاریوتایپ بیمار ۴

نتیجه‌گیری

براساس این مطالعه، در همه این نوزادان با ابهام جنسی و بیضه‌های غیرقابل لمس، تعیین سریع ۱۷- هیدروکسی پروژسترون و الکترولیت‌های سرم ضروری است^{۹، ۵}. ظهور کلینیکی همه شکل‌های هیپرپلازی غدد فوق کلیوی به وسیله تکامل نابجای مشخصات ویژه ماهیچه زنانه تناسلی خارجی مشخص می‌شود که به‌طور خفیف احتمالاً با کلیتوریس بزرگ‌شده یا یک ترکیب از لب‌های فرج است. همچنین به‌ندرت می‌تواند یک فنوتیپ مردانه با بیضه‌های دوطرفه بیرون‌زده نیز از خود نشان دهد^{۸، ۶}. بیمار سوم سندروم تستیکولار فمینیزیشن تشخیص داده شد که بیضه یک‌طرفه دارد و نتیجه کاریوتیپ آن 46XY گزارش شد و کاریوتیپ نرمال مردانه است. از آنجا که تعیین هویت نوزادان با ابهام جنسی در بدو تولد ضروری است، لذا بررسی بالینی و کروموزومی به‌منظور تعیین جنسیت و شکل‌گیری هویت جنسی آنها در آینده از اهمیت خاصی برخوردار است. بهره‌گیری از روش‌های تشخیص مولکولی در کنار روش‌های سیتوژنتیک، برای تشخیص قطعی و نهایی علت ابهام جنسی بسیار مفید خواهد بود.

تشکر و قدردانی: از کلیه همکاران دپارتمان ژنتیک بیمارستان فوق تخصصی صرم تشکر می‌شود.

تاییدیه اخلاقی: موردی از سوی نویسندگان گزارش نشده است.

تعارض منافع: موردی وجود نداشته است.

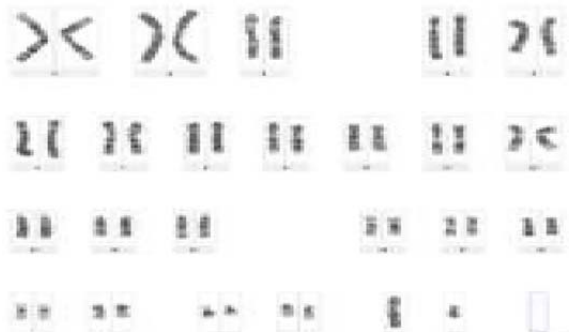
منابع مالی: منابع مالی توسط مرکز تحقیقات باروری و ناباروری صرم تامین شده است.

سهم نویسندگان: اکرم عبدی (نویسنده اول)، نگارنده مقدمه/پژوهشگر اصلی/نگارنده بحث (۱۵٪)؛ نساء ضربتی (نویسنده دوم)، نگارنده مقدمه/روش‌شناس/پژوهشگر کمکی (۱۰٪)؛ مهشاد اسامی (نویسنده سوم)، نگارنده مقدمه/روش‌شناس/پژوهشگر کمکی (۱۰٪)؛ ایمان باقری‌زاده (نویسنده چهارم)، نگارنده مقدمه/روش‌شناس/پژوهشگر کمکی (۱۰٪)؛ فاطمه هادی‌پور (نویسنده پنجم)، نگارنده مقدمه/پژوهشگر کمکی (۱۰٪)؛ زهرا هادی‌پور (نویسنده ششم)، نگارنده مقدمه/پژوهشگر کمکی (۱۰٪)؛ یوسف شفقتی (نویسنده هفتم)، نگارنده مقدمه/پژوهشگر کمکی/نگارنده بحث (۱۵٪)؛ فرخنده هجتی (نویسنده هشتم)، نگارنده مقدمه/روش‌شناس/پژوهشگر اصلی/نگارنده بحث (۲۰٪)

دستگاه تناسلی آنها زنانه است. عمده‌ترین دلیل بروز هرمافرودیسیم کاذب مردانه، عدم حساسیت به آندروژن است. این شرایط تحت عنوان سندروم زنانگی بیضه‌ای نیز شناخته می‌شود، کاریوتیپ مردانه است، ولی فرد زنانه و کاملاً نرمال است. واژن آنها بسته است و رحم و لوله‌های فالوپ وجود ندارد. بیضه‌ها داخل شکم یا کانال اینگوینال باقی مانده‌اند و با فتق اشتباه گرفته می‌شوند. دلیل اصلی بروز این وضعیت، عدم وجود گیرنده‌های آندروژن در بافت‌های هدف است، به همین دلیل با وجود اینکه تستوسترون به‌صورت طبیعی ساخته می‌شود، ولی اثراتی که باید در نتیجه آن ترشح شوند، ایجاد و بلوکه می‌شوند. گیرنده‌های آندروژنی به‌وسیله یک ژن وابسته به X کد می‌شوند که در این بیماری بر اثر جهش‌های نقطه‌ای یا حذف کروموزومی، فعالیت ژن متوقف می‌شود. بعضی افراد عدم حساسیت به آندروژن ناقص یا جزئی دارند و به‌صورت متفاوت دچار نرینگی می‌شوند. افراد مبتلا معمولاً گرایش زنانه دارند، اما به‌طور آشکار نابارور خواهند بود. لازم است بیضه‌های آنها به‌علت وجود خطر ایجاد بدخیمی برداشته شود و باید در آنها استروژن جایگزین شود تا صفات ثانویه جنسی ایجاد شود و از پوکی استخوان جلوگیری نماید^۴.

بحث

دلایل ابهام جنسی، متغیر و تعیین جنسیت در بعضی از موارد خیلی سخت و حتی غیرممکن می‌شود. تمایز جنسی انسان یک پروسه بسیار پیچیده و تحت کنترل ژن‌ها و هورمون‌های متعدد است^{۱۷}. تولد یک نوزاد با ابهام جنسی می‌تواند سبب نگرانی بزرگی در خانواده شود. تشخیص جنس مناسب و به‌موقع برای سلامت جسمی و تکامل فیزیولوژیک کودکان با ابهام جنسی ضروری است. بیمار اول در اثر بیماری مادرزادی قلبی و از بین رفتن ریه در گذشته و به‌دلیل اینکه نوزاد نتیجه یک ازدواج درجه سوم بود، از آنومالی‌های متعدد رنج می‌برد. از طرف دیگر تغییر فنوتیپ زنانه به شکل مردانه و دامنه مختلف از اندام‌های داخلی مردانه، از شکل‌های ناقص سندروم عدم حساسیت به آندروژن است و نیز مکرراً به‌طور برجسته شامل فنوتیپ مردانه با یک هاپیواسپادیازیس بوده و اسکروتوم محتوی بیضه‌های کوچک است. به‌علاوه در این دسته از بیماران، واژن با انتهای بسته بدون وجود ساختارهای زنانه دیگر می‌تواند ظاهر شود^{۱۲}. بیماران دوم و چهارم هر دو مبتلا به هیپرپلازی غدد فوق کلیوی بودند. آزمایش‌های بیوشیمیایی انجام شده از دو بیمار این امر را تصدیق می‌کند. هیپرپلازی غدد فوق کلیوی (CAH) به بیماری اتوزومی نهفته‌ای که به‌علت کاهش فعالیت آنزیم‌های مورد نیاز استروئیدی در قشر کلیوی که برای بیوسنتز کورتیزول ضروری است، اطلاق می‌شود^۸ (شکل ۳ و ۴).



شکل ۳) کاریوتایپ بیمار ۳

6- Behjati F. Laboratory manuals in human cytogenetics. Tehran: University of Social Welfare And Rehabilitation Sciences Press; 2007. p.166. [Persian]
7- Iqbal MA. Cytogenetics and etiology of ambiguous genitalia in 120 pediatric patients. Ann Saudi Med. 2004;24(5):368-72.
8- Reynoso De Mendoza S, Vargas-González R, Camacho-Gutiérrez S, Marroquin-Garcia I, Chatelain-Mercado S, Sierra-Pineda F. Disorders of sexual development in genetic pediatrics: Three different ambiguous genitalia cases report from hospital Para el Nino Poblano, Mexico. Int J Gen Mol Biol. 2010;2(10):207-16.
9- Güney Y, Andrieu MN, Hiçözmez A, Aktaş C, Kurtman C, Gökçe ŞÇ. Seminoma in a case of testicular feminization syndrome: Patient outcome after 7 years of follow-up. Acta Oncol Tur. 2008;41(1):57-8.

منابع

1- Kaur A, Mahajan S, Singh JR. Cytogenetic analysis in cases with sex anomalies. Int J Hum Genet. 2004;4(3):167-71.
2- Yüce H, Etem E, Özbey Ü. Cytogenetic and molecular evaluation of ambiguous genitalia in pediatric patients. Fırat Tıp Dergisi. 2008;13(1):28-31.
3- Chavhan GB, Parra DA, Oudjhane K, Miller SF, Babyn PS, Salle FLP. Imaging of ambiguous genitalia: Classification and diagnostic approach. Radiographics. 2008;28(7):1891-904.
4- Turnpenny PD, Ellard S. Emery's Elements of Medical Genetics. Edinburgh: Elsevier Churchill Livingstone; 2011.
5- Nussbaum RL, McInnes RR, Willard HF. Thompson & Thompson Genetics in Medicine. 7th Edition. Amsterdam: Elsevier. 2007.