

A New Method in Uterine Cervical Fibroma: Case Report

ARTICLE INFO

Article Type

Case Report

Authors

Amini A.* MD,
 Mirfendereski A.¹ MD

How to cite this article

Amini A, Mirfendereski A. A New Method in Uterine Cervical Fibroma: Case Report. Sarem Journal of Reproductive Medicine. 2017; 1(3):137-139.

ABSTRACT

Patient Information Uterine leiomyomas are the most common pelvic tumors in women. The patient is 26 year old virgin woman, who had come to Sarem Hospital due to severe bleeding. In the studies, cervical fibrosis was detected in the uterus, which was associated with anemia and severe bleeding, and the removal of fibroma was necessary. Cervical fibrosis is surgically removed through the vaginal canal, but the patient, due to virginity, was reluctant to undergo surgery through the vaginal canal. Therefore, the decision was made to perform this surgery through abdominal myomectomy. The patient was discharged from the hospital 2 days after surgery with a good general condition and satisfaction with the health of the virginity.

Conclusion In Islamic countries such as Iran, considering the culture of the general public, the virginity is very important. In this particular case, due to the request of his virginity and its importance for the family, surgery through abdominal myomectomy was recommended. Although the surgical procedure is followed by scarring of abdominal surgery and postoperative pain, but the result is the same as the result of the surgery through the vaginal canal.

Keywords Leiomyoma; Fibroma; Uterus; Surgical Procedures, Operative

*Sarem Fertility & Infertility Research Center (SAFIR), Sarem Women's Hospital, Tehran, Iran

¹Sarem Fertility & Infertility Research Center (SAFIR), Sarem Women's Hospital, Tehran, Iran

Correspondence

Address: Sarem Women's Hospital, Basij Square, Phase 3, Ekbatan Town, Tehran, Iran. Postal Code: 1396956111

Phone: +98 (21) 44670888

Fax: +98 (21) 44670432
 aliaminimd@yahoo.com

Article History

Received: March 10, 2016

Accepted: June 14, 2016

ePublished: August 15, 2017

CITATION LINKS

[1] Strategy for laparoscopic cervical myomectomy [2] Strategy of cervical myomectomy under laparoscopy [3] Strategy of Cervical Myoma under Laparoscopy [4] Laparoscopic myomectomy: Enucleation of the myoma by morcellation while it is attached to the uterus [5] Clinical Analysis of Laparoscopic Myomectomy for Patients with Cervical Myoma [6] Handling Cervical Myomas [7] Hysteroscopy- and laparoscopy-based diagnosis and treatment of girls with unbroken hymen with an obstructing uterine septum: two case reports [8] Hysteroscopy for the diagnosis and treatment of pathologic changes in the uterine cavity in women with an intact hymen [9] Hysteroscopic unification of a complete obstructing uterine septum: Case report and review of the literature [10] A randomized prospective trial of the postoperative quality of life between laparoscopic uterine artery ligation and laparoscopy-assisted vaginal hysterectomy for the treatment of symptomatic uterine fibroids: clinical trial design

ارایه روش جدید در عمل جراحی فیبروم سرویکال رحم: مطالعه موردی

علی امینی* MD

مرکز تحقیقات باروری و ناباروری صارم، بیمارستان فوق تخصصی صارم، تهران، ایران

آتیه میرفندرسکی MD

مرکز تحقیقات باروری و ناباروری صارم، بیمارستان فوق تخصصی صارم، تهران، ایران

چکیده

مشخصات بیمار: لیومیوم‌های رحمی متداول‌ترین تومورهای لگنی در زنان هستند. بیمار خانم باکره ۲۶ ساله‌ای است که به علت خونریزی شدید به درمانگاه بیمارستان صارم مراجعه کرده بود. در بررسی‌های انجام شده، فیبروم سرویکال رحم تشخیص داده شد که با توجه به کم‌خونی و خونریزی شدید، تخلیه فیبروم ضروری بود. فیبروم سرویکس به صورت عمل جراحی از کانال واژن خارج می‌شود، اما بیمار مذکور به علت باکره بودن، تمایلی به انجام جراحی از کانال واژن نداشت، لذا تصمیم‌گیری در مورد انجام عمل جراحی شکمی و خارج کردن فیبروم مورد توجه قرار گرفت. بیمار ۲ روز پس از جراحی، با حال عمومی خوب و رضایت خود و خانواده‌اش مبنی بر سالم بودن پرده بکارت از بیمارستان مرخص شد.

نتیجه‌گیری: در کشورهای اسلامی از جمله ایران، با توجه به فرهنگ عموم مردم، سالم بودن پرده بکارت بسیار مهم است. در این مورد خاص نیز با توجه به درخواست سالم بودن بکارت وی و اهمیت آن برای خانواده، عمل جراحی فیبروم رحم از راه شکمی توصیه شد. هر چند روش جراحی فوق، اسکار جراحی شکمی و درد پس از عمل را به دنبال دارد، اما نتیجه یکسانی نسبت به خروج فیبروم از کانال واژینال دارد.

کلیدواژه‌ها: لیومیوم، فیبروم، رحم، جراحی شکمی

تاریخ دریافت: ۱۳۹۴/۱۲/۲۰

تاریخ پذیرش: ۱۳۹۵/۰۳/۲۵

*نویسنده مسئول: aliaminimd@yahoo.com

مقدمه

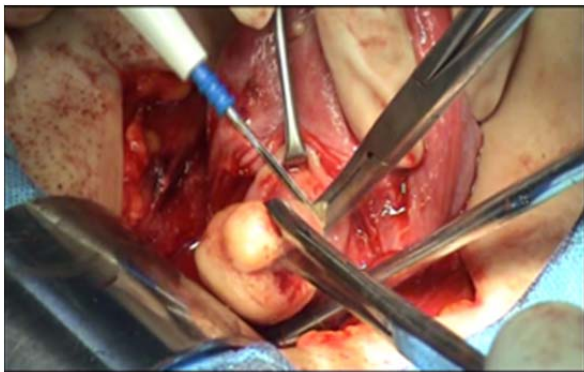
لیومیوم‌های رحمی متداول‌ترین تومورهای لگنی در زنان هستند [1]. لیومیوم‌ها تقریباً ۱۵ تا ۲۵٪ زنان در سنین باروری را درگیر می‌کنند [2]. آنها تومورهای مونوکلونال خوش‌خیمی هستند که از سلول‌های ماهیچه‌ای صاف میومیتریوم حاصل می‌شوند [3]. لیومیوم‌ها در سنین باروری ایجاد شده و معمولاً علایمی از قبیل خونریزی رحمی، درد و احساس فشار دارند [1-4]. همچنین ممکن است اثراتی در سیستم تولید مثل از قبیل نازایی و نتایج بد بارداری داشته باشند [5].

خونریزی سنگین و طولانی از علایم میوم است [6]، اما خونریزی بین‌دوره‌ای و بعد از مونوپوز از علایم فیبروم نیست [5]. دیسپارونیا (درد آمیزش) در فیبروئیدهای قدامی و فوندوس دیده می‌شود [6]. دیسمنوره نیز مربوط به دفع زیاد خون یا لخته است [6]. درمان فیبروم‌ها به صورت دارویی یا جراحی انجام می‌شود و به طور معمول فیبروم رحم به صورت عمل جراحی از کانال واژن انجام می‌گیرد [7]. در خونریزی‌های شدید، تخلیه فیبروم و جراحی آن ضروری است [3].

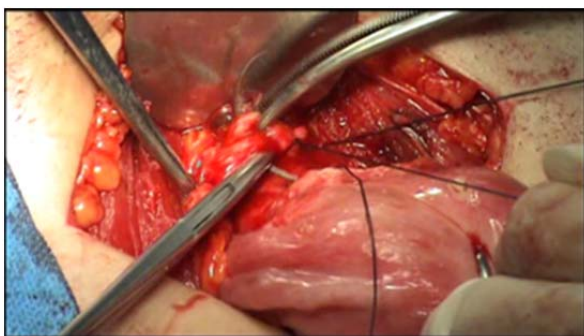
بیمار و روش‌ها

بیمار زنی ۲۶ ساله بود که به علت خونریزی شدید واژینال که از ۳ ماه قبل شروع شده بود، به درمانگاه زنان بیمارستان صارم مراجعه کرده بود. طی بررسی و آزمایشات روتین خونریزی غیرطبیعی

رحمی (AUB) هموگلوبین بیمار ۵ گزارش شد. در سونوگرافی نیز توده‌ای هتروژن، به ابعاد ۳۱×۲۶ میلی‌متر در رحم گزارش شد که دارای واسکولاریته در دایر بود. بیمار مجرد و باکره بود و با توجه به کم‌خونی و خونریزی شدید، خروج فیبروم برای وی ضروری بود. درمان‌های اولیه برای برطرف کردن خونریزی و کم‌خونی انجام شد. به طور متداول فیبروم رحم به صورت عمل جراحی از کانال واژن انجام می‌شود که می‌تواند توسط رزکتوسکوپ باشد، اما بیمار مذکور به علت باکره بودن، تمایلی به انجام جراحی از کانال واژن نداشت، لذا تصمیم‌گیری در مورد انجام عمل جراحی شکمی و خارج کردن فیبروم مورد توجه قرار گرفت. این بیمار چهارمین موردی بود که تصمیم داشت فیبروم موجود در رحمش از طریق میومکتومی شکمی خارج شود. پس از ایجاد تمهیدات لازم و رساندن هموگلوبین به ۸/۳ تحت بیهوشی عمومی، پوست برش عرضی داده شد و پس از بازکردن لایه‌های شکمی مثانه از روی رحم دکوله شد. با برش عرضی انتهای فوقانی واژن، توده داخل رحم که نمای فیبروم داشت خارج و محل برش رحم با نخ ویکریل ترمیم شد. بیمار ۲ روز در بخش تحت نظر بوده و با حال عمومی خوب و رضایت خود و خانواده‌اش مبنی بر سالم بودن پرده بکارت از بیمارستان مرخص شد (شکل‌های ۱ و ۲).



شکل ۱) برش عرضی در انتهای فوقانی واژن و خارج کردن توده از این طریق



شکل ۲) دوختن برش انتهای فوقانی واژن

بحث

عمل جراحی فیبروم‌های رحم معمولاً از راه واژن و از طریق رزکتوسکوپ امکان‌پذیر است [7]. در مواردی که فیبروم رحم پدیکول ندارد و داخل رحم قرار گرفته است و خروج آن از واژن مشکل باشد، عمل جراحی فیبروم رحم از راه شکمی توصیه می‌شود [5-7]. در کشورهای اسلامی از جمله ایران، با توجه به فرهنگ عموم مردم، سالم بودن پرده بکارت بسیار مهم است [8]. در این مورد خاص نیز با توجه به درخواست سالم بودن بکارت وی و اهمیت آن برای

myomectomy. J Minim Invasive Gynecol. 2010;17(3):301-55.

2- Chang WC, Chen SY, Huang SC, Chang DY, Chou LY, Sheu BC. Strategy of cervical myomectomy under laparoscopy. Fertil Steril. 2010;94(7):2710-5.

3- Matsuoka S, Kitade M, Kikuchi I, Kumakiri J, Kuroda K. Strategy of Cervical Myoma under Laparoscopy. J Minim Invasive Gynecol. 2009;16(6 Suppl):S125.

4- Sinha R, Hegde A, Warty N, Mahajan C. Laparoscopic myomectomy: Enucleation of the myoma by morcellation while it is attached to the uterus. J Minim Invasive Gynecol. 2005;12(3):284-9.

5- Shi R. Clinical Analysis of Laparoscopic Myomectomy for Patients with Cervical Myoma. J Minim Invasive Gynecol. 2010;17(6 Suppl):S62.

6- Pravin P, Banker M, Munshi N, Bhalla A. Handling Cervical Myomas. J Gynecol Endosc Surg. 2011; 2(1): 30-2.

7- Songshu X, Min X, Yajun W, Yueran L, Dabao X. Hysteroscopy- and laparoscopy-based diagnosis and treatment of girls with unbroken hymen with an obstructing uterine septum: two case reports. J Med Case Rep. 2014;8:222.

8- Xu DB, Xue M, Cheng CX, Wan Y. Hysteroscopy for the diagnosis and treatment of pathologic changes in the uterine cavity in women with an intact hymen. J Minim Invasive Gynecol. 2006;13(3):222-4.

9- Spitzer RF, Caccia N, Kives S, Allen LM. Hysteroscopic unification of a complete obstructing uterine septum: Case report and review of the literature. Fertil Steril. 2008;90(5): 2016.e17-2016.e20.

10-Kim HS, Kim JW, Kim MK, Chung HH, Lee TS, Jeon YT, et al. A randomized prospective trial of the postoperative quality of life between laparoscopic uterine artery ligation and laparoscopy-assisted vaginal hysterectomy for the treatment of symptomatic uterine fibroids: clinical trial design. Trials. 2009;29;10: 8.

خانواده، عمل جراحی فیبروم رحم از راه شکمی توصیه شد. هر چند روش جراحی فوق، اسکار جراحی شکمی و درد پس از عمل را به دنبال دارد^[8]، اما نتیجه یکسانی نسبت به خروج فیبروم از کانال واژینال دارد^[8-10].

نتیجه‌گیری

تاکنون ۴ مورد از این روش جراحی در بیمارستان فوق تخصصی زنان و زایمان صرم صورت گرفته که در ایران تا به حال انجام نشده است. در گذشته به علت ضعف تکنیک‌های جراحی، زنان جوان زیادی رحمشان را از دست می‌دادند که اگر از این تکنیک استفاده می‌شد، همچنان شانس بارداری وجود داشت. با توجه به فرهنگ عموم کشورهای اسلامی، سالم‌بودن بکارت بسیار مهم است، بنابراین روش جراحی فوق در این موارد خاص پیشنهاد می‌شود. بررسی مقایسه‌ای مزایا و معایب این دو روش جراحی در پژوهش‌های بعدی پیشنهاد می‌شود.

تشکر و قدردانی: موردی از سوی نویسندگان ذکر نشده است.

تأییدیه اخلاقی: موردی از سوی نویسندگان ذکر نشده است.

تعارض منافع: موردی از سوی نویسندگان ذکر نشده است.

منابع مالی: موردی از سوی نویسندگان ذکر نشده است.

سهم نویسندگان: علی امینی (نویسنده اول)، نگارنده مقدمه/روش‌شناس/پژوهشگر اصلی/نگارنده بحث (۶۰٪)؛ آتیه میرفندرسکی (نویسنده دوم)، نگارنده مقدمه/پژوهشگر کمکی/نگارنده بحث (۴۰٪)

منابع

1- Matsuoka S, Kikuchi I, Kitade M, Kumakiri J, Kuroda K, Tokita S, et al. Strategy for laparoscopic cervical