

Pelvic Splenosis Mimicking Endometriosis; Dysmenorrhea an Endometrioma-like Mass in Sonography

ARTICLE INFO

Article Type

Case Report

Authors

Saremi A.* MD,
Zamanian M.¹ MD,
Soltani L.¹ MD,
Pooladi A.² MD, PhD

How to cite this article

Saremi A, Zamanian M, Soltani L, Pooladi A. Pelvic Splenosis Mimicking Endometriosis; Dysmenorrhea an Endometrioma-like Mass in Sonography. Sarem Journal of Reproductive Medicine. 2018;2(3):127-131.

*Sarem Fertility & Infertility Research Center (SAFIR) and "Sarem Cell Research Center (SCRC)", Sarem Women's Hospital, Tehran, Iran

¹Sarem Women's Hospital, Tehran, Iran

²Sarem Fertility & Infertility Research Center (SAFIR) and "Sarem Cell Research Center (SCRC)", Sarem Women's Hospital, Tehran, Iran

Correspondence

Address: Sarem Women's Hospital, Basij Square, Phase 3, Ekbatan Town, Tehran, Iran. Postal Code: 1396956111

Phone: +98 (21) 44670888

Fax: +98 (21) 44670432
saremiat@yahoo.com

Article History

Received: March 23, 2017

Accepted: June 25, 2017

ePublished: August 15, 2018

ABSTRACT

Patient Information Spontaneous splenic transplanted and implant in abdominal and pelvic regions is splenosis, which occurs after splenectomy followed by trauma and surgery. The clinical significance of splenic implant and the requirement for its removal are debatable. The cases of splenic implants in the pelvic zone have rarely been reported. Generally, these patients have no clinical features and are usually discovered by chance.

In this report, a 36-year-old woman with the history of splenectomy after an accident at the age of 4 was introduced with Dysmenorrhea and infertility; the primary diagnosis was endometriosis, but pathology results reported the splenosis. Whole tissues and implants of spleen around the ovary and cholelith were removed; following this, the patient's pain was reduced and the overall health improved.

Conclusion Splenosis can emerge as a benign condition in the abdomen and pelvis, and can show itself as a spread of tissue implants in the pelvic cavity. It can, however, easily be mistaken for endometriosis in imaging.

Keywords Splenosis; Endometriosis; Ultrasonography; Differential Diagnoses

CITATION LINKS

[1] Multiple peritoneal autotransplantation of splenic tissue following traumatic rupture of the ... [2] Splenosis: Multiple peritoneal splenic implants ... [3] Splenosis: A complicating factor in total ... [4] Splenosis: A cause of ... [5] Splenosis: An unrecognized cause ... [6] Splenosis: Report of a case and ... [7] Mayer-Rokitansky-Kuster-Hauser ... [8] Laparoscopic removal of pelvic ... [9] A case of splenosis masquerading ... [10] Portal vein entrance of splenic erythrocytic progenitor cells and local hypoxia of liver, two events cause ... [11] Splenosis: A ... [12] Autotransplantation of spleen ... [13] Thoracic splenosis: A case report and the importance of clinical ... [14] Usefulness of the scintigraphic assessment ... [15] Subcutaneous splenosis: a clue to diagnosis ... [16] Unusual subcutaneous splenosis occurring in a gunshot ... [17] A unique case of cerebral ... [18] Ovarian splenosis: a case ... [19] Splenic neof ormation following ... [20] Abdominal ... [21] The histological features of ... [22] Splenosis: The autotransplantation of splenic tissue following injury to the spleen; report of two cases and review of the ... [23] A cause of massive gastrointestinal ... [24] Splenosis presenting as occult gastrointestinal ... [25] Splenosis: Ultrasound and CT findings in a case complicated by an intraperitoneal implant traumatic ... [26] Traumatic rupture of splenic tissue 13 years after splenectomy. A case ... [27] Pelvic splenosis mimicking endometriosis, causing low ... [28] Scintigraphic detection of splenosis causing ureteral compression and ... [29] Idiopathic thrombocytopenic purpura occurring in a subject previously splenectomized for traumatic splenic ... [30] Splenic sequestration of 99mTc labeled, heat treated red blood ... [31] A case report of abdominal splenosis-a practical mini-review for a ... [32] Splenosis; Review and report of subcutaneous splenic ... [33] Splenogonadal ... [34] Right splenorenal fusion with ... [35] Female splenic-gonadal fusion of the discontinuous ... [36] Thoracic splenosis: A diagnosis by history ... [37] Fine needle aspiration of thoracic splenosis ... [38] Parenchymal thoracic splenosis: History and nuclear imaging without invasive procedures may provide ... [39] Intrathoracic splenosis: Evaluation by 99mTc-labelled heat-denatured erythrocyte ... [40] MR features of abdominal ... [41] Clinical studies with spleen-specific radiolabeled ... [42] Scintigraphic detection of splenosis: Superiority of tomographic selective spleen ... [43] The born-again spleen. Return of splenic function after splenectomy for ... [44] Minimally invasive surgery in the treatment of ...

اسپلنوزیس لگنی تقلیدکننده اندومتريوز؛ دیسمنوره و توده شبیه اندومتريوما در سونوگرافی

ابوطالب صارمی * MD

"مرکز تحقیقات باروری و ناباروری صارم" و "پژوهشکده سلولی-مولکولی و سلول‌های بنیادی صارم"، بیمارستان فوق تخصصی صارم، تهران، ایران

مرضیه زمانیان MD

بیمارستان فوق تخصصی صارم، تهران، ایران

لیلا سلطانی MD

بیمارستان فوق تخصصی صارم، تهران، ایران

آرش پولادی MD, PhD

"مرکز تحقیقات باروری و ناباروری صارم" و "پژوهشکده سلولی-مولکولی و سلول‌های بنیادی صارم"، بیمارستان فوق تخصصی صارم، تهران، ایران

چکیده

مشخصات بیمار: پیوند و کاشت خودبه‌خودی بافت طحال در نقاط دیگر شکم و لگن، اسپلنوزیس است که معمولاً به‌دنبال طحال‌برداری همراه با آسیب و تروما یا به‌دنبال جراحی ایجاد می‌شود. اهمیت بالینی کاشت‌های طحال و الزام به برداشتن آن با جراحی مورد بحث است. موارد کاشت طحال در لگن، به‌طور نادر گزارش شده است. بیماران به‌طور کلی بدون علامت هستند و عموماً اتفاقی کشف می‌شوند.

در این مطالعه، یک مورد خانم ۳۶ ساله با سابقه اسپلنکتومی بعد از تصادف در ۴ سالگی با دیسمنوره و نازایی معرفی شد که به اندومتريوز مشکوک بود، ولی نتیجه آسیب‌شناسی، اسپلنوزیس را گزارش کرد. با برداشت تمام کاشت‌های طحال در نواحی تخمدان و کلدوساک، درد بیمار فروکش و علائم به‌طور کامل بهبود یافت.

نتیجه‌گیری: اسپلنوزیس به‌عنوان یک وضعیت خوش‌خیم در شکم یا لگن، می‌تواند به‌صورت کاشت منتشر در حفره لگنی، خود را بروز دهد و ممکن است در تصویربرداری‌ها، به‌راحتی با اندومتريوز اشتباه شود.

کلیدواژه‌ها: اسپلنوزیس، اندومتريوز، سونوگرافی، تشخیص‌های افتراقی

تاریخ دریافت: ۱۳۹۵/۱۲/۱۲

تاریخ پذیرش: ۱۳۹۶/۰۴/۰۱

*نویسنده مسئول: saremiat@yahoo.com

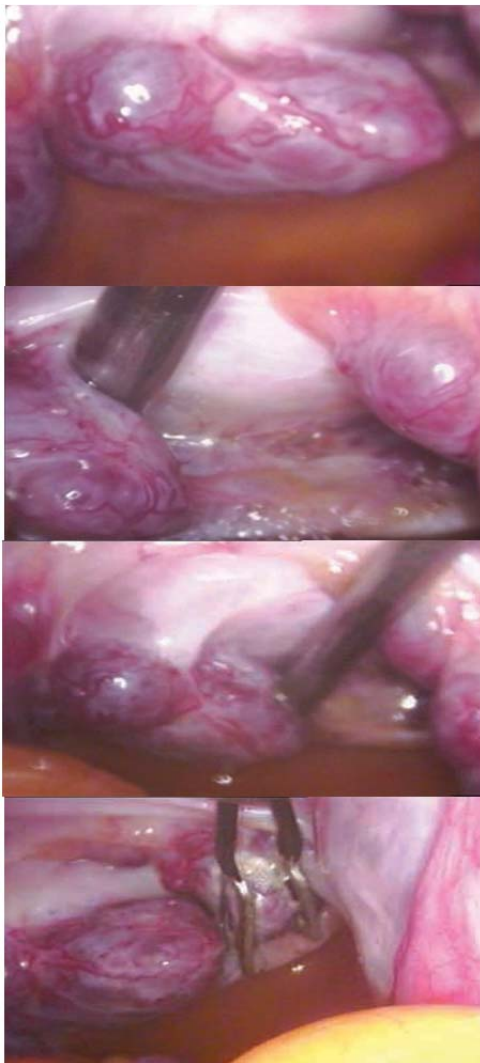
مقدمه

پیوند خودبه‌خودی ناهمگن بافت طحال که معمولاً به‌دنبال پارگی آسیب‌رسان به طحال ایجاد می‌شود، اسپلنوزیس نام دارد. ندول‌های طحالی ناهمگن، در حفره صفاقی انسان برای اولین بار توسط کوترنر وون در سال ۱۹۱۰ میلادی توصیف شد. او در اتوپسی یک بیمار، کاشت‌های بافت طحالی را در حفره صفاقی پیدا کرد [1]، ولی اصطلاح اسپلنوزیس برای اولین بار توسط بوچیندر و لیکوف در سال ۱۹۳۹ میلادی استفاده شد [2]. در مطالعه حاضر یک زن با درد مزمن زیر شکم، درد شدید قاعدگی، گزارش سونوگرافی کیست اندومتريوما در تخمدان راست و کلدوساک خلفی معرفی شده است که در نهایت اسپلنوزیس تشخیص داده شد.

بیمار و روش‌ها

یک خانم ۳۶ ساله G2P1Ab1 با شکایت ۱۷ سال نازایی ثانویه، درد مزمن لگن و دیسمنوره به کلینیک نازایی مراجعه کرده و با تشخیص احتمالی اندومتريوز برای لاپاراسکوپي بستری شد. با شکایات مشابه، ۱۱ سال قبل در مشهد تحت لاپاراسکوپي قرار گرفته و شرح عمل وی طبیعی گزارش شده بود. بیمار بعد از آن ۴ بار سابقه IUI ناموفق تا سال ۱۳۸۹ داشت. قبل از این، سابقه یک‌بار سزارین، کم‌کاری تیروئید و گالاکتوره را نیز ذکر کرد که البته در

زمان مراجعه مصرف دارویی نداشته و تمام آزمایشات وی طبیعی بود. در معاینه لگن، رحم آنتروورسه طبیعی، ولی دردناک در لمس، تخمدان راست بزرگ و دردناک، تخمدان چپ و کلدوساک نرمال بودند. در سونوگرافی واژینال، رحم با اندازه طبیعی، ضایعه کیستی دارای سپتوم ظریف و ذرات اکوژن در تخمدان راست با اندازه ۳۳×۲۷ میلی‌متر و دو ضایعه مشابه در کلدوساک خلفی با اندازه‌های ۲۸×۱۷ و ۲۵×۱۲ میلی‌متر با گزارش و تشخیص اولیه (اندومتريوز یا کیست اندومتريوما) وجود داشت. بیمار با تشخیص احتمالی اندومتريوما و نازایی ثانویه ۱۷ ساله تحت لاپاراسکوپي قرار گرفت. در لاپاراسکوپي چسبندگی شدید امتوم به جدار شکم و چسبندگی شدید تخمدان‌ها به کلدوساک وجود داشت. همچنین کیست اندومتريوما با اندازه ۳×۲ سانتی‌متر در تخمدان راست وجود داشت که کوتر شده و جدار کیست برای آسیب‌شناسی ارسال شد (تصویر ۱).



تصویر ۱) نماهای مختلف اسپلنوزیس لگنی

نمونه بیوپسی از ضایعات متمایل به رنگ قرمز با اندازه کمتر از یک‌سانتی‌متر روی تخمدان چپ نیز گرفته و برای آسیب‌شناسی ارسال شد و لوله‌های فالوپ بیمار باز بود. تمام نقاط مشکوک به اندومتريوز روی تخمدان‌ها و لگن کوتر شد و بقیه حفره لگن طبیعی بود. بررسی آسیب‌شناسی وجود بافت طحالی را در ضایعات نشان داد که شامل بافت همبندی فیبری همراه با نواحی بزرگ از

مشاهده می‌شود و افزایش بارز در سطح سرمی آنتی‌بادی ضدپنوموکی در بیمار واکنش‌ناهنجاری یا توسط ستنی‌گرافی با RBC نشان‌دار شده با TC99 آسیب‌دیده با حرارت مطرح شود [30, 31].

اسپلنوزیس ممکن است از اندومتیریوز تقلید کند. اندومتیریوز به‌طور اولیه در اسپلنوزیس و موارد دیگر اتفاق افتاده است [9]. تفاوت بین این دو، ممکن است اختلاف بین انتشار صفاقی و فقدان چسبندگی در اسپلنوزیس باشد. طحال فرعی یک یافته شایع در اتوپسی است و شیوع آن ۱۰٪ است، معمولاً منفرد بوده و توسط شاخه‌ای از شریان طحالی مشروب می‌شود [32]. علت ایجاد آن تکامل چندکانونی طحال و شکستن آن در محل‌های اتصال یک یا چند کانون است. شایع‌ترین محل آن ناف طحال است و با شیوع کمتر در دم پانکراس، کبد و خلف صفاق یافت شده است. ملحق‌شدن طحالی-گنادی در نتیجه اتصال طحال و اندام اولیه گنادی در طول تکامل جنینی ایجاد می‌شود که بیشتر موارد آن در مردان گزارش شده که ممکن است به‌علت تفاوت در بروز آن در زن و مرد باشد یا شاید در دسترس بودن بیشتر گنادها در آقایان را توجیه کند [33]. علاوه بر این، به‌جز در یک مورد، این ملحق‌شدن طحالی-گنادی، گناد چپ را درگیر می‌کند [34].

الحاق طحال-گناد در دو شکل ایجاد می‌شود؛ شکل اول آن از نوع پیوسته است که باند فیبروزی بوده که گنادها و ساختارهای طحالی را به هم وصل می‌کند و دیگری از نوع ناپیوسته است و توده بافت طحالی را جدا می‌کند که مشخص شده به ساختار گنادی ملحق شده است. شکل اول همراه با ناهنجاری‌های جنینی شامل نقص اندام و کوچکی چانه است. منسس و اوستروژیک‌ی اولین مورد از الحاق طحالی-گنادی پیوسته را در یک زن به‌عنوان بافت طحالی داخل تخمدان، در تخمدان چپ توصیف کردند [35]. چندین خصوصیت به افتراق اسپلنوزیس از الحاق طحالی-گنادی کمک می‌کند. در اسپلنوزیس بافت طحال به‌طور منتشر در سراسر حفره صفاق و سطح صفاقی در مقابل با محل خاص آن در الحاق طحالی-گنادی توصیف شده است. بافت طحال به‌طور متغیری در اسپلنوزیس بدون ناف یا کپسول مشخصی شکل گرفته و در مقابل الحاق طحالی-گنادی، شکل طبیعی طحال را تقلید می‌کند. از آنجایی‌که اسپلنوزیس معمولاً بدون علامت بوده و ممکن است به‌طور نسبی وضعیت بدون طحال را جبران کند، توصیه می‌شود که اگر حین جراحی با اسپلنوزیس بی‌علامت مواجه شدیم، برداشته نشود. اسپلنوزیس سلول‌های خونی مسن را حذف کرده و عملکرد ایمنی زنان را برای حمله به عفونت حفظ می‌کند. افزایش بارز در سطح سرمی آنتی‌بادی ضدپنوموکی، در بیمار با پیوند خودبه‌خودی طحال، نشان می‌دهد که بافت‌های کاشته‌شده طحال، شاید مفید باشند و از بروز عفونت باکتریایی غیرکپسول‌دار سیستمیک در افراد بدون طحال جلوگیری کنند. تاریخچه برداشتن طحال و یافته‌های عمل جراحی کلید اصلی تشخیص هستند [36].

استاندارد طلایی تشخیص اسپلنوزیس، FNA است و می‌تواند قبل از اقدام به لاپاراتومی انجام شود [37]. روش‌های تشخیصی دیگر قبل از عمل، ستنی‌گرافی با TC99 و بیوپسی تهاجمی با هدایت CT است [38, 39]. مطالعات رادیولوژیک و سونوگرافی شکمی، ارزش محدودی در تشخیص اسپلنوزیس لگنی دارد. یافته‌های سونوگرافی اختصاصی نیست و توده‌های گرد و نرم بافت نرم را در محل‌های مختلف آشکار می‌کند. تراکم پایین بافت طحال، مشاهده آن را در رادیوگرافی استاندارد مشکل می‌کند. سی‌تی‌اسکن تعداد، شکل، اندازه و محل توده را مشخص کرده، ولی ماهیت آن را معلوم

پولپ قرمز و سفید طحال، با نواحی از رسوب پیگمان هموسیدرین و نواحی از خون‌سازی خارج مدولاری بود، و در تشخیص نهایی اسپلنوزیس لگن گذاشته شد. در پیگیری تاریخچه بیمار، او سابقه جراحی برداشتن طحال در چهارسالگی به‌علت پارگی ناشی از ضربه در تصادف با ماشین را به یاد آورد. بیمار بعد از عمل مشکل خاصی نداشت و تا چهار ماه بعد از عمل، درد بیمار بهبود یافت.

بحث

تصادفات جاده‌ای با ضربه به شکم و عوارض آن، یکی از شایع‌ترین مشکلات پزشکی در جامعه است و کمتر از ۱۰۰ مورد اسپلنوزیس در منابع مختلف گزارش شده که در منابع اولیه تعداد زنان خیلی کمتر است [3-9]. اسپلنوزیس معمولاً به‌دنبال واردشدن ضربه به طحال و طحال‌برداری بعد از آن ایجاد می‌شود. بقایای طحال به‌آسانی روی سطوح سروزال کاشته شده و انگل عروق خونی مجاور خود، شده و به سمت بافت طحال بالغ رشد می‌کند. کاشت پولپ آسیب‌دیده طحالی، مکانیزم اصلی پیوند خودبه‌خودی بعد از پارگی طحال است. مکانیزم‌های دیگر، انتشار خونی بافت طحال یا سلول‌های اجزای گلوبول‌های قرمز در طحال و رشد بعدی آنها در پاسخ به هیپوکسی بافتی است [10]. اسپلنوزیس معمولاً در لوب فوقانی چپ شکم ایجاد می‌شود [11]. پیوند خودبه‌خودی بافت طحال به‌دنبال ضربه به طحال، در همه فضاهای داخل و خارج صفاقی توسط اسکینر و استول توصیف شده است [6, 12]. اسپلنوزیس در توراکس، زیر پوست [13-16] و مغز [17] و سه مورد اسپلنوزیس تخمدانی [18] نیز گزارش شده است. بروز واقعی اسپلنوزیس نامشخص است، اما در یک مطالعه که توسط روتین و مولر در سال ۱۹۹۵ انجام شد بیماران بعد از طحال‌برداری به‌دنبال ضربه، سونوگرافی شده و نتایج نشان داد که اسپلنوزیس احتمالاً در یک‌سوم بیماران ایجاد می‌شود. البته این موضوع در بافت‌شناسی بیماران تایید نشده است [19]. کاشت‌ها معمولاً ۳-۱ سانتی‌متر قطر دارند و بدون کپسول یا با کپسول ضعیف هستند، ساختار به‌هم‌ریخته‌ای داشته، ناف ندارند و توسط شریان‌های موضعی که کپسول فیبروتیک آنها را مشروب می‌کند تغذیه می‌شوند. همچنین یک یا چندتایی بوده و قرمز مایل به آبی هستند و از نظر بافت‌شناسی به‌طور مشخصی از بافت طحال تشکیل شده‌اند، عملکرد طحالی طبیعی دارند و از نظر بافت‌شناسی و ایمونوهیستوشیمی غیرقابل افتراق از طحال نرمال هستند، ولی از طحال فرعی با تاریخچه محل قرارگیری و بررسی‌های میکروسکوپی قابل افتراق هستند [16, 20, 21].

این بیماری معمولاً در سنین نوجوانی ایجاد می‌شود. فاصله متوسط بین طحال‌برداری بعد ضربه و تشخیص اسپلنوزیس ۱۰ سال (۵ ماه تا ۳۶ سال) است که در بیمار ما ۳۰ سال بود [22]. اسپلنوزیس معمولاً بدون علامت است و کاشت‌های طحالی به‌طور اتفاقی در طول تصویربرداری تشخیصی غیرمرتبط با اسپلنوزیس یا حین جراحی یافت می‌شوند. به‌طور اتفاقی ممکن است اسپلنوزیس شکمی با خونریزی گوارشی تظاهر کند [23, 24]، یا موجب درد شکم و انسداد روده، نکروز ندول‌های داخل صفاقی، هماتوم، بزرگ‌شدن توده لگنی یا شکمی و پیشاب‌راهی شود. هیدرونفروز ناشی از فشار [25-28] یا عود بیماری خونی با برداشتن طحال درمان می‌شود [29]. تشخیص احتمالی می‌تواند با تاریخچه قبلی بیمار از برداشتن طحال یا حداقل ضربه شدید شکم، فقدان رتیکولوسیتوزیس و بدن هاول-جولی در اسمیر خون محیطی بیمار، با تاریخچه برداشتن طحال که اغلب بعد از برداشتن طحال

متشکریم.

تأییدیه اخلاقی: موردی توسط نویسنده گزارش نشده است.

تعارض منافع: موردی توسط نویسنده گزارش نشده است.

منابع مالی: مرکز تحقیقات باروری و ناباروری صارم منابع مالی این پژوهش را تأمین کرده است.

سهم نویسندگان: ابوطالب صارمی (نویسنده اول)، نگارنده مقاله/روش‌شناس/پژوهشگر اصلی/نگارنده بحث (۶۰٪)؛ مرضیه زمانیان (نویسنده دوم)، نگارنده مقاله/پژوهشگر کمکی (۲۰٪)؛ لیلیا سلطانی (نویسنده سوم)، نگارنده مقاله/پژوهشگر کمکی (۲۰٪)؛ آرش پولادی (نویسنده چهارم)، نگارنده مقاله/روش‌شناس/پژوهشگر کمکی (۲۰٪)

منابع

- 1- Waugh RI. Multiple peritoneal autotransplantation of splenic tissue following traumatic rupture of the Spleen. *N Engl J Med.* 1946;234:621-5.
- 2- Buchbinder JH, Lipkoff CJ. Splenosis: Multiple peritoneal splenic implants following abdominal injury. A report of a case and review of the literature. *Surgery.* 1939;6(6):927-34.
- 3- Auerbach RD, Kohorn EI, Cornelius EA, Chambers JT. Splenosis: A complicating factor in total abdominal hysterectomy. *Obstet gynecol.* 1985;65(3 Suppl):65S-8S.
- 4- Overton TH. Splenosis: A cause of pelvic pain. *Am J Obstet Gynecol.* 1982;143(8):969-70.
- 5- Belhassen A, Aubineau JM, Bouverne B, Gautier P. Splenosis: An unrecognized cause of pelvic pain. *J Gynecol Obstet Biol Reprod (Paris).* 1987;16(3):335-8.
- 6- Stovall TG, Ling FW. Splenosis: Report of a case and review of the literature. *Obstet gynecol surv.* 1988;43(2):69-72.
- 7- Griggs JA, Rudoff J, Coddington CC. Mayer-Rokitansky-Kuster-Hauser syndrome with splenosis. A case report. *J Reprod Med.* 1990;35(8):821-3.
- 8- Higgins RV, Crain JL. Laparoscopic removal of pelvic splenosis. A case report. *J Reprod Med.* 1995;40(2):140-2.
- 9- Matonis LM, Luciano AA. A case of splenosis masquerading as endometriosis. *Am J Obstet Gynecol.* 1995;173(3 Pt 1):971-3.
- 10- Kwok CM, Chen YT, Lin HT, Su CH, Liu YS, Chiu YC. Portal vein entrance of splenic erythrocytic progenitor cells and local hypoxia of liver, two events cause intrahepatic splenosis. *Med Hypotheses.* 2006;67(6):1330-2.
- 11- Fremont RD, Rice TW. Splenosis: A review. *South Med J.* 2007;100(6):589-93.
- 12- Skinner EF, Hurteau WW. Autotransplantation of spleen into thorax. *J Thorac Surg.* 1957 Jun;33(6):807-13.
- 13- Kim K, Choi HJ, Kim YM, Kwon WJ, Lee WC, Suh JH. Thoracic splenosis: A case report and the importance of clinical history. *J Korean Med Sci.* 2010;25(2):299-303
- 14- Wojcik J, Grodzki T, Kozłowska I, Urbanski S, Kubisa B. Usefulness of the scintigraphic assessment of the thoracic splenosis, a case report. *Pneumonol Alergol Pol.* 2008;76(6):456-9.
- 15- Velitchkov NG, Kjossev KT, Losanoff JE, Kavardjikova VA. Subcutaneous splenosis: a clue to diagnosis of thoracic splenosis. *J R Coll Surg Edinb.* 2000;45(1):66.
- 16- Yeh CJ, Chuang WY, Kuo TT. Unusual subcutaneous

نمی‌کند و این تصاویر رادیولوژیک و سونوگرافی نامشخص بوده، تشخیص افتراقی با بیماری‌های متاستاتیک، لنفوم شکمی، کارسینوماتوز، همانژیوماتوز، مزوتلیوم صفاقی، اندومتريوز چندکانونی، آدنوم، بدخیمی اولیه کلیوی یا کبدی، گلیوماتوز یا گرانولوماتوز صفاقی، طحال فرعی و آدنوپاتی واکنشی دارد. ام. آر. آی کاشت‌های طحال را با شدت کم در T1-weighted و با شدت زیاد در T2-weighted نشان می‌دهد، ولی در تشخیص افتراقی مفید نیست [40].

در حال حاضر سنتی‌گرافی با TC99 روش استاندارد تشخیصی غیرتهاجمی برای اسپلنوزیس است که در آن کلویید سولفور TC99 در سیستم رتیکولاندوتلیال شکسته شده و بافت‌های نابجا را پیدا می‌کند [14, 41, 42]. اگر تشخیص قبل عمل توسط ماده رادیونوکلوئید مناسب، در یک بیمار با تاریخچه ضربه به شکم گذاشته شود، از لاپاراتومی غیرضروری می‌توان اجتناب کرد. مواردی از اختلالات همانولوژیک در بیماران طحال‌برداری شده گزارش شده که وجود یک سیستم رتیکولاندوتلیال عملکردی را درون کاشت‌ها توصیف می‌کند [29, 43]. بارباروس یک مورد عود پورپورای ترومبوسیتوپنی ایدیوپاتی (ITP) را به علت اسپلنوزیس، پنج سال بعد از برداشتن طحال با لاپاراسکوپی توصیف کرد که با برداشتن بافت‌های باقی‌مانده طحال درمان شد [44].

مکانیزم اسپلنوزیس نامشخص است، ولی استعداد به خون‌سازی طحال در هیپوکسی و اجتناب‌ناپذیر بودن هیپوکسی به علت پیرشدن و تغییرات آسیب‌شناختی، سبب اسپلنوزیس داخل کبدی و مهاجرت سلول‌های اجدادی گلبول‌های قرمز از طریق ورید پورت به دنبال پارگی ناشی از ضربه در طحال و القای موضعی خون‌سازی توسط هیپوکسی می‌شود [10]. وقتی اسپلنوزیس تشخیص داده می‌شود، برداشتن آن با جراحی در بیماران علامت‌دار یا با عوارض اسپلنوزیس و نیز در افراد مبتلا بیماری همانولوژیک لازم است، به‌ویژه زمانی که یک تشخیص نامعلوم مطرح است و سنتی‌گرافی در دسترس نیست و در مورد بیماری بدخیم که شک وجود دارد، نیز برداشتن جراحی طحال، سودمند است.

نتیجه‌گیری

با افزایش شیوع آسیب‌های شکمی به دلیل تصادفات جاده‌ای و امکانات در حال پیشرفت تصویربرداری، ممکن است تشخیص اسپلنوزیس بیشتر از همیشه و به‌طور ناخواسته، منجر به یک معضل تشخیصی بزرگ شود. به‌علاوه کاشته‌ای طحالی ممکن است به‌اشتباه به‌عنوان ضایعات نئوپلاستیک یا آدنوپاتی تفسیر شود. تشخیص فرضی می‌تواند در یک بیمار با فقدان رتیکولوسیتوز و اجسام بدن هاول-جولی در اسمیر خون محیطی و سابقه برداشتن طحال یا ضربه به شکم در گذشته، گذاشته شود. سنتی‌گرافی با TC99 روش غیرتهاجمی قابل اعتماد انتخابی در این شرایط نادر است و به جلوگیری از جراحی شکمی غیرضروری، کمک می‌کند. به‌منظور پیشگیری از هر شک احتمالی تشخیصی و بررسی‌های تهاجمی در آینده، اسپلنوزیس ثابت‌شده باید در پرونده پزشکی بیمار ثبت شود.

تشکر و قدردانی: از پزشکان و کارکنان بخش نازایی و جراحی بیمارستان فوق تخصصی صارم و مرکز تحقیقات باروری و ناباروری صارم که در گردآوری اطلاعات بیماران ما را یاری نمودند،

- 30- Atkins HL, Goldman AG, Fairchild RG, Oster ZH, Som P, Richards P, et al. Splenic sequestration of 99mTc labeled, heat treated red blood cells. *Radiology*. 1980;136(2):501-3.
- 31- Ksiadzyna D. A case report of abdominal splenosis-a practical mini-review for a gastroenterologist. *J Gastrointest Liver Dis*. 2011;20(3):321-4.
- 32- Cohen EA. Splenosis; Review and report of subcutaneous splenic implant. *AMA Arch Surg*. 1954;69(6):777-84.
- 33- Watson RJ. Splenogonadal fusion. *Surgery*. 1968;63(5):853-8.
- 34- Rosenthal JT, Bedetti CD, Labayen RF, Christy WC, Yakulis R. Right splenorenal fusion with associated hypersplenism *J Urol*. 1981;126(6):812-4.
- 35- Meneses MF, Ostrowski ML. Female splenic-gonadal fusion of the discontinuous type. *Hum Pathol*. 1989;20(5):486-8.
- 36- Khan AM, Manzoor K, Gordon D, Berman A. Thoracic splenosis: A diagnosis by history and imaging. *Respirology*. 2008;13(3):481-3.
- 37- Renne G, Coci A, Biraghi T, Schmid C. Fine needle aspiration of thoracic splenosis: A case report. *Acta cytol*. 1999;43(3):492-4.
- 38- Malik UF, Martin MR, Patel R, Mahmoud A. Parenchymal thoracic splenosis: History and nuclear imaging without invasive procedures may provide diagnosis. *J Clin Med Res*. 2010;2(4):180-4.
- 39- Crivellaro C, Cabrini G, Gay E, Sara R, Rossetti C. Intrathoracic splenosis: Evaluation by 99mTc-labelled heat-denatured erythrocyte SPECT/CT. *Eur J Nucl Med Mol Imaging*. 2011;38(2):412.
- 40- Lin WC, Lee RC, Chiang JH, Wei CJ, Chu LS, Liu RS, et al. MR features of abdominal splenosis. *AJR Am J Roentgenol*. 2003;180(2):493-6.
- 41- Armas RR. Clinical studies with spleen-specific radiolabeled agents. *Semin Nucl Med*. 1985;15(3):260-75.
- 42- Gunes I, Yilmazlar T, Sarikaya I, Akbunar T, Irgil C. Scintigraphic detection of splenosis: Superiority of tomographic selective spleen scintigraphy. *Clin Radiol*. 1994;49(2):115-7.
- 43- Pearson HA, Johnston D, Smith KA, Touloukian RJ. The born-again spleen. Return of splenic function after splenectomy for trauma. *N Engl J Med*. 1978;298(25):1389-92.
- 44- Barbaros U, Dinccag A, Kabul E. Minimally invasive surgery in the treatment of splenosis. *Surg Laparosc Endosc Percutan Tech*. 2006;16(3):187-9.
- splenosis occurring in a gunshot wound scar: Pathology and immunohistochemical identification. *Pathol Int*. 2006;56(6):336-9.
- 17- Rickert CH, Maasjosthusmann U, Probst-Cousin S, August C, Gullotta F. A unique case of cerebral spleen. *Am J Surg Pathol*. 1998;22(7):894-6.
- 18- Talati H, Radhi J. Ovarian splenosis: a case report. *Case Rep Med*. 2010;2010:472162.
- 19- Muller U, Rothlin M. Splenic neof ormation following trauma-induced splenectomy diagnosis and function. *Swiss Surg*. 1995;(5):230-5.
- 20- Pirozynski WJ, Allan CM. Abdominal splenosis. *Can Med Assoc J*. 1974;111(2):159.
- 21- Carr NJ, Turk EP. The histological features of splenosis. *Histopathology*. 1992;21(6):549-53.
- 22- Cotlar AM, Cerise EJ. Splenosis: The autotransplantation of splenic tissue following injury to the spleen; report of two cases and review of the literature. *Annals of surgery*. 1959;149(3):402-14.
- 23- Basile RM, Morales JM, Zupanec R. Splenosis. A cause of massive gastrointestinal hemorrhage. *Arch Surg*. 1989;124(9):1087-9.
- 24- Sikov WM, Schiffman FJ, Weaver M, Dyckman J, Shulman R, Torgan P. Splenosis presenting as occult gastrointestinal bleeding. *Am J Hematol*. 2000;65(1):56-61.
- 25- Delamarre J, Capron JP, Drouard F, Joly JP, Deschepper B, Carton S. Splenosis: Ultrasound and CT findings in a case complicated by an intraperitoneal implant traumatic hematoma. *Gastrointest Radiol*. 1988;13(3):275-8.
- 26- Depypere L, Goethals M, Janssen A, Olivier F. Traumatic rupture of splenic tissue 13 years after splenectomy. A case report. *Acta chir Belg*. 2009;109(4):523-6.
- 27- Zitzer P, Pansky M, Maymon R, Langer R, Bukovsky I, Golan A. Pelvic splenosis mimicking endometriosis, causing low abdominal mass and pain. *Hum Reprod*. 1998;13(6):1683-5.
- 28- Varma DG, Campeau RJ, Kartchner ZA, Karnik S. Scintigraphic detection of splenosis causing ureteral compression and hydronephrosis. *AJR Am J Roentgenol*. 1991;156(2):406.
- 29- Mazur EM, Field WW, Cahow CE, Schiffman FJ, Duffy TP, Forget BG. Idiopathic thrombocytopenic purpura occurring in a subject previously splenectomized for traumatic splenic rupture. Role of splenosis in the pathogenesis of thrombocytopenia. *Am J Med*. 1978;65(5):843-6.