

Co-occurrence of Left Ovarian Torsion and Right Fallopian Tube Ectopic Pregnancy in One Patient: A Case Report

ARTICLE INFO

Article Type

Case Report

Authors

Mahboobeh Rasekhi Kumle¹, MD
 Mohammad Amin Zaemi Yekeh², MD

¹ Sarem Fertility & Infertility Research Center (SAFIR), Sarem Women's Hospital, Iran University of Medical Science (IUMS), Tehran, Iran.

² Iran University of Medical Sciences (IUMS), Tehran, Iran

*Corresponding Author

Address: Sarem Women Hospital, Basij Square, Phase 3, EkbatanTown, Tehran, Iran. Postal code: 1396956111

Phone: +98 (21) 44670888

Fax: +98 (21) 44670432

dr.rasekhi@sarem.org

Article History

Received: July 05, 2020

Accepted: September 17, 2020

e Published: June 10, 2021

ABSTRACT

Introduction: Ectopic pregnancy and ovarian torsion are both gynecological emergencies. The diagnosis of ovarian torsion is based on clinical signs, and ultrasound is helpful in only 50 to 75% of cases. The incidence of ovarian torsion during pregnancy and due to luteal cysts of pregnancy is 25-30%. The presence of these cysts during ectopic pregnancy can cause torsion, and the coexistence of ectopic pregnancy and torsion makes diagnosis difficult.

Case Presentation: The reported case is a 32-year-old woman who was referred to Sarem's Women Hospital (Tehran, Iran) with acute abdominal pain and was admitted to suspicion of ectopic pregnancy due to a positive pregnancy test. Hours after admission, the patient developed severe nausea and vomiting and exacerbated intermittent abdominal pain, and underwent emergency laparoscopic surgery with a diagnosis of ovarian torsion. During the laparoscopic evaluation, in addition to left ovarian torsion, an ectopic pregnancy was seen in the right fallopian tube and the patient underwent the necessary treatments.

Conclusion: In medicine, the diagnosis of diseases is based on the patient's clinical signs and symptoms, and paraclinical methods can only help in the diagnosis. Also, the treating physician and especially the surgeon must be aware of the presence of concomitant pathologies in the patient in order to be able to completely treat her/him. Simultaneous ectopic pregnancy and ovarian torsion are rare but do occur. Therefore, early diagnosis is important to maintain future fertility and the ovaries, which can prevent unwanted complications in these patients with appropriate treatment.

Keywords: Ovarian Torsion, Ectopic Pregnancy, Emergency Laparoscopic Surgery, Luteal Cyst, Clinical Diagnosis.

است، اما احتمال وقوع وجود دارد. بنابراین، تشخیص زودرس برای حفظ باروری آینده و تخمدان اهمیت دارد که با اقدام مناسب درمانی می‌توان از عوارض ناخواسته در این بیماران پیشگیری کرد.

کلید واژه‌ها: تورشن تخمدان، حاملگی خارج رحمی، جراحی لاپاراسکوپی اورژانس، کیست لوتئال، تشخیص بالینی.

تاریخ دریافت: ۹۹/۰۴/۱۵

تاریخ پذیرش: ۹۹/۰۶/۲۷

* نویسنده مسئول: محبوبه راسخی کومله

وجود همزمان تورشن تخمدان چپ و حاملگی خارج رحمی لوله راست در یک بیمار: معرفی یک مورد

محبوبه راسخی کومله^{۱*}، محمد امین زاعمی یکه^۲

^۱ مرکز تحقیقات باروری و ناباروری صرم، بیمارستان فوق تخصصی صرم، دانشگاه علوم پزشکی ایران، تهران، ایران.

^۲ دانشجوی پزشکی، دانشگاه علوم پزشکی ایران، تهران.

چکیده

مقدمه: حاملگی خارج از رحم و پیچ خوردگی تخمدان هر دو از اورژانس‌های ژنیکولوژی می‌باشند. اساس تشخیص بیماری تورشن تخمدان، علائم بالینی بوده و سونوگرافی فقط در ۵۰ الی ۷۵ درصد موارد کمک کننده است. موارد تورشن تخمدان در طی بارداری و به علت کیست‌های لوتئال بارداری، ۳۰-۲۵ درصد می‌باشد. وجود این کیست‌ها در طی بارداری خارج رحمی می‌تواند سبب تورشن گردد و وجود همزمان حاملگی خارج رحمی و تورشن، تشخیص را با مشکل روبه رو می‌کند.

معرفی مورد: مورد گزارش شده، خانم ۳۲ ساله است که به علت درد حاد شکمی به بیمارستان صرم تهران مراجعه نمود و به علت تست بارداری مثبت با شک به حاملگی خارج رحمی بستری شد. بیمار ساعتی پس از پذیرش، دچار تهوع و استفراغ شدید و تشدید درد متناوب شکمی شده و با تشخیص تورشن تخمدان تحت عمل جراحی لاپاراسکوپی اورژانس قرار گرفت. در طی بررسی لاپاراسکوپی، علاوه بر تورشن تخمدان چپ، حاملگی خارج رحمی در لوله رحمی راست نیز دیده شد که بیمار تحت درمان‌های لازم قرار گرفت.

بحث و نتیجه‌گیری: در طب، تشخیص بیماری‌ها بر اساس علائم و نشانه‌های بالینی بیمار می‌باشد و روش‌های پاراکلینیک صرفاً می‌توانند کمک کننده باشند. همچنین، پزشک معالج و به خصوص جراح باید متوجه وجود پاتولوژی‌های همزمان در بیمار باشد تا بتواند او را تماماً تحت درمان قرار دهد. وقوع همزمان حاملگی خارج از رحم و پیچ خوردگی تخمدان نادر

مقدمه

پیچ خوردگی (تورشن) تخمدان^۱ به معنی پیچیدگی تخمدان به دور لیگامان رحمی - تخمدانی^۲ است، که در حدود ۳ درصد اورژانس‌های جراحی زنان را شامل می‌شود. در اکثر موارد، لوله رحمی نیز به همراه تخمدان دچار پیچ خوردگی می‌گردد. این حادثه بیشتر در سنین بارداری اتفاق می‌افتد ولی امکان ایجاد آن در هر سنی وجود دارد^{۱،۱۱}. بلند بودن لیگامان رحمی - تخمدانی حتی در یک تخمدان سالم می‌تواند زمینه‌ساز این مساله باشد. در اکثر موارد وجود پاتولوژی در تخمدان که باعث بزرگ و متحرک شدن آن، مانند کیست‌های تخمدان، سندرم تخمدان پلی کیستیک^۳ و غیره می‌شود، عامل ایجاد تورشن است^{۱۲}. آمار نشان می‌دهد که ۲۵ تا ۳۰ درصد تورشن‌ها به علت کیست‌های لوتئال^۴ در طی بارداری اتفاق می‌افتند. از نظر علائم بالینی، بیمار به طور ناگهانی دچار درد در قسمت تحتانی شکم می‌گردد که به طور و متناوب^۵ است و معمولاً با تهوع، استفراغ و گاهی تب همراه می‌باشد^{۱۳}. بیمار در معاینه شدیداً مریض و بدحال است، تندرns و ریباند تندرns^۶ در قسمت تحتانی شکم دارد و به ندرت توده‌ای در شکم لمس می‌شود. لوکوسیتوز^۷ معمولاً در آزمایشات بیمار دیده می‌شود و با بررسی سونوگرافی داپلر رنگی^۸ ممکن است محدودیت جریان خون تخمدان نمایش داده شود. از طرفی وجود سونوگرافی نرمال، دال بر عدم وجود تورشن نیست، چرا که پیچیدگی تخمدان به طور متناوب اتفاق می‌افتد و ممکن است سونوگرافی در مرحله‌ای انجام شود که اختلال عروقی وجود ندارد^{۹-۱۴}.

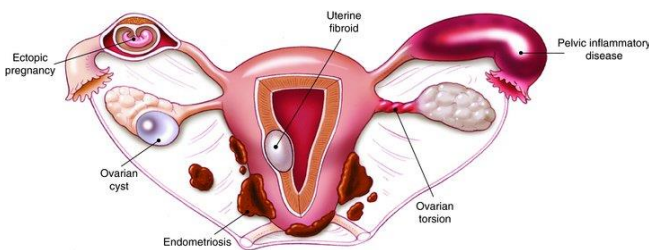
Intermittent Pain^۵
Rebound Tenderness^۶
Leukocytosis^۷
Color Doppler Sonography^۸

Ovarian Torsion^۱
Utero-Ovarian Ligament^۲
Polycystic Ovary Syndrome (PCOS)^۳
Corpus Luteum Cyst^۴

دانشنامه صرم در طب باروری

تورشن تخمدان و حاملگی خارج رحمی لوله‌ای، به صورت شماتیک نشان داده شده است.

در طی لاپاراسکوپی به طور مشخص تخمدان چپ، بزرگ، متورم^۴ و محتقن^۵ سه دور تورشن (بدون درگیری لوله رحمی) و دارای دو کیست ۵×۶ سانتی‌متر بود که فرآیند باز کردن تخمدان صورت گرفته و کیست‌ها خارج شدند. در این حالت، هموستاز برقرار شد و تخمدان به جدار شکم فیکس گردید. سپس با دقت، شکم و لگن مورد بررسی قرار گرفت که وجود تورم در قسمت آمپول^۶ لوله رحمی راست مشاهده شد. سپس، سالپینگوستومی^۷ انجام شد و حاملگی خارج رحمی به ابعاد ۲×۱ سانتی‌متر خارج گردید که پس از انجام کورتاژ به عمل خاتمه داده شد. بیمار پس از جراحی، با مشکل و یا عارضه‌ای مواجه نگردید و ۲۴ ساعت بعد، با حال عمومی خوب، ترخیص گردید.



شکل ۱: طرح شماتیک وجود همزمان تورشن تخمدان و حاملگی خارج رحمی لوله‌ای

بحث و نتیجه گیری

در علم پزشکی، تشخیص بالینی و علائم بیمار بسیار مهم است و پاراکلینیک صرفاً جهت تأیید و یا رد ظن بالینی پزشک، کمک کننده می‌باشند^{۱۰}. جراح بر اساس علائم بیماری، تشخیص لزوم مداخله اورژانس جراحی را می‌دهد. هدف از این مطالعه، گزارش وجود همزمان تورشن تخمدان چپ و حاملگی خارج رحمی لوله راست در یک بیمار بود. در این مورد گزارش شده بر مبنای علائم بالینی، تصمیم به انجام لاپاراسکوپی اورژانس گرفته شده که سبب حفظ تخمدان قبل از ایجاد نکروز و آسیب دائمی به آن گردید. نکته مهم دیگر، امکان وجود همزمان دو یا چند پاتولوژی در یک بیمار بود. از آنجایی که بیمار دارای آزمایش بارداری مثبت بود، گزارش ضخامت کم اندومتر در سونوگرافی، مطرح کننده امکان حاملگی خارج رحمی بود. یکی از اعمالی که در طی هر جراحی شکم و لگن الزامیست، بررسی کامل احشای شکمی و لگنی می‌باشد. با علم به این نکته، این مطالعه توانست پس از درمان پاتولوژی تخمدان چپ به بررسی آدنکس راست نیز

در طول مدت بیماری، ابتدا انسداد فقط در سیستم وریدی بوده و سیستم شریانی مختل نیست. بنابراین، در ابتدا فقط ادم و تراکم در تخمدان اتفاق می‌افتد ولی با ادامه پیچیدگی، سیستم شریانی نیز انسداد می‌یابد. در این حالت، ایسکمی ایجاد شده و باعث نکروز و آسیب غیر قابل برگشت تخمدان می‌گردد^{۱۷}.

در گذشته اعتقاد بر این بود که آدنکس^۹ صدمه دیده لوله و تخمدان باید برداشته شود چرا که در طی باز کردن تورشن امکان آمبولی وجود دارد و در عین حال باقی گذاشتن بافت نکروزه باعث عفونت و مشکلات بعدی بیمار می‌گردد^{۱۸}. امروزه اعتقاد بر این است آدنکس صدمه دیده، پس از باز کردن تورشن باید در جای خود باقی بماند زیرا اولاً آمبولی فقط در ۰٫۲ درصد انجام اورکتومی^{۱۹} مشاهده شد و ثانیاً در موارد نکروز شدید تخمدان تنها تب و لوکوسیتوز گذرا اتفاق می‌افتد که قابل کنترل است. امکان بازگشت و عود تورشن تخمدان صدمه دیده، در حدود ۳۰ درصد است. بنابراین، گاهی جراح تصمیم بر فیکس کردن تخمدان یا لیگامان رحمی - تخمدانی به خلف رحم، جدار شکم یا لیگامان گرد می‌گیرد^۹.

معرفی مورد

مورد گزارش شده، خانم ۳۲ ساله با GIP1 سابقه یک بار سزارین بود که به علت درد شدید و ناگهانی شکم به اورژانس بیمارستان صارم مراجعه کرده بود. در شرح حال، بیمار دچار تاخیر در قاعدگی بود و در معاینه، تندرنس و ریباند تندرنس دو طرفه در قسمت تحتانی شکم وجود داشت. آزمایشات روتین بیمار در جدول شماره یک ارائه شده است.

جدول شماره ۱. آزمایشات روتین

فاکتور	مقدار
WBC (Count)	۱۰۰۰۰
Neutrophils	۷۸٪
Hemoglobin (g/dl)	۱۳٫۲
β-hCG (mIU/ml)	۱۱۰۰

در سونوگرافی درخواست شده، وجود دو کیست ساده به اندازه ۵×۶ سانتی‌متر با جدار نازک و منظم، بدون دیواره^۳ داخلی در تخمدان چپ و اندومتر رحم به ضخامت ۵ میلی‌متر گزارش شد. بیمار با تشخیص احتمالی حاملگی خارج رحمی در بخش بستری گردید که با حال عمومی بد، تشدید درد، تهوع و استفراغ همراه بود. بنابراین، با تشخیص تورشن تخمدان تصمیم به لاپاراسکوپی اورژانس گرفته شد. در شکل ۱، وجود همزمان

Edematose^{۱۴}
Congested^{۱۵}
Ampulla^{۱۶}
Salpingostomy^{۱۷}

Adnexa^۹
Untwist^{۱۰}
Ovariectomy^{۱۱}
Round ligaments^{۱۲}
Septum^{۱۳}

6. Servaes S, Zurakowski D, Laufer MR, Feins N, Chow JS. Sonographic findings of ovarian torsion in children. *Pediatr Radiol*. 2007;37(5):446-51.
7. Chang HC, Bhatt S, Dogra VS. Pearls and pitfalls in diagnosis of ovarian torsion. *Radiographics*. 2008;28(5):1355-68.
8. Bar-On S, Mashiach R, Stockheim D, Soriano D, Goldenberg M, Schiff E, et al. Emergency laparoscopy for suspected ovarian torsion: are we too hasty to operate? *Fertil Steril*. 2010;93(6):2012-5.
9. Harkins G. Ovarian torsion treated with untwisting: second look 36 hours after untwisting. *J Minim Invasive Gynecol*. 2007;14(3):270.
10. Croft P, Altman DG, Deeks JJ, Dunn KM, Hay AD, Hemingway H, et al. The science of clinical practice: disease diagnosis or patient prognosis? Evidence about "what is likely to happen" should shape clinical practice. *BMC Med*. 2015;13(1):1-8.

بپردازد و حاملگی خارج رحمی را مشخص و درمان کند. نکته‌ای که در این تحقیق قابل ذکر است این بود که اگر بررسی پانورامیک لاپاراسکوپی^{۱۸} انجام نشده بود، بیمار مورد نظر به طور کامل تشخیص و درمان نشده و در خطر پارگی حاملگی رحمی و عمل جراحی مجدد قرار می‌گرفت.

تشکر و قدردانی:

بدین وسیله از همکاران محترم مرکز تحقیقات باروری و ناباروری صارم، جناب آقای دکتر جواد امینی، سرکار خانم مریم نادری و جناب آقای دکتر محمد رضا ناطقی و همچنین همکاران محترم بیمارستان فوق تخصصی صارم تقدیر و تشکر به عمل می‌آید.

تأییدیه اخلاقی:

هویت بیمار کاملاً محرمانه بوده و این گزارش مورد تأیید کمیته اخلاق مرکز انستیتو تحقیقات صارم (IRB) قرار گرفت.

تعارض منافع:

در این مطالعه تعارض منافع وجود نداشت.

منابع مالی:

این مطالعه با پشتیبانی مالی مرکز تحقیقات باروری و ناباروری صارم (انستیتو تحقیقات صارم) انجام پذیرفت.

منابع

1. Ekin M, Kaya C, Cengiz H, Yasar L, Dogan K. A rare case: ruptured ectopic pregnancy with contralateral adnexal torsion. *Bakırköy Tıp Derg*. 2015;11(1):29-32.
2. Otjen JP, Stanescu AL, Alessio AM, Parisi MT. Ovarian torsion: developing a machine-learned algorithm for diagnosis. *Pediatr Radiol*. 2020;1-9.
3. Huang C, Hong M-K, Ding D-C. A review of ovary torsion. *Tzu-chi Med J*. 2017;29(3):143.
4. Lee EJ, Kwon HC, Joo HJ, Suh JH, Fleischer AC. Diagnosis of ovarian torsion with color Doppler sonography: depiction of twisted vascular pedicle. *J Ultrasound Med*. 1998;17(2):83-9.
5. Albayram F, Hamper UM. Ovarian and adnexal torsion: spectrum of sonographic findings with pathologic correlation. *J ultrasound Med*. 2001;20(10):1083-9.