

مقایسه OSSEO+ با CenoBone بر میزان حفظ و استخوان سازی ریح آلئول پس از خارج کردن دندان

دکتر فرزین سرکارات^{۱#} دکتر دنیا صدری^۲ دکتر بهنام بهلولی^۳ دکتر ساویز لوزانی^۴

۱- استادیار بخش جراحی فک و صورت واحد دندانپزشکی دانشگاه آزاد اسلامی

۲- دانشیار بخش پاتولوژی واحد دندانپزشکی دانشگاه آزاد اسلامی

۳- دانشیار بخش جراحی فک و صورت دانشگاه آزاد اسلامی

۴- دندانپزشک

خلاصه:

سابقه و هدف: کاهش حجم ریح آلئولار پس از خارج کردن دندان را می توان با مراحل حفظ ریح و کاربرد مواد پیوندی به حداقل رساند. هدف این مطالعه مقایسه OSSEO+ (آلوگرفت ساخت IMTEC آمریکا) با CenoBone (آلوگرفت ساخت همانندساز بافت کیش) بر میزان حفظ و استخوان سازی ریح آلئول پس از کشیدن دندان است.

مواد و روش‌ها: مطالعه با طراحی کارآزمایی بالینی دوسوکور روی ۲۰ بیمار انجام شد که در دو گروه ۱۰ تایی از نظر سن، جنس، فک مورد درمان و مصرف سیگار همسان سازی شدند. تاثیر هر ماده از نظر بالینی و هیستولوژی بررسی شد. عرض و ارتفاع ریح آلئول بلافاصله پس از کشیدن دندان و سه ماه بعد در زمان قرار دادن ایمپلنت اندازه گیری شد. بررسی هیستولوژیک نمونه های استخوان به دست آمده در زمان قرار دادن ایمپلنت از نظر استخوان زنده، غیرزنده، تراکولر، آمورف و تعداد استئوبلاست توسط میکروسکوپ نوری انجام شد. تغییرات شاخصهای دو گروه با استفاده از آماره Repeated Measure Anova مقایسه شد، تحلیل آماری شاخصهای استخوان سازی با آزمون t-test انجام شد.

یافته‌ها: در هر دو گروه حداقل کاهش در ارتفاع و عرض ریح آلئول مشاهده شد که در دو گروه تفاوت معناداری نداشت. میزان استخوان های زنده، غیر زنده، تراکولر و آمورف در دو گروه تفاوت معناداری نداشت. میزان استئوبلاست در گروه CenoBone به طور معنا داری بالاتر بود ($6/98 \pm 1/57$) در مقابل ($4/88 \pm 1/56$) ($P < 0/05$).

نتیجه گیری: هر دو ماده از نظر حفظ عرض و ارتفاع ریح آلئول مشابه اند. میزان استخوانهای زنده، غیرزنده، تراکولر و آمورف دو گروه مشابه است. تعداد استئوبلاست ها در گروه CenoBone بالاتر بود. می توان گفت بنابر یافته های حاضر، نمونه خارجی نسبت به نمونه ایرانی ارجحیت قابل توجهی ندارد.

کلید واژه‌ها: OSSEO+، استخوان سازی، حفظ ریح آلئول

وصول مقاله: ۸۹/۳/۱۲ اصلاح نهایی: ۸۹/۶/۱ پذیرش مقاله: ۸۹/۸/۱۵

در عرض ریح و ۰/۲ تا ۳/۲۵ میلی متر کاهش در ارتفاع ریح ۶ تا ۱۲ ماه بعد از خارج کردن دندان و مقدماً در سه ماه اول اتفاق می افتد^(۲) که بهترین زمان برای حفظ ریح یا افزایش ساکت دندان به هنگام خارج کردن دندان است^(۳). حفظ ریح ۴۰ تا ۶۰

مقدمه

تحلیل ریح آلئولار به عنوان پی آمد غیرقابل اجتناب خارج کردن دندان مطرح می شود که نتیجه تغییر وضع فیزیولوژیک استخوان است^(۱). به طور تقریبی ۰/۳۴ تا ۷/۷ میلی متر کاهش

آلوئول پس از خارج کردن دندان انجام شد تا به این سؤال پاسخ داده شود که آیا CenoBone از نظر عملکرد مشابه نمونه خارجی است یا خیر؟

مواد و روش ها

مطالعه با طراحی کارآزمایی بالینی دوسوکور انجام شد. بیمارانی که برای خارج کردن دندان و قرار دادن ایمپلنت به بخش جراحی واحد دندانپزشکی دانشگاه آزاد اسلامی مراجعه کردند در صورت وجود اندیکاسیون این اعمال و اعلام رضایت بیمار در صورتی که واجد معیارهای خروج از مطالعه (شامل بیماری سیستمیک، دیابت، بارداری، پریدونتیت، سابقه اشعه درمانی، مصرف استروئیدها، مصرف داروهایی غیر از داروهای در نظر گرفته شده در مطالعه، آلرژی شناخته شده نسبت به مواد مورد استفاده در مطالعه، نیاز به پروفیلاکسی آنتی بیوتیک) نبودند در این طرح شرکت کردند. این تحقیق بر روی ۲۵ بیمار انجام شد که ۵ بیمار به دلیل عدم همکاری در مرحله دوم از مطالعه حذف شدند و مطالعه روی ۲۰ بیمار دردو گروه ۱۰ نفره انجام شد. افراد دو گروه به لحاظ سن، جنس، فک مورد درمان و مصرف سیگار مشابه سازی شدند.

پس از تایید کمیته اخلاق و دریافت رضایتنامه کتبی از بیماران مراحل تشخیصی شامل رادیوگرافی P.A، قالب گیری با آلژینات، تهیه cast مطالعه و معاینه کلینیکی برای ارزیابی محل خارج کردن دندان انجام شد. پس از تهیه cast مطالعه، استنت آکریلی به عنوان مرجعی ثابت برای اندازه گیری روی کست تشخیصی ساخته شد. به منظور پروفیلاکسی یک ساعت قبل از خارج کردن دندان به بیمار یک گرم آموکسی سیلین خوراکی تجویز شد. بیمار درست پیش از جراحی از دهانشویه کلرهگزیدین ۰/۲ درصد استفاده کرد. پس از برقراری بی حسی موضعی و حفظ پای اینترپروگزیمال، دندان به صورت آتروماتیک خارج شد. برای خارج کردن بافت گرانولیشن ساکت به وسیله کورت دبریدمان شد، سپس مشابه با روش انجام شده در مطالعه Iasella و همکاران^(۱۶) و روش موجود در مطالعه

درصد از آتروفی استخوان فک جلوگیری می کند که به طور نرمال ۲ تا ۳ سال بعد از کشیدن دندان اتفاق می افتد و به میزان ۰/۲۵ تا ۰/۵ درصد در سال تا زمان مرگ ادامه می یابد^(۴). حمایت از ریح آلوئولار به محض خارج کردن دندان تحلیل ریح باقی مانده را به حداقل می رساند^(۵) و در رسیدن به حداکثر زیبایی و عملکرد در نتایج پروتوزها تعیین کننده است^(۶). حفظ استخوان نه تنها پروتوزهای ثابت و متحرک را حمایت می کند بلکه استواینتریشن موفق ایمپلنت دندان را نیز تضمین می کند^(۳). تغییرات در ابعاد ریح آلوئولار، قرار دادن ریح متداول یا ایمپلنت را مشکل می کند و در موارد تحلیل شدید، جاگذاری ایمپلنت با مشکل مواجه شده^(۵) و نیازمند درمانهای پیچیده پیوند استخوان است که نتیجه آن افزایش هزینه درمان است^(۷). برای سالهای طولانی استاندارد طلایی برای پیوند استخوان، کاربرد استخوان اتوزن از منبع داخل یا خارج دهانی بود. تحقیقات بر روی مواد مناسب جانشین استخوان به دلیل کمبود اتوگرافتها، لزوم جراحی در بخش دهنده و محدودیت حجم استخوان در دسترس در این سالها افزایش پیدا کرده است^(۸). آلوگرافتهای استخوانی که در دندانپزشکی استفاده می شود بیش از ۳۰ سال پیشینه ایمنی، سلامت، تأثیر و سودمندی را دارند^(۹). آلوگرافتهایی که استفاده می شوند عبارتند از: freeze-dried bone-allogenic grafts (FDBA) و Decalcified freeze – dried bone allogenic (DFDBA) graft^(۱۰) به دلیل اکسپوز شدن (ظاهر شدن) BMPs (Bone morphogenic proteins) پتانسیل استئوژنیک بیشتری دارد^(۱۱ و ۱۲).

از آنجا که مطالعات در زمینه تأثیر تکنیک های حفظ ریح پس از خارج کردن دندان اندک بوده است^(۱۳-۱۵) و با توجه به برخی از کاستی های تحقیقات قبلی و این که اکثراً روی مدل های حیوانی انجام شده است و از آنجا که CenoBone و OSSEO+ هر دو از گروه DFDBA بوده و از نظر اندازه ذرات مشابه هستند و CenoBone ساخت شرکت همانندسازبافت کیش و OSSEO+ ساخت شرکت IMTEC است این تحقیق برای مقایسه CenoBone با OSSEO+ بر میزان حفظ و استخوان سازی ریح

از آماره Repeated Measure Anova مقایسه شد. بر اساس مطالعه Simon و همکاران در سال ۲۰۰۹^(۱۷)، مطالعه Tudor و همکاران در سال ۲۰۰۸^(۱۸) ارزیابی هیستولوژی سه ماه بعد از قرار دادن DFDBA انجام شد، جهت نمونه برداری از استخوان، هنگام قرار دادن ایمپلنت با Surgical trephine با قطر داخلی ۲ میلی متر و طول ۴ میلی متر از قسمت مرکزی ساکت نمونه استخوانی برداشت شد و در فرمالین ۱۰ درصد قرار گرفت و بر اساس کد مربوط به نوع ماده (A و B) علامت گذاری شد.

محل استئوتومی برای قرار دادن ایمپلنت آماده شد و بعد از قرار دادن آن با نخ ۴-۰ ابریشم بخیه زده شد. به بیمار ژلوفن ۴۰۰ میلی گرم در صورت وجود درد هر ۶ ساعت، آموکسی سیلین ۵۰۰ میلی گرم هر ۸ ساعت به مدت پنج روز و دهانشویه کلرهگزیدین ۰/۲ درصد دوبار در روز برای دو هفته تجویز شد. نمونه ها پس از فیکساسیون جهت دکلسیفیه شدن به مدت یک هفته در اسیدکلریدریک ۵ درصد قرار داده شد. نمونه ها در پارافین قرار گرفته و به صورت طولی به ضخامت ۶ تا ۸ میکرون از آنها برش تهیه شد. از هر نمونه برش های متعددی تهیه گشت (۱۰ تا ۱۲ لام) و به روش هماتوکسیلین اتوزین رنگ آمیزی شدند، سپس از بین این تعداد به صورت تصادفی ۶ زمینه میکروسکوپی انتخاب شد و توسط دو پاتولوژیست فک و دهان در بزرگنمایی ۱۰۰ و ۴۰۰ در زیر میکروسکوپ نوری Euromex Holland جهت تعیین درصد استخوان زنده، استخوان غیرزنده، استخوان تراپکولر، استخوان بی شکل (Amorphous) و تعداد استئوبلاستها بررسی شد^(۱۶) و شمارش سلولی تحت نرم افزار image focus ver:2.5 2006-2009 انجام شد. تحلیل آماری شاخصهای استخوانسازی با آزمون t-test انجام شد.

یافته ها

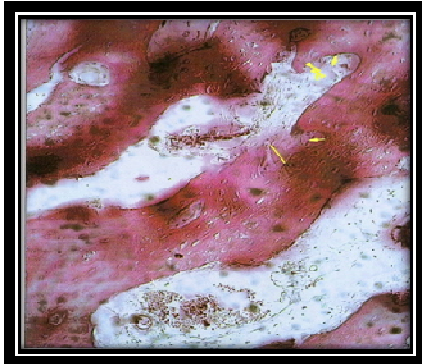
پنج بیمار به دلیل عدم همکاری از مطالعه حذف شدند و تحقیق بر روی بیست بیمار در دو گروه ده نفره انجام گرفت. افراد دو گروه به لحاظ سن، جنس، فک مورد درمان و مصرف

Simon و همکاران^(۱۷) ارتفاع ریح به صورت فاصله عمودی بین لندمارکهای موجود روی استنت پیش ساخته انفرادی و کرسر آلونول به وسیله depth gauge که در آن رابراستاپ قرار داده شده بود اندازه گیری شد و اندازه آن توسط کولیس دیجیتال تعیین شد. عرض ریح به روش مشابه در ناحیه شیار میدیلیال/باکال و میدیلینگوال/پالاتال اندازه گیری شد. سپس به صورت تصادفی در ساکت دندان خارج شده DFDBA با نام تجاری Cenobone به صورت Demineralized cortical Cancellous Powder ساخت شرکت همانندساز بافت یا DFDBA با نام تجاری OSSEO+ ساخت شرکت IMTEC قرار داده شد و تا سطح کرسر آلونول فشرده شد به نحوی که ارزیابی کننده از نوع ماده مصرفی برای هر بیمار مطلع نبود و بیماران دو گروه به صورت کد A و B تقسیم شدند و تنها جراح از نوع ماده مورد استفاده در هر گروه A و B آگاه بود در نتیجه ارزیابی ها و اندازه گیری ها به صورت دوسوکور انجام شد. سپس غشا با نام تجاری SureDerm ساخت شرکت HANS Biomed به طوری که ساکت را کاملاً پوشش دهد قرار داده شد و با نخ 4-0 ابریشم بدون تلاش برای بستن اولیه زخم بخیه شد. به بیماران ژلوفن ۴۰۰ میلی گرم در صورت وجود درد هر ۶ ساعت، آموکسی سیلین ۵۰۰ میلی گرم هر ۸ ساعت برای پنج روز و دهانشویه کلرهگزیدین ۰/۲ درصد دوبار در روز به مدت دو هفته تجویز شد. مرحله بعد سه ماه بعد از خارج کردن دندان انجام شد. قبل از انجام جراحی به منظور پروفیلاکسی یک گرم آموکسی سیلین یک ساعت قبل از جراحی به صورت خوراکی به بیماران تجویز شد. درست پیش از جراحی بیماران از دهانشویه کلرهگزیدین ۰/۲ درصد استفاده کردند. پس از برقراری بی حسی موضعی و بلند کردن فلپهای موکوپریوستتال در لیبیال/باکال و لینگوال/پالاتال اندازه گیری جدید مشابه آنچه پس از خارج کردن دندان انجام شده بود صورت گرفت. در هر دو مرحله فاصله شیارها تا کرسر آلونول بعد از کنار زدن بافت نرم به دست آمد، در نتیجه بافت نرم عامل مداخله گر نبود. تغییرات شاخصها نسبت به قبل در دو گروه با استفاده

سیگار مشابه سازی شدند. همان طور که در جدول ۱ مشاهده می شود میزان کاهش عرض ریح آلوئول در گروه Cenobone $0/45 \pm 0/45$ میلی متر و کمتر از گروه OSSEO+ می باشد اما این تفاوت از نظر آماری معنادار نمی باشد.

جدول ۱- میزان عرض ریح آلوئول بر حسب زمان اندازه گیری و به تفکیک نوع ماده

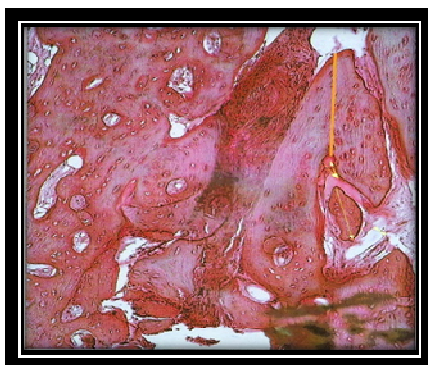
آزمون	تغییرات	عرض ریح آلوئول		زمان اندازه گیری نوع ماده
		قرار دادن ایمپلنت (۳ ماه بعد)	کشیدن دندان	
$P < 0/04$	$-0/91 \pm 1/09$	$7/39 \pm 1/09$	$8/31 \pm 0/87$	OSSEO+
$P < 0/04$	$-0/4 \pm 1/54$	$8/12 \pm 1/04$	$8/52 \pm 1/09$	Cenobone
		$P < 0/2$		نتیجه



شکل ۱- در این شکل استخوان تراپیکولر و آمورف (فلش زرد کوچک) در محل ساکت دندان سه ماه پس از استفاده از Cenobone دیده می شود. (بزرگنمایی ۱۰۰)

میزان کاهش ارتفاع عمودی ریح آلوئول در ناحیه میانی - لیبی / باکال در گروه Cenobone $(0/04 \pm 0/62)$ میلی متر کمتر از گروه OSSEO+ است اما این تفاوت از نظر آماری معنادار نبود. میزان کاهش ارتفاع عمودی ریح آلوئول در ناحیه میانی -

زبانی / کامی در گروه OSSEO+ $(0/3 \pm 0/55)$ کمتر از گروه Cenobone بود اما این تفاوت از نظر آماری معنادار نبود. میزان کاهش ارتفاع عمودی ریح آلوئول در ناحیه مزیبولبیال / باکال در گروه Cenobone $(0/62 \pm 0/94)$ میلی متر کمتر از گروه OSSEO+ بود و میزان کاهش ارتفاع عمودی ریح آلوئول در ناحیه دیستولبیال / باکال در گروه OSSEO+ $(0/18 \pm 0/3)$ میلی متر کمتر از گروه Cenobone بود اما این تفاوتها از نظر آماری معنادار گزارش نشد. بیشترین میزان کاهش ارتفاع عمودی ریح آلوئول در ناحیه میانی - لیبی / باکال در گروه OSSEO+ و به میزان $(0/83 \pm 1/82)$ میلی متر مشاهده شد. کمترین میزان کاهش ارتفاع عمودی ریح آلوئول در ناحیه مزیبولبیال / باکال در گروه Cenobone به میزان $(0/11 \pm 0/78)$ میلی متر مشاهده شد. میزان استخوان زنده در گروه OSSEO+ بیشتر بود: $(4/82 \pm 41/32)$ درصد در مقابل $(36/65 \pm 7/95)$ درصد. میزان استخوان غیر زنده در گروه Cenobone بیشتر بود:

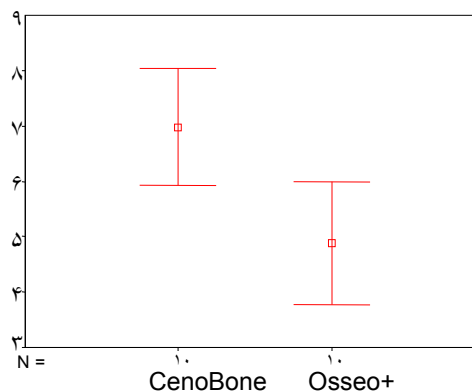


شکل ۲- در این شکل استخوان تراپیکولر (خط نارنجی) و استخوان آمورف (فلش زرد) در محل ساکت دندان سه ماه پس از استفاده از OSSEO+ دیده می شود. (بزرگنمایی ۱۰۰)

ولی در این موارد اختلاف معنی داری بین گروه Cenobone و OSSEO+ یافت نشد. میزان استئوبلاست در گروه Cenobone $(6/98 \pm 1/57)$ و در گروه OSSEO+ $(4/88 \pm 1/56)$ بود که تفاوت میان دو گروه از نظر آماری معنادار بود ($p < 0/05$)

تنهایی (Extract alone) نسبت به گروه حفظ ریح بود، هم چنین در ارزیابی هیستولوژی استخوان سازی بیشتری در گروه Ridge preservation مشاهده شد که از این نظر هماهنگ با نتایج بدست آمده در تحقیق حاضر می باشد به این صورت که در مطالعه ما هر دو گروه CenoBone, OSSEO+ استخوان سازی مطلوب و کاهش اندکی در عرض و ارتفاع ریح آلئول نشان دادند. در مطالعه Iasella و همکاران از FDDBA استفاده شده در صورتی که در تحقیق حاضر از DFDBA در دو گروه استفاده شد و از آن جا که FDDBA به عنوان ماده استئوکاندکتیو در نظر گرفته شده در حالی که DFDBA به عنوان ماده پیوندی استئوآیندکتیو مطرح می باشد و در مطالعات آزمایشگاهی مشخص شده DFDBA دارای پتانسیل استئوژنیک بیشتری نسبت به FDDBA بوده بنابراین ترجیح داده می شود⁽¹⁶⁾. در سال ۲۰۰۶، Jensen و همکاران مطالعه ای با عنوان "ترمیم استخوان و جذب دوباره پیوند در-B-autograft و tricalcium phosphate, anorganic bovine bone B-TCP" انجام دادند که در نهایت نشان داده شد هر دو ماده، انجام می تواند در جراحی بازسازی استخوان جایگزین اتوگرفت شود⁽⁸⁾ جهت تهیه پیوند اتوگرفت نیاز به ترومای ناخواسته جراحی به قسمت دیگر از بدن بیمار است، مسلماً وجود جایگزین مناسب جهت پیوند که قدرت ترمیم مشابهی داشته و نیاز به جراحی برداشت ماده پیوندی را مرتفع نماید به نفع بیمار و پزشک خواهد بود⁽¹⁹⁾ که در مطالعه ما نیز از آلوگرفتها جهت پیش گیری از تحلیل ریح آلئول استفاده شد. در سال ۲۰۰۸، Tudor و همکاران در مطالعه ای با عنوان "بازسازی استخوان در نقایص استخوانی با کاربرد ذرات انسانی (Allograft) و مواد گاوی (Navigraft)" نشان دادند هر دو نوع ماده Navigraft و Allograft نیازهای کلینیکی جانشینی استخوان و توسعه بازسازی را در نقایص استخوانی تامین می کند⁽¹⁷⁾ که از این نظر با مطالعه حاضر که در آن از DFDBA از گروه آلوگرفتها استفاده شده است هماهنگ است. ارزیابی هیستولوژی در دو گروه CenoBone, OSSEO+ از نظر

بنابراین میزان استئوبلاستها در گروه CenoBone به طور معناداری بیشتر از گروه OSSEO+ بود.



نمودار ۱- تعداد استئوبلاست شمارش شده به تفکیک نوع ماده حفظ کننده ریح آلئول

بحث

نتایج بدست آمده تفاوت معنادار بین دو ماده OSSEO+ و CenoBone در میزان حفظ عرض و ارتفاع ریح آلئول نشان داد، هم چنین تفاوت معنادار در میزان استخوان های زنده، غیر زنده، تراکولر و بی شکل (آمورف) دیده نشد. تنها تعداد استئوبلاستها در گروه CenoBone از لحاظ آماری به طور معنادار بیشتر بود ($p < 0.05$).

در این مطالعه در هر دو گروه حداقل کاهش در ارتفاع و عرض ریح آلئول پس از سه ماه مشاهده شد به این صورت که حتی در نواحی لنیگوال میانی /پالاتال /مزوبیلیال /باکال میزان کاهش ارتفاع عمودی ریح آلئول در دو گروه بعد از سه ماه از نظر آماری معنادار نبود و ایمپلنت ها به طور موفقیت آمیزی در تمام نمونه ها قرار داده شد. Iasella و همکاران در سال ۲۰۰۳ مطالعه ای جهت حفظ ریح استخوان با freeze-dried allograft و غشا کلاژن در مقایسه با کشیدن دندان به تنهایی در محل ایمپلنت انجام دادند که نتیجه این تحقیق نشان دهنده کاهش معنادار عرض و ارتفاع ریح آلئول در گروه کشیدن دندان به

انجام شده است. از دیگر نکات مثبت این تحقیق مقایسه دو ماده OSSEO+ و Cenobone است که هر دو از گروه آلوگرافتها و DFDBA بوده و از نظر اندازه ذرات مشابه اند و تنها تفاوت در شرکت سازنده است که Cenobone ساخت شرکت همانندساز بافت کیش و OSSEO+ ساخت شرکت IMTEC می باشد. در یک جمع بندی کلی استفاده از مواد پیوندی در ساکت دندان خارج شده روش ساده و قابل پیشگیری جهت نگرانی ابعاد باکولنیگوال و مزبودیستال استخوان دریافت کننده ایمپلنت عرضه می کند. در آخر با توجه به نتایج بدست آمده استفاده از این مواد در پیش گیری از تحلیل ریح آلونول و بهبود نتایج بالینی درمان ایمپلنت توصیه می شود.

استخوان زنده، غیره زنده، ترابکولر و آمورف انجام شد که نتایج آن تفاوت آماری معناداری را نشان نداد، اما تعداد استئوبلاستها در گروه Cenobone به طور معنا دار بیشتر از گروه OSSEO+ بود که می تواند این احتمال را مطرح کند که اگر پیگیری هایی در مدت زمان بیش از سه ماه انجام شود شاید نتایج متفاوتی بدست آید، که میتواند در تحقیقات آینده مورد بررسی قرار گیرد. از محدودیت های این تحقیق لزوم پی گیری بیماران سه ماه بعد از انجام مرحله اول مطالعه بود که تعهد و همکاری صمیمانه بیمار را می طلبید و در نهایت عدم همکاری ۵ بیمار باعث دشواریهای در انجام مراحل تحقیق و طولانی تر شدن آن شد. از جنبه های با ارزش این مطالعه ارزیابی های هیستولوژی روی نمونه های انسانی است چرا که در اکثر مطالعات قبلی مطالعه هیستولوژی روی نمونه های حیوانی

References:

1. Bartee BK: Extraction site reconstruction for alveolar ridge preservation. Part 1: rationale and materials selection, *J Oral implantol* 2001; 27(4): 187-93.
2. Shi B, Zhou Y, Wang YN, Cheng XR: Alveolar ridge preservation prior to implant placement with surgical-grade calcium sulfate and platelet – rich plasma: a pilot study in a canine model, *Int. J Oral maxillfac implants*. 2007 Jul-Aug; 22(4): 656-65.
3. Garg AK: Alveolar ridge preservation during and after surgical tooth removal. Interview. *Dental Implantol update*. 2001 Aug; 12 (8): 57-62
4. Ashman A: Postextraction ridge preservation using a synthetic alloplast, *implant dent*. 2000; 9(2): 168-76.
5. Irinakis T: Rationale for socket preservation after extraction of a single – rooted tooth when planning for future implant placement, *J Can Dent Assoc* 2006 Dec; 72 (10): 917-22.
6. John V, De poi R, Blanchard S: Socket preservation as a precursor of future Implant placement: review of the literature and case reports. *Compend contin Educ dent*. 2007, Dec; 28 (12): 646-53.
7. Schmidlin PR, Jung RE, Schug J: Prevention of alveolar ridge resorption after tooth extraction- - areview, *Schweiz Monatsschr Zahnmed*. 2004; 114(4): 328-36.
8. Jensen SS, Broggin N, HjOrting – Hansen E, Schenk R, Buser D. Bone healing and graft resorption of autograft, anorganic bovine bone and Beta - tricalcium phosphate: A histologic and histomorphometric study in the mandibles of miniplijs. *Clin Oral Implants Res*. 2006 Jun, 17(3); 237-43.
9. Mellonig. J T: Bone allografts in periodontal therapy, *Clin Orthop and Related Res*. 1996 Mar, (324); 116-25.
10. Jan Lindhe, Niklaus P.Lang, Thorkild karring: 'Clinical Periodontology and Implant Dentistry'. Fifth edition, Blackwell publishing Ltd, 2008; (25): 551-552.
11. Urist MR , Strates BS: Bone formation in implants of partially and wholly demineralized bone matrix Including observations on acetone – fixed intra and extracellular proteins. *ClinOrthopRelat Res* 1970; 71: 271-8.
12. Mellonig JT, Bowers GM, Bailey RC: Comparison of bone graft materials. Part I: New bone formation with autografts and allografts determined by strontium – 85. *Periodontol* 1981Jun; 52(6):291-6.
13. Lekovic V, Camargo P.M. klokkevold P.R., Weinlaender M. & Nedic, M. Preservation of alveolar bone in extraction sockets using bioabsorbable memberanes. *Periodontol* 1998 Sep; 69(9): 1044-9.
14. Lekovic V, Kenney EB, Weinlaender M, Han T, Klakkevold P, Nedic M, orsini M: A bone regenerative approach to alveolar ridge maintenance following tooth extraction. Report of 10 cases. *periodontol*.1997Jun ; 68(6):563-70.
15. Howell TH, Fiorellini J, Jones A, Alder M, Nummikoski P, Lazaro M, Lilly L, Cochran D: A feasibility study evaluating rh BMP-2/ absorbable collagen sponge device for local alveolar ridge preservation or augmentation. *Int J Periodontoics Restorative Den*.1997Apr; 17(2): 124-39.
16. . Iasella JM, Greenwell H, Miller RL, Hill M, Drisko C, Bohra AA et al: Ridge preservation with freeze – dried bone allograft and a collagen membrane compared to extraction alone for implant site development: a clinical and histologic study in humans, *J Periodontol*. 2003 Jul; 74 (7): 990-9.
17. Simon BI, Zatcoff AL, Kong JJ, O'Connell SM: Clinical and Histological Comparison of Extraction Socket Healing Following the Use of Autologous Platelet-Rich Fibrin Matrix(PRFM)to Ridge Preservation Procedures Employing Demineralized Freeze Dried Bone Allograft Material and Membrane , *Open Dent J*.2009 May 20; 3:92-99.
18. Tudor C, Srour S, Thorworth M, Stock Mann P, Neukam FW, Nkenke E et al: Bone regeneration in osseous defects – application of particulated human and bovine materials, *Oral Surg Oral Med Oral Pathol Oral Radiol Endod*.2008 Apr ; 105(4):430-6.
19. Mellonig JT, Bowers GM, Bailey RC: Comparison of bone graft materials. Part I. New bone formation with autografts and allografts determined by strontium – 85. *J Periodontol* 1981; 52(6):291-6.