

مقایسه دقت رادیوگرافی پری اپیکال دیجیتال، پانورامیک دیجیتال و CBCT در تعیین فاصله کف حفره بینی تا لبه استخوان آلوئول

دکتر احمدرضا طلائی پور^۱ دکتر لادن حافظی^۲ دکتر پرینسا جعفری^۳ دکتر سحر طالبی^۴ دکتر مازیار طلائی پور^۵

۱-استاد بخش رادیولوژی دهان، فک و صورت، دانشگاه آزاد اسلامی، واحد دندانپزشکی تهران

۲-استادیار بخش رادیولوژی دهان، فک و صورت، دانشگاه آزاد اسلامی، واحد دندانپزشکی تهران

۳-دندانپزشک

۴-دستیار تخصصی رادیولوژی دهان، فک و صورت دانشکده دندانپزشکی دانشگاه علوم پزشکی همدان

۵- استادیار بخش پرئودنتیکس دانشگاه آزاد اسلامی، واحد دندانپزشکی تهران

خلاصه:

سابقه و هدف: در مراحل انجام جراحی در ناحیه فک و صورت تعیین محل دقیق کف حفره بینی از اهمیت خاص برخوردار می‌باشد. هدف از مطالعه حاضر، ارزیابی و مقایسه دقت دستگاه‌های رادیوگرافی پری اپیکال، پانورامیک دیجیتال و CBCT در تعیین فاصله عمودی کف حفره بینی تا کرسٹ آلوئول بود.

مواد و روش‌ها: مطالعه به روش توصیفی بر روی ۳ جمجمه انسانی (Dry skull) انجام شد. در هر یک، تعداد ۷ ناحیه به فاصله ۵ میلی متری (مجموعاً ۲۱ ناحیه) از دندان‌های کانین تا کانین توسط گوتاپرکا علامت گذاری شد. از نمونه‌ها رادیوگرافی دیجیتال پری اپیکال با تکنیک موازی، رادیوگرافی پانورامیک دیجیتال و CBCT تهیه و فاصله کرسٹ آلوئول تا کف حفره بینی در نواحی علامت گذاری شده اندازه گیری شد. سپس نواحی علامت گذاری شده بر روی جمجمه به صورت مستقیم توسط کالیپر دیجیتال با دقت دهم میلی متر به عنوان استاندارد طلائی اندازه گیری شدند جهت مقایسه اعداد بدست آمده با استاندارد طلائی از آزمون Repeated Measurement ANOVA استفاده گردید.

یافته‌ها: میانگین قدر مطلق خطا برای رادیو گرافی پری اپیکال $0/12 \pm 0/13$ میلی متر و برای CBCT $0/25 \pm 0/35$ میلی متر و برای پانورامیک $0/61 \pm 1/15$ میلی متر بود. ۱۰۰ درصد نمونه‌ها در رادیوگرافی پری اپیکال، ۷۰ درصد نمونه‌ها در CBCT و ۱۷/۵ درصد نمونه‌ها در رادیو گرافی پانورامیک (با اعمال ضریب بزرگنمایی) در محدوده قابل قبول $0/5 \pm$ میلی متر قرار گرفتند. در مقایسه دو به دو رادیوگرافی‌ها با یکدیگر بر طبق آزمون LSD تفاوت معناداری از لحاظ آماری مشاهده شد. ($P < 0/05$)

نتیجه گیری: رادیوگرافی پری اپیکال دیجیتال با تکنیک موازی بهتر از CBCT فاصله خطی عمودی بین کف حفره بینی تا لبه استخوان آلوئول را نشان می‌دهد و پانورامیک دیجیتال جهت اندازه گیری این ناحیه دارای خطای OVER ESTIMATION می‌باشد.

کلید واژه‌ها: حفره بینی، رادیوگرافی دندان دیجیتال، CBCT

وصول مقاله: ۹۱/۲/۱۸ اصلاح نهایی: ۹۱/۴/۱۴ پذیرش مقاله: ۹۱/۵/۲۸

مقدمه:

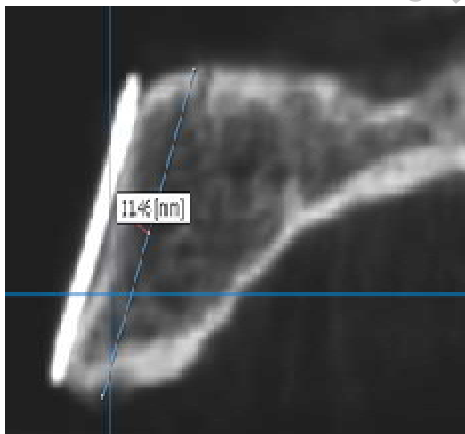
وجود دارد. ^(۱-۴) بدین ترتیب اطلاع از ارتفاع و پهنای استخوان باقی مانده در ناحیه مورد نظر برای جایگذاری ایمپلنت از جهت انتخاب نوع، ارتفاع و پهنای ایمپلنت مورد استفاده و در نتیجه میزان موفقیت ایمپلنت قرار داده شده در ناحیه، از اهمیت بسزایی برخوردار است. ^(۴،۵) تکنیک‌های تصویربرداری متعدد می‌تواند در تشخیص مناسب بودن محل قراردادی ایمپلنت،

یکی از نگرانی‌ها و دغدغه‌ها در دندانپزشکی به ویژه در خدمات ایمپلنت در فک بالا اندازه‌گیری فاصله عمودی ریج فک بالا نسبت به موقعیت کف حفره بینی است، چراکه هنگام جراحی ایمپلنت در نواحی قدامی فک بالا امکان تهاجم به حفره بینی

[#]نویسنده مسئول مکاتبات: دکتر سحر طالبی، دستیار تخصصی رادیولوژی دهان، فک و صورت دانشکده دندانپزشکی دانشگاه علوم پزشکی همدان، تلفن: ۰۸۱۱۸۳۸۱۰۸۴

پست الکترونیک: sahartalebi60@yahoo.com

برای تنظیم مجموعه ها در داخل دستگاه رادیو گرافی ، آن ها روی یونولیت قرار داده شده و توسط چسب به دستگاه ثابت شدند به طوری که پلن اکلوژال فک بالا موازی افق شود. سپس مجموعه ها توسط دستگاه CBCT Scanora 3D ساخت کشور فنلاند و سیستم پانورامیک دیجیتال CranexD ساخت کارخانه Soredex و همین طور دستگاه پری اپیکال دیجیتال Min-Ray ساخت کشور فنلاند با تکنیک موازی با گیرنده تصویر CCD اکسپوز شدند. شرایط اکسپوزر برای تهیه رادیوگرافی ها $KVP=60$ ، $MA = 8-10$ ، $S=0/2$ برای رادیوگرافی پری اپیکال ، $KVP=110$ ، $S=5 تا 4$ ، $MA = 10$ ، $FOV = 12$ ، $voxel size=0/3$ برای CBCT و $KVP=68$ ، $S=16$ ، $MA = 12$ در مورد پانورامیک تعیین گردید . بعد از تهیه تصاویر CBCT در نقاط مشخص شده توسط گوتاپرکا ارتفاع استخوان آلوئول در یک مسیر مایل از کرسٹ آلوئول تا کف حفره بینی (یعنی در مسیری مشابه با مسیر قرار گیری ایمپلنت) توسط برنامه نرم افزاری on Demand اندازه گیری شد. (شکل ۲)



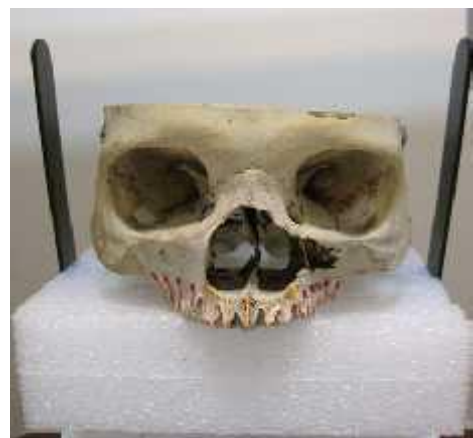شکل ۲ - روش اندازه گیری نرم افزاری در CBCT

برای رادیوگرافی های پانورامیک و پری اپیکال دیجیتال اندازه گیری ها در نقاط مشخص شده با گوتا پرکا توسط برنامه نرم افزاری ETIAM صورت گرفت. سپس فاصله کف حفره بینی تا کرسٹ آلوئول بر روی

اندازه ایمپلنت و نیاز به Ridge Augmentation قبل از جایگذاری ایمپلنت کمک کننده باشد. (۲۵) بنابراین باید روشی که کمترین دوز اشعه ممکن را به بیمار می‌رساند انتخاب گردد. یکی از روش‌های کاربردی در تعیین موقعیت کف حفره بینی رادیوگرافی پانورامیک است که اطلاعات دو بُعدی از موقعیت کف حفره بینی می‌دهد و در ارزیابی‌های اولیه پیش از جراحی کاربرد دارد. روش دیگری که در تعیین موقعیت کف حفره بینی استفاده می‌شود CBCT است که در دهه ۱۹۹۸ معرفی شده است. (۳،۷،۸) اما با توجه به این که دستگاه CBCT دستگاه جدیدی است و در ایران مقایسه آن با دستگاه‌های دیگر انجام نشده است، در این زمینه با کمبود اطلاعات روبرو هستیم. از این رو در این تحقیق مقایسه‌ای بین رادیوگرافی های پری اپیکال و پانورامیک دیجیتال و CBCT برای تعیین فاصله کف حفره بینی نسبت به کرسٹ آلوئول بر روی مجموعه خشک در دانشگاه دندانپزشکی آزاد اسلامی تهران در سال ۹۰ انجام شد.

مواد و روش‌ها:

این مطالعه از نوع توصیفی بود که در آن از ۳ مجموعه خشک انسانی استفاده گردید و در هر یک از مجموعه ها تعداد ۷ ناحیه راست و چپ (mid palatal suture) به فاصله ۵ میلی متری از یکدیگر در ناحیه دندان های کانین تا کانین توسط گوتاپرکا علامت گذاری شدند. (شکل ۱)



شکل ۱ - نمونه علامت گذاری شده با گوتا پرکا

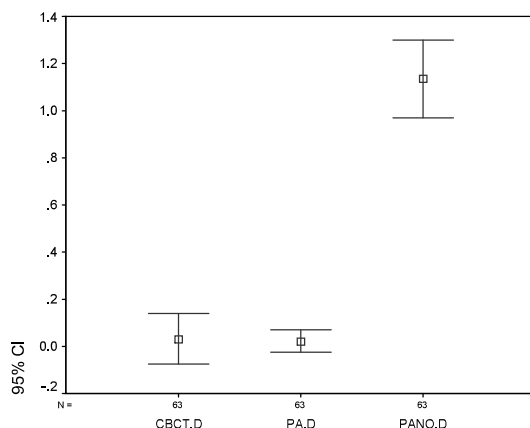
در CBCT و ۱۷/۵٪ نمونه ها در رادیو گرافی پانورامیک (با اعمال ضریب بزرگنمایی) در محدوده قابل قبول ۵/۰± میلی متر قرار داشتند.

جدول ۱ - میانگین مقادیر خطا و ICC به تفکیک نوع تکنیک

نوع رادیوگرافی	میانگین+ انحراف معیار خطا	میانگین+ انحراف معیار قدر مطلق خطا	ICC (Gold standard)	ICC (افراد)
PA	۰/۱۸±۰/۰۲	۰/۱۳±۰/۱۲	۰/۹۹۹۶	۰/۹۹۹۹
CBCT	۰/۴۳±۰/۰۳	۰/۳۵±۰/۲۵	۰/۹۹۷۷	۰/۹۹۹۳
PANO	۰/۶۵±۰/۱۳	۱/۱۵±۰/۶۱	۰/۹۹۴۲	۰/۹۹۸۴

در CBCT تعداد ۱۱ مورد (۱۷٪) Over estimation و ۸ مورد (۱۳٪) Under estimation وجود داشت. در رادیو گرافی پانورامیک (با اعمال ضریب بزرگنمایی) تعداد ۵۲ مورد (۸۲٪) نمونه ها Over estimation نشان دادند که البته از این تعداد ۵۲ درصد نمونه ها، بیش از ۱ میلی متر خطا داشتند. در مورد رادیو گرافی پری اپیکال که ۱۰۰٪ نمونه ها در محدوده ۵/۰ میلی متر قرار داشتند. و Over estimation وجود نداشت. مقایسه هر سه نوع تکنیک از لحاظ میانگین خطای انجام شده در نمودار ۱ دیده می شود.

نمودار ۱- میانگین خطا در انواع تکنیکها



(حدود اطمینان ۹۵ درصد)

مجموعه ها به طور مستقیم توسط کالیپر دیجیتال با دقت دهم میلی متر اندازه گیری شد و اعداد بدست آمده در بررسی آماری به عنوان استاندارد طلایی مورد استفاده قرار گرفت.

اندازه گیری ها توسط ۳ نفر از اساتید بخش رادیولوژی دانشکده به فاصله زمانی ۲ هفته انجام شد و به منظور مقایسه تفاوت بین مقادیر حاصل شده از رادیو گرافی ها با مقادیر واقعی، از آزمون (Repeated Measure ANOVA) استفاده گردید. میزان خطای اندازه گیری هر فرد نسبت به استاندارد طلایی محاسبه و سپس متوسط خطای این سه نفر به عنوان خطای کلی در نظر گرفته شد.

یافته ها:

نتایج مطالعه نشان داد که میانگین قدر مطلق خطا برای رادیو گرافی پری اپیکال دیجیتال ۱۲±۰/۱۳ و برای CBCT ۲۵±۰/۳۵ و برای پانورامیک ۶۱±۱/۱۵ است و بیانگر این موضوع است که رادیوگرافی پری اپیکال دیجیتال دارای حداقل خطا و بعد از آن رادیو گرافی CBCT و پانورامیک (با اعمال ضریب بزرگنمایی) بوده است. البته در مورد رادیوگرافی پانورامیک این میانگین خطا با مقادیر واقعی بیشتر در جهت Over estimation بوده است. در مقایسه دو به دو هر یک از رادیو گرافی ها با یکدیگر طبق آزمون LSD (Significant Difference Least) تفاوت معناداری از لحاظ آماری بین رادیوگرافی ها وجود داشت. ($P < 0.05$)

میزان ضریب (Intra Class correlation Coefficient) یا ICC یا Reliability برای رادیو گرافی پری اپیکال برای کل نمونه ها ۰/۹۹۹۶ و برای CBCT ۰/۹۹۷۷ و برای رادیو گرافی پانورامیک ۰/۹۹۴۲ بود که نشان داد میزان تکرار پذیری رادیوگرافی پری اپیکال با مقادیر واقعی نسبت به دو روش دیگر بهتر و بعد از آن به ترتیب CBCT و پانورامیک قرار داشتند.

میزان ضریب Reliability برای افراد اندازه گیری کننده، در رادیو گرافی پری اپیکال بیشترین تکرار پذیری با مقادیر واقعی را نشان داد. (جدول ۱) همچنین نشان داده شد که ۱۰۰٪ نمونه ها در رادیو گرافی پری اپیکال و ۷۰٪ نمونه ها

بحث :

رأس کرسٹ تا کف سینوس ماگزیلاری، در نیمی از موارد دقت در محدوده ± 1 میلی متر قرار داشته است و محدوده خطا در برآورد فاصله کرسٹ تا کف سینوس بیشتر در جهت Over estimation بوده است. با مقایسه یافته های هر دو مطالعه به نظر می رسد که هم رادیوگرافی پری اپیکال و هم توموگرافی خطی، دقت بالایی در اندازه گیری فاصله کرسٹ آلوئولار تا کف حفره بینی دارند ، اما رادیوگرافی پری اپیکال محدوده خطای پایینتری نسبت به توموگرافی خطی نشان می دهد. (۱۱)

در مطالعه باشی زاده و همکاران، دقت رادیوگرافی پانورامیک و خطی توموگرافی در تعیین محل کانال آلوئول بر روی ۲۳ ناحیه در ۴ مندیبل خشک مورد مقایسه قرار گرفت. ۸۷ درصد اندازه های حاصل از توموگرافی خطی و ۵۱/۸ درصد اندازه های حاصل از پانورامیک در محدوده قابل قبول ± 1 میلی متر قرار گرفت. نتایج حاکی از آن بود که توموگرافی خطی در اندازه گیری ارتفاع دقیق تر از پانورامیک بوده و دقت آن در تعیین پهنای استخوان آلوئول قابل قبول است. در این تحقیق بر خلاف مطالعه حاضر از محدوده قابل قبول بالاتری استفاده شد ، با این وجود همانند مطالعه ما نشان داده شد که پانورامیک، رادیوگرافی مناسب جهت انجام اندازه گیری های خطی نمی باشد. (۱۲)

در مطالعه ای میزان دقت رادیوگرافی پانورامیک و Conventional Tomography و Spiral

Tomography برای تعیین موقعیت سوراخ منتال ارزیابی شد. نتایج بدین گونه بود که اندازه گیری های حاصل از رادیوگرافی پانورامیک تفاوت معنی داری نسبت به تصاویر کراس سکشنال سی تی اسکن و اسپیرال توموگرافی اندازه گیری های حین عمل جراحی داشت. در حالی که اسپیرال توموگرافی و سی تی اسکن تفاوت معنی داری نسبت به اندازه گیری های حین جراحی نشان ندادند. در این تحقیق جهت ارزیابی و مقایسه دقت اندازه گیری های خطی در تکنیکهای مختلف رادیوگرافی، از سوراخ منتال به عنوان یک لندمارک آناتومیک مهم حین جراحی های فک پایین استفاده شد و همانند مطالعه حاضر، دقت اندازه گیری های خطی در رادیوگرافی پانورامیک

در مطالعه حاضر به بررسی سه روش رادیوگرافی پری اپیکال و پانورامیک دیجیتال و CBCT در تعیین فاصله کف حفره بینی تا کرسٹ الوئول پرداخته شد. بدین منظور ماگزیلای انتخاب گردید زیرا مطالعات انجام شده روی ماگزیلای و تعیین فاصله کف حفره بینی تا کرسٹ الوئول بسیار محدود است و بیشتر مطالعات روی مندیبل و لوکالیزه کردن کانال مندیبولار متمرکز شده اند. (۶،۴) تحقیق حاضر نشان داد که رادیوگرافی پری اپیکال دیجیتال با تکنیک موازی با دستگاه Min-ray نسبت به CBCT با دستگاه Scanora 3D و پانورامیک دیجیتال توسط دستگاه Cranex D دارای دقتی بالاتر در برآورد موقعیت کف حفره بینی تا کرسٹ آلوئول می باشد. در مطالعه ای که Bouserhal به بررسی دقت توموگرافی Spiral در فک بالا پرداخته بود میانگین خطا را $(0/24 \pm 0/19)$ اعلام کرد که اختلاف معنی داری با مقادیر واقعی نداشت. (۹)

Gher و همکاران در مطالعه ای به بررسی دقت تکنیک های رادیوگرافی دندانانی یعنی پری اپیکال ، پانورامیک ، توموگرافی خطی و سی تی اسکن در ارزیابی قرارگیری فیکسچر ایمپلنت پرداختند که در این مطالعه چهار ایمپلنت در ناحیه مولر ها و پرمولر های مندیبل جایگذاری شده بود. نتایج تحقیق حاکی از آن بود که در مورد طول ایمپلنت رادیوگرافی پری اپیکال تصاویری با بیشترین وضوح را ایجاد کرده بود و در مورد ارتفاع مندیبل تصاویر سی تی اسکن سه بعدی دقیق ترین نتایج را در بر داشت. در مطالعه حاضر نیز رادیوگرافی پری اپیکال در برآورد ارتفاع کرسٹ تا حفره بینی دارای بیشترین دقت بود. (۱۰)

در مطالعه ای مشابه Talaiepoor و همکاران به بررسی دقت توموگرافی خطی در تعیین محل حفره بینی و سینوس ماگزیلاری تا کرسٹ آلوئول پرداختند. در این مطالعه از ۳ مجسمه خشک استفاده شد و نتایج حاکی از آن بود که در مورد فاصله رأس کرسٹ تا کف حفره بینی موارد اندازه گیری شده در محدوده دقت ± 1 میلی متر قرار دارد یعنی در محدوده خطا ۰/۷ تا ۰/۴ میلی متر بوده است و در مورد فاصله

جهت اندازه‌گیری‌های خطی دقیق، قابل اعتماد نمی‌باشند.^(۱۵)

گروهی از محققان خطرات بیولوژیک حاصل از پرتوتابی را در درجه اول اهمیت دانسته و بر این اعتقادند که در کاربردهای کلینیکی عادی، استفاده از روش‌های Conventional، دقت لازم را فراهم نمود و استفاده از CT در این موارد تنها سبب تحمیل دوز بالای پرتوتابی و هزینه سنگین به بیمار می‌گردد. با این حال اهمیت کاربرد CT را در مورد خاص و مشکل بررسی‌های ایمپلنت از نظر دور نداشته‌اند.^(۱۶، ۱۷)

مطالعات متعددی نشان می‌دهد که استفاده از توموگرافی با ایجاد بعد سوم در تصاویر رادیوگرافیک در تجسم فضایی جراح از فک بسیار مؤثر بوده و به دلیل امکان بررسی ضخامت فکین استفاده از آن علاوه بر روش‌های داخل دهانی ضروری است.^(۱۸، ۱۵)

نتیجه گیری:

مطالعه حاضر نشان داد که رادیوگرافی پری اپیکال دیجیتال با تکنیک موازی نسبت به رادیوگرافی CBCT و پانورامیک اطلاعات دقیقتری را در برآورد ارتفاع کف حفره بینی تا کرسٹ الوئول فراهم می‌کند.

بطور معنی داری پایین تر از سایر روشهای تصویربرداری گزارش شد.^(۱۳) در تحقیقی که توسط Douglas و همکاران انجام شد، اندازه‌گیری خطی در ناحیه مولر اول ۱۰ جمجمه انسانی که توسط رادیوگرافی پانورامیک و CBCT مورد تصویربرداری قرار گرفته بودند، انجام شد و فاصله بین بوردر فوقانی کانال آلوئولار تحتانی تا کرسٹ آلوئولار مندیبل و فاصله بین کف سینوس ماگزایلا تا کرسٹ آلوئولار ماگزایلا اندازه‌گیری شد و با اندازه‌گیری فیزیکی مستقیم بر روی جمجمه‌ها مقایسه شد. تفاوت معنی داری بین اندازه‌گیری‌های CBCT و اندازه‌گیری‌های فیزیکی بدست نیامد، اما بین اندازه‌گیری‌های پانورامیک و CBCT و همچنین بین اندازه‌گیری‌های پانورامیک و فیزیکی، تفاوت معنی‌داری بدست آمد که نشان داد در کلیشه‌های پانورامیک بدلیل سوپر ایمپوزیشن ساختار آناتومیک و خصوصیات ژئومتریک، اندازه‌گیری‌های خطی دقت کمتری در مقایسه با CBCT دارند.^(۱۴)

Madhav در مطالعه‌ای که در سال ۲۰۱۱ انجام داد، معتقد بود که تصاویر پانورامیک برخلاف CBCT هم بزرگنمایی و هم دیستورشن دارد. در صورتیکه بتوان عامل بزرگنمایی را محاسبه نمود، بزرگنمایی به تنهایی مشکل ساز نمی‌باشد، اما دیستورشن، بزرگنمایی نابرابر در قسمت‌های مختلف یک تصویر می‌باشد. تصاویر پانورامیک به دلیل داشتن دیستورشن،

References:

- 1-Raghoobar GM, van Weissenbruch R, Vissink A. Rhino-sinusitis related to endosseous implants extending into the nasal cavity. A case report. *Int J Oral Maxillofac Surg.* 2004 Apr;33(3):312-4.
- 2-Del Balso AM, Greiner FG, Licata M. Role of diagnostic imaging in evaluation of the dental implant patients radiographics. 1994 Jul;14(4):699_719.
- 3-Kaeppler G: Application of cone beam computed tomography in dental and oral medicine. *Int J Comput Dent.* 2010; 13(3):203-19.
- 4-Wyatt CC, Pharoach MJ, Oral radiology principles and image interpretation for dental implant treatment. *Int J prosthodont.* 1998 Sep-Oct;11(5):442-52.
- 5-Tyndall DA, Brooks SL. Selection criteria for dental implant site imaging: A position paper of the American academy of oral and maxillofacial radiology. *Oral surg oral pathol.* 2000 may ;89(5):630_7.
- 6-Loubele M, Guerrero ME, Jacobs R, Suetens P, van Steenberghe D. A comparison of jaw dimensional and quality assessments of bone characteristics with cone-beam CT, spiral tomography, and multi-slice spiral CT. *Int J Oral Maxillofac Implants.* 2007 May-Jun;22(3):446-54.

- 7- Cohnen M, Kemper J, Möbes O, Pawelzik J, Mödder U. Radiation dose in dental radiology. *EurRadiol.* 2002 Mar;12(3):634-7
- 8- Mozzo P, Procacci C, Tacconi A, Martini PT, Andreis IA. A new volumetric CT machine for dental imaging based on the cone-beam technique: preliminary results. *EurRadiol.* 1998;8(9):1558-64.
- 9- Bou Serhal C, Jacobs R, Persoons M, Hermans R, van Steenberghe D. The accuracy of spiral tomography to assess bone quantity for the preoperative planning of implants in the posterior maxilla. *Clin Oral Implants Res.* 2000 Jun;11(3):242-7.
- 10- Gher ME, Richardson AC. The accuracy of dental radiographic techniques used for evaluation of implant fixture placement. *Int J Periodontics Restorative Dent.* 1995 Jun;15(3):268-83.
- 11- Talaiepoor A, Panjnoosh M, Zargarpoor R. The accuracy of linear tomography to evaluated in location of nasal cavity and maxillary sinus. *Journal of Tehran university of medical sciences.* 2008;3(20)
- 12- Bashizade F, Mahdaviipoor T. Accuracy of panoramic radiography and linear tomography in mandibular canal localization. *Journal of Dental Medicine.* 2008;21(1) : 29-35
- 13- BouSerhal C, Jacobs R, Flygare L, Quiryneen M, van Steenberghe D. Perioperative validation of localisation of the mental foramen. *DentomaxillofacRadiol.* 2002 Jan;31(1):39-43.
- 14- Douglas D.K ,Hollander L.G ,Peck J,Girod S. Direct digital panoramic radiography and 2-D reconstructions of cone beam computed tomography in localization of the inferior alveolar canal and maxillary floor of the sinus for intra osseous dental implants. *Journal of Oral and Maxillofacial Surgery .* 2004 Aug ; 62(1):37-38
- 15- Madhav V.N.V .Cone beam computed tomography in implantology . *Indian Journal of Dental Csiences.* 2011;3(5):10-15
- 16- Dula K, Mini R, van der Stelt PF, Lambrecht JT, Schneeberger P, Buser D. Hypothetical mortality risk associated with spiral computed tomography of the maxilla and mandible. *Eur J Oral Sci.* 1996 Oct-Dec;104(5-6):503-10.
- 17- Tal H., Moses O. A comparison of panoramic radiography with computed tomography in the planning of implant surgery. *Dentomaxillofac Radiol.* 1991 Feb;20(1):40-2.
- 18- Mohtavipour T , Shahsavari F, Bashizadeh fakhar H, AbolHassani F. The accuracy of linear tomography in mandibular width determination in superior border of mandibular canal. *Journal Res in Dent Sci* 2010;7(3):37-41.