

## استئونکروز استخوان فک ثانویه به مصرف بیس فسفونات ها: گزارش یک مورد

دکتر فرزین سرکارات<sup>۱</sup> دکتر مریم سهرابی<sup>#۲</sup> دکتر حمیدرضا محاسنی اقدم<sup>۳</sup> دکتر ندا افسر<sup>۲</sup>

۱- استادیار گروه جراحی دهان، فک و صورت، دانشگاه آزاد اسلامی، واحد دندانپزشکی تهران  
۲- دستیار تخصصی گروه جراحی دهان، فک و صورت دانشگاه آزاد اسلامی، واحد دندانپزشکی تهران

### خلاصه:

**سابقه و هدف:** با توجه به شیوع استئوپروز و استفاده گسترده از بیس فسفونات ها در درمان آن، شناخت عوارض جانبی و ملاحظات بالینی در بیماران مصرف کننده امری ضروری است. هدف این مقاله معرفی یک مورد از این بیماری و ارائه نکات مورد توجه در نحوه برخورد با آن است.

**معرفی مورد:** بیمار خانم ۵۹ ساله ای بود که به مدت سه سال دچار درد و تورم دوره ای در ناحیه سمت چپ ماگزیلا شده بود که بدون بررسی علت، با مصرف آنتی بیوتیک بهبودی نسبی پیدا کرده بود. با قطع مصرف آنتی بیوتیک و خروج چرک از ناحیه، تحت آندوسکوپی سینوس قرار گرفته بود که نتیجه ای نداشت و در این شرایط ریشه دندان خلفی ماگزیلا خارج شد که بهبود علائم را به دنبال نداشت و فیستول دهانی - سینوسی نیز ایجاد شد. دندانهای طرفین فیستول نیز خارج شدند و در نهایت بیمار با علائم بالینی حاد در فک بالا به بخش جراحی دهان، فک و صورت بیمارستان بوعلی مراجعه کرد و در بررسی رادیوگرافیک و میکروسکوپی، تشخیص استئونکروز تأیید شد و بیمار تحت درمان قرار گرفت و در پیگیری ۳۰ ماهه بروز مشکلات استخوانی یا بافت نرم در بیمار گزارش نشده است.

**نتیجه گیری:** بر پایه این گزارش باید توجه نمود که در بیماران با تاریخچه مصرف بیس فسفونات ها باید ملاحظات لازم در جهت پیشگیری از ایجاد مشکلات استخوانی در نتیجه عفونتهای ادنتوژنیک یا جراحی و خارج کردن دندانها صورت گیرد.

**کلید واژه ها:** استئونکروز فکین، ناشی از بیسفسفونات، استخوان، فک بالا

وصول مقاله: ۹۱/۱۱/۶ اصلاح نهایی: ۹۱/۱۲/۷ پذیرش مقاله: ۹۲/۲/۱۳

### مقدمه:

تشخیص بر پایه تاریخچه مصرف بیس فسفونات (BP) به همراه بروز علائمی از قبیل استخوان نکروز اکسپوز در دهان به مدت ۸ هفته می باشد.<sup>(۵)</sup> علائم دیگری که به همراه

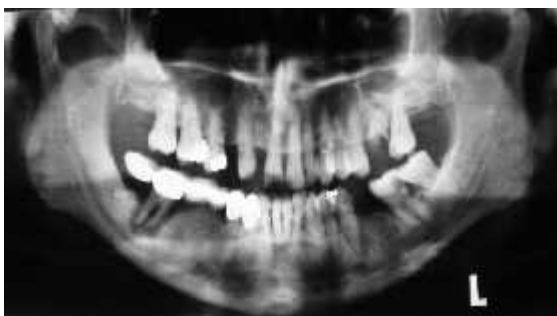BRONJ می توانند بروز کنند شامل تورم نسج نرم، ترشح چرک، ایجاد سینوس یا فیستول و بروز آبسه و شکستگی های پاتولوژیک می باشد. البته بیمار نباید تاریخچه رادیوتراپی یا متاستاز ناحیه را داشته باشد<sup>(۸)</sup>

داروهای بیس فسفونات برای محدوده وسیعی از بیماری ها، اندیکاسیون دارند که شامل درمان هیپرکلسمی ناشی از بدخیمی، پیشگیری از متاستاز استخوانی تومورهای توپر،

بیس فسفونات ها گروهی از داروها هستند که در شرایطی از قبیل استئوپروز و متاستازهای استخوانی بدخیم استفاده می شوند. با وجود مزایای درمانی آنها، اخیراً استئونکروز فکین به عنوان یک عارضه جدی در بیماران مصرف کننده آنها مطرح گردیده است.<sup>(۱)</sup> استئونکروز استخوان فک ثانویه به مصرف بیس فسفونات ها (BRONJ)، اولین بار در سال ۲۰۰۳ توسط Marx مطرح شد. گزارش موارد این بیماری رو به افزایش است.<sup>(۲-۷)</sup>

نویسنده مسئول مکاتبات: دکتر مریم سهرابی آدرس: تهران-میدان امام حسین-ابتدای خیابان دماوند-بیمارستان بوعلی-بخش جراحی دهان، فک و صورت، تلفن: ۳۳۳۱۱۱۰۶  
E-mail: sohrabi.m.22@gmail.com

پزشک وی به علت استئوپروز تجویز شده بود. بیمار از حدود سه سال قبل در ناحیه سمت چپ ماگزیلا دچار تورم شده که بعد از مراجعه به دندانپزشک و تجویز آنتی بیوتیک بهبود نسبی یافته بود. با قطع آنتی بیوتیک بیمار، خروج چرک از ناحیه اپکس ریشه دندان مولر اول فک بالا ایجاد شد که در این شرایط برای بیمار آنتی بیوتیک تجویز شد. شکل ۱ اما به علت عدم بهبود علائم بالینی و خروج چرک از ناحیه بیمار چندین بار تحت آندوسکوپی سینوس قرار گرفته و درمانهای انجام شده در رفع علائم وی اثری نداشت. بعد از این دوره دندان های طرفین فیستول خارج گردید ولی علائم بیمار بدتر شد، که در نهایت با شکایت از بوی بد دهان، درد و وجود ارتباط بین دهان و سینوس به بخش جراحی دهان، فک و صورت بیمارستان بوعلی مراجعه کرد.



شکل ۱- در بررسی رادیوگرافی اولیه بیمار وجود ریشه باقیمانده دندان مولر اول فک بالا و ضایعات وسیع پریودنتال در دندانهای خلفی دو طرف فک پایین دیده می شود.

در تصویر پانورامیک بیمار بعد از خارج کردن دندانهای عفونی علائم تخریب استخوانی در سمت چپ فک بالا و همچنین عدم ترمیم مناسب استخوان در نواحی دندانهای خارج شده فک پایین گزارش گردید. (شکل ۲)

درمان ضایعات استخوانی مالتیپل میلوما، کنترل استئوپورزیس و استئوپنیا، استئوژنزیس ایمپرفکتا و پاژه می باشد. (۹-۱۳)

بیس فسفوناتها به دو گروه اصلی غیرنیتروژنه (نسل اول) و نیتروژنه (نسل دوم و سوم) تقسیم می شوند که تفاوتشان در زنجیره جانبی R1 و R2 است. نسل اول بیس فسفونات ها شامل etidronate (Didronel) ، Bonefos) ، clodronate (Skelid) می باشد که در حال حاضر کمتر استفاده می شوند. (۱۴)

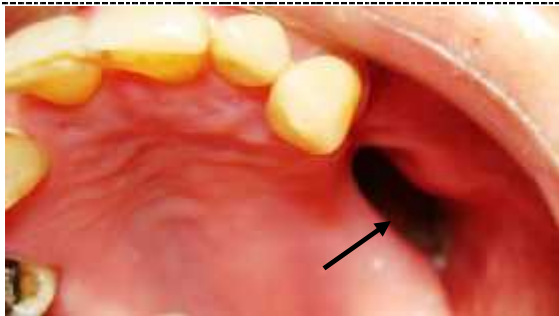
بیس فسفوناتهای نیتروژنه (نسل دوم و سوم) از طریق مهار کردن مسیر HMG - CoA mevalonate reductase و به خصوص در محل آنزیم اختصاصی (FPPS) Farnesyl Diphosphate Synthase عمل میکنند. (۱۵) مهار آنزیم FPPS باعث کاهش پروتئین های داخلی سلولی و اختلال عملکرد ruffled border استئوکلاستها میشود، در نتیجه تخریب ماتریکس هیدروکسی آپاتیت صورت نمیگیرد. (۱۶) این گروه شامل pamidronate (Aredia) ، alendronate (Fosamax) ، ibandronate (Boniva) ، risedronate (Actonel) و Zometa ، Reclast) ، zolendronate می باشند.

در حال حاضر واضح گردیده است که مهمترین عامل خطر در ایجاد BRONJ ، مصرف بیس فسفونات ها و به خصوص نحوه تجویز آنها می باشد (۰/۰۱ - ۰/۰۴ درصد در مصرف دهانی و ۰/۸ - ۱۲ درصد در تجویز وریدی). (۱۷)

هدف از این گزارش ، افزایش آگاهی دندانپزشکان در مورد علائم بالینی BRONJ ، اهمیت تاریخچه مصرف داروهای بیس فسفونات و پیشگیری از بروز مشکلات مربوطه در بیماران و آشنایی با نحوه کنترل این بیماری می باشد.

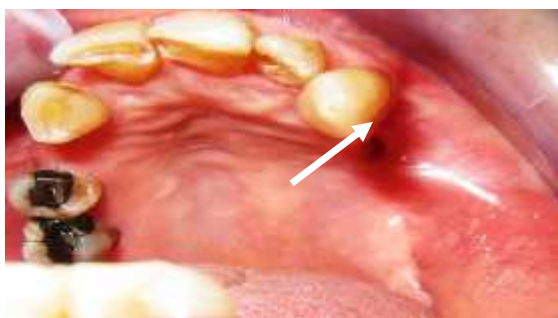#### شرح مورد:

بیمار خانم ۵۹ ساله ای بود که از نظر سیستمیک فقط سابقه بیماری هیپرتانسیون را گزارش می کرد. و سابقه ای از رادیوتراپی نداشت. وی به مدت هشت سال به صورت روزانه ۱۰ میلی گرم آلدرونات به شکل خوراکی مصرف میکرد که توسط

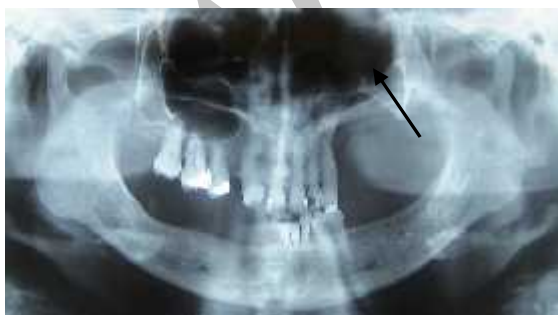

شکل ۵- نمای داخل دهانی بیمار حفره باز در سمت چپ ماگزایلا

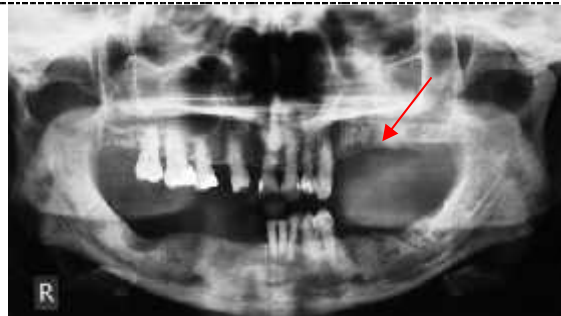
که در این مرحله داروی بیس فسفونات بیمار قطع شد و کورتاژ و درناژ ناحیه انجام شد. سپس یک هفته بعد در محل tissue expander گذاشته و ناحیه با فلپ buccal advancement بسته شد. بعد از دو ماه tissue expander خارج گردید و محل در دو لایه بسته شد. در پیگیری های انجام شده تا ۳۰ ماه ترمیم مناسبی در نمای بالینی و رادیوگرافیک مشاهده گردید. (شکل ۷و ۶)



شکل ۶- نمای داخل دهانی بیمار در پیگیری ۳۰ ماهه، ترمیم کامل را نشان می دهد.

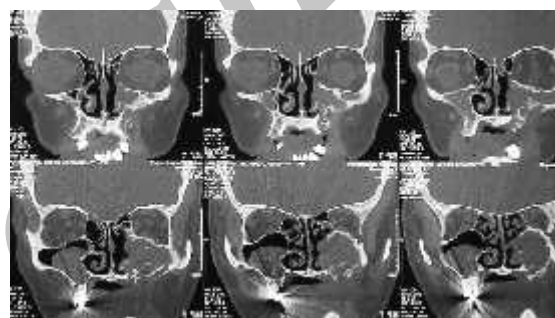


شکل ۷- نمای پانورامیک بعد از ۳۰ ماه حاکی از ترمیم استخوان در ناحیه مورد نظر است.

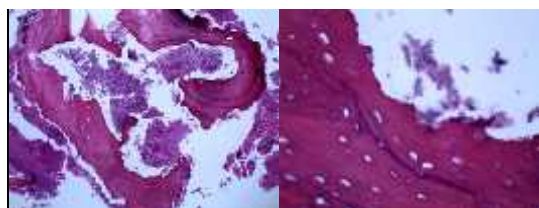


شکل ۲- در این تصویر علائم تخریب استخوانی در سمت چپ فک بالا (فلش) دیده می شود.

در تصاویر CT Scan بیمار، وجود سکسترهای استخوان در سمت چپ فک بالا همراه با وجود ارتباط دهانی- سینوسی و کدورت سینوس ماگزیلاری گزارش شد. (شکل ۳)



شکل ۳- تصویر سی تی اسکن تخریب استخوان در ناحیه چپ ماگزایلا بیمار تحت عمل جراحی و حذف استخوان نکروتیک ماگزایلا، ناحیه سینوس و کف بینی قرار گرفت و سپس ناحیه توسط فلپهای موضعی بسته شد. نمونه ارسال شده به پاتولوژی، استئونکروز گزارش گردید. (شکل ۴ الف و ب)



شکل ۴- نمای میکروسکوپی استئونکروز

الف- رنگ آمیزی H&E (بزرگنمایی ۱۰۰×)

ب- رنگ آمیزی H&E (بزرگنمایی ۴۰۰×)

بیمار حدود ۴/۵ ماه بعد با شکایت از ایجاد یک حفره باز در ناحیه سمت چپ ماگزایلا همراه با ترشح و بوی بد مراجعه کرد. (شکل ۵)

**بحث:**

به صورت خوراکی از این دارو مصرف می کرد و این امر به مدت ۸ سال گزارش شده بود.

بیمار مورد گزارش ما در stage III ، BRONJ طبقه بندی می شود، چرا که بر اساس طبقه بندی مطرح شده توسط Cheng، دارای استخوان نکروتیک گسترده ، فیستول و درگیری سینوس بود که مختص stage III بیماری Bronj است.<sup>(۱۸)</sup> که درمان در این مرحله شامل resection و بازسازی به علاوه درمان با آنتی بیوتیک و آنتی سپتیک است که در مورد بیمار گزارش شده ما به خوبی انجام شد.

بیس فسفونات ها به طور گسترده برای درمان استئوپوروز در جهت پیشگیری از شکستگی استخوان استفاده می شوند.<sup>(۲۷)</sup> ولی همین طور که می دانیم BRONJ بیشتر در بیمارانی که به دنبال ابتلا به انواع کانسر، بیس فسفونات را به صورت داخل وریدی دریافت می کنند، شایع است و به همین دلیل معمولاً در افراد استئوپورتیک که بیس فسفونات خوراکی استفاده می کنند یافته ای غیر معمول است که موجب بی توجهی به این امر و مشکلات بیمارانی می شود که در مورد گزارش شده ما نیز این امر وجود داشت.

**نتیجه گیری:**

با توجه به تعداد رو به افزایش بیمارانی مصرف کننده بیس فسفونات ها باید اقدامات پیشگیرانه دندانپزشکی و جلوگیری از خارج ساختن دندان ها مدنظر قرار گرفته و دندانپزشکان و متخصصین تاریخچه مصرف این داروها را مورد توجه قرار دهند و د رمواردی که سابقه مصرف بیس فسفونات ها وجود دارد، تلاش در جهت جلوگیری و درمان هر گونه شرایط التهابی دندان و پرپودنتال توسط روشهای محافظه کارانه دندانپزشکی صورت گیرد و تا جای ممکن از اعمال جراحی و یا کشیدن دندان اجتناب گردد. مگر اینکه بعد از انجام مشورت با پزشک مربوطه، قبل از کشیدن دندان، مصرف دارو به مدت تعیین شده متوقف گردد.

با توجه به اینکه بیس فسفوناتها در استخوانهای با میزان over بالا رسوب می کنند و فک بالا و پایین نیز دارای remodeling قابل توجهی است، سطح بیس فسفونات در آنها بالاست.<sup>(۱۸)</sup> در مطالعات مختلف عوامل خطر ساز مرتبط با ایجاد BRONJ شامل سابقه ترومای دنتوآلوئولر، مدت زمان مصرف بیس فسفونات و نوع بیس فسفونات مصرفی مطرح گردیده است. که شایعترین آن ترومای دنتوآلوئولر است.<sup>(۱۹-۲۱)</sup> در عین حال مواردی از بروز BRONJ در درمانهای ایمپلنت در بیمارانی با سابقه مصرف این داروها دیده شده است.<sup>(۲۲)</sup> از طرفی بیمارانی با سابقه بیماریهای التهابی دندانهای هفت برابر بیشتر در خطر مواجهه با BRONJ هستند.<sup>(۲۳)</sup> که در مورد بیمار ما نیز شروع علائم به دنبال ایجاد عفونت دندان دیده شد. این موضوع بیانگر اهمیت حفظ بهداشت دهانی و جلوگیری از خارج ساختن دندانها در این بیمارانی می باشد. از طرفی هر چه طول دوره مصرف بیس فسفونات ها بیشتر باشد، خطر ایجاد بیماری نیز بیشتر می شود.<sup>(۲۳،۲۴)</sup>

Yarom و همکاران در سال ۲۰۰۷ اظهار کردند، مصرف ۷۰ میلی گرم آلدرونات در هفته و بیش از ۳ سال یا ۳۵ میلی گرم در هفته و بیش از ۵ سال بیمار را مستعد BRONJ می نماید.<sup>(۲۵)</sup> که در مورد ارائه شده نیز به همین شکل بوده است. در مطالعات اولیه، BRONJ تنها در مصرف انواع قوی تر بیس فسفونات و از طریق وریدی گزارش شده بود ولی گزارشهایی از بروز آن در بیمارانی مصرف کننده انواع ضعیف تر و به شکل خوراکی نیز گزارش گردیده است.<sup>(۳،۵)</sup> در مصرف کنندگان نوع خوراکی دارو ، طول دوره درمان بیشتر از ۳ سال و یا همراه با مصرف استروئید ها عامل خطر ساز در بروز BRONJ اعلام شده است.<sup>(۱۸)</sup> در این بیمارانی در صورت نیاز به خارج کردن دندانها باید ۳ ماه قبل از هر نوع جراحی، مصرف دارو قطع شده و ۳ ماه بعد از آن در صورتی که ترمیم استخوانی کامل شده باشد، مجددا مصرف دارو آغاز شود.<sup>(۲۶)</sup> بیمار مورد نظر مان نیز

**References:**

1. Mehrotra B, Fantasia J, Nissel-Horowitz S. Osteonecrosis of the maxilla: an unusual complication of prolonged bisphosphonate therapy. A case report. *Proc Am Soc Clin Oncol.* 2003;22:795.
2. Rosenberg TJ, Ruggiero S. Osteonecrosis of the jaws associated with the use of bisphosphonates. *J Oral Maxillofac Surg.* 2003;61(suppl 1):60.
3. Ruggiero SL, Mehrotra B, Rosenberg TJ, Engroff SL. Osteonecrosis of the jaws associated with the use of bisphosphonates: a review of 63 cases. *J Oral Maxillofac Surg.* 2004May; 62:527-534.
4. Greenberg Ms. Intravenous bisphosphonates and osteonecrosis. *Oral Surg Oral Med Oral Radiol Endod.* 2004Sep; 93:259-260.
5. Marx RE, Sawatari Y, Fortin M, Broumand V. Bisphosphonate-induced exposed bone (osteonecrosis/osteopetrosis) of the jaws: risk factors, recognition, prevention and treatment. *J Oral Maxillofac Surg.* 2005Nov; 63:1567-1575.
6. Mehrotra B, Ruggiero SL. Bisphosphonate related osteonecrosis (BRON) of the jaw: single institutional update. *Blood.* 2005;106: 291.
- 7- Kamoh AK, Ogle O. Bisphosphonate-related osteonecrosis of the jaws - a case report. *Compend Contin Educ Dent.* 2012 May;33(5):e74-7.
- 8- Otto S, Hafner S, Mast G, Tischer T, Volkmer E, Schieker M, et al. Bisphosphonate related osteonecrosis of the jaw: Is pH the missing part in the pathogenesis puzzle? *J Oral Maxillofac Surg.* 2010 May;68(5):1158-61
- 9- Hortobagyi GN, Theriault RL, Lipton A, Porter L, Blayney D, Sinoff C, et al. Long-term prevention of skeletal complications of metastatic breast cancer with pamidronate. *J Clin Oncol.* 1998Jun;16:2038-44.
- 10- van Holten-Verzantvoort AT, Kroon HM, Bijvoet OL, Cleton FJ, Beex LV, Blijham G, et al. Palliative pamidronate treatment in patients with bone metastases from breast cancer. *J Clin Oncol.* 1993Mar;11:491-498.
- 11- Black DM, Cummings SR, Karpf DB, Cauley JA, Thompson DE, Nevitt MC, et al. Randomized trial of effect of alendronate on risk of fracture in women with existing vertebral fractures. *Lancet.* 1996Dec; 348:1535-1541.
- 12- Berenson JR, Hillner BE, Kyle RA, Anderson K, Lipton A, Yee GC, et al. American Society of Clinical Oncology clinical practice guidelines: the role of bisphosphonates in multiple myeloma. *J Clin Oncol.* 2002 Sep 1;20(17):3719-36.
- 13- Delmas PD, Meunier PJ. The management of Paget's disease of bone. *N Engl J Med.* 1997Feb;336:558-566.
14. Fleisch H. Development of bisphosphonates. *Breast Cancer Res.* 2002; 4(1):30-34.
15. Frith JC, Mönkkönen J, Blackburn GM, Russell RG, Rogers MJ, et al. Clodronate and liposome-encapsulated clodronate are metabolized to a toxic ATP analog, adenosine 5' (beta, gamma-dichloromethylene) triphosphate, by mammalian cells in vitro. *J Bone Miner Res.* 1997Sep;12(9):1358-1367.
- 16- van Beek ER, Cohen LH, Leroy IM, Ebetino FH, Löwik CW, Papapoulos SE. Differentiating the mechanisms of antiresorptive action of nitrogen containing bisphosphonates. *Bone.* 2003Nov; 33(5):805-811.
- 17- Vescovi P, Campisi G, Fusco V, Merconi G, Manfredi M, Merigo E, et al. Surgery-triggered and non surgery triggered Bisphosphonate-related Osteonecrosis of the Jaws (BRONJ): A retrospective analysis of 567 cases in an Italian multicenter study. *Oral Oncol.* 2011Mar;47:191-4.
- 18- Cheng A, Mavrokokki A, Carter G, Stein B, Fazzalari NL, Wilson DF, et al. The dental implication of bisphosphonates and bone disease. *Aust Dent J.* 2005 Dec;50(4 Suppl 2):S4-13.
- 19- Migliorati CA, Casiglia J, Epstein J, Jacobsen PL, Siegel MA, Woo SB. Managing the care of patients with bisphosphonate-associated osteonecrosis. *J Am Dent Assoc.* 2005Dec;136:1658-1668.
- 20- Dimopoulos M. The incidence of osteonecrosis of the jaw in patients with multiple myeloma who receive bisphosphonates depends on the type of bisphosphonates, [abstract] *Blood* 2005;106:637.
- 21- Tosi P. Bisphosphonates and osteonecrosis of the jaws: incidence in a homogenous series of patients with newly diagnosed multiple myeloma treated with zoledronic acid, [abstract] *Blood* 2005; 106:3461
- 22- Kwon TG, Lee CO, Park JW, Choi SY, Rijal G, Shin HI. Osteonecrosis associated with dental implants in patients undergoing bisphosphonate treatment. *Clin Oral Implants Res.* 2012 Dec; 26.
23. Hoff AO, Toth BB, Altundag K, Johnson MM, Warneke CL, Hu M, et al. Osteonecrosis of the jaw in patients receiving intravenous bisphosphonate therapy. *J Clin Oncol.* 2006Sep;24:8528.
24. Badros A, Weikel D, Salama A, Goloubeva O, Schneider A, Rapoport A, et al. Osteonecrosis of the jaw in multiple myeloma patients: clinical features and risk factors. *J Clin Oncol.* 2006Feb; 24:945-952
- 25- Yarom N, Yahalom R, Shoshani Y, Hamed W, Regev E, Elad S. Osteonecrosis of the jaw induced by orally administered bisphosphonates: incidence, clinical features, predisposing factors and treatment outcome. *Osteoporos Int.* 2007Oct;18:1363-1370.
26. Salvatore L, Thomas B, Leon A, Robert E. American Association of Oral and Maxillofacial Surgery. Position paper on bisphosphonate-related osteonecrosis of the jaws. *J Oral Maxillofac Surg.* 2009 suppl;67:2-12
27. Otto S, Abu-Id MH, Fedele S, Warnke PH, Becker ST, Kolk A, et al. Osteopetrosis and bisphosphonates related osteonecrosis of the jaw: Not just a sporadic coincidence – A multi-center study. *J Craniomaxillofac Surg.* 2011 Jun;39(4):272-7