

## گزارش کوتاه:

## انسیزور دایمی فک پایین با ریشه فرعی - معرفی یک مورد و طرح درمان ارتودنسی

دکتر علیرضا جعفری نعیمی<sup>۱</sup>، دکتر نسرین احمدی<sup>۲</sup>، دکتر مینو علی پناهی<sup>۲</sup>

۱- استادیار گروه ارتودنسی دانشگاه آزاد اسلامی واحد دندانپزشکی تهران

۲- دستیار تخصصی گروه ارتودنسی دندانپزشکی دانشگاه آزاد اسلامی، واحد دندانپزشکی تهران

## خلاصه:

**سابقه:** ریشه های فرعی، شامل اختلالات تکاملی هستند که می توانند هر دندانی را تحت تاثیر قرار دهند. شیوع آنها در حدود ۰/۶۸ درصد گزارش شده است و بیشتر کانین ها و پرمولرهای فک پایین و مولرهای هر دو فک متاثر می شوند، در حالیکه دندان های انسیزور دایمی فک پایین به ندرت توسط آنومالیهای تاج و ریشه تحت تاثیر قرار می گیرند.

**گزارش مورد:** آقای ۱۷ ساله با شکایت نامرتبی دندان ها به بخش ارتودنسی، واحد دندانپزشکی دانشگاه آزاد اسلامی، تهران مراجعه کرد. در معاینه اولیه در مخاط لینگوآل دندان لترال سمت راست فک پایین، یک برجستگی با قوام سخت لمس شد. از بیمار رادیوگرافی های پری اپیکال و پانورامیک تهیه شد. در این رادیوگرافی ها یک رادیو اپسپته غیر معمول، چسبیده به ریشه دندان مورد نظر، مشاهده گردید. با بررسی بیشتر توسط CBCT وجود ریشه اضافی در سمت لینگوآل این دندان محرز شد. این ریشه از ناحیه سرویکال به ریشه اصلی چسبیده بود. از آنجا که بیمار به علت وجود دندان شیری "overretained" و نیز در فک بالا کاندید درمان ارتودنسی بود، وجود ریشه اضافی، حرکت دندان مورد نظر را مشکل و مخاطره آمیز می نمود با در نظر گرفتن تدابیر لازم، ریشه اضافی از طریق جراحی خارج شد. در ادامه و با بررسی قابلیت حرکت دندان مذکور، بیمار تحت درمان ارتودنسی قرار گرفت.

**نتیجه گیری:** تنوع مورفولوژیک ساختار دندانهای انسیزور فک پایین شایع نیست. حضور این آنومالی ها مشکلاتی برای درمان دندان، اعم از درمان اندو، ترمیمی، پروتز و ارتودنسی ایجاد می کند. دقت در تشخیص این موارد از طریق معاینه کلینیکی و رادیوگرافی بسیار مهم است، ضمن اینکه طرح درمان خاصی بر اساس نیاز بیمار باید طراحی گردد.

**کلید واژه ها:** ریشه اضافی، ریشه فرعی، انسیزور فک پایین، آنومالی دندان، CBCT

وصول مقاله: ۱۳۹۳/۱۲/۱۲ اصلاح نهایی: ۹۳/۱۰/۱۳ پذیرش مقاله: ۹۳/۱۱/۱۵

## مقدمه:

بگویند.<sup>(۱)</sup> در معاینه کلینیکی و نیز بررسی رادیوگرافی های بیمار، قبل از شروع درمان ارتودنسی، باید به مواردی از قبیل مورفولوژی ریشه دندان ها، تحلیل ریشه و نیز وجود ریشه اضافی توجه کرد و در موارد برخورد با شرایط خاص، راهکار مناسبی برای آن اندیشید. در مطالعه حاضر یک بیمار با دندان دارای ریشه فرعی گزارش شده است که درمان ارتودنسی او چالش برانگیز بوده است.

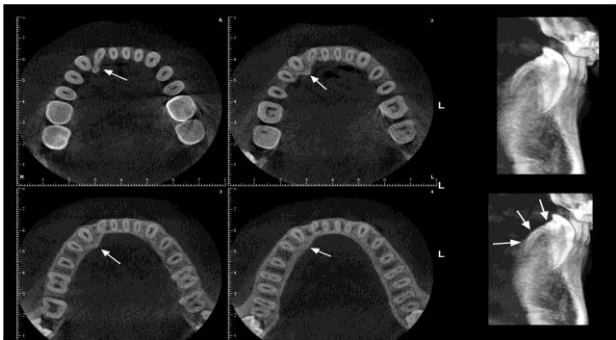
آنومالی در مورفولوژی دندان های دایمی نسبتا شایع است و تنوع در تعداد ریشه های دندان ها و نیز آناتومی کانال ریشه، بیشتر از آنکه یک استثنا باشد، یک مورد طبیعی در نظر گرفته می شود.<sup>(۱)</sup> Neville واژه "supernumerary" را برای توضیح تکامل تعداد اضافی ریشه ها در یک دندان در مقایسه با توصیف کلاسیک ساختار دندان استفاده کرد، اما از نظر کلینیکی ممکن است به آن ریشه فرعی یا "accessory" نیز

<sup>#</sup> نویسنده مسئول مکاتبات: دکتر نسرین احمدی دستیار تخصصی گروه ارتودنسی دندانپزشکی دانشگاه آزاد اسلامی، واحد دندانپزشکی تهران

پست الکترونیک: Nasrinahmadi.net90@yahoo.com

## گزارش مورد:

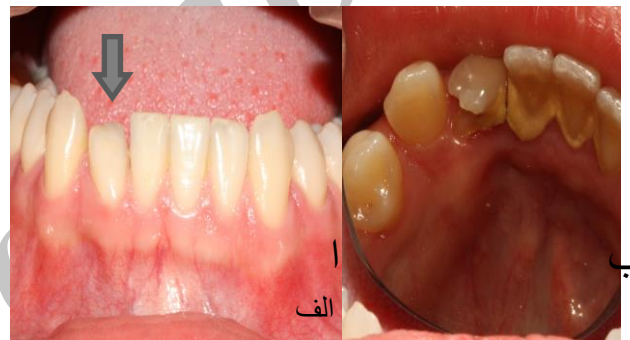رادیوگرافی ها، یک رادیوآپسیتته غیرمعمول، چسبیده به ریشه دندان لترال سمت راست فک پایین، مشاهده گردید. به علت ضعف رادیوگرافی های مزبور در نمایش اجسام سه بعدی، ماهیت این آپسیتته و وجود ارتباط احتمالی آن با ریشه دندان، مشخص نبود و احتمال مواردی از قبیل استیت کندانس، ریشه فرعی و غیره مطرح بود. بنابراین برای بررسی بیشتر، CBCT از ناحیه دندان لترال پایین، در سمت راست، تهیه شد. در CBCT یک ریشه اضافی در سمت لینگوال این دندان دیده شد. این ریشه از ناحیه سرویکال به ریشه اصلی چسبیده بود و در آن، نمایی از کانال ریشه وجود داشت. اما ارتباط واضحی بین این کانال فرعی و کانال اصلی دیده نشد (شکل ۲)



شکل ۲- نمای CBCT از دندان لترال سمت راست فک پایین

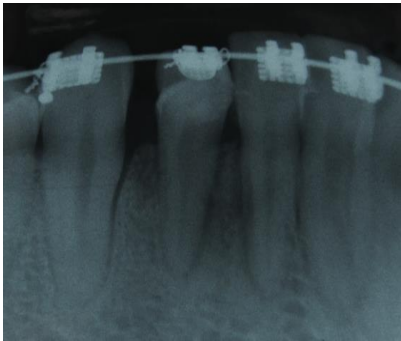
بنابراین، ضمن مشاوره با بخشهای پرودنتولوژی و اندودنتولوژی و با در نظر گرفتن طرح درمان ارتودنسی مناسب، در نهایت تصمیم گرفته شد، ریشه مورد نظر از طریق جراحی خارج شود و در صورت نیاز درمان اندودنتیک انجام شود. بنابراین پس از آماده سازی بیمار، ابتدا دندان های انسیزور فک پایین جرمگیری شدند. با پاک شدن سطح لینگوال این دندان ها از calculus، برجستگی غیرطبیعی در ناحیه سرویکال و لینگوال دندان لترال سمت راست فک پایین آشکار شد. بعد از تزریق بی حسی موضعی، فلپ موکوپریوستیال لینگوال از دیستال دندان کانین سمت راست فک پایین تا مزیال دندان سنترال همان سمت کنار زده شد. به علت dehiscence استخوانی با کنار زدن فلپ، ریشه فرعی که از ناحیه سرویکال به

آقای ۱۷ ساله با شکایت نامرتبی دندان ها به بخش ارتودنسی، واحد دندانپزشکی دانشگاه آزاد تهران مراجعه کرد. در معاینه داخل دهانی، بیمار، deep bite بوده، دارای رابطه مولری و کانینی کلاس III در سمت چپ و کلاس I در سمت راست، انحراف midline دندانی بالا به میزان ۲ میلی متر به سمت راست و spacing بین دندان های قدامی فک بالا و نیز over retention دندان کانین شیری، در سمت چپ بود. علاوه بر این، شکل تاج دندان لترال سمت راست فک پایین، غیر طبیعی بود، بطوریکه تاج این دندان، انگولیشن دیستولینگوالی شدیدی داشت (شکل ۱-الف)

شکل ۱- الف- دندان لترال سمت راست فک پایین در نمای باکالی  
ب- دندان در بعد لینگوالی

و در مخاط سمت لینگوال این دندان یک برجستگی با قوام سخت لمس می شد که تا مزیال دندان کانین همان سمت امتداد داشت، اما به علت وجود مقدار زیادی calculus در سطح لینگوال دندان های انسیزور فک پایین، سطح لینگوال دندان مزبور به خوبی دیده نمی شد (شکل ۱-ب) بیمار موردی از سابقه تروما به این دندان را به یاد نمی آورد و نیز شکایتی از درد و یا حساسیت دندان مذکور را نداشت. در معاینه، مخاط ناحیه، قوام و رنگ طبیعی داشته و موردی از وجود ترشح چرکی، تورم و یا التهاب در اطراف دندان مورد نظر دیده نشد. از بیمار رادیوگرافی های پانورامیک و نیز پری اپیکال از ناحیه دندان لترال و کانین سمت چپ پایین تهیه شد. در این

لترال سمت راست فک پایین، پس از انجام ارتودنسی نیز در طرح درمان قرار گرفت.



شکل ۴- نمای پری اپیکال از دندان لترال مورد نظر، ده ماه پس از قطع ریشه

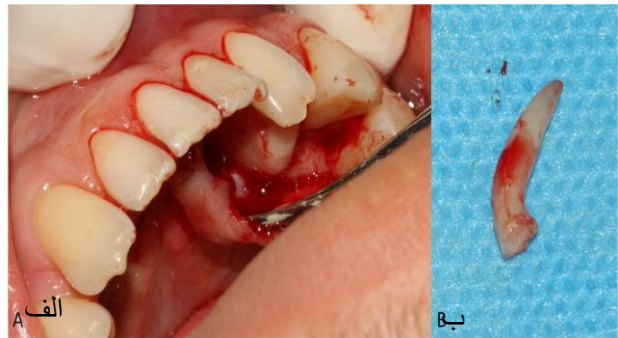
#### بحث :

ریشه های فرعی، به شکل شایعی در کانین های مندیبل، پرمولرها و نیز مولرها، به خصوص مولرهای سوم دیده می شوند<sup>(۳)</sup> و به ندرت انسیزورهای دایمی ماگزایلا و مندیبل را متأثر می کنند<sup>(۴)</sup> در مطالعه ای که توسط Santana و دیگران انجام شد، از ۲۰۲۵۷ دندان مورد بررسی، ۰/۶۸ درصد ریشه اضافی داشتند. کانین های پایین بیشترین گروه متأثر (۲۸/۹ درصد) و پرمولر های پایین در مقام دوم (۲۱ درصد) قرار داشتند.<sup>(۵)</sup>

آنومالی های دندانی، ممکن است ارثی یا اکتسابی بوده و عوامل "prenatal" یا "postnatal" در ایجادشان دخیل باشند. آنها می توانند دندان های شیری یا دایمی را درگیر کنند. ممکن است به صورت لوکالیزه بوده و محدود به یک دندان باشند، یا به شکل ژنرالیزه بوده و تمام دندان ها را متأثر کنند. همچنین ممکن است قسمتی از یک مشکل سیستمیک یا یک سندرم باشند.<sup>(۶)</sup>

اختلال در مراحل مختلف تکامل دندان می تواند تعداد، سایز، شکل و ساختمان دندان ها را تغییر دهد. فرایند فیزیولوژیک تکامل دندان شامل مراحل morphodifferentiation،

ریشه اصلی چسبیده بود آشکار شد. با استفاده از یک توربین، با فرز "knife edge"، ریشه فرعی قطع شد (شکل ۳ الف و ب) از آنجا که دندان مورد نظر علائمی از درد و حساسیت و یا سینوس ترکت نداشته و در جستجویی که با explorer انجام شد ارتباطی بین محل قطع ریشه و کانال اصلی یافت نشد، درمان کانال ریشه اصلی صورت نگرفت.



شکل ۳- الف- نمای ریشه اضافه پس از کنارزدن فلپ و ب- پس از جدا سازی

ناحیه جراحی با بتادین و سالین تحت شستشو قرار گرفته و فلپ به صورتی سر جای خود برگردانده شد که اپیکالی تر از محل قطع ریشه قرار گیرد و با نخ ۰-۳ silk سوچور شد. یک هفته بعد در حالیکه روند ترمیم طبیعی دیده می شد، بخیه ها برداشته شد. پس از یک ماه و با حصول اطمینان از سلامت دندان مذکور با انجام تست های سلامت پالپ، درمان ارتودنسی بیمار آغاز شد. طرح درمان ارتودنسی بیمار شامل خارج کردن دندان کانین شیری سمت چپ، اصلاح midline دندانی، بستن فضاها در فک بالا و مزایالی کردن دندان های خلفی و نیز کانین سمت چپ فک بالا جهت اصلاح رابطه کانینی و مولری بود. حین درمان ارتودنسی دندان لترال مذکور، با انجام تستهای سلامت پالپ و رادیوگرافی پری اپیکال پیگیری شد. خوشبختانه پس از ده ماه از قطع ریشه، آزمایشات سلامت پالپ، طبیعی بوده و رادیوگرافی پری اپیکال نیز ضایعه ای در اطراف ریشه نشان نداد (شکل ۴). تصحیح مورفولوژی تاج دندان

۶۱ درصد موارد در یک سوم میانی دندان های پرمولر پایین، در ۳۸ درصد موارد در یک سوم اپیکال دندان و در ۱ درصد موارد در یک سوم سرویکال دندان بوده است.<sup>(۶)</sup>

در بیشتر گزارشات، دو ریشه بودن دندان انسیزور در نتیجه fusion یا gemination بوده و معمولا با یک تاج بزرگتر از حد طبیعی همراه بوده است.<sup>(۲)</sup> مواردیکه دندان انسیزور با تاج نرمال اما با دو ریشه باشد، کمتر گزارش شده است. در مورد گزارش شده‌ی ما نیز با توجه به *dysmorphic* بودن ریشه و نیز غیرطبیعی بودن شکل تاج و زاویه دار شدن تاج نسبت به ریشه، به نظر می رسد تاثیر عوامل محیطی مثل تروما در دوره ای از تکامل دندان منجر به تشکیل ریشه فرعی شده است.<sup>(۹)</sup> با وجود این، از آن جایی که سینگولوم دندان مربوطه به طور غیر طبیعی برجسته بوده و ریشه فرعی از ناحیه سرویکال به دندان اصلی چسبیده است و نیز کانال ریشه فرعی با کانال ریشه اصلی ارتباط واضح کلینیکی نداشت، احتمال *fusion* یک دندان اضافه در دوره ای از تکامل دندان اصلی را نیز نمی توان رد کرد.

باید توجه داشت از آنجا که بیمار مذکور، برای درمان ارتودنسی مراجعه کرده بود، حرکت دادن این دندان با شرایط ذکر شده مشکلات و خطراتی را در پی داشت؛ به این معنی که حرکت دادن دندانی با دو ریشه در حالیکه دندان های مجاور آن تک ریشه ای هستند، مشکلاتی از نظر انکورج دندان ایجاد می کند.<sup>(۱۵)</sup> از طرف دیگر، ضمن حرکت دادن این دندان، برای اصلاح انگولیشن آن، خطر خارج شدن ریشه فرعی از کورتکس لینگوال وجود دارد. بنابراین، برای این بیمار، با شرایط ذکر شده، طرح درمان های مختلفی را می توان در نظر گرفت. راه حل اول، عدم انجام درمان ارتودنسی و اصلاح ظاهر تاج این دندان با تراش آن و سپس گذاشتن کراون مناسب می باشد.<sup>(۱۶)</sup> اما از آنجا که بیمار، خواهان درمان ارتودنسی بود، این طرح درمان رد شد. راه دوم کشیدن دندان مزبور و پس از آن بستن فضا، ضمن درمان ارتودنسی می باشد. اما چون این بیمار، دارای *spacing* بین دندان های قدامی و نیز دندان کانین شیری *over retained* در فک بالا بوده و نیز با توجه

*histodifferentiation, proliferation, initiation* باشد. این مراحل پیوسته بوده و به شکل قابل توجهی هم پوشانی دارند.<sup>(۷)</sup> هر اختلالی در مرحله *differentiation - morpho* می تواند به آنومالی سایز و شکل دندان از جمله ایجاد "accessory root" منجر شود.<sup>(۸)</sup> در این حالت یک *fold* یا *invagination* در غلاف اپی تلیال ریشه به وجود می آید.<sup>(۶)</sup> در صورتیکه ریشه فرعی از نظر سایز و شکل، شبیه ریشه اصلی باشد، به آن لفظ *eumorphic* و در غیر این صورت، به آن عنوان *dysmorphic* اطلاق می شود.<sup>(۹)</sup>

علت دقیقی برای تشکیل ریشه فرعی شناخته نشده است. فاکتورهای ژنتیک، صدمات تروماتیک موضعی به غلاف اپی تلیال هر توئیگ ریشه و بعضی بیماری ها، به عنوان علل اصلی در نظر گرفته می شوند.<sup>(۶ و ۱۰)</sup> *Armitage* بر این عقیده است که بروز این صفت تحت تاثیر موتاسیون تک ژنی و یا به صورت یک صفت مغلوب می باشد؛<sup>(۱۱)</sup> در حالیکه *Kannan* و همکاران آسیب تروماتیک به ساختار دندان در حال تکامل را علت بروز *accessory root* می دانند.<sup>(۱۲)</sup> *Pavlica* و همکاران نیز عنوان کرده اند، بروز این صفت به میزان زیادی تحت نفوذ عوامل ژنتیکی است.<sup>(۱۳)</sup> به هر حال در تشکیل ریشه فرعی به شکل *dysmorphic*، عوامل خارجی تاثیرگذار حین *odontogenesis* بیشتر دخیل بوده، در صورتیکه در نوع *eumorphic* فاکتورهای ژنتیکی نقش بیشتری دارند.<sup>(۹)</sup>

در یک مقاله مروری که توسط *Clegborn* و همکاران انجام شد، مشاهده گردید که اختلاف نژادی در بروز ریشه اضافی موثر است. بدین معنی که، پرمولرهای اول پایین دارای دو یا چند ریشه، با احتمال بیشتری در میان آمریکایی های آفریقایی تبار نسبت به آمریکایی های سفیدپوست دیده می شوند.<sup>(۱۴)</sup> همینطور *Dantas* و همکاران، در مطالعه سال ۲۰۰۴ به اختلاف جنسیتی در بروز ریشه های اضافی در پرمولرهای مندیبل پی بردند. آنها گزارش کردند، ۴۴ درصد از پرمولرهای فک پایین که ریشه اضافی داشتند، مربوط به زنان و ۶۴ درصد از آن مردان بوده اند. همین طور محل رویش ریشه اضافه در

**نتیجه گیری:**

تنوع مورفولوژیک ساختار دندانهای انسیزور فک پایین شایع نیست. حضور این آنومالی ها مشکلاتی برای درمان دندان، اعم از درمان اندو، ترمیمی، پروتز و ارتودنسی ایجاد می کند. دقت در تشخیص این موارد از طریق معاینه کلینیکی و رادیوگرافی بسیار مهم است، ضمن اینکه طرح درمان خاصی بر اساس نیاز بیمار باید طراحی گردد.

به رابطه مولری و کانینی کلاس یک در سمت راست و کلاس سه در سمت چپ، این طرح درمان نیز منطقی به نظر نمی رسد. طرح درمان سوم، قطع ریشه اضافه دندان لترال و پس از آن انجام درمان ارتودنسی بود.<sup>(۱۷)</sup> خوشبختانه محل اتصال ریشه فرعی در ناحیه سرویکال دندان بود که اجرای این تصمیم را عملی می کرد. بدیهی است که اگر چنین بیماری کاندید درمان ارتودنسی نباشد، احتمالاً بهترین طرح درمان برای این دندان، تراش تاج، جهت کراون کامل و در صورت اکسپوژر پالپ، انجام درمان کانال ریشه جهت کانال های اصلی و فرعی است.<sup>(۳)</sup>

**References:**

- Mohan A, Ebenezar AV, George L, Josy S. Maxillary lateral incisors with two canals. *Contemp Clin Dent* 2012;3(4):519-21
- Venugopal P, Sreekha. A. An endodontic mishap in maxillary lateral incisor with two roots: A case report. *Annals and Essences of Dentistry* 2010,2(3):96-98
- Kulkarni VK, Deshmukh J, Sharma DS, Banda NR. Rare and unusual presentation of maxillary lateral incisor with an accessory root. *NJDSR* 2014;2(1):17
- Nagaveni NB, Umashanikara KV, Vidyullatha BG, Sreedevi S, Radhika NB. Permanent Mandibular Incisor with Multiple Anomalies - Report of a Rare Clinical Case. *Braz Dent J*, 2011, 22(4): 346-350
- Santana EJ. Prevalence of supernumerary root. *R.Fca.Odontol.UFBA* 1994,14:38-41
- Dantas J, Farias D, Rebello IM, Campos P. Prevalence of supernumerary roots in lower premolars. *R. Ci. méd. biol., Salvador* 2004; 3(1): 76-81
- Sreeshyala HS. Prevalence of developmental anomalies of tooth in Croog district Karnataka state- An epidemiological study of 5000 cases. *Rajiv Gandhi university of health sciences* 2010;2-3
- Kumar GS. Development and growth of teeth. In: *Orban's oral histology and embryology*. 12nd ed. Elsevier; 2008. P:22-44
- Colak H, Ozcan E, Hamidi M.M. Prevalence of three-rooted mandibular permanent first molars among the Turkish population. *Niger J Clin Pract* 2012;15(3):306-10
- Aly Ahmed hm. Accessory roots and root canals in maxillary premolar teeth; A review of a critical endodontic challenge. *ENDO( Lond Engl)* 2012;6 (1):7-18
- Armitage B. Three rooted first premolars and their genetic anthropological significance. *Br Dent J* 1971;130(6):245-6.
- Kannan SK, Suganya, Santharam H. Supernumerary roots. *Indian J Dent Res*, 2002; 13(2): 116-9
- Paylica Z, Erjavec V, Petlin M. Teeth Abnormalities in the Dog. *Acta Vet Brno* 2001; 70: 65-72
- Cleghorn BM, Christie WH, Dong CC. The root and root canal morphology of the human mandibular first premolar: A literature review. *J Endod* 2007;33(5):510-11
- Proffit WR, Fields HW, Sarver DM, Ackerman JL. *Contemporary orthodontics*. 5nd ed. Missouri: Mosby; 2013. P: 296-97
- Singh Matta M. Two Rooted Maxillary Lateral Incisor: A Case Report. *Iran Endod J* 2012;7(4):215-8
- Tsurumachi T, Kuno T. Endodontic and orthodontic treatment of a cross-bite fused maxillary lateral incisor. *Int Endod J* 2003;36(2):135-42