

## درمان ادنتوژنیک کراتوسیست به روش دکامپرسن و انوکلیشن – گزارش مورد

دکتر حمیدرضا محاسنی اقدم<sup>۱</sup>، دکتر حمیدرضا توکلی<sup>۲</sup>، دکتر آرش آذری پور<sup>۲</sup>، دکتر مهدی خلیلی<sup>۲</sup>، دکتر سمیرا توکلی<sup>۳</sup>

۱- استادیار گروه جراحی فک و صورت، بیمارستان بوعلی، دانشگاه آزاد اسلامی، تهران، ایران

۲- دستیار تخصصی گروه جراحی دهان فک و صورت، بیمارستان بوعلی، دانشگاه آزاد اسلامی، تهران، ایران

۳- جراح دندانپزشک، تهران، ایران

پذیرش مقاله: ۹۸/۱۲/۱۳

اصلاح نهایی: ۹۸/۱۱/۲۲

وصول مقاله: ۹۸/۱۰/۵

### Management of Odontogenic Keratocyst through Decompression and Enucleation Approach: A Case Report

Mahaseni aghdam H<sup>1</sup>, Tavakoly H<sup>2</sup>, Azaripour A<sup>2</sup>, Khalili M<sup>2</sup>, Tavakoli S<sup>3</sup>

<sup>1</sup>Assistant professor, Oral and Maxillofacial Dept, Faculty of Dentistry, Tehran Medical Science, Islamic Azad University, Tehran, Iran

<sup>2</sup>Oral and Maxillofacial Resident, Department of Oral and Maxillofacial, Faculty of Dentistry, Tehran Medical Science, Islamic Azad University, Tehran, Iran

<sup>3</sup>Doctor of Dental Surgery, Dental Private Clinic, Tehran, Iran Received:

Received: Dec 2019

; Accepted: March 2020

#### Abstract

**Background and aim:** Keratinized odontogenic cyst is a developmental odontogenic cyst that is mainly due to dental lamina. This cyst has the nature of local invasion and high recurrence. There are several therapeutic measures to control the recurrence of this cyst in studies. One of the conservative approaches is to use an enucleation followed by decompression techniques. The aim of this study was evaluation of the combined therapeutic approach of decompression and enucleation with 3 years follow up as the definite treatment.

**Case Report:** Case study is a 5-year-old male patient with left mandibular OKC who has been definitively treated with decompression and enucleation with peripheral ostectomy and use of 5FU (5 flurouracil) topical ointment.

**Conclusion:** Despite many options for OKC treatment, surgeons often seek conservative treatment of this cyst by decompression and enucleation because morbidity and recurrence are less reported than other methods.

**Keywords:** Odontogenic keratocyst, enucleation, decompression, 5 flurouracil.

\*Corresponding Author: hatv1367@gmail.com

J Res Dent Sci. 2020; 17 (1): 73--79

**خلاصه:**

**سابقه و هدف:** کیست ادنتوژنیک کراتینیزه یک کیست ادنتوژنیک تکاملی است که عمدتاً منشأ آن دنتال لامینا می باشد. این کیست دارای ماهیت تهاجم موضعی و عود بالا می باشد. اقدامات درمانی متعددی جهت کنترل عود این کیست در مطالعات وجود دارد. یکی از روشهای محافظه کارانه استفاده از ترکیب دو تکنیک انوکلیشن متعاقب دکامپرشن می باشد. هدف از این مطالعه بررسی درمان ترکیبی دکامپرشن و انوکلیشن به عنوان یک درمان قطعی با وجود پیگیری ۳ ساله بیماری می باشد.

**گزارش مورد:** کیس مورد بررسی یک بیمار مرد ۲۴ ساله با OKC سمت چپ مندیبل است که با روش دکامپرشن و انوکلیشن به همراه peripheral ostectomy و کاربرد پماد موضعی (5FU) (5 fluorouracil) به صورت قطعی درمان شده است.

**نتیجه گیری:** با وجود انتخابهای متعدد درمان OKC جراحان اغلب به دنبال درمان محافظه کارانه این کیست به روش دکامپرشن و انوکلیشن هستند چرا که موربیدیتی و عود روش نسبت به روشهای دیگر کمتر گزارش شده است.

**کلید واژه ها:** کیست ادنتوژنیک کراتینیزه، انوکلیشن، دکامپرشن، ۵ فلورویوراسیل

**مقدمه:**

از نظر هیستوپاتولوژی دارای ۲ زیر گروه است:

۱- **پاراکراتینیزه:** دارای اپی تلیوم مطبق سنگفرشی ۶-۱۰ لایه و بدون رته پگ است. دیسپلازی سلولی نادر است هرچند تمایل به بدخیمی SCC نیز در این نوع گزارش شده است. (۱) دیواره OKC از بافت فیروز حاوی موکوپلی ساکارید تشکیل شده است و به صورت نرمال شواهدی از التهاب در آن دیده نمی شود. (۲،۳) در انواعی از OKC عفونی شده احتمال پرولیفراسیون بیشتر از نوع غیر عفونی و غیر التهابی است و تمایل به نان کراتینیزه شدن در آن بیشتر است. (۳) جزایر اقماری و daughter cyst در این نوع مخصوصاً در موارد سندرم گورلین بیشتر دیده می شود. (۴)

۲- **ارتوکراتینیزه:** در این نوع دارای اپی تلیوم مطبق سنگفرشی ۲-۳ لایه ضخیم است. برخلاف نوع قبل اپی تلیوم حالت palisading خود را از دست داده و در لومن خود corrugation ندارد. گرانول کراتوهایالن فراوان در سلولهای سطحی و ارتوکراتین واضح در لومن دیده می شود. (۱)

درمان OKC شامل طیفی از ساده ترین درمان مثل انوکلیشن تا رزکسیون کامل می باشد. (۲) مارسوپیالیزاسیون و دکامپرشن درمانهای کمکی قبل از انوکلیشن می باشند که می توانند اندازه ضایعه را کاهش دهد. این درمان ترکیبی در بسیاری از مقالات باعث از بین رفتن کامل ضایعه می شود. (۹)

کیست ادنتوژنیک کراتینیزه (OKC) یک کیست تکاملی ادنتوژنیک با منشأ نا شناخته است. (۱) عده ای براین باورند که منشأ آن دنتال لامیناست و عده ای دیگر سلول های بازال اپی تلیوم را منشأ آن می دانند. (۲) اساساً OKC یک ضایعه کیستیک است. اما به دلیل پتانسیل تهاجم، (۴) عود بالا و مهمتر از همه جهش هایی که در سلول های این کیست دیده می شود در سال ۲۰۰۵ توسط سازمان جهانی بهداشت به عنوان تومور ادنتوژنیک کراتینیزه (KOT) معرفی شد. (۶-۲) البته در سال ۲۰۱۷ به علت عدم وجود توافق بر تومور بودن آن در بسیاری از تحقیقات مجدداً نام این ضایعه به OKC تغییر یافت. (۱)

از لحاظ کلینیکی OKC در تمام قسمت های فکین می تواند رخ دهد، هرچند تمایل آن بیشتر به خلف مندیبل و راموس صعودی بیشتر است. (۳)

از نظر رادیوگرافی OKC هم به صورت یونی لاکولار هم به صورت مالتی لاکولار با بردر یکپارچه اسکروتیک و مرتبط با دندان نهفته (عمدتاً مولر سوم نهفته) می باشد. (۳) تحلیل ریشه در این کیست شایع نیست. (۳) به جز در ضایعات بزرگ درد مشاهده نمی شود. (۱)

به طور خلاصه مارسوپالیزیون شامل حذف دیواره کیست و به دنبال آن بخیه دیواره کیست به مخاط دهان می باشد. بدین ترتیب مسیری جهت درناژ ترشحات و شست و شوی داخلی کیست فراهم می شود. درمان دکامپرشن شامل قرار دادن یک درن به عنوان فضا نگه دار است.<sup>(۹،۱۰)</sup>

درمان انوکلیشن به تنهایی میزان عود بالایی دارد.<sup>(۹)</sup> علت این امر شکننده بودن دیواره کیست و در نتیجه برداشت ناکامل کیست وجود جزایر اقماری مخصوصا در موارد مولتی لاکولار می باشد.<sup>(۱۰)</sup>

در این مطالعه بیماری با تشخیص OKC که به شکل موفقیت آمیزی با درمان ۲ مرحله ای شامل دکامپرشن، انوکلیشن به همراه peripheral ostectomy و همچنین استفاده از پماد موضعی 5-Fluorouracil (5FU) درمان شده است مطرح می شود.

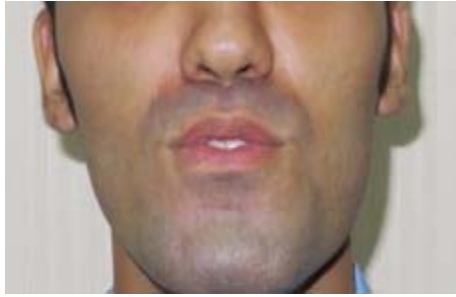#### معرفی مورد:

بیمار یک کیس ۲۴ ساله ایرانی مذکر می باشد که با شکایت از تورم سمت چپ مندیبل و تخلیه چرک زرد رنگ به داخل دهان به مرکز درمانی بوعلی بخش جراحی دهان فک و صورت مراجعه نمود. بیمار هیچ گونه درد و علائم دیگری که نشان دهنده عفونت باشد نداشت.

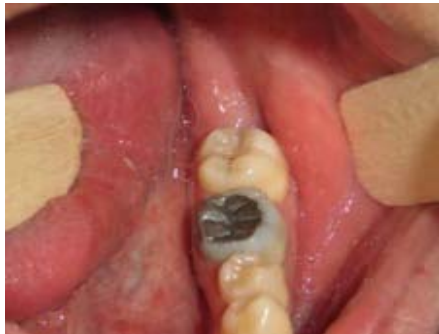در بررسی سیستمیک بیمار مورد خاصی گزارش نکرد. اعتیاد به الکل و مواد مخدر و سیگار را ذکر ننمود و در بررسی، سایر ارگانهای بدن نرمال به نظر میرسد.

از نظر خارج دهانی تورم مختصری در ناحیه بادی مندیبل سمت چپ با قوام سفت دیده شد که حدود مشخصی نداشت و تندرست، درد، اریتم و گرما در موضع حس نمی شد. وضعیت حسی و عصب حرکتی نرمال گزارش شد. (شکل ۱)

در ارزیابی داخل دهانی بیمار تورم مختصری با اکسپنشن باکولینگوالی همراه با درناژ مختصرمایع زرد رنگ در دیستال دندان ۷ مندیبل سمت چپ مشاهده شد. دندان ۷ وایتال بوده و موبیلیتی نداشت. (شکل ۲)

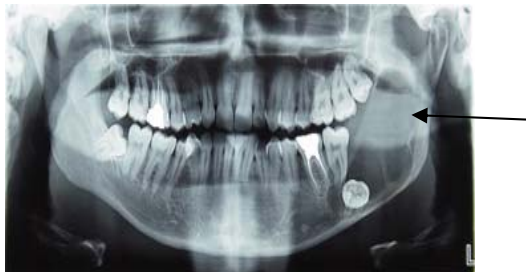

شکل ۱- نمای بالینی بیمار ۲۴ ساله با تورم سمت چپ



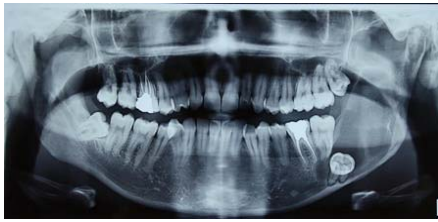شکل ۲- نمای داخل دهانی بیمار ۲۴ ساله با تورم با کولینگوالی

در بررسی OPG یک ضایعه رادیولوسنت مولتی لاکولار با حدود مشخص و بورد اسکروتیک از محذات سیگموئید ناچ تا ریشه میزالی دندان ۶ مندیبل سمت چپ دیده می شود. دندان ۸ در داخل ضایعه و به صورت نهفته باقیمانده و به سمت بوردر تحتانی مندیبل وزیر ریشه دندان ۷ جابجا شده است. (شکل ۳)

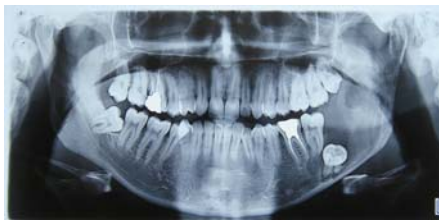

شکل ۳- ضایعه رادیوسنت مولتی لاکولر با مورد مشخص دیده می شود (فلش)

۸ داده شد. پس از گذشت ۹ ماه از جراحی اول جراحی دوم برای حذف کامل ضایعه انجام شد.

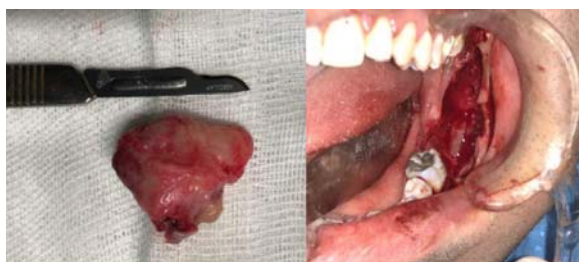

شکل ۵- نمای OPG در پیگیری سه ماهه



شکل ۶- نمای OPG در پیگیری ۶ ماهه

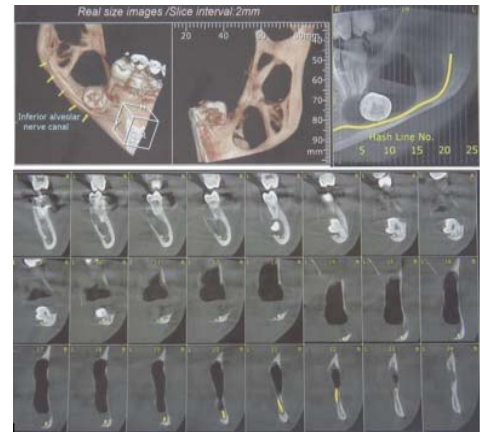
در جراحی مرحله دوم انوکلیشن کامل کیست بصورت یکپارچه انجام شد دندان ۸ نیز به همراه ضایعه خارج گردید و کورتاژ و پریفرال آستکتومی پس از staining با متیلن بلو انجام گرفت. عصب Inf Alveolar و بوردر تحتانی مندیبل حفظ شد. پس از اتمام پروسیجر جراحی و قبل از سوچورینگ از مش حاوی پماد موضعی 5-Fluorouracil (5FU) برای کاهش عود کیست در ناحیه استفاده شد و پس از ۲۴ ساعت مش مذکور خارج گردید. (شکل ۷)



شکل ۷- مراحل جراحی را نشان می دهد

بیمار تحت فالوآپ ۶ ماهه، ۱ ساله و ۳ ساله قرار گرفت و در بررسی کلینیکی و رادیوگرافی ضمن اینکه هیچ گونه علائمی از

در بررسی CBCT بیمار ضایعه رادیولوسنت مولتی لاکولار expansile (۴ در ۴ سانتیمتر) که از دیستال دندان ۶ مندیبل سمت چپ شروع و تا سیگموئید ناچ ادامه پیدا کرده است مشاهده شد. ضایعه باعث expansion بادی و راموس مندیبل همراه نازکی و پرفوراسیون کورتکس باکال شده بود. جابجایی دندان ۸ به سمت بوردر تحتانی مندیبل و تحلیل خفیف ریشه دندانهای ۶ و ۷ دیده شد. (شکل ۴)



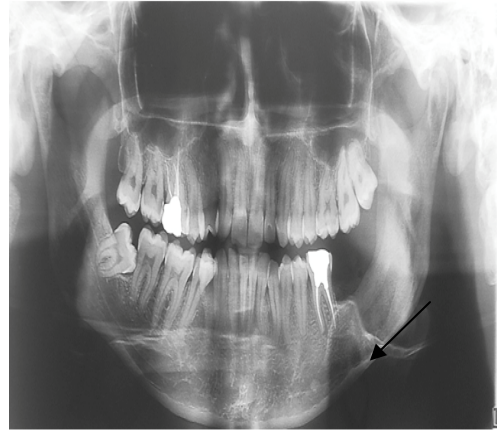
شکل ۴- تصویر CBCT از ضایعه را نشان می دهد

برای بیمار به صورت اولیه تشخیص OKC قرار داده شد و با این تشخیص پس از کسب رضایت و توافق با بیمار بیوپسی انسیژنال انجام شد و مخاط دهان به دیواره کیست سوچور شد و یک فضا نگهدار آکریلی در ناحیه قرار گرفت.

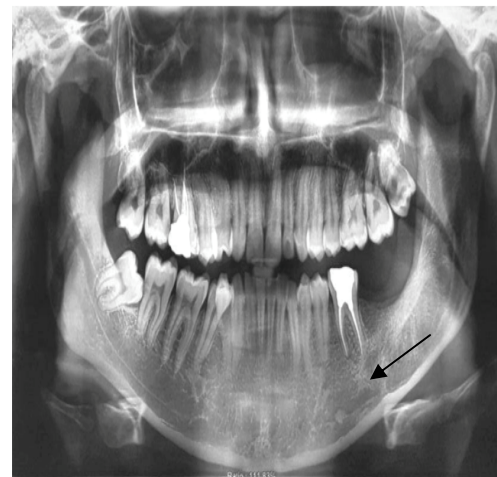در بررسی هیستوپاتولوژی نمونه بیمار یک کیست با دیواره اپی تلیوم سنگفرشی مطبق همراه با corrugation سطحی و parakeratinization دیده شد. همچنین شواهدی از فیبروز زیر بافت همبندی که نشانه التهاب و همچنین جزایری از سلولهای دختری (daughter cyst) در بافت همبند گزارش شده بود. تشخیص نهایی پاتولوژیست OKC التهابی بود و هیچ شواهدی از بدخیمی گزارش نشد.

توصیه های لازم به بیمار و همراه وی مبنی بر حفظ بهداشت مناسب و پاکسازی حفره کیست با محلول سالین نرمال داده شد. در پیگیری ۳ ماهه و ۶ ماهه (شکل ۵ و ۶) پس از جراحی اول علائمی از کاهش سایز ضایعه و حرکت فوقانی خلفی دندان

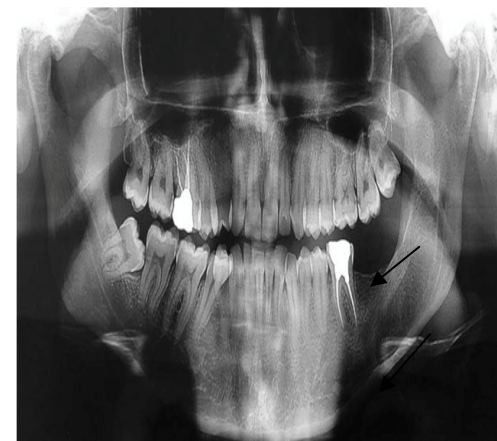عود ضایعه شامل درد، درناژ چرک، تورم و افزایش تغییرات حسی نداشت به صورت مطلوبی استخوان سازی در ناحیه جراحی شده انجام شده بود و دندان ۷ مجاور ضایعه وایتالیتی خود را حفظ کرده بود. (شکل ۸)



الف



ب



ج-

شکل ۸- پیگیری های الف- ۶ ماهه  
بیمار پس از ب- ۱ ساله  
درمان کامل ج- ۳ ساله

#### بحث:

در این کیس با توجه به سن کم بیمار وسعت ضایعه و نزدیکی به عصب Inf Alveolar جهت کاهش وسعت جراحی از تکنیک ترکیبی و کامپوشن و اندکلیشن استفاده شد.

مارسوپپالیزاسیون را حتی به عنوان درمان قطعی در بسیاری از کیس های خود معرفی کردند.<sup>(۱۱)</sup> نویسندگان این مطلب نشان دادند که در برخی از بیماران تنها با استفاده از مارسوپپالیزاسیون و رعایت بهداشت و مصرف آنتی بیوتیک برای پسرقت کامل ضایعه و تشکیل استخوان جدید کافی به نظر می رسد.

در تعدادی از مطالعات درمان OKC با روش مارسوپپالیزاسیون میزان ۴۰ درصد عود دیده شده بود.<sup>(۱۲-۱۵)</sup>

دریک مطالعه مروری در سال ۲۰۱۷ توسط آقای Mayara درمان های محافظه کارانه مورد بررسی قرار گرفت و مشخص گردید میزان عود در مواردی که دکامپرشن و به دنبال آن انوکلیشن انجام شده است کمتر از سایر روشهاست.<sup>(۱۷)</sup>

Pogrel و همکاران<sup>(۱۶)</sup> در تلاش برای کاهش میزان عود پروتکل آستکتومی شامل برداشت ۱-۲ میلیمتر از استخوان ورای ضایعه بعد از انوکلیشن دیواره کیست به کمک رنگ آمیزی متیلن بلو را معرفی کردند. چرا که این پروسه به حذف بقایای دیواره کیست کمک می کند. هرچند این پروسه تا حدودی تهاجمی بوده و منجر به پاراستزی و درگیری سینوس ماگزیلاری در ضایعات بزرگ می شود.

در مطالعه Nicolas در سال ۲۰۱۷<sup>(۱۷)</sup> تاثیر استفاده از پماد موضعی 5-Fluorouracil مورد بررسی قرار گرفت در این مطالعه بیماران در دو گروه درمان با انوکلیشن همراه 5-Fluorouracil و درمان با انوکلیشن، peripheral ostectomy و محلول کارنوی قرار گرفتند. که در مقایسه دو گروه پس از درمان در این مطالعه cohort هیچ عودی در بیماران گروه اول در فالوآپ ۸ ساله دیده نشد. 5-Fluorouracil به طور موثری OKC را با کمترین موربیدیتی کنترل می کند. میزان کم Thymidylate

References:

1. Wright JM, Vered M. Update from the 4th edition of the World Health Organization classification of head and neck tumours: odontogenic and maxillofacial bone tumors. *Head Neck Pathol*.2017;11(1):68-77.
2. Shear M. The aggressive nature of the odontogenic keratocyst: is it a benign cystic neoplasm? Part 1. Clinical and early experimental evidence of aggressive behaviour. *Oral Oncol*. 2002;38(3):219-26.
3. Zhao YF, Wei JX, Wang SP. Treatment of odontogenic keratocysts: a follow-up of 255 Chinese patients. *Oral Surg Oral Med Oral Pathol Oral Radiol Endod*. 2002;94(2):151-6.
4. Zecha JA, Mendes RA, Lindeboom VB, van der Waal I. Recurrence rate of keratocystic odontogenic tumor after conservative surgical treatment without adjunctive therapies—a 35-year single institution experience. *Oral Oncol*.2010;46(10):740-2.
5. Henley J, Summerlin D-J, Tomich C, Zhang S, Cheng L. Molecular evidence supporting the neoplastic nature of odontogenic keratocyst: a laser capture microdissection study of 15 cases. *Histopathology*. 2005;47(6):582-6 .
6. Philipsen HP, Barnes L, Everson JW, Reichart P, et al. Keratocystic odontogenic tumor In World Health Organization classification of tumors: pathology and genetics of head and neck tumors, Lyon, 2005, IARC Publishing, p 306
7. Bresler SC, Padwa BL, Granter SR (2016) Nevoid basal cell carcinoma syndrome (Gorlin syndrome). *Head Neck Pathol*.2016;10(2):119-24.
8. Abaza NA: Ultrastructural features and biologic aspects of odontogenic cysts and tumors: implications for surgical management, *Oral Maxillofac Surg Clin North Am*. 1994;6:523-77.
9. Kolokythas A, Fernandes RP, Pazoki A, Ord RA. Odontogenic keratocyst: to decompress or not to decompress? A comparative study of decompression and enucleation versus resection/peripheral ostectomy. *J Oral Maxillofac Surg*. 2007;65(4): 640-4.
10. Nakamura N, Mitsuyasu T, Mitsuyasu Y, Taketomi T, Higuchi Y, Ohishi M (2002) Marsupialization for odontogenic keratocysts: long-term follow-up analysis of the effects and changes in growth characteristics. *Oral Surg Oral Med Oral Pathol Oral Radiol Endod* 2002;94(5):543-53.

Phosphorylase و افزایش بیان آن در OKC های التهابی

افزایش اثر بخشی Flurouracil 5 را پیش بینی می کند. در کیس مورد مطالعه ابتدا بیمار تحت درمان با تکنیک دکامپرشن قرار گرفت و پس از ۹ ماه برای بیمار جراحی با تکنیک انوکلیشن به همراه peripheral ostectomy انجام شد. دندان ۸ همراه با ضایعه خارج گردید. در محل دیفکت مش حاوی Flurouracil 5 به مدت ۲۴ ساعت قرار داده شد. فالو آپ های ۶ ماهه یک ساله و ۳ ساله پس از درمان نشان می دهد که هیچ گونه علایمی از عود وجود ندارد و اسخوان سازی مطلوبی در ناحیه صورت گرفته است. همچنین در بررسی دندان ۷ مجاور ضایعه وایتالیتی حفظ شده است. تغییرات حسی مشاهده نمی شود و علایمی بالینی نشان دهنده عود شامل تورم، درد و درناژ چرک گزارش نشده است.

نتیجه گیری:

استفاده از تکنیک دکامپرشن و انوکلیشن به همراه استکتومی پریفرال و استفاده از پماد موضعی Flurouracil 5 یک روش مطمئن، موثر و محافظه کارانه برای درمان OKC است. سائز ضایعه اولیه را کم می کند، ساختارهای حیاتی را حفظ می کند و به بیمار کمک می کند تا به سرعت به فانکشن اصلی خود برسد. هیچ نشانه ای از عود پس از ۳ سال مشاهده نشد.

11. Dias G, Marques T, Coelho P. Treatment options for keratocyst odontogenic tumour (KCOT): a systematic review. *Oral Surg* 2016;10(4):193–209.
12. Cunha JF, Gomes CC, de Mesquita RA, Andrade Goulart EM, de Castro WH, Gomez RS. Clinicopathologic features associated with recurrence of the odontogenic keratocyst: a cohort retrospective analysis. *Oral Surg Oral Med Oral Pathol Oral Radiol*. 2016;121(6):629–35.
13. Chrcanovic BR, Gomez RS (2017) Recurrence probability for keratocystic odontogenic tumors: an analysis of 6427 cases. *J Craniomaxillofac Surg*. 2017;45(2):244–251.
14. Titinchi F, Nortje CJ. Keratocystic odontogenic tumor: A recurrence analysis of clinical and radiographic parameters. *Oral Surg Oral Med Oral Pathol Oral Radiol*. 2012; 114:136–42.
15. Mayara S, Clenivaldo A, et al. Conservative Surgical Treatment for non syndromic odontogenic keratocyst: A systematic review and meta-analysis. *Clin Oral Invest*. 2017; 3; 1-13
16. Pogrel MA. The keratocystic odontogenic tumor. *Oral Maxillofac Surg Clin North Am*. 2013; 25:21–30.
17. Nicolas JL, Marco FC, Grace B, David KL. Topical 5 Flurouracil is a novel targeted therapy for the keratocyst odontogenic tumor. *JOMS*. 2017; 75(3): 514-524