

## آدنوماتوئید ادونتوژنیک تومور دو طرفه: گزارش یک مورد نادر

دکتر مهرزاد مقدسی<sup>#</sup>، دکتر مریم سهرابی<sup>۲</sup>، دکتر مهنوش مومنی روچی<sup>۳</sup>، دکتر حمیدرضا توکلی<sup>۱</sup>  
 ۱- دستیار تخصصی جراحی دهان، فک و صورت، دانشکده دندانپزشکی دانشگاه علوم پزشکی آزاد اسلامی، تهران، ایران  
 ۲- استادیار گروه جراحی دهان فک و صورت، فلوشیپ انکولوژی دهان و فک و صورت، دانشکده دندانپزشکی دانشگاه علوم پزشکی آزاد اسلامی، تهران، ایران  
 ۳- استادیار گروه جراحی دهان فک و صورت، فلوشیپ ترومای فک و صورت، دانشکده علوم پزشکی تهران، تهران، ایران  
 وصول مقاله: ۹۸/۱۱/۴ اصلاح نهایی: ۹۹/۳/۱۰ پذیرش مقاله: ۹۹/۳/۱۲

### Bilateral Adenomatoid Odontogenic Tumor: A rare case report

Moghadasi M<sup>1</sup>, Sohrabi M<sup>2</sup>, Momeni M<sup>3</sup>, Tavakoly H<sup>1</sup>

<sup>1</sup>Post Graduate Student, Oral and Maxillofacial Surgery Dept, Faculty of Dentistry, Tehran Medical Sciences, Islamic Azad University, Tehran, Iran

<sup>2</sup>Assistant Prof, Oral and Maxillofacial Surgery Dept, Faculty of Dentistry, Tehran Medical Sciences, Islamic Azad University, Tehran, Iran.

<sup>3</sup>DDS. MS. OMFS. Fellowship in maxillofacial trauma. Assistant Prof. in OMFS ward of TUMS

Received: Jan 2020

; Accepted: June 2020

#### Abstract

**Background and Aim:** Adenomatoid Odontogenic Tumor (AOT) accounts for less than 3% of all odontogenic tumors. It commonly occurs in anterior region of maxilla associated with an impacted tooth. Multifocal odontogenic lesions are uncommon and have only been observed in conditions associated with known genetic mutations. To the best of our knowledge, only three cases of multifocal adenomatoid odontogenic tumors (AOT) have previously been reported in the literature.

**Case presentation:** In this study, we report the second case of a bilateral, separate AOT in the maxilla in the midline in a 13-years old male. The patient presented with bilateral masses in the maxilla on either side of the midline which had been developed in 1 month.

**Conclusion:** It seems, bilateral occurrence of AOT in anterior region of maxilla can be correlated with faster growth and genetic susceptibility.

**Keywords:** Adenomatoid Odontogenic Tumor, Bilateral Tumor, maxilla

\*Corresponding Author: Moghadasi.mehrzad@icloud.com

J Res Dent Sci. 2020; 17 (2): 162-167

### خلاصه:

**سابقه و هدف:** آدنوماتوئید ادونتوژنیک تومور، کمتر از ۳ درصد تمام تومورهای ادونتوژنیک را تشکیل می‌دهد و در بیشتر موارد در ناحیه قدامی ماگزایلا و در ارتباط با یک دندان نهفته می‌باشد. ضایعات ادونتوژنیک متعدد ناشایع بوده و عموماً تنها در موارد مرتبط با موتاسیونهای ژنتیکی، شاهد ایجاد آنها هستیم. بر اساس بررسیهای صورت گرفته، تاکنون تنها ۳ مورد آدنوماتوئید ادونتوژنیک تومور متعدد، گزارش شده‌اند.

**گزارش مورد:** در این مطالعه، آدنوماتوئید ادونتوژنیک تومور دو طرفه در ناحیه قدام ماگزایلا را در نوجوانی سیزده ساله گزارش می‌کنیم که در مدت زمانی یک ماهه در طرفین میدلاین ماگزایلا به صورت مجزا، ایجاد شده‌اند.

**نتیجه گیری:** به نظر می‌رسد بروز ۲ طرفه آدنوماتوئید ادونتوژنیک تومور در قدام ماگزایلا، می‌تواند با رشد سریعتر و زمینه ژنتیکی مرتبط باشد

**کلید واژه ها:** آدنوماتوئید ادونتوژنیک تومور، تومور دو طرفه، ماگزایلا

### مقدمه:

ای با حدود مشخص و تک حفره ای به نظر می‌رسد که بر روی ریشه دندانهای رویش یافته سوپرایمپوز شده است و نمای کیست گلوبولوماگزایلاری یا کیست طرفی پرپودنتال را تقلید میکند (۲،۵،۷)

۳- نوع پریفرال یا محیطی که ۵ درصد از موارد را به خود اختصاص می‌دهد و لته‌ها را درگیر میکند و در بیشتر موارد به صورت ضایعاتی کوچک بر روی ناحیه باکال لته‌های ماگزایلا دیده می‌شود که از نظر بالینی از ضایعات فیروز لته‌ای معمول قابل افتراق نیست (۲،۵،۷)

قدام ماگزایلا و مندیبل شایعترین مکانهای ایجاد AOT هستند (۹۵ درصد). هر چند که در ماگزایلا ۲ برابر بیشتر از مندیبل احتمال ایجاد AOT وجود دارد (۱،۲،۳،۴،۷). نوع فولیکولار در ۶۰ درصد از موارد با کانیهای نهفته ماگزایلا مرتبط است (۲،۳،۴،۷). لازم به ذکر است با آنکه احتمال ایجاد AOT در خلف ماگزایلا و مندیبل نیز وجود دارد اما درگیری نواحی خلف پرمولر به ندرت اتفاق می‌افتد به گونه‌ای که ۵۳ درصد از موارد AOT در ناحیه قدام ماگزایلا، ۹ درصد از موارد در نواحی پرمولر و ۲ درصد از موارد در ناحیه مولر گزارش شده‌اند (۲)

احتمال ایجاد AOT در خانمها ۲ برابر بیشتر از آقایان است و در ۷۰ درصد از موارد در دهه دوم زندگی و در بازه ۱۰-۱۹

آدنوماتوئید ادونتوژنیک تومور یک نئوپلاسم خوش خیم ناشایع با منشا اپیتلیالی می‌باشد که کمتر از ۳ درصد تمام تومورهای ادونتوژنیک را تشکیل می‌دهد. بقایای دنتال لامینا یا انامل ارگان به عنوان منشا AOT در نظر گرفته میشوند (۱،۲،۵،۶،۷). نام آدنوماتوئید ادونتوژنیک تومور نخستین بار در سال ۱۹۶۹ توسط philipesen و همکاران پیشنهاد شد و در طبقه بندی سازمان بهداشت جهانی از تومورهای ادونتوژنیک که در سال ۱۹۷۱ ارایه شد به عنوان یک نئوپلاسم ادونتوژنیک مختلط در نظر گرفته شده است. به عبارت دیگر AOT یک تومور اپیتلیالی با اثرات القایی بر مزانشیم ادونتوژنیک می‌باشد (۲،۵،۶،۷). سه تظاهر بالینی شناخته شده برای AOT وجود دارد:

۱- نوع فولیکولار که با دندان یا دندانهای نهفته در ارتباط بوده و ۷۰ درصد از موارد AOT را به خود اختصاص می‌دهد و عموماً به اشتباه کیست دانتی ژور یا فولیکولار تشخیص داده می‌شود. در پاره ای از موارد، رادیولوژی مرتبط با نوع فولیکولار AOT در جهت اپیکال و ورای CEJ گسترش می‌یابد که این امر می‌تواند در افتراق AOT از کیست دانتی ژور کمک کننده باشد (۲،۵،۷)

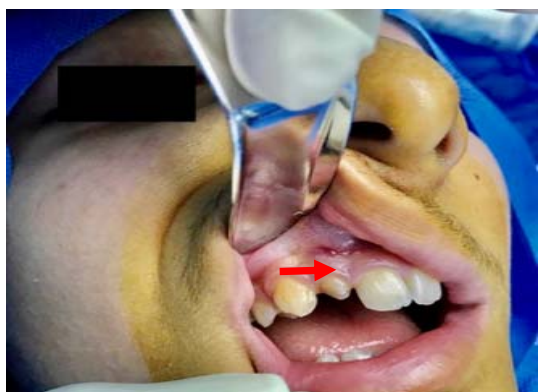۲- نوع اکستروفولیکولار که با دندان یا دندانهای رویش یافته در ارتباط است و ۲۵ درصد از موارد AOT را به خود اختصاص می‌دهد. در نمای رادیوگرافیک عموماً به صورت ضایعه

**معرفی مورد:**

نوجوانی ۱۳ ساله با شکایت از تورم در ناحیه دندانهای قدامی سمت راست فک بالا که در طی یک ماه گذشته ایجاد شده و همچنین تاخیر در رویش هر دو دندان لترال اینسایزور فک بالا به دپارتمان ما معرفی شد. هیچ گونه گزارشی از جانب بیمار مبنی بر وجود درد یا خروج چرک و ترشحات از نواحی مذکور ارایه نشد.

ارزیابیهای خارج دهانی بیانگر وجود تورمی با حدود نامشخص در یک سوم میانی سمت راست صورت با ابعادی در حدود  $1/5 \times 1$  سانتی متر در زیر آلابی بینی سمت راست بود. در لمس شاهد ضایعه ای با قوام سفت، غیر قابل فشرده شدن، بدون درد و حساسیت و غیر موج بودیم.

در ارزیابی داخل دهانی تورم در ناحیه باکال دندانهای قدامی سمت راست ماگزایلا با ابعادی در حدود  $3/1 \times 1$  سانتی متر قابل رویت بود که در بعد مدیولترال، از مزایال دندان لترال اینسایزور تا مزایال دندان کانین و در بعد اکلوژوجینجیوال، از وستیبول باکال تا لثه چسبنده دندانهای کانین و لترال اینسایزور گسترش یافته بود. (شکل ۱)



شکل ۱- نمای داخل دهانی ضایعه

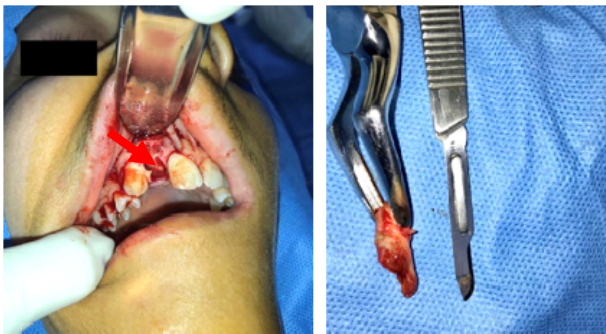علاوه بر ضایعه مذکور، در ناحیه پالاتال دندانهای لترال اینسایزور و کانین سمت چپ نیز تورمی با ابعادی در حدود  $2 \times 1/5$  سانتیمتر قابل لمس بود که در بعد مدیولترال، از دیستال دندان سنترال اینسایزور تا مزایال دندان کانین و در بعد اکلوژوجینجیوال، از رافه میدپالاتال تا لثه چسبنده

سالگی ایجاد میشود و در افراد بالای ۳۰ سال نیز به ندرت احتمال ایجاد آنها وجود دارد. (۱،۲،۳،۴،۷) اندازه تومور عموماً بین ۱ تا ۳ سانتی متر و معمولاً بدون علامت و با اکسپنشن خفیف است از اینرو شناسایی آن در بیشتر موارد حین ارزیابیهای رادیوگرافیک روتین و یا زمانیکه گرافی به منظور بررسی وضعیت دندان رویش نیافته تهیه میشود صورت میگیرد. (۱،۲،۴،۷)

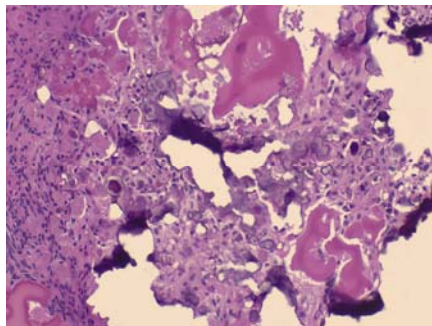
در نمای رادیوگرافیک در ۷۵ درصد از موارد شاهد ضایعه ای کورتیکه با حدود مشخص و تک حفره ای هستیم که در ۱۰٪ از موارد همراه با درجاتی از کلسیفیکاسیون هستند (۱،۲،۷) در نوع فولیکولار، رادیولوسنسی با حدود مشخص، در ارتباط با تاج یا ریشه یک دندان نهفته است (۲،۳،۷). در نوع اکسترافولیکولار، رادیولوسنسی بر روی یا ورای ریشه ی دندان رویش یافته قابل مشاهده است. در نوع پریفرال یا محیطی، نازک شدگی یا تحلیل کورتکس کورتیکال و همچنین در بعضی موارد جا به جایی دندان بدون تحلیل ریشه قابل رویت است. (۲،۷)

از نظر هیستولوژیک، AOT از سلولهای اپیتلیالی به صورت طنابهایی از سلولهای دوکی، حلقه های اپیتلیالی و سلولهای اپیتلیالی مکعبی با ساختارهای شبه داکت (شبه مجرای) تشکیل شده است که میتواند در مواردی حاوی کلسیفیکاسیون های غیر اختصاصی یا گلبولهای شبه سمنتوم نیز باشد (۲،۳،۷). گاهی گلبولهای ادونتوژنیک حاوی آمیلوئید نیز به چشم میخورند (۱،۲،۳،۴،۷). کپسولی ضخیم از بافت همبند فیبروز این ضایعات را در برمیگیرد که جداسازی ضایعه را از دندان و استخوان مجاور آسان ساخته و احتمال عود را نیز به حداقل میرساند که همین امر امکان حفظ دندان نهفته را در ضایعات AOT فولیکولار فراهم میسازد و از سوی دیگر نیاز به انجام درمانهای تهاجمی را کمتر میکند به گونه ای که درمان انتخابی برداشت محافظه کارانه ضایعه از طریق انوکلیشن و کورتاژ میباشد (۳-۲)

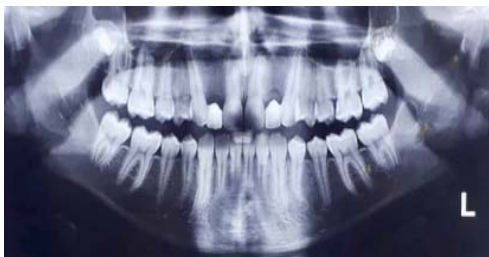در بایوپسی اکسیژنال صورت گرفته که شامل انوکلیشن ضایعات در هر دو سمت به همراه خارج سازی دندانهای ۱۲ # و ۲۱ # و کورتاژ بود، تکه های کاهی و قهوه ای رنگ بافت سخت قابل رویت بود. بر اساس یافته های کلینیکال و رادیوگرافی موجود، تشخیصهای ابتدایی مطرح شده، کیست ادونتوژنیک اپیتلیالی کلسیفیه، کیست دانتی ژور، تومور ادونتوژنیک اپیتلیالی کلسیفیه و آدنوماتوئید ادونتوژنیک تومور بودند. بررسی های میکروسکوپی آدنوماتوئید ادونتوژنیک تومور را تایید نمود. (شکل ۵)



شکل ۴- انوکلیشن ضایعات به همراه خارج سازی دندانهای درگیر



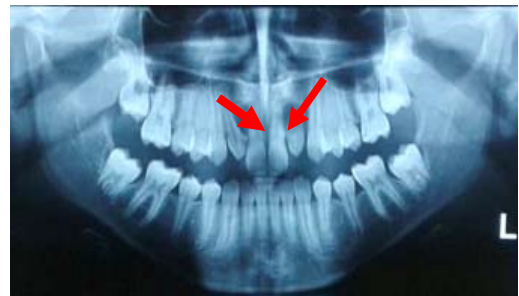شکل ۵- نمای میکروسکوپی آدنوماتوئید ادونتوژنیک تومور



شکل ۶- رادیوگرافی پانورامیک یک سال پس از خارج سازی ضایعات

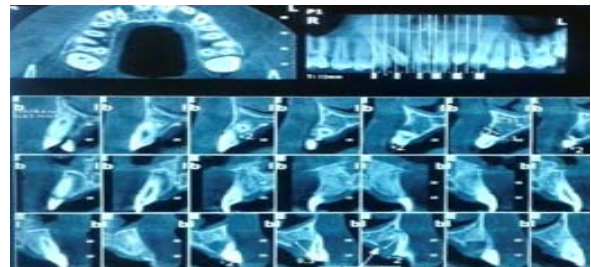
دندانهای ۲۲ # و ۲۳ # گسترش پیدا کرده بود. قوام هر دو ضایعه در لمس سفت و غیر قابل فشرده سازی بود و بیمار اندکی تندرnis را در لمس ابراز میکرد.

در ارزیابی های رادیوگرافیک، (پانورامیک)، در هر دو سمت شاهد ضایعه ای با حدود مشخص، بوردرهای کورتیکه و تک حفره ای بودیم که در ناحیه سمت راست قدام ماگزینا تاج و یک سوم سرویکال ریشه دندان ۱۲ # را در بر گرفته و موجب جا به جایی دندانهای ۱۲ # و ۱۳ # به سمت دیستال شده بود.



شکل ۲- نمای ضایعه در رادیوگرافی پانورامیک

کلیشه CBCT نیز بیانگر وجود ۲ ضایعه تک حفره ای، با حدود مشخص، بوردرهای کورتیکه و شواهدی اندک از کلسیفیکاسیون در ناحیه قدام ماگزینا بود. در سمت راست، ضایعه در ناحیه مزینال و باکال دندان ۱۲ # قابل رویت بود که به دلیل اکسپنشن در جهت باکال، در مناطقی همراه با پرفوریشن کورتکس باکال بود. در سمت چپ اما شاهد ضایعه ای بزرگتر از دیستال دندان ۲۱ # تا مزینال دندان ۲۳ # بودیم که اکسپنشن پالاتالی آن موجب پرفوریشن کورتکس پالاتال در مناطقی از ناحیه مذکور شده بود.



شکل ۳- نمای ضایعه در CBCT

## بحث:

از میان شایع ترین علل غیر نئوپلاستیک تورم در ناحیه فک میتوان به کیست اپیکال، کیست دانتی ژور، کیست کلسفیه ادونتوژنیک، ادونتوژنیک کراتوسیست و ژانت سل گرانولومای مرکزی اشاره کرد<sup>(۷,۱)</sup>

در مورد علل نئوپلاستیک تورم در ناحیه فک نیز آدنوماتوئید ادونتوژنیک تومور، آملوبلاستومای یونی سیستک، تومور ادونتوژنیک اپی تلیالی کلسفیه، آملوبلاستیک فیبروما و آملوبلاستیک فیبرو ادونتوما مد نظر هستند<sup>(۷,۱)</sup>

ضایعه رادیولوسنت تک حفره ای با حدود مشخص که بر روی ریشه دندانهای رویش یافته سوپرایمپوز شده است در رد کسیت اپیکال، کیست ادونتوژنیک کلسفیه، ادونتوژنیک کراتوسیست و ژانت سل گرانولومای مرکزی کمک کننده است، چرا که کیست اپیکال عموماً پیرامون ریشه دندانهایی که سابقه درمان اندودونتیک دارند و پالپ آنها دچار نکروز شده است قابل رویت است اما در این کیس پاسخ دو دندان اینسایزور به سرما مثبت بود. رد کیست ادونتوژنیک کلسفیه و ادونتوژنیک کراتوسیست و ژانت سل گرانولومای مرکزی نیز با توجیه مولتی لکولر بودن آنها در اکثر موارد صورت میگیرد<sup>(۷,۱)</sup>

آملوبلاستومای یونی سیستیک، آملوبلاستیک فیبروما و آملوبلاستوما نیز بیشتر در نواحی خلفی مندیبل و در ارتباط با مولر سوم دیده میشوند. از اینرو موارد تشخیص افتراقی احتمالی برای ضایعه توصیف شده در این case report کیست گلوبولوماگزیلاری، کیست طرفی پرپودنتال و آدنوماتوئید ادونتوژنیک تومور هستند.

AOT یک نئوپلاسم خوش خیم ناشایع، با منشا ادونتوژنیک است که کمتر از ۳٪ تمام تومورهای ادونتوژنیک را شامل میشود و همین امر گزارش و ارزیابی آنرا ارزشمند ساخته است<sup>(۷,۶,۵,۲,۱)</sup>

در بررسی پیشینه پژوهشهای صورت گرفته بر روی آدنوماتوئید ادونتوژنیک تومور، در گذشته AOT بیشتر به عنوان نئوپلاسمی که احتمال ایجاد آن در قدام ماگزیلا در حدود ۲

برابر بیشتر از درگیری سایر نواحی است و شیوع آن نیز در خانمها و در دهه دوم زندگی ۲ برابر بیشتر است، در نظر گرفته می شد<sup>(۷,۶,۳,۲,۱)</sup>

در بررسی پیشینه پژوهشهای اخیر، وقوع AOT در ۶۰٪ از موارد با دندانهای کانین نهفته در نظر گرفته شده است اما در کیس مورد بحث، شاهد ارتباط هر دو ضایعه با دندانهای لترال اینسایزور نیمه رویش یافته هستیم .

از نظر اندازه، ضایعات مرتبط با AOT عموماً ابعادی بین ۱-۳ سانتی متر دارند و الگوی رشد آهسته آنها باعث تورم بدون درد در ناحیه فک میشود<sup>(۷,۶,۲,۱)</sup>. بیمار معرفی شده در این case report پسر نوجوان ۱۳ ساله، با ۲ ضایعه رادیولوسنت با حدود مشخص به ابعاد تقریبی ۱\*۱.۵ سانتی متر در ناحیه قدام ماگزیلا است که با دندانهای نیمه رویش یافته ۱۲ # و ۲۱ # در ارتباط بوده و در طول ماه گذشته ایجاد شده اند.

سه تظاهر کلینیکال شناخته شده برای AOT وجود دارد: نوع فولیکولار ۶۴-۷۵٪ از موارد AOT را به خود اختصاص میدهد و با دندانهای نهفته در ارتباط است. نوع اکسترافولیکولار ۲۲-۲۵٪ از موارد را به خود اختصاص میدهد و همانند کیس معرفی شده با دندانهای نهفته مرتبط نیست. نوع سوم پریفرال یا محیطی نام دارد که ۳-۵٪ از موارد را شامل میشود و به ندرت توسط گرافی قابل تشخیص است.<sup>(۷,۵,۲)</sup>

از نظر رادیوگرافیک، رادیولوسنسی با بردهای کورتیکه و حدود مشخص، مشخصه بارز AOT است. معمولاً جا به جایی دندانهای درگیر نیز دیده میشود که در کیس معرفی شده به طور مشهود قابل رویت بود. در ۷۸٪ موارد کلسیفیکاسیونهای کوچک به فرم سنگریزه همراه با ضایعه دیده میشوند، که این مورد نیز در مورد کیس معرفی شده صادق بود. اما در مواردی که ضایعه فاقد جز رادیوپاک باشد، احتمال وجود کیست دانتی ژور در تشخیص افتراقی محتمل تر است هرچند که AOT در اغلب موارد برخلاف کیست دانتی ژور، علاوه بر تاج، ریشه دندان را نیز احاطه میکند. در کیس مورد بررسی، هر ۲ ضایعه،

استخوان ماگزایلا یا مندیبل، اندیکاسیون پیدا میکند. در کیس معرفی شده در هنگام انوکلیشن، شاهد ضایعه ای کپسولر با اورلپ بر روی ریشه های دندانهای ۱۲ # و ۲۱ # بودیم و در فالوآپ صورت گرفته طی ۱۲ ماه بعد از انجام جراحی، هیچگونه عودی مشاهده نشده است.

## References:

1. Arvind Babu Rajendra Santosh, Kathleen C. M. Coard, Errol B. Williams, Thaon Jones. Adenomatoid Odontogenic Tumor: Clinical and Radiological Diagnostic Challenges. 2017;31(4).
2. Al-Shimari F, Chandra S, Oda D. Adenomatoid odontogenic tumor: Case series of 14 with wide range of clinical presentation. *J Clin Exp Dent*. 2017;9(11)
3. Elizabeth Ann Bilodeau, Bobby M. Collins, Odontogenic Cysts and Neoplasms, Surgical Pathology Clinics; 2017;10(1),177-222.
4. Bilodeau, E.A., Seethala, R.R. Update on Odontogenic Tumors: Proceedings of the North American Head and Neck Pathology Society. *Head and Neck Pathol* 13;2019;457-465.
5. Anna Saito, Akira Taguchi, Hiromasa Hasegawa, Hideaki Kagami, A case of adenomatoid odontogenic tumor with unusual presentation extending from gingiva to periodontal space, *Journal of Oral and Maxillofacial Surgery, Medicine, and Pathology*, 30(6), 2018,533-37
6. Shaikh S, Bansal S, Desai RS, Ahmad I. Aggressive adenomatoid odontogenic tumor of the mandible: A rare case report and review of the literature. *J Oral Maxillofac Pathol*. 2018;22
7. Karam Genno N, Aoun N, El Toum S. Adenomatoid Odontogenic Tumor Associated with an Impacted Maxillary Lateral Incisor: A Case Report with Five-Year Follow-Up. *Case Rep Dent*. 2017;2017:1709492.
8. Mehkris, Rajkumar GC, Nagesh KS, Manjnnth GS. Bilateral Adenomatoid odontogenic Tumor of the maxilla in a zyear old Female- the report of a rare-case review of the literature. *Dentomaxillofac Radiol*. 2012 May;41(4):342-8.
9. Bartake AR, Punnyava, Suddendrap, Rekhak, to adenomatoid odontogenic tumours of the maxilla. A case Report. *Br Journal Maxillofac Surg*. 2009 Dec;47(8):630-40.

تمام تاج و قسمت اعظم ریشه دندانهای درگیر را احاطه کرده بودند.

در بررسی هیستولوژیک، بنابر تعریف سازمان بهداشت جهانی، AOT یک تومور ادونتوژنیک اپیتلیالی با ساختارهای شبه داکت و درجاتی متفاوتی از تغییرات القایی بر بافت همبند است. تومور به طور کامل توسط کپسول احاطه شده است و رفتاری کاملاً خوش خیم را نشان میدهد. تومور از سلولهای اپیتلیال دوکی شکل یا چند وجهی که در زمینه ای از بافت همبند قرار دارند، تشکیل شده است. بین سلولهای اپیتلیالی و همچنین در مرکز ساختارهای شبه روزت، ماده ائوزینوفیلیک آمورف به چشم میخورد. ساختارهای شبه مجرای که مشخصه هیستولوژیک AOT هستند، از یک ردیف سلول اپیتلیالی استوانه ای که پلاریته هسته آنها به سمت خارج لومن قرار دارد، تشکیل شده اند. لومن نیز میتواند خالی یا حاوی ترکیبات ائوزینوفیلیک آمورف باشد. در بیشتر موارد، کلسیفیکاسیون دیستروفیک با درجات مختلف، در داخل لومن ساختارهای شبه مجرای، بین سلولهای اپیتلیالی یا در داخل استرومای بافت همبند، به چشم میخورد<sup>(۱،۲،۳،۴،۷)</sup>. کیس مورد بررسی نیز از نظر هیستولوژیک همسو با موارد مذکور بود.

از نظر کلینیکال، کیس معرفی شده دارای دو ویژگی غیر معمول است که آنرا از AOT معمول متمایز میسازد. نخست آنکه AOT دارای رشدی آهسته است اما بنابر اظهارات بیمار در کیس معرفی شده، تومور در بازه ای یک ماهه تورم در ناحیه صورت را موجب شده بود. مورد حایز اهمیت دیگر، وجود AOT به صورت دو طرفه در کیس مذکور است که کاملاً نادر بوده و تا کنون تنها ۳ مورد از آن گزارش شده است.

درمان انتخابی برای کیس معرفی شده، انوکلیشن ضایعه به همراه کورتاژ بوده است. از آنجا که تومور موضعا مهاجم نیست و کپسول احاطه کننده آن نیز جداسازی کامل ضایعه از استخوان اطراف را امکانپذیر میکند، درمان محافظه کارانه برای کنترل و درمان آن با پروگنوزی عالی همراه است. هرچند که در مواردی نادر که ابعاد ضایعه استخوانی بسیار گسترده است، بازسازی استخوان و در موارد شدیدتر، پارسیل رزکشن