

اثر عصاره گیاه خارخاسک بر بافت‌شناسی و اندازه بیضه در موش صحرایی

رامین کفاشی‌الهی^{۱*}، غفور موسوی^۱، سجاد حجازی^۲، میرهادی خیاط نوری^۲، سبحان کلانتری^۳

۱. دانشگاه آزاد اسلامی، واحد تبریز، دانشکده دامپزشکی، گروه علوم بالینی، تبریز، ایران

۲. دانشگاه آزاد اسلامی، واحد تبریز، دانشکده دامپزشکی، گروه علوم پایه، تبریز، ایران

۳. دانشگاه آزاد اسلامی، واحد تبریز، دانشکده دامپزشکی، دانش‌آموخته دامپزشکی، تبریز، ایران

* نویسنده مسئول مکاتبات: r_elahi@iaut.ac.ir

(دریافت مقاله: ۸۹/۳/۱۵، پذیرش نهایی: ۸۹/۱۱/۲۶)

چکیده

خارخاسک (*Tribulus terrestris*) گیاه گل‌زا است که به طور سنتی به عنوان محرک میل جنسی استفاده می‌شود. مطالعات نشان داده‌اند که عصاره خارخاسک (TTE) غلظت خونی تستسترون را افزوده و آثار افزایشدهنده میل جنسی ایجاد می‌نماید. هر چند این عصاره امروزه به‌عنوان یکی از مهم‌ترین اجزای تشکیل دهنده داروهای آفرودیازیک می‌باشد، ولی اطلاعات مشخصی در ارتباط با آثار هیستولوژیک آن بر بیضه در مصرف طولانی مدت وجود ندارد. هدف مطالعه حاضر تعیین اثرات تجویز خوراکی و طولانی مدت دوز معمول (۱۰ mg/kg) و دوز (۲۰ mg/kg) از عصاره خارخاسک بر وزن بدن، هیستولوژی و وزن بیضه، در موش‌های صحرایی بود تا بتوان آثار احتمالی منفی آن را در موارد مصرف افراطی دارو تخمین زد. بدین منظور ۳۰ سر موش صحرایی نر بالغ نژاد Sprague Dawley به طور تصادفی انتخاب و به سه گروه تقسیم شدند که به ترتیب، شاهد (گروه C)، دز ۱۰ mg/kg عصاره (گروه A) و دز ۲۰ mg/kg عصاره (گروه B) را یک بار در روز به مدت ۸ هفته دریافت کردند. حیوانات در روز اول وزن‌کشی شدند و در روز آخر نیز بی‌هوش گردیده و مجدداً وزن‌کشی شده و بیضه سمت چپ همه گروه‌ها به روش جراحی باز برداشته و وزن بیضه به همراه و بدون اپیدیدیم اندازه‌گیری شد. مقاطع هیستوپاتولوژی از بافت بیضه‌ها به روش رنگ‌آمیزی هماتوکسیلین-ئوزین و تریکروماسون جهت مطالعات ریزبینی آماده شد. در برش‌های تهیه شده، قطر لوله‌های اسپرم‌ساز، ضخامت لایه اپیتلیالی، طول فضای بینابینی و ضخامت کپسول بیضه، مورد بررسی قرار گرفت. همه مراحل تحقیق به صورت کور انجام گردید. جهت تحلیل داده‌ها از آزمون آنالیز واریانس یک‌طرفه و آزمون تعقیبی توکی استفاده گردید. مقدار $p < 0.05$ برای تعیین سطح معنی‌دار بودن بین گروه‌ها در نظر گرفته شد. نتایج حاصله افزایش معنی‌داری را در وزن گروه A و کاهش معنی‌داری را در وزن موش‌های گروه B در مقایسه با گروه C نشان داد. توزین بیضه‌ها افزایش وزن معنی‌داری را در گروه A نشان داد ولی تفاوت معنی‌داری مابین وزن بیضه گروه C با B برآورد نگردید. بررسی میکروسکوپی کوچک گروه B حضور لوله‌های اسپرم‌ساز چروکیده و کاهش تعداد سلول‌های اسپرماتوگونی را مشخص نمود. اسپرماتوسیت اولیه و اسپرماتوزوئیدها در مقایسه با گروه A و C تعداد کمتری داشتند و تخریب لوله‌های اسپرم‌ساز در گروه B کاملاً واضح بود. عروق زیر کپسولی ضخیم و منتشر بوده و همه پارامترهای مذکور در دو گروه دیگر طبیعی بودند. نتایج نشان می‌دهند که مصرف افراطی عصاره خارخاسک به مدت ۸ هفته می‌تواند به آثار تخریبی در سیستم تناسلی موش‌های صحرایی بیانجامد که می‌تواند مشکلات باروری برای جنس نر پیش آورد.

مجله دامپزشکی دانشگاه آزاد اسلامی واحد تبریز، ۱۳۹۰، دوره ۵، شماره ۱، پیاپی ۱۷، صفحات: ۱۰۴۹-۱۰۴۳.

کلید واژه‌ها: خارخاسک، بیضه

مقدمه

انجام گرفت. پس از سپری شدن دوره دوهفتگی تطبیق با محیط، عصاره تریبولوس ترستریس خوراکی گیاهی تهیه شده از محل دانشکده داروسازی دانشگاه تبریز را با دوز 10mg/kg (گروه A) و 20mg/kg (گروه B) یکبار در روز برای هر موش تجویز گردید (۱۰). به دلیل تلخ مزگی، دارو با مقداری شکر مخلوط شد و توسط سرنگ به موش‌های دو گروه تیمار گاوژ گردید. لازم به ذکر است گروه شاهد (گروه C) نیز آب مقطر و شکر دریافت نمودند. در روز آخر ابتدا موش‌ها توسط رامپون و کتامین به ترتیب با دوز 10mg/kg و 60mg/kg به صورت تزریق داخل صفاقی بی‌هوش گردیدند (۱۰ و ۱۱). سپس آماده‌سازی جراحی در ناحیه اسکروتوم انجام گرفته، ضدعفونی و شان‌گذاری شده و بیضه‌ها به همراه اپیدیدیم به روش اخته‌کردن بسته خارج گشتند. بیضه‌ها را به همراه اپیدیدیم سایر بافت‌هایی که متصل به آنها بودند جدا و یک بار همراه با اپیدیدیم و بار دیگر اپیدیدیم جدا گردیده و بیضه به تنهایی توسط ترازوی دیجیتال اندازه‌گیری شد. سپس ابعاد بیضه یعنی قطر طولی و قطر عرضی آن توسط کولیس دیجیتال اندازه‌گیری و ثبت شد. بیضه جدا شده از اپیدیدیم پس از اندازه‌گیری ابعاد آن به درون فرمالین ۱۰٪ انتقال سپس نمونه‌ها برای تهیه مقاطع میکروسکوپی و رنگ‌آمیزی اختصاصی هماتوکسیلین-اُئوزین و تریکروماسون و ارزیابی تغییرات بافت‌شناسی بیضه به آزمایشگاه بافت‌شناسی ارسال گردیدند.

یافته‌ها

نتایج حاصل از اندازه‌گیری‌های ابعاد و وزن نشان داد که وزن حیوان و همچنین وزن بیضه با یا بدون اپیدیدیم و ابعاد آن در دوز نرمال نسبت به دو گروه دیگر افزایش داشته است (جدول ۱).

خارخاسک یک گیاه بوته‌ای بومی مناطق گرمسیری کویری و حاره است و در ایران به‌ویژه در کویر مرکزی و دشت لوط به صورت خودرو وجود دارد. میوه چهاربخشی و نرم با خارهای تیزی که دارد بیشترین قسمت اثر گذار و مورد استفاده دارویی می‌باشد (۱، ۵ و ۶). این گیاه و محصولات آن به طور گسترده در طب سنتی چین و هند برای درمان بیماری‌های مزمن مختلف از جمله بیماری‌های دستگاه ادراری، قلبی-عروقی و اختلالات معده‌ای-روده‌ای و برای بهبود عملکرد جنسی در مردها بکار برده می‌شده است (۲). گیاه خارخاسک به علت داشتن استروئیدهای مختلف باعث تحریک اسپرماتوزن شده و با تأثیر بر روی سلول‌های سرتولی موجب افزایش تولید اسپرم می‌گردد (۴). امروزه این گیاه بخش اصلی تشکیل دهنده اکثر داروهای آفرودیازیک می‌باشد (۱). بدین منظور و به دلیل گستردگی استفاده از داروهای آفرودیازیک و متعاقباً افزایش مصرف خارخاسکدر میان جوامع مختلف، اهمیت تأثیر دارو بر بافت‌شناسی بیضه به‌عنوان یک سؤال اساسی مطرح می‌گردد. همچنین آثار دیگری از جمله ابعاد و وزن بیضه و وضعیت بدنی حیوان نیز از اهداف دیگر مورد بررسی بودند.

مواد و روش‌ها

۲۱ سرموش صحرايي نر ۳-۴ ماهه با وزن ۲۵۰-۳۵۰ گرم به طور تصادفی انتخاب و پس از بررسی از لحاظ سلامت ظاهری، در داخل سه قفس مجزا در محل مراقبت از حیوانات دانشکده دامپزشکی دانشگاه آزاد اسلامی تبریز نگهداری شدند تا ابتدا با محیط جدید تطبیق یابند. در طول کل دوره تحقیق همه موش‌ها تحت ۱۲ ساعت نوردهی و ۱۲ ساعت تاریکی و دمای محیط ۲۲ تا ۲۷ درجه سانتی‌گراد و دسترسی آزاد به آب نگهداری شدند. تغذیه موش‌ها در کل دوره تحقیق به شکل پلیت‌های آماده که به طور تمام وقت در اختیار آنها قرار داشت

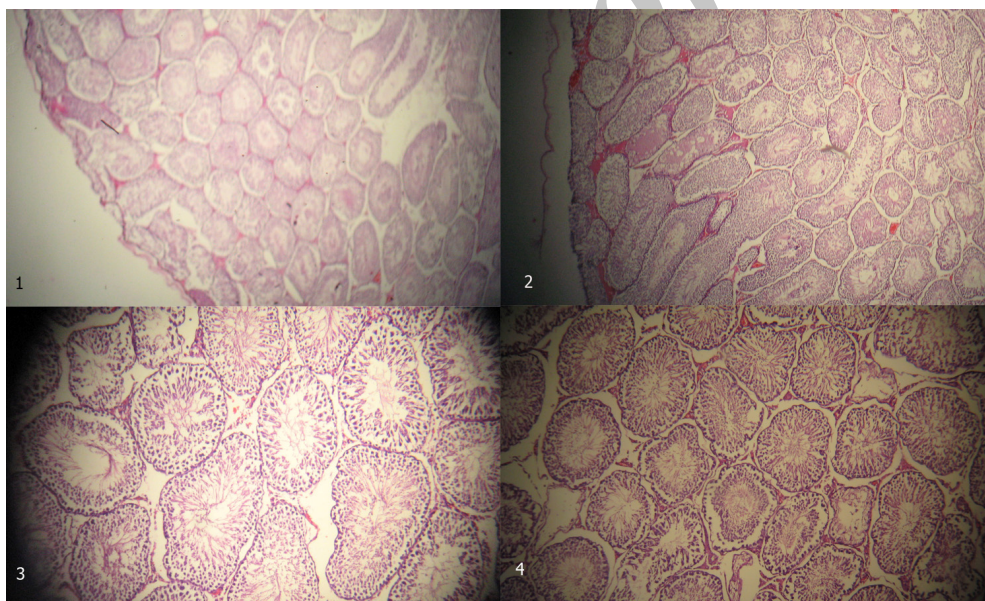
جدول ۱- مقایسه وزن حیوان، وزن بیضه با یا بدون اپیدیدیم و ابعاد آن در گروه‌های مورد مطالعه

گروه	پارامترها	وزن حیوان (گرم)	وزن بیضه با اپیدیدیم (گرم)	وزن بیضه بدون اپیدیدیم (گرم)	قطر عرضی بیضه (میلی‌متر)	قطر طولی بیضه (میلی‌متر)
C		293/02 ± 47/23	1/032 ± 0/219	0/68 ± 0/2	9/80 ± 0/79	16/90 ± 0/08
A		306/24 ± 21/7	1/33 ± 0/091	0/98 ± 0/07	11/03 ± 0/25	18/36 ± 0/63
B		247/94 ± 4/82	1/12 ± 0/115	0/71 ± 0/1	9/82 ± 0/83	16/92 ± 1/02
	مقدار <i>p</i> در آزمون ANOVA	0/025	0/185	0/059	0/197	0/262

نتایج بافت‌شناسی

لوله‌های منی‌ساز، تراکم سلولی سلول‌های رده جنسی و فاصله فضای بینابینی به حالت طبیعی مشاهده شدند.

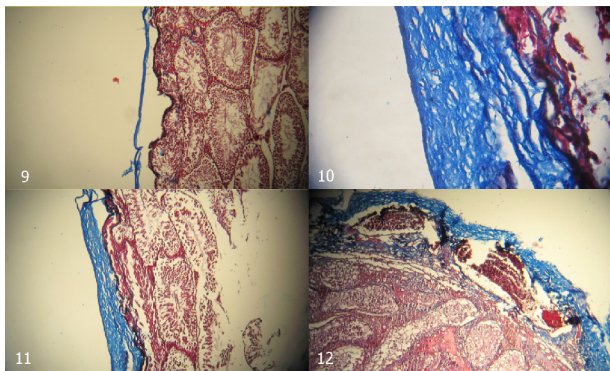
در مشاهدات ریزبینی انجام شده، ساختار بافتی بیضه گروه A در مقایسه با ساختار بافتی گروه شاهد تغییرات مورفولوژیک چشم‌گیری نداشت. در این بررسی، مقاطع عرضی و طولی



نگاره ۱- نمای میکروسکوپی از بافت بیضه گروه کنترل. به ضخامت کپسول بیضه و تراکم درون توبولی را توجه کنید (رنگ‌آمیزی H&E بزرگنمایی ۴) (۱)-
 نمای میکروسکوپی از بافت بیضه گروه A (رنگ‌آمیزی H&E بزرگنمایی ۴) (۲)- نمای میکروسکوپی لوله‌های منی‌ساز، فضای بینابینی از بافت بیضه گروه C (رنگ‌آمیزی H&E بزرگنمایی ۱۰) (۳)- نمای میکروسکوپی لوله‌های منی‌ساز، فضای بینابینی از بافت بیضه گروه A (رنگ‌آمیزی H&E بزرگنمایی ۱۰) (۴).

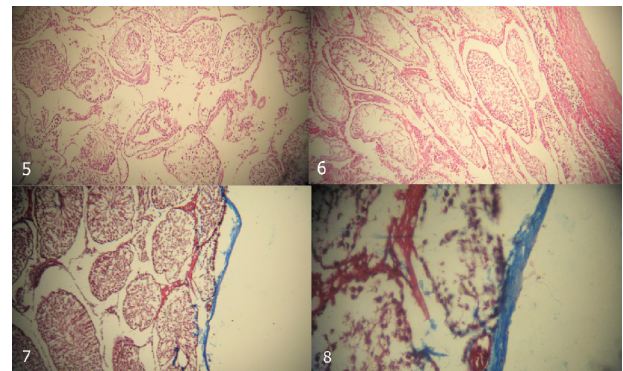
پایینی دیده شدند. به دنبال تخریب و تخلیه اپی‌تلیوم لوله‌های منی‌ساز در گروه B، افزایش چشم‌گیر فضای بینابینی و همچنین پراکندگی سلول‌های لایه‌ای در آن فضا وجود داشت.

در مشاهدات ساختار بافتی گروه B، لوله‌های منی‌ساز به اشکال نامنظم و چروک خورده دیده شده و سلول‌های اسپرماتوگونی با تراکم کم دیده شدند. سلول‌های رده جنسی اسپرماتوسیت اولیه، ثانویه و اسپرماتوزوئید در مقایسه با گروه A و C در حد



نگاره ۳- نمای میکروسکوپی از کپسول بیضه گروه A (رنگ‌آمیزی تری کروم ماسون ۱- بزرگنمایی ۱۰ راست و بزرگنمایی ۴۰، چپ) (۹ و ۱۰) - نمای میکروسکوپی از کپسول بیضه گروه B (رنگ‌آمیزی تری کروم ماسون ۱- بزرگنمایی ۱۰) (۱۱) - نمای میکروسکوپی از کپسول بیضه گروه B، گسترش گروه خونی در کپسول بیضه در روند القاء فیروزی (رنگ‌آمیزی تری کروم ماسون بزرگنمایی ۴۰) (۱۲).

نتایج به دست آمده از بیومتری پارامترهای کمی نشان داد که اندازه لوله منی‌ساز و ارتفاع اپی‌تلیوم لوله منی‌ساز در گروه B به طور معنی‌دار نسبت به گروه A و C کاهش داشت ($p < 0.001$) همچنین فاکتورهای فوق در گروه A نسبت به گروه C تفاوت معنی‌داری نداشت. فاصله فضایی بینابینی و ضخامت کپسول بیضه گروه B در مقایسه با گروه A به طور معنی‌داری افزایش داشت ($p < 0.001$). فاکتورهای فوق در گروه A نسبت به گروه C تفاوت معنی‌داری نداشت.



نگاره ۲- نمای میکروسکوپی لوله‌های منی‌ساز و فضای بینابینی از بافت بیضه گروه B (رنگ‌آمیزی H&E بزرگنمایی ۱۰) (۵) - نمای میکروسکوپی لوله‌های منی‌ساز از بافت بیضه گروه B (رنگ‌آمیزی H&E بزرگنمایی ۱۰) (۶) - در مطالعه روی کپسول بیضه که با رنگ‌آمیزی اختصاصی تری کروم ماسون تهیه شده بود تراکم و حضور رشته‌های کلاژن تیپ ۱ در وضعیت مشابهی با گروه C دیده شده. در این نمونه‌ها کپسول بیضه به رنگ آبی قابل تفکیک از ساختار بافت بیضه می‌باشد (۷ و ۸). وضعیت کپسول بافت بیضه در گروه B نشان از القاء روند فیروزی داشت سلول‌های فیبروبلاستی در این گروه رشته‌های کلاژنی تیپ ۱ بیشتر ساخته شده و در نتیجه قطر کپسول در این گروه در مقایسه با دو گروه قبلی بیشتر از چند برابر دیده شد. ضخامت کپسول بیضه در رنگ‌آمیزی اختصاصی تری کروم ماسون از سایر ساختارهای بافت به خوبی قابل تفکیک بود. از تغییرات دیگر در گروه B، گسترش و قطور شدن عروق مجاور زیر کپسول بیضه بود که در مقایسه با گروه‌های A و C چشم‌گیر بود. که در حین ایجاد روند فیروزی تظاهر کرده بود.

جدول ۲- جدول میانگین پارامترهای بافت بیضه بر حسب میکرومتر، هر پارامتر به صورت $\text{mean} \pm \text{SEM}$ ارائه شده است ($n=7$)

تعداد	اندازه قطر لوله منی‌ساز	ارتفاع لوله اپی‌تلیوم	فاصله فضایی بینابینی	ضخامت کپسول بیضه
گروه B	۹۶/۲±۱	۳/۸±۴۸/۰	۸/۱۶±۵۷/۸	۴/۲۴±۶۵/۰
گروه A	۱/۴±۰۲/۰	۵/۱۸±۵۶/۰	۷۵/۸±۵۳/۰	۸/۸±۳۵/۰
گروه C	۹/۳±۰۳/۰	۱۹±۵/۰	۵۹/۸±۰۸/۰	۹/۸±۹/۰

بحث و نتیجه‌گیری

ضعف قوای جسمی و متعاقباً جنسی در کهنسالان، شرایط سخت زندگی و استرس روانی و عدم وجود تجربه رفتار جنسی در حیوانات و حتی انسانها به شرایط خاصی منجر می‌شود که در طی آن، فرد تمایل به انجام رفتار تولیدمثلی نداشته و گاهاً تداوم نسل به خطر می‌افتد. چراکه در حیواناتی که به‌طور فصلی تولیدمثل می‌نمایند به‌ویژه حیواناتی همچون سگ که سالی یک یا حداکثر دویار قابلیت تولید مثل دارند وجود لیبدو یا میل جنسی کافی، جهت شروع، ادامه و خاتمه روند تولیدمثلی ضرورت دارد. از آنجایی‌که همیشه در مدیریت تولیدمثلی حیوانات تمامی شرایط مناسب و صحیح وجود نداشته و گاهاً ندانسته رعایت نمی‌شوند لذا ضرورت می‌یابد تا به طریقی میل جنسی را در انسان یا حیوان به حد نرمال بازگرداند تا این روند به درستی انجام پذیرد. از گیاهان آفرودیازیک چهار مورد مهم عبارتند از خارخاسک، زنجبیل، زعفران و دارچین که مورد ابتدایی از همه معروف‌تر و مؤثرتر بوده و در ترکیب اکثر داروهای آفرودیازیک جزو مهم‌ترین و پرغلظت‌ترین قسمت دارو محسوب می‌شود (۱ و ۲).

Walid و همکاران تأثیر تریبولوس آلتوس را به عنوان گونه دیگری از تریبولوس‌ها بر روی میزان تستوسترون خون موش صحرائی نر آزمایش کردند. در این بررسی مخلوطی از اندام‌های ریشه‌ای، هوایی، گل و میوه گیاه به‌صورت پودر و در متانول ۷۰ درصد خیس‌سازده و عمل‌آوری و تهیه شدند. عصاره مذکور با دوز ۵۰ میلی‌گرم به ازای هر کیلوگرم وزن بدن در یک دوز واحد گاوآژ گردید و نتایجی که به‌دست آمد حاکی از افزایش میزان تستوسترون خون بوده است (۱۹). Kalamegam و همکاران نیز نشان دادند که خارخاسک در موش‌های اخته شده نیز می‌تواند میزان تستوسترون خون را افزایش دهد که قرابت عینی با نتایج حاصل از تحقیق حاضر دارد، چرا که رشد و نمو بافت بیضه که در گروه A مشاهده شد می‌تواند ناشی از افزایش میزان تستوسترون باشد (۳، ۸ و ۱۱). Giorgia و

همکاران در یک بررسی دیگر اثر عصاره خارخاسک را در خروس بر روی کیفیت اسپرم مورد مطالعه قرار دادند (۱۲). در این راستابه میزان 10mg/kg به مدت ۴ هفته به آب آشامیدنی حیوانات اضافه شد. در پایان دوره به طریقه ماساژ به جمع‌آوری اسپرم پرداختند و در این میان حجم اسپرم به‌طور بارز و برجسته‌ای (۲۹ درصد) افزایش یافته بود و با انجام تست تغییر رنگ متیلن بلو مشخص گردید که تحرک اسپرم نیز افزایش یافته است، باز این نتیجه نیز نشانی مستقیم و عمده بر افزایش تستوسترون در طول دوره تحقیق داشته است چرا که برای افزایش تعداد اسپرم ضرورتاً به مقادیر بالا و پایای تستوسترون نیاز است (۱۳). Tomova و همکاران نیز دریافته‌اند که خارخاسک در تسریع اسپرما‌توزن قوچ‌ها اثرات مثبتی داشته است که باز با نتایج تحقیق حاضر مطابقت دارد. در این تحقیق نیز افزایش اندازه استرومای بیضه به همراه لومن‌های پر از اسپرم می‌تواند گواهی بر افزایش میزان تستوسترون بوده باشد (۱۶). Antonio و همکاران و Adimoelja و همکاران اثرات افزایش‌دهنده قوه جنسی توسط خارخاسک را به‌طور قطع از لحاظ افزایش میزان تستوسترون و فرکانس جفت‌گیری و افزایش غلظت اسپرم مورد ارزیابی قرار دادند. قابل ذکر اینکه در تحقیق ایشان رفتار موش‌های نر در مقایسه با گروه کنترل، تهاجمی‌تر شده بود و رفتارهای مکرر تولید مثلی و نزاع در میانشان مشاهده می‌شد (۱۷ و ۱۸). Jin-wen huang و همکاران پس از مطالعه و بررسی بر روی ترکیب شیمیایی این گیاه موادی همچون D-glucopyranosyl terrestrinins ، furostanol را یافتند (۷). مشخص گردیده است furostanol بخشی از ترکیب این گیاه به عنوان ماده‌ای با اثرات مشابه با تستوسترون عمل می‌نماید و در بافت‌های محیطی بدن به تستوسترون تبدیل می‌گردد. Neychev و همکاران تأثیر معنی‌داری بر تولید تستوسترون در جوانان در حال بلوغ با تجویز خوراکی خارخاسک مشاهده نمودند. که با نتیجه تحقیق حاضر همخوانی ندارد. شاید دلیل عدم همخوانی،

کم‌تر شده است (۱۰). با توجه به بررسی‌های انجام شده و تجویز خوراکی محلول تریبولوس ترتستریس و مشاهده اثرات این دارو در موش‌های نر بالغ، مصرف این دارو تا مشخص شدن نتایج کامل در مطالعات بعدی از لحاظ میزان باروری توصیه نمی‌شود و توصیه می‌گردد مصرف دارو در انسان‌هایی که صاحب فرزند نشده‌اند منع گردد لکن برای افرادی که قصد داشتن فرزند ندارند بلامانع می‌باشد. البته مصرف بلامانع، در استفاده از دوز توصیه شده درمانی می‌باشد.

بالا بودن مقادیر تستوسترون درونزاد در این سنین و عدم پاسخگویی بیشتر به افزایش تستوسترون باشد (۱۸).
Gauthaman و همکاران دریافتند که در اثر مصرف خوراکی خارخاسک با دوز ۵ mg/Kg، یک بار در روز، فشار خون کارونوزی پنیس در موش‌های رت اخته شده در مقایسه با گروهی که تحت تجویز زیر جلدی تستوسترون با دوز ۱۰mg/Kg دوبار در هفته قرار گرفته بودند افزایش یافته، فرکانس جفت‌گیری افزایش یافته و فاصله میان هر جفت‌گیری

منابع

۱. زرگری، علی. گیاهان دارویی، انتشارات دانشگاه تهران، ۳ جلد، تهران ۱۳۵۲-۱۳۴۵.
۲. بهزاد، محمود: گیاه‌شناسی، ترجمه، انتشارات انجمن ملی حفاظت منابع طبیعی و محیط انسانی، تهران ۱۳۵۵.
3. Adaikan,G.P. et al 2000. Proerectile Pharmacological Effects Of Tr.Terrestri Extract On The Rabbit. Ann Acad Med Singapore. 2000 Jan; 29(1):22-6
4. Adimoelja A. and Adaikan PG. 1997. Protodioscin from herbal plant Tribulus terrestris improves male sexual functions possibly via DHEA. International Journal of Impotence Research 1997; 9(1):S64.
5. Hosseinzadeh.H. et al 2005. Protective effect of aqueous saffron extract (Crocus sativus L.) and crocin, its active constituent, on renal ischemia-reperfusion-induced oxidative damage in ratsJ Pharm Pharmaceut Sci (www.cspscanada.org) 8(3):387-393, 2005
6. J.Conrad et al .2004. A novel furostanol saponin from Tribulus terrestris ofBulgarianorigin, Fitoterapia75(2004) 117-122
7. Jin-wen hung2003. terrestrinins A and B, two new sterod saponins from tribulus terrestris , Journal of Asian Natural Products Research, 2003 Vol. 5 (4), pp. 285-290
8. Kalamegam et al.2008, The hormonal effects of Tribulus terrestris and its role in the management of male erectile dysfunction – an evaluation using primates, rabbit and rat. Phytomedicine,Volume 15, Issues 1-2, 25 January 2008, Pages 44-54
9. Kamath JV, et al.2003. Effect of Cinnamomum zeylanicum bark. Phytother Res. 2003 Sep;17(8):970-2.
10. K.Gauthaman and P.G. Adaikan 2002. Aphrodisiac properties of Tribulus Terrestris extract (Protodioscin) in normal and castrated rats, Life Sciences 71 (2002) 1385 – 1396
11. Morakinyo A. et al .2008. Effects of Zingiber Officinale on Reproductive Functions in the Male Rat, African Journal of Biomedical Research, Vol. 11 (2008); 329 – 334
12. Grigorova,S et al.2008. Effect of tribulus terrestris extract onsemen qualiry and serum total cholesterol content in white Plymouth rock –mini cocks, biotechnology in animal huysbandry 24(3-4),p 139-146,2008
13. rogerson,S et al.2006. The effects of tribulus tertestris extract on plasma steroid hormone concentrations and the urinary testosterone.australian sport drug testing laboratory.
14. grigorova,s and kashamov,b.2008. Effect of tribulus terrestris extract on semen quality and serum total cholesterol content in white plymouth rock-mini cocksbiotechnology in animal husbandry 24 (3-4), p 139-146
15. Tomova,M and Gyulemetova,R.1981. Steroidal saponins from Tribulus terrestris L. with a stimulating action on the sexual functions. First Intern. Conf. Chem. Biotechnolog. Biol. Active Nat. Prod., Proceeding, Varna, September 3: 289-291.
16. Tomova ,M and Gjulemetova ,R. 1981. Steroidal saponins from Tribulus terrestris L. with a stimulating action on the sexual functions. International Conference of Chemistry and Biotechnology of Biologically Active Natural Products, Varna, Bulgaria, September 21 – 26, vol. 3. 1981. p. 298 – 302.
17. Viktorov,I and Bozadjieva, E.1994. Pharmacological, pharmacokinetic, toxicological and clinical studies on protodioscin. IIMS Therapeutic Focus, 213-223.

18. Neychev, V.K and Mitev, V.I. 2005. The aphrodisiac herb *Tribulus terrestris* does not influence the androgen production in young men, *Journal of Ethnopharmacology* 101 (2005) 319–323
19. Walid El-Tantawy and Abeer Temraz.2007. Free serum testosterone level in male rats treated with *tribulus alatus* extracts, *international braz j urol* vol.33 (4);554-559, July-august, 2007

Archive of SID