

آپلازی قسمتی از آلت تناسلی و میزراه در بزغاله نر (گزارش مورد)

حسین جدیری^{۱*}، داریوش مهاجری^۲، عین‌اله ولی‌زاده^۳

۱. دانشگاه آزاد اسلامی، واحد تبریز، دانشکده دامپزشکی، گروه علوم درمانگاهی، تبریز، ایران

۲. دانشگاه آزاد اسلامی، واحد تبریز، دانشکده دامپزشکی، گروه پاتولوژی، تبریز، ایران

۳. دانشگاه پیام نور، شبستر، عضو هیئت علمی، شبستر، ایران

* نویسنده مسئول مکاتبات: jodeiri@iaut.ac.ir

(دریافت مقاله: ۸۹/۷/۳، پذیرش نهایی: ۸۹/۱۱/۲۶)

چکیده

یک رأس بزغاله نر با اتساع قابل توجه غلاف آلت تناسلی و عدم دفع ادرار، ۸ ساعت پس از تولد به درمانگاه دام‌های بزرگ دانشکده دامپزشکی دانشگاه آزاد اسلامی تبریز ارجاع گردید. با پونکسیون، مایع سروزی زرد کم‌رنگ که بوی مشابه ادرار داشت، از محل اتساع خارج گردید. در بررسی‌های اولیه پارگی میزراه حدس زده شده و اورترتومی پرنیال انجام گردید. متعاقب استفاده از کاتتر، انسداد نزدیک قسمت انتهایی میزراه و در بررسی‌های حین جراحی عدم وجود قسمتی از آلت تناسلی و میزراه (که اجازه ورود کاتتر ادراری را نمی‌داد) مشخص گردید. با جداسازی میزراه از بافت‌های اطرافی و انجام اورترتوستومی دائمی از ناحیه میاندوراه به منظور ایجاد توانایی برای ادرار کردن بزغاله، مجرای میزراه شکافته شده و لب‌هایش به سطوح خارجی پوست بخیه زده شده و تثبیت گردید. بعد از جراحی، مایع درمانی و آنتی‌بیوتیک تراپی انجام شد. در پیگیری‌های بعد از جراحی، هیچ تورمی گزارش نشده و حیوان در وضعیت سلامت کامل به سر می‌برد. آپلازی مادرزادی میزراه همراه قسمتی از آلت تناسلی از موارد نادر و با وقوع بسیار کم در حیوانات اهلی می‌باشد.

مجله دامپزشکی دانشگاه آزاد اسلامی واحد تبریز، ۱۳۹۰، دوره ۵، شماره ۱، پیاپی ۱۷، صفحات: ۱۱۳۳-۱۱۳۶.

کلید واژه‌ها: آپلازی، آلت تناسلی، بزغاله، میزراه

مقدمه

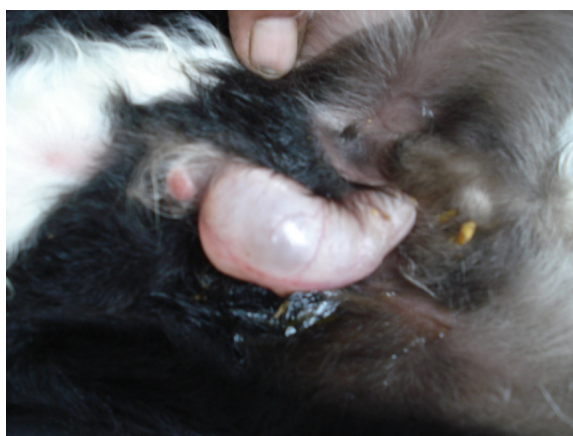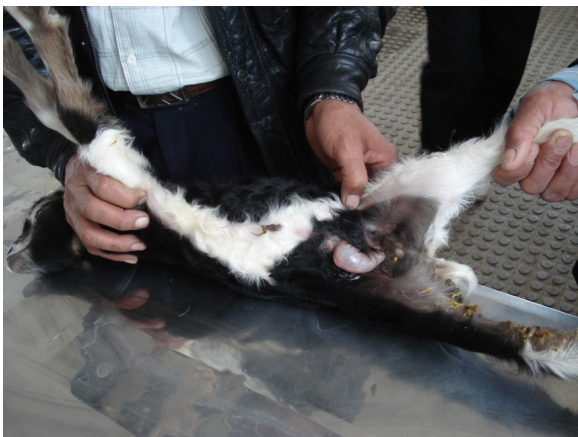انسدادهای میزراه که معمولاً توسط سنگ‌های ادراری ایجاد می‌گردد، می‌تواند با پارگی میزراه یا حتی مثانه همراه باشد. با پاره شدن میزراه، ادرار در غلاف آلت تناسلی و بافت‌های زیر جلدی دیواره شکمی جمع شده که با گذشت زمان بیشتر و بزرگتر می‌شود (۳). ناهنجاری‌های مادرزادی یا وراثتی میزراه، شامل عدم تشکیل، تنگی، اتساع، دیورتیکولوم و... می‌باشد

تنگی میزراه که ادرار و منی را در جنس نر به بیرون از بدن هدایت می‌کند، ممکن است متعاقب التهاب، زخم، بیماری‌های مختلف، زدن کاتتر یا بافت اسکار ناشی از جراحی‌ها و... ایجاد شده باشد که می‌تواند باعث دفع ادرار یا انزال دردناک، پاشیده شدن ادرار به صورت اسپری، تکرر ادرار، خم شدن آلت تناسلی هنگام نعوظ و... شود (۲).

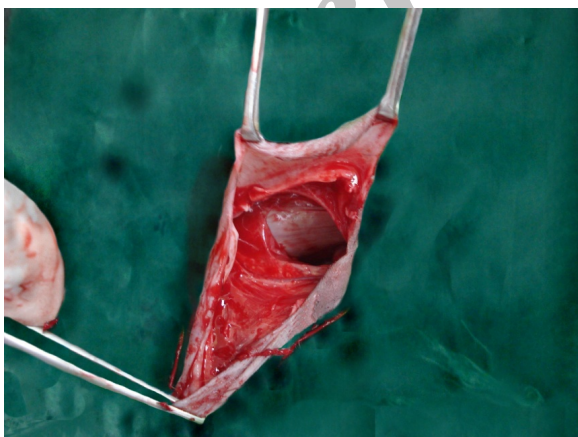
(۱۲). عدم تشکیل و یا نبود آلت تناسلی و میزراه نادر بوده و در انسان هم گزارش شده است (۸).

گزارش درمانگاهی

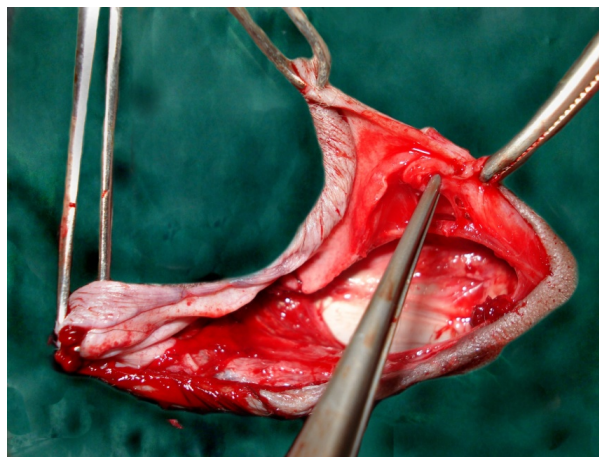
یک رأس بزغاله نر دو روزه با اتساع پریپوس به درمانگاه دام‌های بزرگ دانشکده دامپزشکی دانشگاه آزاد اسلامی تبریز ارجاع گردید که به گفته صاحب دام از زمان تولد دفع ادرار نداشت. وزن حیوان ۳ کیلوگرم و در معاینات بالینی دمای بدن، تعداد تنفس و ضربانات قلبی، رنگ مخاطات، اشتها و... طبیعی بود. در آسپیراسیون از قسمت متورم، مایع سروزی زرد رنگ با بوی شبیه ادرار به دست آمد. با توجه به موقعیت تورم، پارگی میزراه آلت تناسلی حدس زده می‌شد (نگاره ۱). حیوان در حالت خوابیده و با بیحسی اپیدورال، برای جراحی اورتروتومی از ناحیه میاندوراه آماده شده و پس از برش و مشخص نمودن میزراه، یک کاتتر با سایز مناسب به سمت مجرای خارجی میزراه وارد گردید که به علت انسداد موجود امکان جلو بردن آن وجود نداشت. در بررسی‌های انجام شده حین جراحی، عدم وجود بخشی از آلت تناسلی و میزراه مشخص گردید. پس از انجام اورتروتومی، در هر طرف لبه‌های باز شده میزراه با نخ بخیه سیلک نمره ۰-۲ و الگوی تکی ساده به پوست همان طرف بخیه شد. کیسه متسع انباشته از ادرار نیز تخلیه گردید. بررسی‌های آسیب‌شناختی نیز واکنش‌های ادم، پرخونی، ارتشاع سلول‌های آماسی و خونریزی را در ناحیه نشان می‌داد. پس از جراحی تا تثبیت وضعیت حیوان، مایع درمانی و تا ۵ روز آنتی‌بیوتیک‌تراپی انجام شد. در پیگیری‌های بعدی تا ۱۵ روز بزغاله در سلامت کامل بوده و از نظر دفع ادرار مشکلی وجود نداشته و تورم و اتساعی نیز مشاهده نگردید.



نگاره‌های ۱ و ۲- اتساع ناحیه پریپوس در بزغاله نر دو روز پس از تولد



نشخوارکنندگان، لاما و بز نیوبین گزارش شده است. هیپوپلازی میزراه در گوساله‌های فریمارتین با پارگی میزراه و یا مثانه گزارش گردیده است (۵). مواردی نظیر مگالواورترا، اتساع، نداشتن سوراخ، دفورمیتی، عدم ایجاد و... از جمله ناهنجاری‌های گزارش شده میزراه در گوساله‌ها با نژادهای مختلف می‌باشد (۴، ۹ و ۱۲). اتساع مادرزادی میزراه در بز نیز گزارش شده است (۶). عدم ایجاد آلت تناسلی در انسان هم گزارش شده است (۱). اما با این اوصاف عدم تشکیل بخشی از آلت تناسلی در حیوانات خیلی نادر است که در این گزارش به همراه نبود قسمتی از میزراه به آن اشاره شده است که انسداد بخش انتهایی میزراه، ناشی از نبود قسمتی از آلت تناسلی و میزراه با وجود فعال بودن کلیه‌ها، فشار مثانه و فشار داخل مجرا را بالا برده و منجر به اتساع و پارگی آن در نزدیکی محل انسداد شده بود. وجود آماس، هموراژی و... در محل، پیامد آسیب ناشی از فشار بر دیواره میزراه می‌باشد که نهایتاً با افزایش فشار در زمان تولد یا اندکی پس از آن، منجر به پارگی خواهد شد.



نگاره‌های ۳ و ۴- عدم تشکیل بخشی از آلت تناسلی و میزراه

بحث و نتیجه‌گیری

پیشرفت ناهنجاری‌های مادرزادی، کارکردی از بازسازی ژنتیکی جنین و محیط می‌باشد. علت‌های توسعه آنومالی‌ها گاهی قابل مشاهده ولی اغلب موارد ناشناخته است. بنابراین رهیافت‌های متدولوژیک برای توضیح آنها لازم است (۱۱). ناهنجاری‌های سیستم ادراری- تناسلی در حیوانات اهلی، اگر چه نادر است، ولی دیده می‌شود (۱۰). تنگی میزراه در

منابع

1. Arun, K.G. 2008. MR Diagnosis of penile agenesis. *Pediatr Radiol Ind.* 38:1109-1112.
2. Arunt, K.G. 1986. Current therapy in theriogenology 2. P: 353-397. In: Morrow, D.A. (eds.), *Surgical procedure of the reproductive system of the bull.* Second Edition, W.B. Saunders Co. Philadelphia.
3. Gasthuys, F., Matrens, A. and De Moor, A. 1996. Surgical treatment of urethral dilatation in seven male cattle. *Vet. Rec.*, 138:17-19.
4. Hunt, R.J. and Allen, J.D. 1989. Treatment of patent urachus associated with a congenital imperforate urethra in a calf. *Cornell Vet.* 79:157-160.
5. Jubb, Kennedy and Palmers. 2007. *Pathology of Domestic Animals, Urinary system.* Elsevier. p: 505.
6. Karras, S., Modransky, P. and Welker, B. 1992. Surgical correction of urethral dilatation in an inter-sex goat. *Vet. Med. Assoc.* p: 201-203.
7. King, W.W., Anderson, D.E., Wallace, C.E., Williamson, L. and Mahaffey, M.B. 2002. Urethral recess dilatation in a Charolais-cross bull calf. *Can Vet. J.* 34:234-235.
8. Kuga, T., Ato, K., Sase, M., Nakata, M., Kaneko, J. and Inoue, T. 2008. Prune belly syndrome with penile and urethral agenesis: report of a case. *J. Pediatr. Surg.* 33:1825-1828.
9. Radostits, O.M., Gay, C.C., Hinchcliff, K.W. and Constable, P.D. 2007. *Veterinary Medicine.* W. B. Saunders Co. 10th Edition. p: 571-573.
10. Ribble, M. and Alkan, I. 1998. Congenital urethral dilatation in a male montaphon calf. *Isr. J. Vet. Med.* 55:1.

11. Rousseaux, C.G. and Ribble, M. 1988. Developmental anomalies in farm animals II. Defining Etiology. Can. Vet. J. 29:30-39.
12. Weaver, A.D., Johnson, G.C. and Hill, J. 1992. Congenital megalourethra in a male Charolais calf. Can. Vet. J., 33:270-272.

Archive of SID