

## اثرات پیشگیرانه سترورلیکس بر تغییرات ایجاد شده توسط سیسپلاتین بر سلول‌های اسپرماتوژنیک، میوئید و بازال لامینای مجاری سمینی فر در بیضه موش نژاد Balb/C

داریوش محمد نژاد<sup>۱</sup>، جعفر سلیمانی راد<sup>۲\*</sup>، آمنه محمدی روشنده<sup>۳</sup>

۱. مرکز تحقیقات کار بردی دارویی، استادیار دانشگاه علوم پزشکی تبریز، تبریز، ایران  
 ۲. گروه علوم تشریح، دانشکده پزشکی، استاد دانشگاه علوم پزشکی تبریز، تبریز، ایران  
 ۳. گروه علوم تشریح، دانشکده پزشکی، استادیار دانشگاه علوم پزشکی همدان، همدان، ایران  
 \* نویسنده مسئول مکاتبات: [daryoshm44@yahoo.com](mailto:daryoshm44@yahoo.com)  
 (دریافت مقاله: ۹۱/۶/۲۵، پذیرش نهایی: ۹۱/۱۱/۱۱)

### چکیده

سیسپلاتین به‌عنوان یک داروی موثر در شیمی‌درمانی می‌تواند اثرات سوء در اسپرماتوژنز داشته باشد. از طرف دیگر اسپرماتوژنز تحت تاثیر هورمون‌های گنادوتروپین (LH و FSH) می‌باشد. به‌نظر می‌رسد، موقع شیمی‌درمانی بتوان با سرکوب ترشح LH و FSH موجب توقف اسپرماتوژنز گردید و به این ترتیب این سلول‌ها را در برابر اثرات سوء سیسپلاتین حفظ کرد. سترورلیکس (آنتاگونیست GnRH) برای توقف ترشح گنادوتروپین‌ها مورد استفاده قرار می‌گیرد. در این تحقیق سعی شده است توانایی داروی سترورلیکس در مهار اثرات سوء سیسپلاتین بر اپیتلیوم لایه ژرمینال بیضه بررسی گردد. در این مطالعه ۳۰ سر موش نر بالغ ۶-۸ هفته‌ای Balb/C به‌طور تصادفی به ۳ گروه ۱۰ تایی تقسیم شدند. گروه ۱ به‌عنوان شاهد سالم در نظر گرفته شد و هیچ دارویی دریافت نکرد. گروه آزمایش ۱ سیسپلاتین را روزانه به مقدار ۲/۵ mg/kg/bw به‌صورت داخل صفاقی به مدت ۵ روز دریافت کرد. در گروه آزمایش ۲ تزریق سترورلیکس هفته‌ای سه بار به‌صورت زیر جلدی هر بار به میزان ۰/۲۵ mg/kg/bw انجام شد که یک هفته قبل از تزریق سیسپلاتین شروع و در هفته‌های دوم (همراه با سیسپلاتین) و سوم نیز ادامه یافت. بعد از گذشت ۳۵ روز از آخرین تزریق از بیضه‌ها برای مطالعه هیستولوژی، هیستوشیمی و میکروسکوپ الکترونی نمونه‌برداری شد. نتایج توسط آزمون آنالیز واریانس یک‌طرفه و آزمون تعقیبی توکی مورد تحلیل آماری قرار گرفتند. نتایج هیستولوژی نشان داد که در گروه دریافت‌کننده سیسپلاتین هسته سلول‌های اسپرماتوگونی متراکم‌تر و قطر لوله‌های سمینی فر نسبت به گروه شاهد کاهش یافته است و در برخی از لوله‌ها فقط سلول‌های سرتولی مشاهده می‌شدند. مطالعه هیستوشیمیایی این گروه نشان داد که تعداد سلول‌های آپوپتوتیک در این گروه افزایش یافته است. مطالعه با میکروسکوپ الکترونی نیز نشان‌دهنده غشاء پایه موجی شکل و نامنظم لوله‌های سمینی فر به همراه سلول‌های میوئید ضخیم و در حال انقباض بود. در گروه آزمایش ۲ سترورلیکس تا حدود زیادی اثرات سوء سیسپلاتین را مهار کرده بود. نتایج این مطالعه نشان داد تزریق سترورلیکس همراه با سیسپلاتین سلول‌های اسپرماتوژنیک را از اثرات سوء سیسپلاتین حفاظت می‌کند.

مجله آسیب‌شناسی درمانگاهی دامپزشکی، ۱۳۹۱، دوره ۶، شماره ۴، پیاپی ۲۴، صفحات: ۱۶۷۴-۱۶۶۵.

کلید واژه‌ها: سیسپلاتین، سترورلیکس، اسپرماتوژنز، سلول میوئید، بازال لامینا

## مقدمه

است که از بین رفتن سلول‌ها به دنبال شیمی درمانی در اثر القاء آپوپتوز انجام می‌گیرد (Kasper et al., 2005; Bibin et al., 2004; Bakalska et al., 2004; Habermehl et al., 2006; Hou et al., 2005). Koberle و همکارانش نیز در سال ۲۰۱۰ نشان دادند که پدیده اتصال متقاطع بین رشته-ای (Interstrand cross linked) مهمترین عامل سیتوتوکسیک است که به وسیله سیسپلاتین القاء می‌شود (Koberle et al., 2010).

Seaman در سال ۲۰۱۳ نشان داد که اثرات سمی سیسپلاتین از طریق القاء آسیب سلول‌های سرتولی ایجاد می‌شود که در نهایت موجب آسیب سلول‌های جنسی می‌گردد (Seaman et al., 2003). با وجود استفاده وسیع از سیسپلاتین در شیمی درمانی، در مورد چگونگی حفظ اسپرماتوژنز از اثرات سوء آن مطالعات اندکی وجود دارد و بدیهی است که روش‌های پیشگیری از اثرات سیتوتوکسیک سیسپلاتین بر باروری و حفظ عملکرد گنادها پس از شیمی درمانی در مردان و زنان به‌ویژه در سنین باروری بسیار ضروری است.

برای اولین بار Glode و همکارانش در سال ۱۹۸۱ بیان داشتند که می‌توان در موقع شیمی‌درمانی با اختلال در محور هیپوتالاموس-هیپوفیزی، LH و SH را کاهش داد و با این عمل موجب بهبودی اسپرماتوژنز بعد از قطع شیمی‌درمانی شد (Glode et al., 1981). برای مهار محور هیپوتالاموس-هیپوفیزی روش‌های مختلفی وجود دارد از جمله، استفاده از آنالوگ‌ها و یا آنتاگونیست‌های GnRH (Spermon et al., 2006; Aminsharifi et al., 2010; Behre et al., 1992; Meistrich et al., 2001; Meistrich et al., 1995; Howell and Shalet, 2005). از آنتاگونیست‌های GnRH که امروزه کاربرد وسیع دارد، سترورلیکس را می‌توان نام برد. این دارو یک دکاپتید می‌باشد که با مهار ترشح LH و FSH از طریق تاثیر بر هیپوفیز تقسیم اسپرماتوگونی‌ها را متوقف کرده و در نهایت موجب حفاظت سلول‌های بنیادی بیضه در برابر اثرات سوء داروهای مورد استفاده در شیمی

اختلال در تولید اسپرم و آسیب در روند اسپرماتوژنز از شایع‌ترین علل ناباروری مردان به شمار می‌رود. از جمله عواملی که موجب اختلال در اسپرماتوژنز می‌گردد، داروهای مورد استفاده در شیمی درمانی هستند. این داروها در از بین بردن سلول‌های سرطانی که سریعاً تقسیم می‌شوند، بسیار موثر می‌باشند ولی متأسفانه این داروها توانایی تشخیص تقسیم در سلول‌های سالم و سرطانی را ندارند لذا وقتی که مورد استفاده قرار می‌گیرند علاوه بر سلول‌های سرطانی، سلول‌های سالم بدن که سرعت تقسیم بالایی دارند، از جمله اسپرماتوژنز را هم مورد هدف قرار می‌دهند (Nejad, 2008). اسپرماتوژنز تحت تاثیر عوامل مختلفی از جمله رادیوتراپی و شیمی‌درمانی قرار دارد. یکی از داروهایی که در درمان انواع مختلفی از تومورها استفاده می‌شود، سیسپلاتین می‌باشد. سیسپلاتین از جمله داروهای شیمی‌درمانی موثر در درمان بسیاری از تومورهایی همچون سرطان بیضه، تخمدان، ریه، مثانه و لنفوما می‌باشد. این دارو الکیله کننده نیست اما خاصیت الکیله‌کنندگی دارد و موجب تغییرات بیوشیمیایی و بافتی در بیضه از جمله اپیتوم ژرمینال می‌گردد (Thohda et al., 2001; Meistrich et al., 1998; Spermon et al., 2006; Helm and States, 2009; Kazumasa et al., 2002; Seaman et al., 2003; Velasquez et al., 1988; Sawhney et al., 2005; Aminsharifi et al., 2010).

Turk و همکاران در سال ۲۰۰۷ نشان دادند که سیسپلاتین موجب کاهش وزن بیضه، اپیدیدیم و وزیکول سمینال در موش-های صحرایی می‌شود (Turk et al., 2007). در مورد نحوه آسیب رساندن این داروها بر روند اسپرماتوژنز مکانیسم‌های گوناگونی مطرح شده که از جمله مهمترین آنها آپوپتوز و شکست زنجیره DNA است (Bar-Shira et al., 2004). آپوپتوز مرگ برنامه‌ریزی شده سلولی می‌باشد که در سلول‌ها و بافت‌های مختلف بدن، هم در زندگی جنینی و هم بعد از تولد انجام می‌گیرد (Roberts, 2000). مطالعات متعدد نشان داده

۰/۲۵ انجام شد که یک هفته قبل از تزریق سیسپلاتین شروع و در هفته‌های دوم (همراه با سیسپلاتین) و سوم نیز ادامه یافت. بعد از گذشت ۳۵ روز از آخرین تزریق، موش‌ها با جابجایی مهره‌های گردن به راحتی کشته شدند و از بیضه راست جهت نمونه‌برداری استفاده شد که به آرامی با یک تیغ تیز به دو نیمه تقسیم شد. نصف بافت بیضه برای مطالعه کمی به مدت ۴۸ ساعت داخل محلول پایدار کننده بوئن و نصف دیگر آنها به مدت ۴۸ ساعت داخل محلول فرمالین ۱۰٪ برای مطالعه هیستوشیمیایی قرار داده شد. از نمونه‌های پایدار شده توسط بوئن، پس از پاساژ بافتی و قالب‌گیری مقاطع ۵ میکرونی تهیه و پس از رنگ آمیزی پرئودیک اسید شیف (PAS) مورد مطالعه قرار گرفتند.

جهت اندازه‌گیری قطر لوله‌های سمینی‌فر از نرم‌افزار *Motic Image plus 2.0* استفاده گردید. برای تعیین قطر لوله‌ها، با عدسی  $\times 10$  اقطار کوچک و بزرگ ۲۰ لوله سمینی‌فر در مقطع عرضی از هر نمونه اندازه‌گیری و سپس تمامی داده‌های کمی به دست آمده به وسیله آزمون آماری ANOVA و پس آزمون *Tukey* با استفاده از نرم افزار *SPSS.13* مورد واکاوی آماری قرار گرفتند. در این مطالعه  $p < 0.05$  معنی‌دار تلقی گردید. برای مطالعه سلول‌های آپوپتوتیک از نمونه‌های پایدار شده در فرمالین بافری ۱۰٪ پس از پاساژ و قالب‌گیری، برش‌های ۲ میکرونی تهیه و پس از پارافین‌زدایی به مدت ۵ دقیقه در بافر سترات سدیم ۰/۱ مولار انکوبه شدند. رنگ‌آمیزی اختصاصی تانل برای سنجش فراگمانتاسیون DNA جهت مشخص کردن سلول‌های آپوپتوتیک با استفاده از دستورالعمل کیت تانل طبق پروتکل شرکت سازنده انجام شد. از نمونه‌های برداشته شده از بیضه چپ برای مطالعه با میکروسکوپ الکترونی استفاده شد و نمونه‌ها پس از قرارگیری در محلول گلو تار آل‌دئید ۲/۵٪ به مدت ۱۲ ساعت با بافر فسفات شستشو داده شده و سپس با تتراکسید اسمیموم ۲٪ برای ۲ ساعت پایدار شدند. نمونه‌ها بعد از آبگیری، شفاف و آغشته‌سازی در رزین قالب‌گیری شده و با

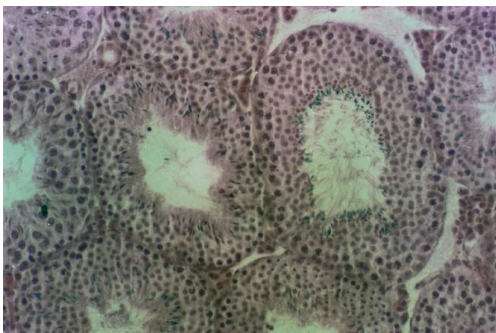
درمانی می‌شود چرا که این داروها به سلول‌هایی که دارای تقسیمات سریع هستند، مانند اسپرماتوگونی‌ها، آسیب می‌رسانند (Cook et al., 2000; Tevor et al., 2002; Anderson ) (et al., 2002; Grundker et al., 2004).

علی‌رغم مورد توجه قرار گرفتن آنتاگونیست‌های گنادوتروپین در کاهش اثرات مخرب داروهای ضد سرطان اطلاعات کمی در مورد اثرات ترمیمی آنها در آسیب‌های ایجاد شده توسط سیسپلاتین وجود دارد. در این مطالعه سعی شده است اثرات حمایتی سترورلیکس به عنوان آنتاگونیست GnRH در مهار تخریب سلول‌های بنیادی بیضه توسط سیسپلاتین، به‌ویژه در سطح فراساختاری مورد بررسی قرار گیرد.

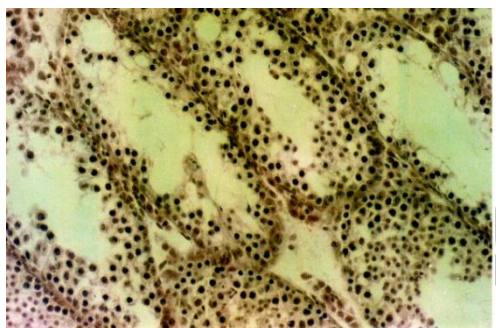
### مواد و روش‌ها

در این مطالعه از ۳۰ سر موش نر نژاد *balb/c* با محدوده سنی ۶-۸ هفته و میانگین وزنی  $29 \pm 2$  گرم که از انستیتو پاستور کرج خریداری شده بود، استفاده گردید. این موش‌ها در شرایط استاندارد و دمای حدود ۲۲ درجه سانتی‌گراد و تحت شرایط یکسان چرخه نوری دوازده ساعت روشنایی و دوازده ساعت تاریکی و با دسترسی آزاد به آب و غذا نگه داری می‌شدند. کلیه مراحل آزمایش تحت نظر کمیته نظات بر حقوق حیوانات آزمایشگاهی مرکز تحقیقات کار بردی دارویی، دانشگاه علوم پزشکی تبریز انجام گرفت. داروی سیسپلاتین از شرکت *Eber* و داروی سترورلیکس از شرکت *Serono* و کیت تانل از شرکت *Roche* خریداری شد. در این مطالعه موش‌ها به طور تصادفی در ۳ گروه برابر تقسیم شدند. گروه اول به عنوان شاهد سالم در نظر گرفته شد و هیچ دارویی دریافت نکرد. گروه آزمایش ۱ که فقط داروی سیسپلاتین را به مقدار  $mg/kg /bw$  ۲/۵ به مدت ۵ روز به صورت داخل صفاقی دریافت کرد. گروه آزمایش ۲ سیسپلاتین را به همراه سترورلیکس (*cetorelix*) آنتاگونیست GnRH دریافت کرد. تزریق سترورلیکس هفته‌ای سه بار به صورت زیر جلدی هر بار به میزان  $mg/kg/bw$

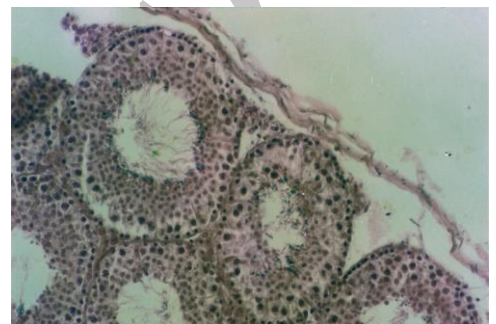سلول‌های آپوتوتیک در گروه آزمایش ۱ نسبت به گروه شاهد به‌طور معنی‌داری افزایش یافته است ( $p < 0/05$ ) ولی اختلاف بین گروه‌های آزمایش ۲ و شاهد معنی‌دار نبود (جدول ۱).



نگاره ۱- نمای ریزبینی از لوله‌های سمینی فر موش گروه شاهد (رنگ آمیزی PAS، درشت‌نمایی ۶۵×).



نگاره ۲- نمای ریزبینی از لوله‌های سمینی فر موشی از گروه آزمایش ۱ که سیسپلاتین دریافت کرده است. به کاهش اپیتلیوم ژرمینال و هیپوکروم بودن هسته سلول‌ها توجه شود (رنگ آمیزی PAS، درشت‌نمایی ۶۵×).



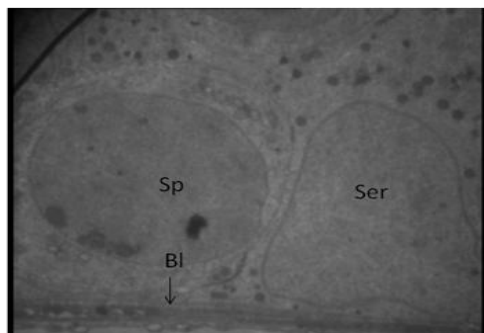
نگاره ۳- نمای ریزبینی از لوله‌های سمینی فر موشی از گروه آزمایش ۲ که به همراه سیسپلاتین، سترورلیکس نیز دریافت کرده است (رنگ آمیزی PAS، درشت‌نمایی ۶۵×).

اولترامیکروتوم از آنها نمونه‌های نیمه‌نازک تهیه و با تولوئیدین بلو رنگ‌آمیزی شدند. نمونه‌های نازک (۸۰ nm) پس از رنگ-آمیزی با اورانیل استات و سیترات سرب با میکروسکوپ الکترونی انتقالی (LEO-906) مورد مطالعه قرار گرفتند. مطالعه فراساختاری به‌طور عمده بر غشاء پایه و سلول‌های میوئید متمرکز بود چرا که، این دو ساختمان نقش مهمی در روند اسپرماتوزن طبیعی دارد.

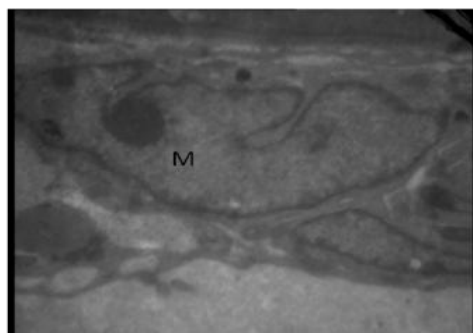
### یافته‌ها

هیستولوژی: در مشاهدات میکروسکوپی بیضه گروه شاهد، لوله‌های سمینی فر دارای اپیتلیوم ژرمینال ضخیمی بودند و در بافت همبند بین لوله‌های سمینی فر سلول‌های لایدیک قرار داشتند (نگاره ۱). مطالعه مورفومتریک نیز نشان داد که میانگین قطر لوله‌های سمینی فر در این گروه  $97/79 \pm 7/48$  میکرومتر می‌باشد. در گروه آزمایش ۱ که تنها سیسپلاتین دریافت کرده بودند، میانگین قطر لوله‌های سمینی فر به  $74/91 \pm 10/22$  میکرومتر کاهش یافته بود که در مقایسه با گروه شاهد این کاهش معنی‌دار بود ( $p < 0/05$ ) (جدول ۱). در ضمن در این گروه هسته سلول‌های اسپرماتوتزیک باقی‌مانده در لوله‌های سمینی فر متراکم‌تر از گروه شاهد بودند (نگاره ۲). مطالعه هیستولوژی لوله‌های سمینی فر در موش‌های گروه آزمایش ۲ که به همراه سیسپلاتین، سترورلیکس نیز دریافت کرده بودند، نشان داد که خصوصیات لوله‌های سمینی فر تا حدودی مشابه گروه شاهد بود (نگاره ۳) و میانگین قطر لوله‌های سمینی فر نیز در این گروه  $87/61 \pm 5/33$  میکرومتر بود که نسبت به گروه شاهد کاهش معنی‌داری نشان نداد (جدول ۱).

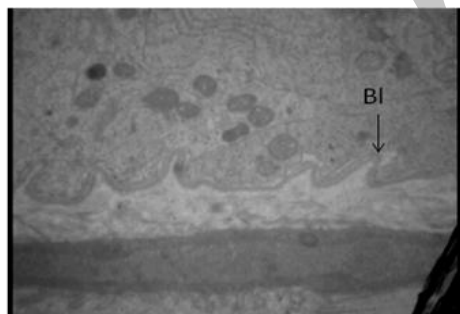
هیستوشیمی: مطالعات هیستوشیمی نشان داد که در گروه دریافت‌کننده سیسپلاتین تعداد بیشتری از سلول‌ها دچار آپوتوز شده بودند (نگاره ۴). بر این اساس میانگین تعداد سلول‌های آپوتوتیک در هر مقطع در گروه شاهد  $1/27 \pm 0/20$ ، در گروه آزمایش یک  $7/21 \pm 0/90$  و در گروه آزمایش دو  $2/37 \pm 0/32$  بود. مقایسه آماری داده‌های به‌دست آمده نشان داد که تعداد



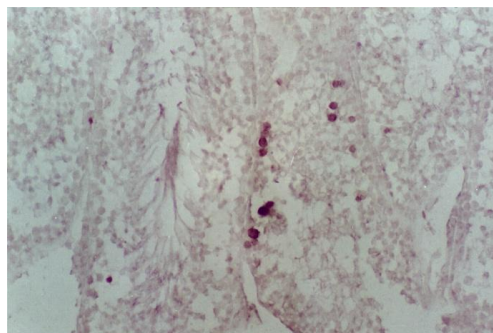
نگاره ۵- الکترون میکروگرافی از لوله‌های سمینی فر موشی از گروه شاهد. سلول اسپرماتوگونی (SP)، سلول سرتولی (Ser) و بازال لامینا (BI) (رنگ آمیزی اورانیل استات و سیترات سرب، درشت‌نمایی ۶۶۶×).



نگاره ۶- الکترون میکروگرافی از لوله‌های سمینی فر موشی از گروه آزمایش ۱ که سیسپلاتین دریافت کرده است. به سلول میوئید در حال انقباض (M) توجه شود (رنگ آمیزی اورانیل استات و سیترات سرب، درشت‌نمایی ۶۶۶×).



نگاره ۷- الکترون میکروگرافی از لوله‌های سمینی فر موشی از گروه آزمایش ۱ که سیسپلاتین دریافت کرده است. به غشاء پایه موجی شکل و نامنظم (BI) توجه شود (رنگ آمیزی اورانیل استات و سیترات سرب، درشت‌نمایی ۶۶۶×).



نگاره ۴- نمای ریزبینی از لوله‌های سمینی فر موشی از گروه آزمایش ۲ که سیسپلاتین دریافت کرده است. به سلول‌های آپوتوتیک دقت شود (رنگ آمیزی Tunnel، درشت‌نمایی ۲۶۰×).

جدول ۱- مقایسه میانگین تعداد سلول‌های آپوتوتیک و قطر لوله‌های سمینی فر در گروه‌های مورد مطالعه (میانگین ± انحراف معیار)

گروه‌ها	تعداد سلول‌های آپوتوتیک	قطر لوله‌های سمینی فر (میکرومتر)
شاهد	۱/۲۷±۰/۲۰	۹۷/۷۹±۷/۴۸
سیسپلاتین	۷/۲۱±۰/۹۰*	۷۴/۹۱±۱۰/۲۲*
سیسپلاتین + سترورلیکس	۲/۳۷±۰/۳۲	۸۷/۶۱±۵/۳۳

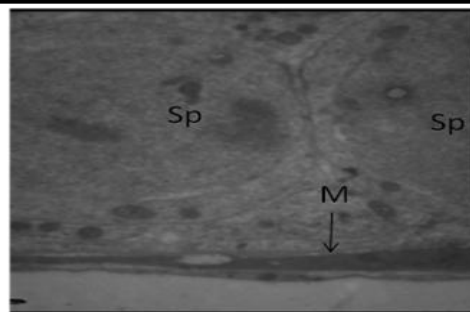
\*: اختلاف معنی‌دار با گروه شاهد ( $p < 0/05$ )

میکروسکوپ الکترونی: مطالعات فراساختاری در گروه شاهد نشان داد که بازال لامینا در این گروه کاملاً منظم و شامل ۲ لایه تیره و روشن می‌باشد که روی آن سلول‌های اسپرماتوژنیک و یا سرتولی قرار داشتند. در خارج از بازال لامینا و در مقابل سلول‌های اسپرماتوگونی نیز سلول‌های میوئید قرار گرفته بودند (نگاره ۵). مطالعه لوله‌های سمینی فر در گروه آزمایش ۱ که سیسپلاتین دریافت کرده بودند، نشان داد که غشاء پایه در این گروه نامنظم، موجی شکل و ضخیم‌تر شده و همچنین سلول‌های میوئید در بافت دور لوله‌ای ضخیم‌تر و منقبض بودند (نگاره‌های ۶ و ۷). مطالعه لوله‌های سمینی فر در موش‌های گروه آزمایش ۲ که به همراه سیسپلاتین، سترورلیکس نیز دریافت کرده بودند، نشان داد که اختصاصات لوله‌های سمینی فر تا حدودی مشابه گروه شاهد بود (نگاره ۸).

(۱۹۹۸) نشان دادند که تجویز سیسپلاتین تولید گونه‌های فعال اکسیژن (ROS) داخل سلولی را تقویت می‌کند و تولید بیش از حد ROS، فراگماتاسیون DNA را تحریک می‌کند و اثرات مخربی بر میتوکندری و غشاء سیتوپلاسمی اسپرم دارد. علاوه بر این، اسپرم‌ها به دلیل داشتن غلظت بالایی از اسیدهای چرب اشباع و سیستم آنتی‌اکسیدانی ضعیف در معرض صدمات اکسیداتیو می‌باشند (Giri et al., 1998). Bieber و همکاران در سال ۲۰۰۶ نشان دادند که در موش‌های تیمار شده با سیسپلاتین و اتوپوسید (Etoposid) به مدت ۹ هفته آپوتوز سلول‌های زایا حداقل ۳ برابر افزایش می‌یابد (Bieber et al., 2006) که تأیید کننده یافته‌های مطالعه حاضر می‌باشد.

از طرف دیگر در مورد نحوه آسیب رساندن داروهای مورد استفاده در شیمی‌درمانی از جمله سیسپلاتین علاوه بر ایجاد آپوتوز نظرات دیگری وجود دارد چرا که، مشخص شده است به دنبال شیمی‌درمانی سطح LH و FSH و در نهایت تستوسترون افزایش پیدا می‌کند (da Cunha et al., 1987; Udaqawa et al., 2001; Shetty and Meistrich, 1999; Meistrich et al., 2005) و مشخص شده است که افزایش تستوسترون در داخل بیضه بعد از کاربرد مواد سمی، اثر منفی بر اسپرماتوژنز دارد (Shetty et al., 2000) چرا که، افزایش تستوسترون داخل بیضه‌ای موجب کاهش بیان فاکتورها برای اسپرماتوژنز ضروری می‌باشند (Udaqawa et al., 2001).

یافته‌های ما همچنین بیانگر کاهش قطر لوله‌های سمینی فر و انقباض سلول‌های میوئید و ضخیم و نامنظم شدن بازال لامینا در گروه دریافت کننده سیسپلاتین بود. این کاهش قطر لوله‌های سمینی فر می‌تواند مربوط به انقباض سلول‌های میوئید باشد چرا که، به دنبال شیمی‌درمانی در نهایت سطح LH و FSH افزایش پیدا می‌کند (Thohda et al., 2001; Meistrich et al., 2006) که باعث افزایش سطح



نگاره ۸- الکترون میکروگرافی از لوله سمینی فر موشی از گروه شاهد. سلول اسپرماتوگونی (SP)، سلول میوئید (M) (رنگ آمیزی اورانیل استات و سیترات سرب، درشت‌نمایی ۴۶۶×).

## بحث و نتیجه‌گیری

هدف از این مطالعه بررسی توانایی سترورلیکس به عنوان آنتاگونیست GnRH در مهار اثرات سوء سیسپلاتین در لوله‌های سمینی فر بود. مطالعه ما نشان‌دهنده افزایش تعداد سلول‌های آپوتوتیک در گروه دریافت‌کننده سیسپلاتین بود که با یافته‌های سایر محققین که بیانگر افزایش تعداد سلول‌های آپوتوتیک به- دنبال استفاده از عوامل شیمی‌درمانی بود هم‌خوانی داشت (Helm and States, 2009; Bakalska et al., 2004; Print (Habermehl et al., 2006; Hou et al., 2005) در سال ۲۰۰۰ و Fraccavilla در سال ۲۰۰۲ گزارش کردند، آپوتوز به صورت محدود در اسپرماتوژنز طبیعی دیده می‌شود (Print and Loveland, 2000; Francavilla et al., 2002). نقش آپوتوز در اسپرماتوژنز نرمال، حذف اسپرماتوگونی‌های ناقص و جلوگیری از تولید اسپرم‌های معیوب و انتقال نقایص ژنتیکی به نسل آینده (Francavilla et al., 2002; Brinkworth and Nieschlag, 2000) و یا ایجاد تعادل در بین تعداد سلول‌های ژرمینال و سرتولی می‌باشد (Print and Loveland, 2000). در مورد اثرات سوء سیسپلاتین بر روند اسپرماتوژنز از طریق القاء آپوتوز نیز مطالعاتی انجام گرفته است که تأیید کننده یافته‌های مطالعه حاضر می‌باشد. به عنوان مثال Giri و همکاران در سال

هورمون تستوسترون می‌گردد. مشخص شده است که سلول‌های میوئید حاوی رسپتورهای آندروژنی و استروژنی در طی زندگی جنینی (Shapiro, 2005) و همچنین بعد از تولد (Pelletier et al., 2000) می‌باشند. این سلول‌ها همچنین حاوی فیلامان-های اکتین، میوزین، دسمین و اکتینین می‌باشند (Maekawa et al., 1996). به عبارت دیگر این سلول‌ها شبیه سلول‌های عضلانی صاف هستند (Virtanen et al., 1986). با توجه به این که رسپتورهای آندروژنی در سلول‌های میوئید قرار دارند، تستوسترون موجب انقباض آنها گردیده است. از طرف دیگر می‌توان استدلال کرد که این کاهش قطر می‌تواند تا اندازه‌ای مربوط به تخلیه لوله‌های سمینی‌فر از سلول‌های اسپرماتوژنیک در اثر بروز آپوپتوز و در نهایت چروکیدگی شدن آنها باشد.

در این مطالعه غشاء پایه در گروه دریافت کننده سیسپلاتین نامنظم موجی شکل و ضخیم بود. چنین یافته‌هایی بعد از اشعه درمانی (Sawada et al., 2003) و لیگاتور مجرای ابران (Richardson et al., 1998) نیز گزارش شده است. نامنظم و موجی شکل بودن غشاء پایه می‌تواند مربوط به انقباض سلول‌های میوئید و یا مربوط به کاهش قطر لوله‌های سمینی‌فر باشد. در گروه آزمایش ۲ که به همراه سیسپلاتین، سترورلیکس را به‌عنوان آنتاگونیست GnRH دریافت می‌کردند، بررسی اپیتلیوم اسپرماتوژنیک نشان داد که سترورلیکس تا حدودی اثرات سوء سیسپلاتین را مهار کرده بود و کلاً نتایج کمی و کیفی و هیستوشیمیایی نزدیک به گروه شاهد بود. در تأیید این یافته‌ها، Udagawa در سال ۲۰۰۱ نشان داد که به‌دنبال شیمی‌درمانی، درمان با آنالوگ GnRH موجب بهبودی اسپرماتوژنز می‌شود (Udaqawa et al., 2001) و یا Meistrich و همکاران در سال ۲۰۰۱ نشان دادند که به‌دنبال اشعه‌درمانی، آگونیست‌ها و آنتاگونیست‌های GnRH موجب بهبودی اسپرماتوژنز می‌شوند (Meistrich et al., 2001). در مورد مکانیسم آگونیست‌ها و آنتاگونیست‌های GnRH در حفاظت از اسپرماتوژنز به‌طور ساده می‌توان گفت که مواد مورد استفاده در شیمی‌درمانی و از جمله سیسپلاتین علاوه بر آنکه مستقیماً روی سلول‌های در حال تقسیم (به‌ویژه اسپرماتوگونی‌ها) اثر داشته و موجب القاء آپوپتوز و مرگ آنها می‌شوند، بلکه این مواد قسمتی از اثرات خود را از طریق تغییر در هورمون‌ها اعمال می‌کنند. می‌دانیم که بعد از شیمی‌درمانی و به دنبال تخریب اسپرماتوژنز مقدار ترشح هورمون‌های LH، FSH و در نهایت تستوسترون افزایش پیدا می‌کند (da Cunha et al., 1987; Udaqawa et al., 2001; Shetty and Meistrich, 2005; Meistrich et al., 1999; Meistrich and Kangasniemi, 1997). مشخص شده است که افزایش تستوسترون در داخل بیضه بعد از کاربرد مواد سمی، اثر منفی بر روند اسپرماتوژنز دارد (Udaqawa et al., 2001; Shetty et al., 2000; Meistrich et al., 1995). بنابراین، به نظر می‌رسد با کاهش تستوسترون و FSH می‌توان اسپرماتوژنز را از اثرات سوء داروهای مورد استفاده در شیمی‌درمانی محافظت کرد (Bibin et al., 2004; Udaqawa et al., 2001). این دقیقاً همان عملی است که آگونیست‌ها و آنتاگونیست‌های GnRH انجام می‌دهند یعنی، این داروها علاوه بر این که مستقیماً موجب مهار تقسیم در سلول‌های اسپرماتوژنز می‌شوند و از این طریق این سلول‌ها را از اثرات سوء سیسپلاتین حفظ می‌کنند، با کاهش FSH و تستوسترون به‌طور غیرمستقیم این سلول‌ها را از اثرات سوء این هورمون‌ها نیز حفاظت می‌کنند.

در تأیید این نظریه، Shetty و همکاران در سال ۲۰۰۲ نشان دادند که تستوسترون موجب مهار بهبودی اسپرماتوژنز بعد از اشعه‌درمانی می‌شود (Shetty et al., 2002). همچنین، Meistrich و همکاران در سال ۲۰۰۳ نشان دادند که بعد از مصرف مواد سمی با کاهش تستوسترون می‌توان موجب بهبودی اسپرماتوژنز شد (Meistrich and Shetty, 2003). علاوه بر تستوسترون، مشخص شده است که در موش‌های صحرایی اشعه دیده، در واقع افزایش FSH موجب مهار تمایز اسپرماتوگونی‌ها می‌شود (Shetty et al., 2002). در مطالعه

هورمون تستوسترون می‌گردد. مشخص شده است که سلول‌های میوئید حاوی رسپتورهای آندروژنی و استروژنی در طی زندگی جنینی (Shapiro, 2005) و همچنین بعد از تولد (Pelletier et al., 2000) می‌باشند. این سلول‌ها همچنین حاوی فیلامان-های اکتین، میوزین، دسمین و اکتینین می‌باشند (Maekawa et al., 1996). به عبارت دیگر این سلول‌ها شبیه سلول‌های عضلانی صاف هستند (Virtanen et al., 1986). با توجه به این که رسپتورهای آندروژنی در سلول‌های میوئید قرار دارند، تستوسترون موجب انقباض آنها گردیده است. از طرف دیگر می‌توان استدلال کرد که این کاهش قطر می‌تواند تا اندازه‌ای مربوط به تخلیه لوله‌های سمینی‌فر از سلول‌های اسپرماتوژنیک در اثر بروز آپوپتوز و در نهایت چروکیدگی شدن آنها باشد.

در این مطالعه غشاء پایه در گروه دریافت کننده سیسپلاتین نامنظم موجی شکل و ضخیم بود. چنین یافته‌هایی بعد از اشعه درمانی (Sawada et al., 2003) و لیگاتور مجرای ابران (Richardson et al., 1998) نیز گزارش شده است. نامنظم و موجی شکل بودن غشاء پایه می‌تواند مربوط به انقباض سلول‌های میوئید و یا مربوط به کاهش قطر لوله‌های سمینی‌فر باشد. در گروه آزمایش ۲ که به همراه سیسپلاتین، سترورلیکس را به‌عنوان آنتاگونیست GnRH دریافت می‌کردند، بررسی اپیتلیوم اسپرماتوژنیک نشان داد که سترورلیکس تا حدودی اثرات سوء سیسپلاتین را مهار کرده بود و کلاً نتایج کمی و کیفی و هیستوشیمیایی نزدیک به گروه شاهد بود. در تأیید این یافته‌ها، Udagawa در سال ۲۰۰۱ نشان داد که به‌دنبال شیمی‌درمانی، درمان با آنالوگ GnRH موجب بهبودی اسپرماتوژنز می‌شود (Udaqawa et al., 2001) و یا Meistrich و همکاران در سال ۲۰۰۱ نشان دادند که به‌دنبال اشعه‌درمانی، آگونیست‌ها و آنتاگونیست‌های GnRH موجب بهبودی اسپرماتوژنز می‌شوند (Meistrich et al., 2001). در مورد مکانیسم آگونیست‌ها و آنتاگونیست‌های GnRH در حفاظت از اسپرماتوژنز به‌طور ساده می‌توان گفت که مواد مورد استفاده در شیمی‌درمانی و از

در کل، نتایج بررسی حاضر نشان داد که استفاده از سترورلیکس همراه با تجویز سیسپلاتین می‌تواند سلول‌های اسپرماتوژنیک لوله‌های سمینی فر را از اثرات مخرب سیسپلاتین محافظت کند.

دیگری مشخص شده است که با سرکوب گنادوتروپین‌ها و همچنین تستوسترون می‌توان موجب بهبودی اسپرماتوژنز آسیب دیده شد (Shetty et al., 2000).

## منابع

- Aminsharifi, A., Shakeri, S., Ariaifar, A., Moeinjahromi, B., Kumar, P.V. and Karbalaeeedost, S. (2010). Preventive role of exogenous testosterone on cisplatin-induced gonadal toxicity an experimental placebo-controlled prospective trial. *Fertility and Sterility*, 93:1388-1393.
- Andreson, Ph.O., Knobens, J.E. and Troutman, W.G. (2002). *Handbook of Clinical Data*, 10th Edition, Mc Grow Hill, New York, pp. 136-140.
- Bakalska, M., Atanassova, N., Koeva, Y., Nikolov, B. and Davidoff, M. (2004). Induction of male germ cell apoptosis by testosterone withdrawal after ethane dimethanesulfonate treatment in adult rats. *Endocrine Regulations*, 38:103-110.
- Bar-Shira Maymon, B., Yogev, L., Marks, A., Hauser, R. and Botchan, A. (2004). Sertoli cell inactivation damage to the human testis after cancer chemotherapy. *Fertility and Sterility*, 81:1391-1394.
- Behre, H.M., Nashan, D., Hubert, W. and Nieschlag, E. (1992). Depot Gonadotropin releasing hormone against blunts the androgen induced suppression of spermatogenesis in a clinical trial of male contraception. *Journal of Clinical Endocrinology and Metabolism*, 74:84-90.
- Bibin Bibin, A., Tatwei, T., Ishii, M., Mohammad, A. and Yoshiakira K. (2004). An ultra structural study on cytotoxic effect of mono (2-ethylhexyl) phthalate (MEHP) on testes in Shiba goat in vitro. *Journal of Veterinary Science*, 5:235-240.
- Bieber A.M., Marcon L., Hales B.F., Robaire B. (2006). Effects of chemotherapeutic agents for testicular cancer on the male rat reproduct system, spermatozoa, and fertility. *Journal of Andrology*, 27: 189-200.
- Brinkworth, M.H. and Nieschlag E. (2000). Association of cyclophosphamide induced male mediated, foetal abnormalities with reduced paternal germ cell apoptosis. *Mutation Research*, 447:149-154.
- Cook, T. and Sheridan W.P. (2000). Development of GnRH antagonists or prostate cancer: new approaches to treatment. *Oncologist*, 5:162-168.
- da Cunha, M.F., Meistrich, M.L. and Nader S. (1987). Absence of testicular protection by a gonadotropin-releasing hormone analog against cyclophosphamide-induced testicular cytotoxicity in the mouse. *Cancer Research*, 47:1093-1097.
- Francavilla, S., D'Abriozio, P., Cordeschi, G., Pelliccione, F., Necozone, S., Ulisse, S., Properzi, G. and Francavilla, F. (2002). Fas Expression correlates with human germ cell degeneration in meiotic and post-meiotic arrest of spermatogenesis. *Molecular Human Reproduction*, 8:213-220.
- Glode, L.M., Robinson, J. and Gould, S.F. (1981). Protection from cyclophosphamide induced testicular damage with an analogue of gonadotropin releasing hormone. *The Lancet*, 23:1132-1134.
- Giri, A., Khyriam, D. and Prasad, S.B. (1998). Vitamin C mediated protection on cisplatin induced mutagenicity in mice. *Mutation Research*, 421:139-48.
- Grundker, C., Schlotawa, L., Viereck, V., Eick, N., Horst, A. and Kairies, B. (2004). Anti proliferative effects of the GnRH antagonist cetrorelix and of GnRH II on human endometrial and ovarian cancer cells are not mediated through the GnRH type I receptor. *European Journal of Endocrinology*, 151:141-149.
- Habermehl, D., Kammerer, B., Handrick, R., Eldh, Th., Gruber, Ch., Cordes, N., Daniel, P.T., Plasswilm, L., Bamberg, M., Belka, C. and Jendrossek, V. (2006). Proapoptotic activity of ukraine is mitochondrial death pathway. *BioMed Central Cancer*, 6:14-41.
- Helm, C.W. and States, J.C. (2009). Enhancing the efficacy of cisplatin in ovarian cancer treatment could Arsenic have a role. *Journal Ovarian Research*, 2:2.
- Hou, M., Chrysis, D., Nurmio, M., Parvinen, M., Eksborg, S., Söder, O. and Jahnukainen, K. (2005). Doxorubicin induces apoptosis in germ line stem cells in the immature rat testis and amifostin cannot protect against this cytotoxicity. *Cancer Research*, 65:9999-10005.



- Howell, S.J. and Shalet, S.M. (2005). Spermatogenesis after cancer treatment: Damage and Recovery. *Journal of the National Cancer Institute Monographs*, 34:12-17
- Kasper, D.L., Braunwald, E., Fauci, A.S., Hauser, S.L., Longo, D.L. and Jameson, J.L. (2005). *Harrisons Principles of Internal Medicine*. 16th ed. McGraw Hill, Medical Publishing Division, New York, pp. 114-118.
- Kazumasa, N., Yutaka, N., Masaaki, K., Shunichi, N., Takahiko, S., Akira, Y., Masahiro, F., Kiyoshi M., Koshiro W., Tomohide T., Seiichiro Y. and Nagahiro S. (2002). Irinotecan plus cisplatin compared with etoposide plus cisplatin for extensive small-cell lung cancer. *New England Journal of Medicine*, 346:85-91.
- Köberle, B., Tomicic, M., Usanova, S. and Kaina, B. (2010). Cisplatin resistance: preclinical findings and clinical implications. *Biochemica et Biophysica Acta*, 1806:172-182.
- Maekawa, M., Kamimura, K. and Nagano, T. (1996). Peritubular myoid cells in the testis: their structure and function. *Archives of Histology and cytology*, 59:1-13.
- Meistrich, M.L. (1998). Hormonal stimulation of the recovery of spermatogenesis following chemo-or radiotherapy. *Acta Pathologica Microbiologia et Immunologia Scandinavica*, 106:37-46.
- Meistrich M.L. and Kangasniemi, M. (1997). Hormone treatment after irradiation stimulates recovery of rat spermatogenesis from surviving spermatogonia. *Journal of Andrology*, 18:80-87.
- Meistrich, M.L., Parchuri, N., Wilson, G., Kurdoglu, B. and Kangasniemi, M. (1995). Hormonal protection from cyclophosphamide induced inactivation of rat stem spermatogonia. *Journal of Andrology* 16:334-341.
- Meistrich, M.L. and Shetty, G. (2003). Inhibition of spermatogonial differentiation by testosterone. *Journal of Andrology*, 24(2):135-148.
- Meistrich, M.L., Wilson, G. and Huhtaniemi, I. (1999). Hormonal treatment after cytotoxic therapy stimulates recovery of spermatogenesis. *Cancer Research*, 59:3557-3560.
- Meistrich, M.L., Wilson, G., Shuttlesworth, G., Huhtaniemi, I. and Reissmann, T. (2001). GnRH agonists and antagonists stimulate recovery of fertility in irradiated LBNF1 rats. *Journal of Andrology*, 22:809-817.
- Nejad, M.D., Rad, S.J., Roshankar, L., Karimpor, M., Ghanbari, A.A., Azami, A. and Valilou, M.R. (2008). Effect of Thiotepa on mice Spermatogenesis using light and electronic microscope. *Pakistan Journal of Biology Sciences*, 11:1929-1934.
- Pelletier, G., Labrie, C. and Labrie, F. (2000). Localization of oestrogen receptor alpha, oestrogen receptor beta and androgen receptors in the rat reproductive organs. *Journal of Endocrinology*, 165:359-370.
- Print, C.G. and Loveland, K.L. (2000). Germ Cell Suicide: new insight in to apoptosis during spermatogenesis. *BioEssays*, 22:423-430.
- Richardson, L.L., Kleinman, H.K. and Dym, M. (1998). Altered basement membrane synthesis in the testis after tissue injury. *Journal of Andrology*, 19:145-155.
- Roberts, R. (200). *Apoptosis in toxicology*. Taylor and Francies, London, pp. 130-204.
- Sawada, H. and Esaki, M. (2003). Electron microscopic observation of <sup>137</sup>Cs-irradiated rat testis: production of basal laminae for germ cells, despite their absence. *Journal of Electron Microscopy (Tokyo)*, 52:391-397.
- Sawhney, P., Giammona, C.J., Meistrich, M.L. and Richburg, J.H. (2005). Cisplatin-induced long-term failure of spermatogenesis in adult C57/Bl/6J mice. *Jouanal of Andrology*, 26:136-145.
- Seaman, F., Sawhney, P., Giammona, C.J. and Richburg, J.H. (2003). Cisplatin-induced pulse of germ cell apoptosis precedes long-term elevated apoptotic rates in C57/BL/6 mouse testis. *Apoptosis*, 8:101-108.
- Shapiro, E., Huang, H., Masch, R.J., Mcfadden, D.E. and Wu, X.R. (2005). Immunolocalization of androgen receptor and estrogen receptors alpha and beta in human fetal testis and epididymis. *Journal of Urology*, 174:1695-1698.
- Shetty, G. and Meistrich, M.L. (2005). Hormonal approaches to preservation and restoration of male fertility after cancer treatment. *Journal of the National Cancer Institute Monographs*, 34:36-39.
- Shetty, G., Wilson, G., Hardy, M.P., Niu, E., Huhtaniemi, I. and Meistrich, M.L. (2002). Inhibition of recovery of spermatogenesis in irradiated rats by different androgens. *Endocrinology*, 143:3385-3396.
- Shetty, G., Wilson, G., Huhtaniemi, I., Shuttlesworth, G.A., Reissmann, T. and Meistrich, M.L. (2000). Gonadotropin-releasing hormone analogs stimulate and testosterone inhibits the recovery of spermatogenesis in irradiated rats. *Endocrinology*, 141:1735-1745.
- Spermon, J.R., Ramos, L., Wetzels, A.M.M., Sweep, C.G.J., Braat, D.D.M., Kiemeny, L.A.L.M. and Witjes, J.A. (2006). Sperm integrity pre- and post-chemotherapy in men with testicular germ cell cancer. *Human Reproduction*, 21:1781-1786.

- Tevor, A.J., Katzung, B.G. and Masters, S.B. (2002). Katzung and Trevor's Pharmacology. 6th Edition, McGraw Hill, Philadelphia, pp. 206-208.
- Tohda, A., Matsumiya, K., Tadokoro, Y., Yomogida, K., Miyagawa, Y., Dohmae, K., Okuyama, A. and Nishimune, Y. (2001). Testosterone suppresses spermatogenesis in juvenile spermatogonial depletion (jsd) mice. *Biology of Reproduction*, 65:532-537.
- Turk, G., Atessahin, A., Sonmes, M., Yuce, A. and Ceribasi, A.O. (2007). Lycopene protects against cyclosporine a induced testicular toxicity in rats. *Theriogenology*, 67:778 -785.
- Udagawa, K., Ogawa, T., Watanabe, T., Yumura, Y., Takeda, M. and Hosaka, M. (2001). GnRH analog, leuprorelin acetate, promotes regeneration of rat spermatogenesis after severe chemical damage. *International Journal of Urology*, 8:615-622.
- Velasquez, W.S., Cabanillas, F., Salvador, P., Mclaughlin, P., Fridrik, M., Tucker, S., Jagannath, S., Hagemester, F.B., Redman, J.R. and Swan, F. (1988). Effective salvage therapy for lymphoma with cisplatin in combination with high-dose ara-c and dexamethasone (DHAP), *Blood*, 71:117-12.
- Virtanen, I., Kallojoki, M. and Narvanen, O. (1986). Peritubular myoid cells of human and rat testis are smooth muscle cells that contain desmin-type intermediate filaments. *Journal of Anatomy Research*, 215:10-20.

Archive of SID