

ارزیابی یافته‌های بالینی و اولتراسونوگرافی روده‌ها در گاوهای مبتلا به بیماری یون

محمد طلوعی^{۱*}، غلامعلی مقدم^۲، محدثه فهیمی^۳

۱- گروه علوم درمانگاهی، دانشکده دامپزشکی، دانشگاه تبریز، تبریز، ایران.

۲- گروه علوم دامی، دانشکده کشاورزی، دانشگاه تبریز، تبریز، ایران.

۳- دامپزشک عمومی، کلینیک بخش خصوصی، تبریز، ایران.

*نویسنده مسئول مکاتبات: Mtooloei@Tabrizu.ac.ir

(دریافت مقاله: ۹۴/۹/۲۵ پذیرش نهایی: ۹۵/۳/۵)

چکیده

پاراتوبرکلوزیس یا بیماری یون نوعی عفونت مزمن روده‌های کوچک با عامل مایکوباکتریوم *اویوم* تحت‌گونه پاراتوبرکلوزیس می‌باشد که در گاو با اسهال پیش‌رونده و مزمن، کاهش وزن و در نهایت مرگ مشخص می‌شود. برای تأیید تشخیص گاوهای مبتلا به یون، روش فارمی سریع و مناسبی وجود ندارد. اولتراسونوگرافی ترانس آبدومینال یک روش بالینی مفیدی است که می‌تواند به راحتی در ارزیابی بیماران مبتلا به التهاب مزمن روده به کار رود. هدف از این مطالعه بررسی یافته‌های بالینی و اولتراسونوگرافی ترانس-آبدومینال در گاوهای مبتلا به بیماری یون بود. این مطالعه روی ۲۰ رأس گاو هلشتاین ماده مبتلا به اسهال مزمن و یا لاغری، انجام شد. تمام دام‌ها به صورت بی‌خبر مورد آزمایش خون برای ارزیابی آنتی‌بادی ضد مایکوباکتریوم پاراتوبرکلوزیس با روش الایزا و سنجش ضخامت دیواره روده‌های باریک و سایر پارامترها با سونوگرافی روده‌ها از روی پوست ناحیه شکم قرار گرفتند. نتایج آزمایش الایزا نشان داد که ۳۵ درصد از دام‌های مورد بررسی واجد آنتی‌بادی ضد مایکوباکتریوم پاراتوبرکلوزیس بودند. فراوانی نسبی گاوهای مبتلا به اسهال مزمن، لاغری یا هردوی آنها در بین دام‌های آلوده به ترتیب ۱۰۰ درصد، ۷۱/۴ درصد و ۷۱/۴ درصد بودند. در ارزیابی اولتراسونوگرافی از روی پوست شکم، میانگین ضخامت دیواره روده‌های کوچک در گاوهای آلوده ($7/9 \pm 1/4$ میلی‌متر) به طور معنی‌داری ($p < 0/001$) بیشتر از گاوهای غیرآلوده ($2/7 \pm 0/13$ میلی‌متر) بود. نتایج این مطالعه نشان می‌دهد که ارزیابی اولتراسونوگرافی روده‌ها و ناحیه شکمی گاوها در سطح فارم می‌تواند روش مفید و سریعی با ویژگی نسبتاً بالا در تشخیص بیماری یون باشد.

کلید واژه‌ها: بیماری یون، گاو، اولتراسونوگرافی، روده‌ها.

مقدمه

بیماری یون، شبه سل یا پاراتوبرکلوزیس یک بیماری عفونی مزمن دستگاه گوارش و روده‌های کوچک در نشخوارکنندگان اهلی و وحشی با عامل مایکوباکتریوم *اوپوم* تحت‌گونه پاراتوبرکلوزیس است (Vander Giessen, 1992). این بیماری انتشار جهانی دارد و شیوع آن در بعضی کشورها در حال افزایش است. بیماری در گاو و تا اندازه‌ای در گوسفند و بز معمول می‌باشد (Kennedy and Burgelt, 2000; Benedictus, 2001). از خصوصیات این بیماری آنتروکولیت گرانولوماتوز و لنفادنیت است (Clark, 1997). به دلیل گسترش آهسته بیماری، وقوع بیماری یون به صورت تک‌گیر است (Chiodini, 1984). در گاو با توجه به دوره کمون طولانی، علائم درمانگاهی تا قبل از دو سالگی ظاهر نمی‌شود (Gyles and Theon, 1993). علائم بالینی اولیه، پس از دوره کمون ۲ تا ۱۰ ساله علی‌رغم وجود اشتها به صورت نقصان وزن تدریجی بروز می‌کند. اسهال مزمن یا متناوب از بارزترین علائم بیماری می‌باشد. فرم تحت بالینی این بیماری با اثراتی مثل از دست دادن وزن به صورت پیشرونده، کاهش تولید شیر، کاهش ارزش کشتار و حذف زودرس و نیز اثرات احتمالی بر باروری و سلامت پستان مشاهده شده است (Jones, 1997). حیوانات ممکن است تعدادی ارگانیزم در مدفوع خود دفع کنند و یا آنتی‌بادی قابل تشخیص در این مرحله از عفونت داشته باشند (Whitlock and Buergelt, 1996). در نهایت عفونت به شکل بالینی شامل اسهال مزمن، لاغری، افتادگی و احتمالاً مرگ ظاهر می‌گردد.

در ایران بیماری یون برای اولین بار توسط خلیلی و طلاچیان (۱۳۴۰-۱۳۳۹) شناخته شد و عامل بیماری از مدفوع ماده گاوهای نژاد جرسی وارداتی شرکت نفت آبادان جدا شد. تاکنون وقوع بیماری در گاو در استان‌های مختلف کشور گزارش شده است و خسارات جبران‌ناپذیری را به سیستم دامپروری وارد کرده است (شاهمرادی و همکاران، ۱۳۸۸). ضررهای اقتصادی بسیار قابل توجه می‌باشد، اما هزینه‌های تحمیلی غیرمستقیم و تلفات به دلیل عفونت تحت‌بالینی ویران‌کننده‌تر است (Hasanova and Palvik, 2006).

برای شناسایی گاوهای آلوده روش‌های تشخیص آزمایشگاهی مختلفی از جمله روش‌های مستقیم مانند تهیه گسترش میکروبی و رنگ‌آمیزی ذیل نیلسون، کشت اختصاصی نمونه‌های مختلف و واکنش زنجیره‌ای پلی‌مراس و همچنین روش‌های غیرمستقیم بر اساس ارزیابی وضعیت ایمنی همورال مانند آگار ژل ایمونودیفیوژن، تست تثبیت مکمل و الیزا استفاده می‌گردد، ولی در کل نتایج منفی کاذب و مثبت کاذب زیادی همراه با این آزمایشات وجود دارد (Hasanova and Palvik, 2006). بنابراین، افزایش حساسیت و ویژگی آزمایشات تشخیصی بیماری یون، ترکیبی از دو روش مستقیم و غیرمستقیم و تکرار تست‌ها توصیه شده‌اند (Nielsen, 2001). با این حال مقایسه ویژگی و حساسیت تست‌های تشخیصی برای مایکوباکتریوم *اوپوم* تحت‌گونه پاراتوبرکلوزیس، باید با احتیاط و دقت بیشتری تفسیر گردند (Quinne, 1994).

با توجه به روش‌های تشخیصی آزمایشگاهی اشاره شده، روش مناسبی که در سطح فارم و با سرعت بالا دام‌های یونی را تشخیص بدهد، وجود ندارد. روش

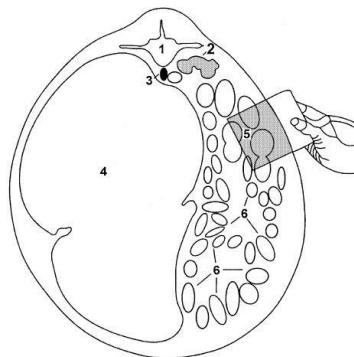
مورد نمونه برداری خون برای آزمایش الیازی رقابتی بیماری یون قرار گرفتند. شاخص سلامتی دام منفی بودن از نظر آزمایش الیازا بود. تمام دام‌ها مورد ارزیابی اولتراسونیک ترانس آبدومینال روده قرار گرفته و نتایج ثبت شدند.

دستگاه اولتراسوند و ترانس‌دیوسر مورد استفاده

جهت انجام بررسی‌های سونوگرافی از یک دستگاه اسکنر پورتابل زمان واقعی مدل KX5200 با ترانس‌دیوسر کانوکس ۳/۵ مگا هرتزی با عمق نفوذ ۲۰ سانتی‌متر، استفاده گردید.

آماده‌سازی دام

موهای ناحیه تهی‌گاه طرف راست گاوها از بالا تا پایین توسط ماشین موزن تراشیده شده، سپس با آب شستشو و توسط یک دستمال تمیز خشک می‌گردید. بعد از تماس ژل سونوگرافی با سطح پراب محدب، آن را بر روی پوست حرکت داده و اندام‌های درونی شکم مورد بررسی قرار می‌گرفتند. برای سونوگرافی از روده کوچک درگاو، منطقه‌ای از توبرکوکسا تا فضای بین‌دنده‌ای هشتم و از زوائد عرضی مهره‌ها تا خط سفید وسط شکم در سمت راست مورد بررسی قرار گرفت (شکل ۱).



شکل ۱- روش اجرای آزمایش اولتراسوند روده‌ها در پهلوی راست، ۱. اولین مهره کمری ۲. کلیه راست، ۳. آئورت ۴. شکمبه ۵. روده‌های بزرگ، ۶. روده‌های کوچک (Braun, 1995).

اولتراسونوگرافی ترانس آبدومینال یک روش بالینی است که می‌تواند بسیار مفید و راحت در ارزیابی بیماران مبتلا به التهاب مزمن روده به‌کار رود (Kofler, 2006). از این روش برای تشخیص بیماری یون در شتر و بز استفاده شده است (Tharwat, 2011; Tharwat, 2012). هدف از این مطالعه بررسی یافته‌های بالینی و اولتراسونوگرافی ترانس آبدومینال در گاوهای مبتلا به بیماری یون و امکان‌سنجی این روش برای تشخیص گاوهای یونی در سطح دامداری می‌باشد که برای اولین بار در کشور انجام گرفت.

مواد و روش‌ها

دام‌های مورد بررسی و روش انجام مطالعه

۲۰ رأس گاو ماده نژاد هلشتاین در محدوده سنی ۸-۵ سال، مبتلا به اسهال مزمن و یا لاغری (درجه بدنی ۲/۵ به پایین) که از مهم‌ترین نشانه‌های بیماری یون می‌باشند، به‌صورت تصادفی خوشه‌ای به‌عنوان جمعیت مورد مطالعه انتخاب شدند. گاوهای مورد مطالعه از گله‌های مختلف در دامداری‌های صنعتی یا سنتی اطراف تبریز بودند. مطالعه روی دام‌ها به صورت بی‌خبر انجام گرفت. به‌عبارتی، دام‌ها پس از ارزیابی اولتراسونیک

نمونه‌برداری

مقدار ۵ میلی‌لیتر خون از ورید دمی اخذ شده و در لوله‌های بدون ماده ضد انعقاد نگه‌داری و جهت انجام آزمایش الایزا به آزمایشگاه میکروبی‌شناسی دانشکده دامپزشکی دانشگاه تیریز منتقل و سرم نمونه‌ها با سانتریفوژ در دور ۳۰۰۰ در ۱۵ دقیقه جداسازی گردید.

آزمایش الایزای غیرمستقیم پاراتوبرکلوزیس

جهت انجام آزمایش الایزا از کیت غربالگری الایزای غیر مستقیم پاراتوبرکلوزیس (ID Vet, Company) که برای تعیین آنتی‌بادی‌های مایکوباکتریوم/ویوم تحت-گونه پاراتوبرکلوزیس (MAP; Mycobacterium Avium Paratuberculosis) طراحی گردیده، استفاده شد که روش کار و دستورالعمل مربوط به کیت مطابق با روش به کار برده شده توسط کولینز در سال ۱۹۹۱ بود (Collins, 1991). اجزای کیت استفاده شده شامل معرف‌ها، میکروپلیت‌های پوشیده با عصاره خالص مایکوباکتریوم/ویوم تحت‌گونه پاراتوبرکلوزیس، کونژوگه غلیظ شده (۱۰×)، کنترل مثبت، کنترل منفی، محلول‌های بافر، محلول شستشودهنده، محلول سوبسترا (TMB; Tetramethylbenzidine Substrate) و محلول متوقف‌کننده اسید سولفوریک نیم مولار بود.

در این آزمایش آنتی‌بادی‌های ضد مایکوباکتریوم/ویوم تحت‌گونه پاراتوبرکلوزیس موجود در سرم با اپی‌توپ‌های MAP، تشکیل یک کمپلکس آنتی‌بادی‌آنتی‌ژن را می‌دهد و کونژوگه Ig proxidas Antiruminants به میکروپلیت اضافه می‌شود که به آنتی MAP چسبیده و یک کمپلکس کونژوگه-پراکسیداز

آنتی‌ژن-آنتی‌بادی تثبیت شده را تشکیل می‌دهد. بعد از شستشو، محلول سوبسترا (TMB) اضافه می‌شود. رنگ تشکیل شده به مقدار آنتی‌بادی اختصاصی واقع در نمونه‌های تست شده بستگی دارد به طوری که، در حضور آنتی‌بادی به نظر می‌رسد محلول آبی بعد از افزودن محلول متوقف‌کننده، زرد رنگ می‌شود. در غیاب آنتی‌بادی‌ها، هیچ رنگی دیده نمی‌شود. نتیجه واکنش‌های انجام گرفته در میکروپلیت‌ها در طول موج ۴۵۰ نانومتر خوانده می‌شد.

لازم به ذکر است که دمای اجزای کیت قبل از استفاده به دمای اتاق (۲۲ تا ۲۵ درجه سلسیوس) رسید. تمام واکنش‌گرها هم توسط ورتکس یا وارونه کردن هم‌وزنه شدند.

تحلیل آماری داده‌ها

نتایج به دست آمده از لحاظ آماری با نرم‌افزار SPSS نسخه ۱۹ و با استفاده از آزمون تی (T-test)، مربع کای و آزمون دقیق فیشر (Fisher's exact test) مورد واکاوی قرار گرفتند.

یافته‌ها**فراوانی نسبی و مطلق نمونه‌های مورد مطالعه بر اساس****وضعیت بدنی دام‌ها**

با توجه به اینکه این مطالعه به صورت بی‌خبر روی دام‌هایی که نشانه‌های لاغری و یا اسهال را داشتند انجام گرفته است، نتایجی که از طبقه‌بندی وضعیت بدنی دام‌ها به دست آمد در سه گروه تنظیم گردید (جدول ۱).

جدول ۱- بررسی وضعیت نمره بدنی (Body condition score) دام‌های مورد مطالعه

وضعیت نمره بدنی	فراوانی	درصد
۱-۱/۹ (بسیار لاغر)	۸	۴۰
۲-۲/۵ (لاغر)	۶	۳۰
۳-۲/۶ (متوسط)	۶	۳۰
جمع	۲۰	۱۰۰

فراوانی نسبی و مطلق نمونه‌های مورد مطالعه بر اساس سن

جدول ۲ فراوانی نسبی و مطلق دام‌ها را بر اساس گستره سنی نمایش می‌دهد.

جدول ۲- بررسی فراوانی نسبی رنج سنی دام‌های مورد مطالعه

سن	فراوانی	درصد
۳-۵ سال	۷	۳۵
۵-۷ سال	۹	۴۵
۷-۹ سال	۴	۲۰
جمع	۲۰	۱۰۰

فراوانی نسبی و مطلق نمونه‌ها بر اساس حضور نشانه بالینی اسهال

مورد مطالعه، اسهال در ۱۳ رأس وجود داشت و در تاریخچه آنها به مشاهده شدن یک ماهه اسهال اشاره شده است.

در جدول ۳ فراوانی نسبی و مطلق ابتلا به اسهال در دام‌های مورد مطالعه آورده شده است. در ۲۰ نمونه دام

جدول ۳- فراوانی نسبی و مطلق نمونه‌ها بر اساس مشاهده یا عدم مشاهده اسهال

اسهال	فراوانی	درصد
مثبت	۱۳	۶۵
منفی	۷	۳۵
جمع	۲۰	۱۰۰

میزان آلودگی گاوهای مورد مطالعه به بیماری یون بر اساس آزمون الایزا

طبق جدول ۴ از بین نمونه‌های مورد مطالعه که علایم اسهال و لاغری را نشان دادند، ۳۵ درصد نمونه‌ها الایزای مثبت داشتند.

جدول ۴- بررسی میزان آلودگی گاوهای مورد مطالعه به بیماری یون بر اساس الایزا

الایزا	تعداد دام	درصد
مثبت	۷	۳۵
منفی	۱۳	۶۵
جمع	۲۰	۱۰۰

صورت گرفت که نتیجه آنالیز (p=۰/۰۴۴) حاکی از اختلاف معنی‌دار بین دام‌های آلوده و غیرآلوده برای وجود نشانه اسهال بود (جدول ۵).

فراوانی رخداد همزمان اسهال و مثبت بودن آزمون الایزا

با توجه به نتایج به دست آمده از تقاطع دو متغیر اسهال و الایزا، تمام ۷ نمونه آلوده به یون واجد اسهال بودند. آنالیز این نتایج با روش آزمون دقیق فیشر

جدول ۵- فراوانی رخداد همزمان اسهال و مثبت بودن آزمون الایزا

الایزا	اسهال		جمع
	مثبت	منفی	
مثبت	۷	۰	۷
	%۱۰۰	%۰	%۱۰۰
منفی	۶	۷	۱۳
	%۴۶/۲	%۵۳/۸	%۱۰۰
جمع	۱۳	۷	۲۰
	%۶۵	%۳۵	%۱۰۰

شاخص با نتایج حاصل از الایزا مورد بررسی قرار گرفت. نتیجه آنالیز این جدول به روش مربع کای نشان از فقدان اختلاف معنی‌دار (p=۰/۰۵۲) بین دام‌های آلوده و غیرآلوده به یون از لحاظ درجه وضعیت بدنی بود.

فراوانی رخداد همزمانی لاغری و مثبت بودن آزمون الایزا

با توجه به این که یکی از شاخص‌های اصلی انتخاب دام مورد بررسی جهت مطالعه بی‌خبر بیماری یون در گاو، لاغری است، در جدول ۶ به صورت تقاطعی این

جدول ۶- فراوانی رخداد همزمانی لاغری و مثبت بودن آزمون الایزا

جمع	وضعیت نمره بدنی		
	۲-۳	۲-۲/۵	۱-۱/۹
۷	۰	۲	۵
%۱۰۰	%۰	%۲۸/۶	%۷۱/۴
۱۳	۶	۴	۳
%۱۰۰	%۴۶/۱	%۳۰/۸	%۲۳/۱
۲۰	۶	۶	۸
%۱۰۰	%۳۰	%۳۰	%۴۰

فراوانی رخداد توام اسهال و لاغری با آزمون الایزا

فراوانی نسبی و مطلق دام‌های مبتلا به اسهال توام با لاغری در دام‌های آلوده و غیرآلوده در جدول ۷ آمده است. جهت آنالیز داده‌های به‌دست آمده از برنامه

آزمون مربع کای استفاده شد که با به دست آمدن عدد $0/03$ اختلاف معنی‌داری بین دام‌های آلوده و غیر آلوده مشاهده شد.

جدول ۷- فراوانی رخداد توام اسهال و نمره بدنی با آزمون الایزا

جمع	اسهال		الایزا
	مثبت	منفی	
۵	۵	۰	نمره بدنی ۱-۱/۹
٪۷۱/۴	٪۷۱/۴	۰	
۲	۲	۰	نمره بدنی ۲-۲/۵
٪۲۸/۶	٪۲۸/۶	۰	مثبت
۷	۷	۰	جمع
٪۱۰۰	٪۱۰۰	۰	
۳	۱	۲	نمره بدنی ۱-۱/۹
٪۲۳/۱	٪۷/۷	٪۱۵/۴	
۴	۰	۴	نمره بدنی ۲-۲/۵
٪۳۰/۸	٪۰	٪۳۰/۸	
۶	۵	۱	نمره بدنی ۲/۶-۳
٪۴۶/۲	٪۳۸/۵	٪۷/۷	منفی
۱۳	۶	۷	جمع
٪۱۰۰	٪۴۶/۲	٪۵۳/۸	

مقایسه ضخامت دیواره روده‌های اندازه‌گیری شده در آزمون اولتراسوند در دام‌های آلوده و غیرآلوده و نتیجه آزمون آماری

در جدول ۸ این پارامتر مورد مقایسه قرار گرفته است. میانگین ضخامت دیواره روده کوچک در دام‌های واجد الایزای مثبت و منفی به ترتیب $7/9 \pm 1/54$ و $2/7 \pm 0/13$ میلی‌متر بود (اشکال ۲ تا ۷ نمونه‌هائی از تصاویر اخذ شده اولتراسونوگرافی از دام‌های مورد مطالعه هستند). آنالیز داده‌های این جدول به روش آزمون تی نشان از وجود اختلاف معنی‌دار ($p < 0/001$) بین دام‌های آلوده و

با توجه به نتایج حاصله در جدول ۷، $71/4$ درصد از دام‌ها با دو نشانه لاغری مفرط و اسهال، الایزا مثبت بوده و یون مثبت در نظر گرفته می‌شوند. $28/6$ درصد از دام‌های الایزا مثبت مبتلا به اسهال بوده و دارای وضعیت بدنی لاغر بودند. هیچ‌یک از دام‌های الایزا مثبت و دارای اسهال، نمره بدنی متوسط را نداشتند.

غیرآلوده به یون از لحاظ ضخامت دیواره روده اندازه‌گیری شده در اولتراسونوگرافی داشت.

جدول ۸- مقایسه ضخامت دیواره روده‌ها اندازه‌گیری شده در آزمون اولتراسوند در دام‌های آلوده و غیرآلوده و نتیجه آزمون آماری

p-value T-test	دام‌های غیرآلوده (n=۱۳)				دام‌های آلوده (n=۷)		
	حداقل حداکثر میانگین خطای میانگین				حداقل حداکثر میانگین خطای میانگین		
<۰/۰۰۱	۰/۱۳۱۵۶	۲/۷	۳/۸	۲	۷/۹۱۴۳	۱۵	۳/۵
					۱/۵۴۹۱۱		

ضخامت دیواره روده (برحسب میلی‌متر)

حساسیت و ویژگی در تشخیص یون به کمک سونوگرافی

در جداول ۹ تا ۱۲ حساسیت و ویژگی روش سونوگرافی، حضور اسهال و لاغری در تشخیص بیماری یون در مقایسه با آزمون الایزا، آورده شده است.

ارزیابی بزرگ‌شدگی عقده‌های لنفاوی مزانتریک

ارزیابی سونوگرافی گاوهای مورد مطالعه در هیچ یک از موارد، موفق به تصویربرداری عقده‌های لنفاوی مزانتریک نشد.

جدول ۹- حساسیت و ویژگی در تشخیص یون به کمک سونوگرافی در مقایسه با آزمون الایزا. برای آزمایش اولتراسوند بر اساس اعداد مشخص شده در منابع، cut-off point ضخامت دیواره روده ۳ میلی‌متر در نظر گرفته شد (Braun and Marmier, 1995).

جمع	سونوگرافی		الایزا
	-	+	
۷	۰	۷	+
۱۳	۱۰	۳	-
۲۰	۱۰	۱۰	جمع

حساسیت (Se) = ۱۰۰٪ ویژگی (Sp) = ۷۶/۹۲٪ منفی کاذب (FN) = ۰٪ مثبت کاذب (FP) = ۲۳/۰۷٪

جدول ۱۰- محاسبه شاخص‌های اپیدمیولوژیک در تشخیص یون به روش معاینه درمانگاهی (نشانه اسهال) در مقایسه با آزمون الایزا

جمع	نشانه اسهال		الایزا
	-	+	
۷	۰	۷	+
۱۳	۷	۶	-
۲۰	۷	۱۳	جمع

حساسیت (Se) = ۱۰۰٪ ویژگی (Sp) = ۵۳/۸۴٪ منفی کاذب (FN) = ۰٪ مثبت کاذب (FP) = ۴۶/۶۵٪

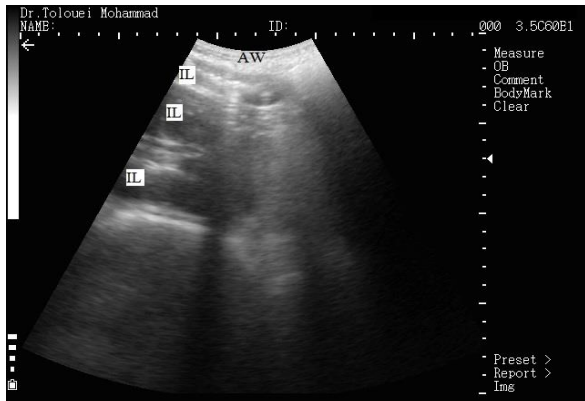
جدول ۱۱- محاسبه شاخص‌های اپیدمیولوژیک در تشخیص یون به روش معاینه درمانگاهی (نشانه لاغری) در مقایسه با آزمون الیزا

جمع	نشانه لاغری		الیزا
	-	+	
۷	۰	۷	+
۱۳	۶	۷	-
۲۰	۶	۱۴	جمع

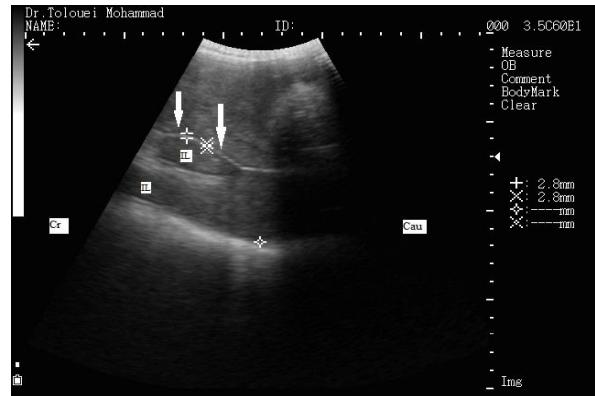
حساسیت (Se) = ۱۰۰٪، ویژگی (Sp) = ۴۶/۱۵٪، منفی کاذب (FN) = ۰٪، مثبت کاذب (FP) = ۵۳/۸۴٪

جدول ۱۲- توزیع شاخص‌های اپیدمیولوژیک در شیوه‌های مختلف تشخیص یون در گاو

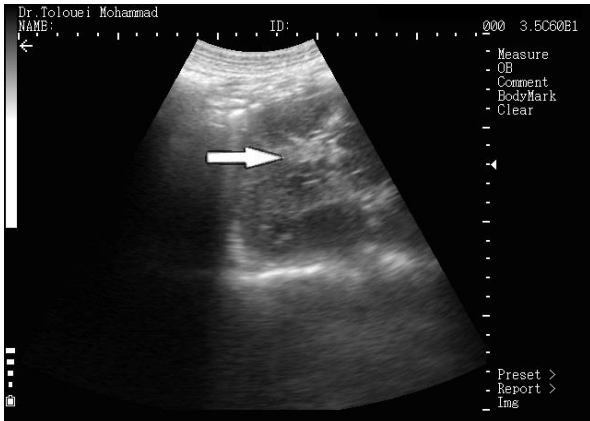
نشانه‌های درمانگاهی		سونوگرافی	
لاغری	اسهال		
٪۱۰۰	٪۱۰۰	٪۱۰۰	حساسیت
٪۴۶/۱۵	٪۵۳/۸۴	٪۷۶/۹۲	ویژگی
٪۵۳/۸۴	٪۴۶/۱۵	٪۲۳/۰۷	مثبت کاذب
٪۰	٪۰	٪۰	منفی کاذب



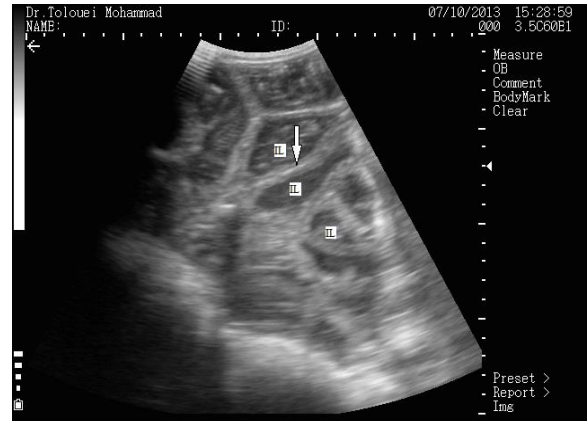
شکل ۳- اولتراسونوگرافی از برش‌های طولی ژئوزنوم که از پهلو راست گاو به ظاهر سالم با ترانسدیوسر کانوکس ۳/۵ مگاهرتزی گرفته شده است. چندین لوپ از ژئوزنوم در برش‌های مقطعی در مجاورت همدیگر قرار گرفته‌اند. به ضخامت دیواره‌های روده کوچک (طبیعی با ضخامت کمتر از ۳ میلی متر) توجه نمایید. AW: دیواره شکمی، IL: لومن روده.



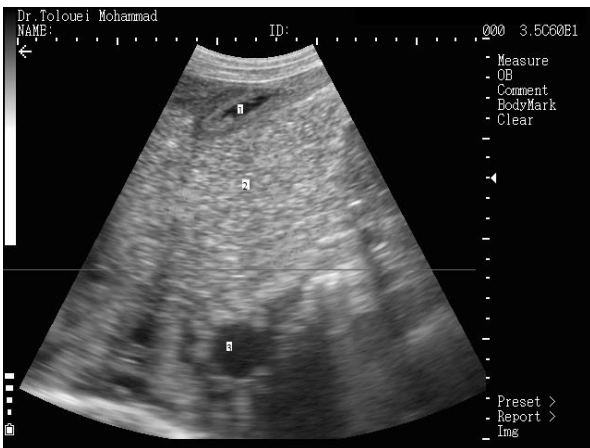
شکل ۲- اولتراسونوگرافی از لوپ‌های ژئوزنوم گاو که از پهلو راست دام با ترانسدیوسر کانوکس ۳/۵ مگاهرتزی گرفته شده است. به ضخامت دیواره‌های روده کوچک (طبیعی به ظاهر سالم با ضخامت کمتر از ۳ میلی‌متر) توجه نمایید. IL: لومن روده، Cr: قدامی، Cau: خلفی.



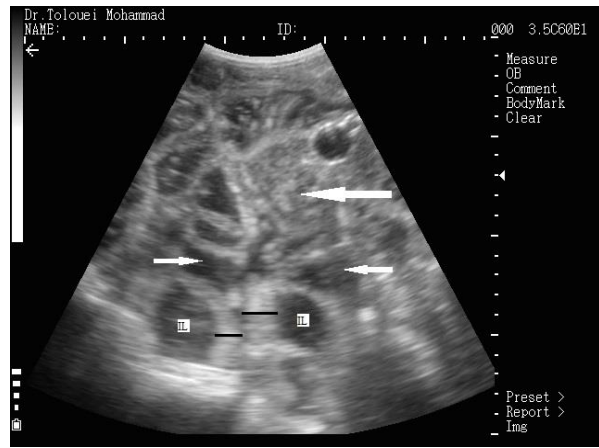
شکل ۶- تصویر اولتراسونوگرافیک شکم گاو بیمار که از بخش تحتانی پهلوئی راست دام با ترانسدیوسر کانوکس ۳/۵ مگاهرتزی گرفته شده است. به کلامپ‌های نسوج اکوژنیک (پیکان سفید) منتشر در مایعات تجمع یافته در فضای بین روده‌ها توجه نمایید.



شکل ۴- اولتراسونوگرافی از لوپ‌های ژئوژنوم گاو ظاهراً بیمار که از پهلوئی راست دام با ترانسدیوسر کانوکس ۳/۵ مگاهرتزی گرفته شده است. به ضخیم‌شدگی ملایم دیواره‌های روده کوچک (با ضخامت حدود ۴ میلی‌متر) توجه نمایید. IL: لومن روده.



شکل ۷- اولتراسونوگرافی در گاو مبتلا به یون. تصویر از فضای بین دنده‌ای ۱۱ و در طرف راست گرفته شده است. کبید در اولتراسوند هیپراکوژنیک دیده می‌شود. ۱: ورید کبیدی، ۲: نسج کبید، ۳: ورید پورتال.



شکل ۵- اولتراسونوگرافی از لوپ‌های ژئوژنوم گاو بیمار که از بخش تحتانی پهلوئی راست دام با ترانسدیوسر کانوکس ۳/۵ مگاهرتزی گرفته شده است. به ضخیم‌شدگی دیواره‌های روده کوچک با خطوط سیاه (با ضخامت ۱۵ میلی‌متر)، تجمع مایعات غیر اکوژنیک (پیکان سفید کوچک) و کلامپ‌های نسوج اکوژنیک (پیکان سفید بزرگ) در فضای بینابینی روده‌ها توجه نمایید. IL: لومن روده.

بحث و نتیجه گیری

گاوان شیرده است. امروزه، بیماری یون به صورت یکی از پرضررترین بیماری‌ها در گاوان شیری درآمده است. این بیماری هم‌چنین صنعت گاو گوشتی به‌خصوص گاوهای نژاد اصیل را نیز متأثر می‌کند. در حالی‌که

یون یک بیماری واگیردار بوده که گاو و دیگر نشخوارکنندگان را در بسیاری از مناطق دنیا مبتلا می‌کند. این بیماری دارای اثرات اقتصادی بر تولیدات

حساسیت کشت مدفوع بوده و منجر به نتایج منفی کاذب بسیاری می‌گردد (Dargatz, 2001; Sockett, 1992; Collins, 1991; Hardin and Thorne, 1996). در واقع بسیاری از مطالعات، حساسیت آزمایش الیزای سرم خون را بر اساس نسبت توزیع ارگانیزم در مدفوع که مثبت شده، در گستره‌ای از ۱۵ تا ۷۵ درصد تخمین می‌زنند (Whitlock, 2000; Sweeney, 1995; Dargatz, 2001).

کشت اختصاصی نمونه‌های بالینی آلوده به مایکوباکتریوم/ویوم تحت‌گونه پاراتوبرکلوزیس به‌عنوان تست استاندارد در نظر گرفته شده است (McKenna, 2004). با این حال در گذشته، کشت مدفوع علی‌رغم هزینه بسیار بالا و مشکلات کشت بافت، به‌عنوان تست استاندارد طلایی در بسیاری از مطالعات در نظر گرفته می‌شد (Cox, 1991; Milner, 1990; Garrido, 2000; Collins, 1991; Sockett, 1992; Collins and Sockett, 1993; Sweeney, 1995; Dargatz, 2001). حساسیت الیزای جذبی در بررسی‌های مختلف، متفاوت می‌باشد ولی ثابت شده است که حساسیت این آزمون از مراحل اولیه عفونت یون تا بروز حداکثر علائم بالینی افزایش می‌یابد و حساسیت تشخیص از ۱۵ درصد تا ۸۷ درصد برای این آزمون گزارش شده است. بنابراین، آزمون الیزای جذبی جهت تشخیص بیماری یون در گاو به ویژه گاوهای واجد نشانه‌های بالینی یون، به‌عنوان آزمونی استاندارد، مورد پذیرش می‌باشد (Raymond, 2006; Nielsen and Toft, 2008; Sweeney, 1995). عدم وجود وسیله تشخیصی قابل استفاده در بالین دام، موجب نقص در برنامه‌های کنترلی شده است. سونوگرافی ترنس‌آبدومینال یک روش غیرتهاجمی در تشخیص است که به‌طور روزافزون در

لاغری و مرگ از نتایج نهایی شکل بالینی بیماری یون هستند، گاوان آلوده همچنین از کاهش تولید، ناباروری، افزایش استعداد ابتلا به دیگر بیماری‌ها نیز رنج می‌برند. اگرچه تاثیر شکل بالینی بیماری یون بر تولید شیر محسوس است، ولی ممکن است کاهش تولید شیر در دام‌های مبتلا به شکل تحت‌بالینی برای دامدار مشهود نباشد. از طرفی شیر دام‌های آلوده نیز مورد مصرف انسان بوده و باتوجه به این نکته که میکروب عامل این بیماری ممکن است عامل بیماری کرون (Crohns disease) در انسان نیز باشد، لذا خطر بالقوه‌ای برای مصرف‌کنندگان از لحاظ بهداشت عمومی ممکن است داشته باشد. بنابراین تشخیص سریع، به موقع، راحت و ارزان دام‌های آلوده بسیار حائز اهمیت می‌باشد (Hasanova and Palvik, 2006).

روش‌های تشخیصی متفاوت و مختلفی برای شناسایی دام‌های مبتلا به یون وجود دارند. الیزای یکی از تست‌های مناسب سنجش ایمنی است که به‌طور گسترده‌ای در دسترس می‌باشد و قادر به شناسایی آنتی‌بادی مایکوباکتریوم/ویوم در شیر (Hardin and Sweeney, 1994, Thorne, 1996) و سرم خون (Yokomizo, 1983) می‌باشد. آزمایشات مبتنی بر الیزای به دلیل آسان بودن جمع‌آوری نمونه (خون یا شیر)، نتایج سریع تست (در عرض یک هفته) و هزینه‌ای نسبتاً کم، بسیار مطلوب محسوب می‌شوند. با این حال، به چند دلیل نتایج حاصل از الیزای نیاز به تفسیر دقیق و محتاط دارد. با توجه به تأخیر زمانی بین عفونت و ارائه باکتری به سیستم ایمنی برای ایجاد واکنش ایمنی، حساسیت گزارش‌شده الیزای سرم خون برای تشخیص گاوهایی با عفونت تحت بالینی، خیلی پایین‌تر از

۲۲۷ رأس گاو مشکوک به بیماری یون نمونه مدفوع اخذ و پس از تهیه گسترش و کشت نمونه‌ها در کل ۲۷/۳۱ درصد از دام‌ها مثبت ارزیابی شدند (شاهمرادی و همکاران، ۱۳۸۸). فراوانی گاوهای مبتلا به یون در این مطالعه تقریباً با نتایج حاصل از الیزا در مطالعه حاضر (۳۵ درصد) هم‌خوانی دارد (علی‌رغم یکسان نبودن روش تشخیص). فتحی و همکاران در سال ۲۰۱۱ طی یک بررسی در آذربایجان غربی روی صد نمونه شیر مربوط به گاوهای سالم حضور ملکولی عامل بیماری یون را ۱۲ درصد اعلام نمودند و همچنین میزان حضور ملکولی عامل یون در گاوهای آلوده را (با روش PCR روی نمونه‌های شیر) ۴۴ درصد بیان داشتند (Fathi, 2011).

تحقیقات انجام شده در سایر نقاط دنیا آمار و ارقام متفاوتی از میزان آلودگی سرمی دام‌ها به یون را نشان می‌دهد. مطالعات سرولوژیک در انگلستان نشان داده است که حداقل ۱۷/۴ درصد از گاوها برخی از علایم بیماری یون را نشان می‌دهند. در بلژیک ۶/۶ درصد (Boelaert, 2000) و در هلند این میزان بین ۲/۷ تا ۶/۹ درصد گزارش شده است. در اسلونی در یک مطالعه دو ساله شیوعی به میزان ۱۱/۵۹ درصد برای بیماری گزارش شده است. در آمریکا ۲/۹ درصد از گله‌های گاو شیری و ۸ درصد از گله‌های گوشتی آلوده به یون تشخیص داده شدند. در کل شیوع بیماری در آمریکا با به‌کارگیری روش‌های سرولوژیک و مولکولی بین ۱/۸ تا ۱۸ درصد تخمین زده می‌شود (Lilenbaum, 2007). گزارشات فوق و نتایج به دست آمده حاکی از گسترش آلودگی در نقاط مختلف دنیا و ایران می‌باشد.

تشخیص بیماری‌های نشخوارکنندگان و جراحی به کار گرفته می‌شود. این روش همچنین می‌تواند در ارزیابی وضعیت روده‌های کوچک و بزرگ گاو مورد استفاده قرار گیرد (Braun and Amrein, 2001; Braun and Marmier, 1995).

سونوگرافی ابزار تشخیصی مهمی در ارزیابی بسیاری از بیماری‌های مربوط به دستگاه گوارش گاو است. تعدادی از مطالعات یافته‌های سونوگرافی مربوط به شکمبه (Tschor and Clauss, 2008)، شیردان (Braun, 1997)، هزارلا (Braun and Blessing, 2006) و نگاری (Braun and Gotz, 1994) را در یک گاو بالغ ثبت نموده‌اند. یافته‌های سونوگرافی در مورد بسیاری از بیماری‌های دستگاه گوارش گاو به صورت خلاصه شده وجود دارد (Braun, 2003).

روش اولتراسونوگرافی ترانس‌آب‌دومینال یک روش بالینی است که می‌تواند بسیار مفید و راحت در ارزیابی بیماران مبتلا به التهاب مزمن روده به کار رود. در سگ علی‌رغم حساسیت پائین این روش، سونوگرافی به‌عنوان یک آزمون کاربردی در تشخیص سندرم التهاب مزمن روده‌ای (IBS) در زمانی که ضخیم‌شدگی روده دیده شود، گزارش گردیده است (Rudorf, 2005). در گربه‌ها نیز در تشخیص سندرم التهاب مزمن روده‌ای از این روش استفاده می‌شود (Baez, 1999). در دام‌های بزرگ اخیراً به‌کارگیری و ارزش این روش در تشخیص شترها (Tharwat, 2011) و بزهای (Tharwat, 2012) مبتلا به بیماری یون گزارش گردیده است.

گزارشاتی از بررسی بیماری یون با کمک روش‌های مختلف تشخیصی در نقاط مختلف دنیا و ایران وجود دارد. در مطالعه شاهمرادی و همکاران در سال ۱۳۸۸ از

میلی متر بود (حداقل ۳/۵ و حداکثر ۱۵ میلی متر) که این نتایج حاکی از آن است که اختلاف معنی داری بین ضخامت دیواره روده در دام‌های آلوده و غیرآلوده وجود دارد. لذا، این تغییر چشمگیر در ضخامت دیواره روده-های کوچک در آزمایش اولتراسوند می‌تواند شاخص مهمی در تشخیص بیماران یونی باشد. در مطالعه تاروات نیز در شترها، ضخامت دیواره روده گروه کنترل (۳/۶±۱/۲ میلی متر) تفاوت معنی داری با دام‌های مبتلا به یون داشت و در شترهای مبتلا به یون ضخامت دیواره روده در سه گروه با ضخیم‌شدگی ملایم (۶/۸±۱/۹ میلی متر)، متوسط (۱۲/۸±۴/۶ میلی متر) و شدید (۱۸/۵±۳/۶ میلی متر) اندازه‌گیری شدند (Tharwat, 2012). در مطالعه تاروات روی بزها نیز این تفاوت ضخامت در دیواره روده‌های بزهای سالم و مبتلا به یون معنی دار بود، طوری که در گروه کنترل ضخامت طبیعی دیواره ۰/۸±۰/۴ میلی متر بود و در بزهای مبتلا به یون این ضخامت را در سه گروه ملایم، متوسط و شدید به ترتیب با اندازه‌های ۲/۸±۰/۲، ۴/۲±۰/۴ و ۶/۹±۱/۱ میلی متر اندازه‌گیری نمودند (Tharwat, 2011).

با توجه به نتایج به‌دست آمده در جدول ۷، ۷۱/۴ درصد از دام‌های واجد نشانه اسهال و آلوده، دارای وضعیت بدنی خیلی لاغر بودند. این یافته‌ها می‌تواند توجیه درستی از ماهیت تحلیل‌برندگی بیماری یون باشد که عامل مایکوباکتریوم/ویروس تحت‌گونه پاراتوبرکلوزیس در طول زمان و به صورت مزمن باعث کاهش وزن، به دلیل افت جذب مواد غذایی از روده‌ها در دام بیمار می‌گردد.

یافته‌های اولتراسونوگرافی ترنس‌آب‌دومینال در ۵۴ رأس بز مبتلا به یون در سال ۲۰۱۱ توسط تاروات و همکارانش گزارش شده است. در این مطالعه بزها در سه گروه طبقه‌بندی شدند: اول حیواناتی که برای ۷-۲ روز اشتهای خود را از دست دادند، دوم در مدت زمان ۱۵۰ روز کاهش در وزن بدنی را نشان دادند، و سوم در طول دوره ۹۰ روز هم از دست دادن وزن و هم اسهال متناوب یا مزمنی را نشان دادند. در این مطالعه وضعیت درجه بدنی گروه کنترل در محدوده ۳/۷±۰/۳ در نظر گرفته شد و در بزهای بیمار وضعیت بدنی ۱/۴±۰/۵ بود (Tharwat, 2011). یافته‌های بالینی، اولتراسونوگرافی و پاتولوژیکی در ۷۰ رأس شتر مبتلا به بیماری یون نیز در سال ۲۰۱۲ توسط تاروات و همکارانش گزارش شده است (Tharwat, 2012).

مطالعه حاضر به صورت بی‌خبر روی گاوهایی با دو نشانه مهم لاغری و اسهال مزمن انجام گرفت. در این مطالعه مانند تحقیقات انجام گرفته با اولتراسوند روی بز و شترهای مبتلا به یون، تفاوت قابل توجهی در ضخامت دیواره روده بین گاوان آلوده و غیرآلوده وجود داشت (جدول ۸). در حالت طبیعی ضخامت روده کوچک در گاو ۳-۲ میلی متر می‌باشد. افزایش ضخامت دیواره را در سه گروه: الف- افزایش ضخامت ملایم دیواره روده (۳-۵ میلی متر)، ب- افزایش ضخامت متوسط دیواره روده (۷-۵ میلی متر) و ج- افزایش ضخامت شدید دیواره روده (بیشتر از ۷ میلی متر) می‌توان طبقه‌بندی نمود. در این مطالعه در گاوهای غیرآلوده میانگین ضخامت دیواره روده ۲/۷±۰/۱۳ اندازه‌گیری شد (حداقل ۲ و حداکثر ۳/۸ میلی متر). میانگین ضخامت روده در دام‌های آلوده ۷/۹±۱/۵۴

یون در این مطالعه دیده شد و در شترهای آلوده نیز گزارش شده است (Tharwat, 2012).

با توجه به نتایج به دست آمده از مطالعه حاضر در گاو، اختلاف قابل توجهی در ضخامت دیواره روده بین گاوهای مبتلا به یون و گاوهای غیرآلوده به یون، مشاهده می‌شود. این تغییرات معنی‌دار بوده و نشان می‌دهند که ضخامت دیواره روده در گاوهای مبتلا به مایکو باکتریوم/ویوم تحت‌گونه پاراتوبرکلوزیس به طور چشمگیری افزایش می‌یابد و با آزمایش اولتراسوند ترانس‌آب‌دومینال در بالین دام قابل تصویربرداری است و همچنین این آزمون در مقایسه با نشانه‌های بالینی (اسهال و لاغری) از ویژگی بالائی نیز در تشخیص بیماران برخوردار است. لذا، می‌توان نتیجه گرفت که روش آزمون اولتراسونوگرافی جهت تشخیص بیماری یون در بالین دام بسیار مفید و موثر بوده و با کمک این روش می‌توان به تشخیص سریع‌تر دست یافت.

سپاسگزاری

بدینوسیله از حمایت‌های مالی دانشکده دامپزشکی دانشگاه تبریز برای انجام این پژوهش قدردانی می‌شود. به‌علاوه نگارندگان از زحمات آقای دکتر پیمان زارع استادیار محترم دانشکده دامپزشکی دانشگاه تبریز برای همکاری در انجام این تحقیق، صمیمانه تشکر می‌نمایند.

در مطالعه حاضر عقده‌های لنفاوی به جز در یک نمونه الیزا مثبت در هیچ یک از دام‌های مورد مطالعه قابل تصویربرداری با سونوگرافی نبودند. در مطالعه تاروات و همکاران، عقده‌های لنفاوی در ارزیابی اولتراسونوگرافی شترهای سالم رویت نشد، اما در بیماران یونی قابل تصویربرداری بود. در بررسی مذکور در ۸۴ درصد از شترهای بیمار این عقده‌ها تصویربرداری شدند و بزرگ‌شدگی عقده لنفاوی مزانتریک به‌عنوان یافته مهمی در تشخیص بیماری یون به‌شمار رفتند. در مطالعه تاروات روی ۵۴ بز نیز، در ۹۱ درصد از بزهای آلوده بزرگ‌شدگی عقده‌های لنفی مزانتریک مشهود بود (Tharwat, 2012; Tharwat, 2011).

در مطالعه حاضر در تصاویر اولتراسونوگرافی اخذ شده از گاوهای یونی تجمع نسوج منتشر اکوژن در درون مایعات بین لوب‌های روده مشاهده می‌شد که این تجمعات نسجی و مایعات اطراف آن در روده، در شترهای مبتلا به یون نیز تصویربرداری شده است (Tharwat, 2012).

از دیگر یافته‌های سونوگرافی در گاو مانند شترهای مبتلا به یون، هیپراکوژنیک‌تر شدن نسج کبد به‌علت شکل‌گیری کبد چرب می‌باشد که در گاوهای آلوده به

منابع

- شاهمرادی، ا.، مصوری، ن.، عارف پژوهی، ر.، حیدری، م.، نعمان، و. و نبی نژاد، ع. (۱۳۸۸). بررسی بیماری یون در دامداری‌های صنعتی و نیمه صنعتی اصفهان. مجله پژوهش‌های دامپزشکی در پژوهش و سازندگی، شماره ۸۲، صفحات: ۱۷-۱۳.
- Baez, J.L., Hendrick, M.J., Walker, L.M. and Washabau, R.J. (1999). Radiographic, ultrasonographic and endoscopic findings in cats with inflammatory bowel disease of the stomach and small intestine: 33 cases (1990-1997). *Journal of the American Veterinary Medicine Association*, 215: 349-354.
- Boelaert, F., Walravens, K., Biront, P., Vermeersch, P., Berkavens, D. and Froid, G. (2000). Prevalence of Paratuberculosis in the Belgian cattle population. *Veterinary Microbiology Journal*, 77: 269-281.
- Braun, U. (2003). Ultrasonography in gastrointestinal disease in cattle. *The Veterinary Journal*, 166: 112-124.
- Braun, U. and Amrein, E. (2001). Ultrasonographic examination of the caecum and the proximal and spiral ansa of the colon of cattle. *Veterinary Record*, 149: 45-48.
- Braun, U. and Blessing, S. (2006). Ultrasonographic examination of the omasum in 30 health cows. *Veterinary Record*, 159: 812-815.
- Braun, U. and Gotz, M. (1994). Ultrasonography of the reticulum in cows. *American Journal of Veterinary Research*, 55: 325-332.
- Braun, U. and Marmier, O. (1995). Ultrasonographic examination of the small intestine of cows. *Veterinary Record*, 136: 239-244.
- Braun, U., Pusterla, N. and SchÖnmann, M. (1997). Ultrasonographic findings in cows with left displacement of the abomasum. *Veterinary Record*, 141: 331-335.
- Burgelt, C.D., Layton, A.W., Ginn, P.E., Taylor, M., King, J.M., Habecker, P.L., *et al.* (2000). The pathology of spontaneous paratuberculosis in the North American bison (*Bison bison*). *Veterinary Pathology*, 3: 428-438.
- Chiodini, R.J., Van Kruiningen, H.J. and Merkal, R.S. (1984). Ruminant paratuberculosis (Johne's disease): the current status and future prospects. *Cornell University College of Veterinary Medicine*, 74: 218-262.
- Clark, C.J. (1997). The pathology and pathogenesis of paratuberculosis in ruminants and other species. *Journal of Comparative Pathology*, 116: 217-261.
- Collins, M.T. and Sockett, D.C. (1993). Accuracy and economics of the USD Alicensed enzyme-linked immunosorbent assay for bovine paratuberculosis. *Journal of the American Veterinary Medicine Association*, 203: 1456-1463.
- Collins, M.T., Sockett, D.C., Ridge, S. and Cox, J.C. (1991). Evaluation of a commercial enzyme-linked immunosorbent assay for Johne's disease. *Journal of Clinical Microbiology*, 29: 272-276.
- Cox, J.C., Drane, D.P., Jones, S.L., Ridge, S. and Milner, A.R. (1991). Development and evaluation of a rapid absorbed enzyme immunoassay test for the diagnosis of Johne's disease in cattle. *Australian Veterinary Journal*, 68: 157-160.
- Dargatz, D.A., Byrum, B.A. and Barber, L.K. (2001). Evaluation of a commercial ELISA for diagnosis of paratuberculosis in cattle. *Journal of the American Veterinary Medical Association*, 218: 1163-1166.
- Fathi, R., Sarkarati, F., Eslami, M., Rezavand, B. and Nourizadeh, A. (2011). Detection of *Mycobacterium avium* subsp. *Paratuberculosis* in Cow Milk Using Culture and PCR methods, 66(2): 95-100.
- Garrido, J.M., Cortabarría, N., Oguisa, J.A., Aduriz, G. and Juste, R.A. (2000). Use of PCR method on faecal samples for diagnosis of sheep paratuberculosis. *Veterinary Microbiology*, 77: 339-349.
- Gyles, C.L. and Theon, O.C. (1993). *Pathogenesis of Bacterial Infection in Animals*. 2ed edition. USA: Ames, Iowa, Iowa State University, pp: 44-54.

- Hardin, L.E. and Thorne, J.G. (1996). Comparison of milk with serum ELISA for the detection of paratuberculosis in dairy cows. *Journal of the American Veterinary Medicine Association*, 209: 120-122.
- Hasanova, L. and Pavlik, I. (2006). Economic impact of paratuberculosis in dairy cattle herds: A review on *Veterinary Medicine, Czech*, 51: 193-211.
- Jones, T.C., Hunt, R.D. and King, N.W. (1997). Paratuberculosis. In: *Veterinary Pathology*. 6th ed., Baltimore, Maryland: Williams and Wilkins, pp: 498-501.
- Kennedy, D.J. and Benedictus, G. (2001). Control of *Mycobacterium avium* subsp. paratuberculosis infection in agricultural species. *Revue scientifique et technique*, 20: 151-179.
- Kofler, J. and Hittmair, K. (2006). Diagnostic ultrasonography in animals - Continuation of the clinical examination. *Veterinary Journal*, 171(3): 393-395.
- Lilenbaum, W., Mavassi, C.D. and Oelemann, W.M.R. (2007). Paratuberculosis, an update. *Brazilian Journal of Microbiology*, 38: 580-590.
- McKenna, S.L., Keefe, G.P. and Barkema, H.W. (2004). Cow-level prevalence of paratuberculosis in culled dairy cows in Atlantic Canada and Maine. *Journal of Dairy Science*, 87: 3770-3777.
- Milner, A.R., Mack, W.N., Coates, K.J., Hill, J., Gill, I. and Sheldrick, P. (1990). The sensitivity and specificity of a modified ELISA for the diagnosis of Johne's disease from a field trial in cattle. *Veterinary Microbiology*, 25: 193-198.
- Nielsen, S.S. and Nielsen, K.K. (2001). Diagnostic Techniques for paratuberculosis. *Bulletin of the IDF*, 362: 1-17.
- Nielsen, S.S. and Toft, N. (2008). Ante mortem diagnosis of paratuberculosis: a review of accuracies of ELISA, interferon-gamma assay and faecal culture techniques. *Veterinary Microbiology*, 129: 217-235.
- Quinn, P.G., Carter, M.E., Merkey, B. and Carter, G.R. (1994). *Clinical Veterinary Microbiology*. London: Mosby, pp: 156-168.
- Raymond, W., Sweeney, L., Robert, H., Whitlock, S., McAdams, S. and Fyock, T. (2006). Longitudinal study of ELISA seroreactivity to *Mycobacterium avium* subsp. paratuberculosis in infected cattle and culture-negative herd mates. *Journal of Veterinary Diagnostic Investigation*, 18: 2-6.
- Rudolf, H., Van Schaik, G., O'Brien, R.T., Brown, P.J., Barr, F.J. and Hall, E.J. (2005). Ultrasonographic evaluation of the thickness of the small intestinal wall in dogs with inflammatory bowel disease. *Journal of Small Animal Practice*, 46: 315-316.
- Sockett, D.C., Conrad, T.A., Thomas, C.B. and Collins, M.T. (1992). Evaluation of four serological tests for bovine paratuberculosis. *Journal of Clinical Microbiology*, 30: 1134-1139.
- Swceny, R.W., Whitlock, R.H., Buckley, C.L. and Spencer P.A. (1995). Evaluation of a commercial enzyme-linked immune sorbent assay for the diagnosis of Paratuberculosis in dairy cattle. *Journal of Veterinary Diagnostic Investigation*, 7: 488-493.
- Sweeney, R.W., Whitlock, R.H., Buckley, C.L., Spencer, P., Rosenberger, A.E. and Hutchinson, L.J. (1994). Diagnosis of paratuberculosis in dairy cattle, using enzyme-linked immunosorbent assay for detection of antibodies against *Mycobacterium paratuberculosis* in milk. *American Journal of Veterinary Research*, 55: 905-909.
- Tharwat, M., Al-Sobayil, F., Ahmed, A., Hashad, M. and Buczinski, S. (2012). Clinical, ultrasonographic, and pathologic findings in 70 camels (*Camelus dromedarius*) with Johne's disease. *Canadian Veterinary Journal*, 53: 543-548.
- Tharwat, M., Al-Sobayil, F., Hashad, M. and Buczinski, S. (2011). Transabdominal ultrasonographic findings in goats with paratuberculosis. *The Canadian Veterinary Journal*, 52: 1062-1070.
- Tschuor, A. and Clauss, M. (2008). Investigations on the stratification of fore stomach contents in ruminants: an ultrasonographic approach. *European Journal of Wildlife Research*, 54: 627-633.
- Vander Giessen, J.W., Eger, A., Haagsma, J., Haring, R.M., Gaastra, W. and Vander Zeijst, B.A. (1992). Amplification of 16S rRNA sequences to detect *Mycobacterium paratuberculosis*. *Journal of Medical Microbiology*, 36: 255-263.

-
- Whitlock, R.H. and Buergelt, C. (1996). Preclinical and clinical manifestations of paratuberculosis (including pathology). *Veterinary Clinics of North America Food Animal Practice*, 12: 345-356.
 - Whitlock, R.H., Wells, S.J., Sweeney, R.W. and Van Tiem, J. (2000). ELISA and fecal culture for paratuberculosis (Johne's disease): sensitivity and specificity of each method. *Veterinary Microbiology*, 77: 387-398.
 - Yokomizo, Y., Merkal, R.S. and Lyle, P.A. (1983). Enzyme-linked immunosorbent assay for detection of bovine immunoglobulin G1 antibody to a protoplasmic antigen of *Mycobacterium paratuberculosis*. *American Journal of Veterinary Research*, 44: 2205-2207.

Evaluation of clinical and intestinal ultrasonographic findings in cows with Johne's disease

Tolouei Kaleibar, M.^{1*}, Mogaddam, Gh.², Fahimi, M.³

1- Department of Clinical Sciences, Faculty of Veterinary Medicine, University of Tabriz, Tabriz, Iran.

2- Department of Animal Sciences, Faculty of Agriculture, University of Tabriz, Tabriz, Iran.

3- Doctor of Veterinary Medicine Degree, University of Tabriz, Tabriz, Iran.

*Corresponding author's email: mtooloei@tabrizu.ac.ir

(Received: //Accepted: //)

Abstract

Paratuberculosis or Johne's disease is an infection of small intestine caused by *Mycobacterium avium paratuberculosis* characterized by persistent and progressive diarrhea, weight loss, debilitation, and eventual death in cattle. A suitable and rapid method for diagnosis of the disease in farms is not available. Trans-abdominal ultrasound is a rapid, clinical and non-invasive diagnostic method recommended for diagnosis of animals with chronic inflammation of the intestine. The purpose of the present study was clinical and trans-abdominal ultrasound examination of cattle infected with organism of the Johns disease. This study was done on 20 female Holstein cattle with consist chronic diarrhea and/or weight loss. All animals were blindly tested for *Mycobacterium paratuberculosis* antibodies in blood samples by ELISA and also examined by trans-abdominal ultrasound for intestinal wall thickness. The result of the ELISA test showed that 35% of the samples had antibodies against *Mycobacterium paratuberculosis*. The rates of chronic diarrhea, low body condition score and both of them in cattle with positive ELISA were 100%, 71.4% and 71.4%, respectively. In the trans-abdominal ultrasound examination, the intestinal wall thickness of the infected animals (7.9 ± 1.54 mm), was significantly ($p < 0.001$) more than non- infected group (2.7 ± 0.13 mm). This study indicates that the ultrasonographic evaluation of the intestine and abdomen can be a quick, useful and on farm method with relatively high specificity in the diagnosis of cattle with John's disease.

Key words: Johne's disease, Cattle, Ultrasonography, Intestines.