

"گزارش موردی"

رخداد هایپوسپدیا در یک رأس گوساله نر هلشتاین دو ماهه به همراه کریپتواریکیدیسم و فتق نافی

اکبر ارفعی آخوله^{۱*}، بابک قاسمی پناهی^۲، غلامعلی مقدم^۲، علی سمواتیان^۳، ایرج لطفی^۳

۱- استادیار گروه علوم درمانگاهی، دانشکده دامپزشکی، واحد شبستر، دانشگاه آزاد اسلامی، شبستر، ایران.

۲- استادیار گروه علوم دامی، دانشکده کشاورزی، دانشگاه تبریز، تبریز، ایران.

۳- استاد گروه علوم دامی، دانشکده کشاورزی، دانشگاه تبریز، تبریز، ایران.

۴- دانش‌آموخته دامپزشکی، دانشکده دامپزشکی، واحد تبریز، دانشگاه آزاد اسلامی، تبریز، ایران.

*نویسنده مسئول مکاتبات: akbar_akhoole@yahoo.com

(دریافت مقاله: ۹۵/۸/۱۵ پذیرش نهایی: ۹۶/۲/۲۰)

چکیده

هایپوسپدیا یک مشکل مادرزادی است که بیشتر در سگ، گوسفند و بز رخ می‌دهد و رخداد آن در گوساله‌ها نادر می‌باشد. هایپوسپدیا در حقیقت به عدم تشکیل مادرزادی مجرای پیشابراهی گفته می‌شود. در آبان ماه سال ۹۴، دامداری برای درمان گوساله ۲ ماهه‌ای به کلینیک دامپزشکی مراجعه نموده بود. با توجه به تاریخچه اخذ شده از دامدار اقدام به معاینات بالینی دام مذکور گردید. گوساله از نظر علائم حیاتی نظیر ضربان قلب، تعداد تنفس، دمای بدن، حرکات دستگاه گوارش و سایر علائم طبیعی بود. در معاینات دستگاه ادراری مشخص گردید که مجرای ادراری در ناحیه میاندوره، در زیر رکتوم تا انتهای آن که غلاف قضیب است، تشکیل نشده است و گوساله مبتلا به هایپوسپدیا یازیس می‌باشد. همچنین در معاینه دام مذکور مشخص گردید که حیوان به فتق نافی به قطر ۶ سانتی‌متر و کریپتواریکیدیسم نیز مبتلا می‌باشد. پس از تشخیص بیماری اقدام به عمل جراحی برای کاهش اثرات این نقیصه گردید و عارضه به‌روشنی جراحی اصلاح شد. در پیگیری‌های انجام شده بعد از ۶ ماه از جراحی، دام دارای رشد مطلوب بود.

کلیدواژه‌ها: هایپوسپدیا یازیس، کریپتواریکیدیسم، آپلازی قضیب، فتق نافی، گوساله.

مقدمه

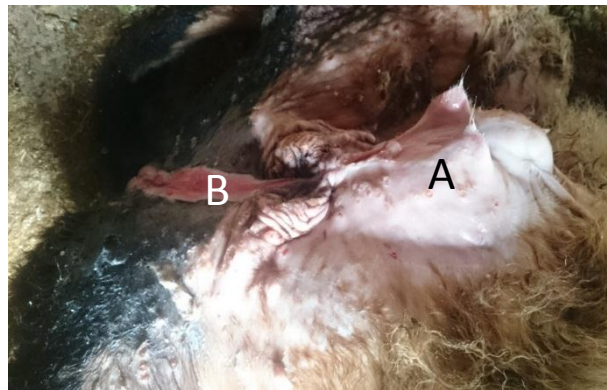
هایپوسپدیا (hypospadias) یک مشکل مادرزادی مجرای پیشابراهی می باشد که در سگ، گوسفند، بز، گاو، موش صحرایی، پریمات‌ها و انسان گزارش شده است (Radostits *et al.*, 2007; Alam *et al.*, 2005) و یکی از بیشترین ناهنجاری‌هایی است که در انسان رخ می دهد (Abd-el-hady *et al.*, 2014; Baskin, 2000; Uda *et al.*, 2004). حیوانات مبتلا ممکن است دچار سایر اختلالات همراه نظیر کریپتواریکیسم (cryptorchidism)، که به شکل مکرر همراه با هایپوسپیدیازیس گزارش شده است، نیز باشند (Shima *et al.*, 1979; Hayes and Wilson, 1986).

هایپوسپیدیازیس اغلب با هایپوپلازی کورپوس کاورنوزوم (corpus cavernosum) مجرای پیشابراهی همراه می گردد (Fossum, 2002) و ممکن است تمام مجرای پیشابراهی یا بخشی‌هایی از آن به بیرون باز شود (Rajfer and Walsh, 1976). هایپوسپیدیازیس بر اساس محل باز شدن سوراخ آن به انواع گلانولار (glandular)، اسکروتال (scrotal)، میان‌دوراهی (perineal) یا مقعدی (anal) تقسیم‌بندی می گردد. در برخی موارد آلت تناسلی ممکن است توسعه نیافته و غیرطبیعی باشد و کیسه بیضه ممکن است به دو بخش تقسیم گردد (Alam *et al.*, 2005; Fossum, 2002; Boothe, 2003). در بسیاری از موارد سبب‌شناسی این ناهنجاری مبهم باقی می ماند، اما در کل این اختلال به

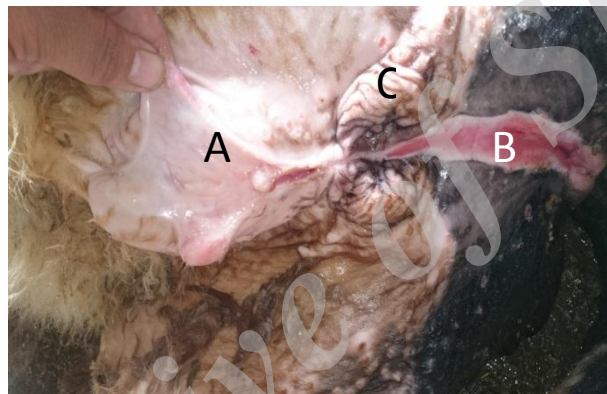عنوان یک نقص مادرزادی مورد توجه قرار می گیرد که احتمالاً به واسطه فاکتورهای داخل رحمی یا خارج رحمی که سبب عدم تولید آندروژن یا گیرنده‌های آندروژن می گردد، به وجود می آید (Uda *et al.*, 2004). با این وجود دانش ما در مورد علل بروز این پدیده در گوساله‌ها بسیار ناچیز می باشد.

شرح درمانگاهی

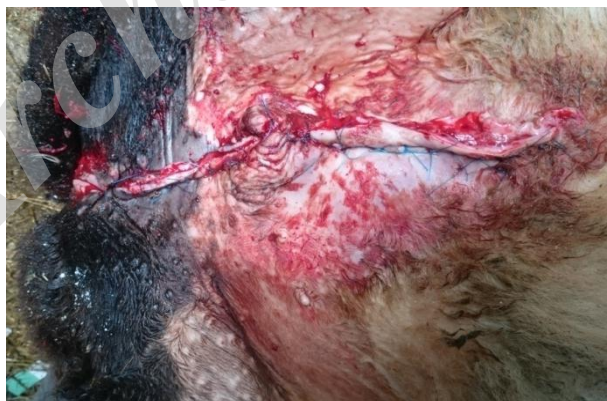در آبان ماه سال ۱۳۹۴، دامداری برای درمان گوساله دو ماهه‌ای با علایم سوختگی ادراری زیر شکم به کلینیک دامپزشکی مراجعه نمود. طبق اظهارات دامدار در گوساله نر دو ماهه به علت مشکل در دستگاه ادراری، ادرار به جای خروج از نوک آلت تناسلی از ناحیه میاندوراه زیر رکتوم خاج می گردید که این امر به مرور باعث ادرار سوزی ناحیه میاندوراه و پوست شکمی شده بود. با توجه به تاریخچه اخذ شده از دامدار اقدام به معاینات بالینی حیوان گردید. دام مذکور از نظر علایم حیاتی نظیر ضربان قلب، تعداد تنفس، دمای بدن و حرکات دستگاه گوارش و سایر علایم بالینی طبیعی بود. در معاینات بالینی دستگاه ادراری مشخص گردید که مجرای ادراری از ناحیه میاندوراه درست زیر رکتوم تا انتهای آن که غلاف قضیب است، تشکیل نشده است و همچنین در معاینه دام مذکور مشخص شد که حیوان به فتق نافی به قطر ۶ سانتی متر و کریپتواریکیسم نیز مبتلا می باشد (شکل‌های ۱ و ۲).



شکل ۱- هایپوسپدیا در یک رأس گوساله دو ماهه. آنومالی درست از ناحیه زیر رکتوم شروع شده و تا نوک آلت قضیب ادامه پیدا کرده و تنها در ناحیه بین بیضه‌ها وجود ندارد. A: فتق ناف، B: هایپوسپدیا، C: کریپتواریکیسم.



شکل ۲- فتق ناف و کریپتواریکیسم که به همراه هایپوسپدیا رخ داده است. A: فتق ناف، B: هایپوسپدیا، C: کریپتواریکیسم.



شکل ۳- اصلاح جراحی فتق ناف و هایپوسپدیا و برداشتن بقایای مجرای ادراری

را به همراه دایورتیکولوم مجرای پیشابراهی در دو رأس بزغاله گزارش نمودند (Bokhari, 2013). در ایران نیز این عارضه در ۲۴ رأس بز توسط سخا و آذری در سال ۲۰۰۹ گزارش شده است که برای درمان به بیمارستان دامپزشکی شهید باهنر کرمان ارجاع داده شده بودند و پس از تشخیص هایپوسپدیا یزیس، برای درمان این بزها اقدام به یورتروستومی دائمی شده بود که نتیجه رضایت بخشی در پی داشته است (Azari et al., 2010; Sakhaee and Azari, 2009).

عقیده بر این است که مجرای پیشابراهی از به هم چسبیدن چین های ادراری تناسلی در بعد از پاره شدن غشاهای ادراری تناسلی در دوره جنینی به وجود می آید. اختلال در این فرایند می تواند باعث به وجود آمدن اشکال مختلفی از هایپوسپدیا گردد (Hayes and Wilson, 1986).

احتمال داده می شود که هایپوسپدیا به علت غیرطبیعی بودن تولید آندروژن های (هورمون های جنسی نر که عمدتاً تستسترون می باشد) و عدم عملکرد صحیح گیرنده های تمایزگر جنسیتی باشد، که این اتفاقات در دوره اول آبستنی رخ می دهد (Uda et al., 2004). مجرای پیشابراهی تحت تاثیر آندروژن های داخلی شکل می گیرد و در ماده ها در غیاب اثر آنها مجرای پیشابراهی تشکیل می گردد (Uda et al., 2004). اختلال در به هم چسبیدن چین های ادراری-تناسلی در نقاط مختلفی از طول مجرای پیشابراهی می تواند رخ دهد و منجر به وجود آمدن انواع مختلفی از هایپوسپدیا گردد که دلیل آن هم به علت تفاوت در زمان بروز اختلالات هورمونی می باشد. مطالعات در موش صحرايي، خرگوش و انسان مشخص نموده است که دی هیدروتستسترون

بعد از اتمام معاینات بالینی اقدام به یورتروستومی برای برداشتن بقایای مجرای ادراری و فتق نافی دام گردید و محل خروج ادرار در زیر رکتوم به نحوی جراحی گردید که ادرار در هنگام خروج از مجرای ادراری به ناحیه میان دو راه ریخته نشود تا باعث ادرار سوزی گردد. همچنین به علت اینکه بیضه ها دچار هایپوپلازی شده بودند، همزمان با اصلاح نقیصه، بیضه ها نیز به روش جراحی برداشته شد و دام مذکور اخته گردید (شکل ۳). در پیگیری های انجام شده بعد از گذشت ۶ ماه از جراحی، رشد گوساله طبیعی بوده و ادرار به شکل طبیعی و بدون وجود هیچ مشکلی از مجرا به بیرون هدایت می شد.

بحث و نتیجه گیری

بروز ناهنجاری های مادرزادی، ناشی از اختلالات ژنتیکی جنین و محیط می باشد. دلایل ایجاد آنومالی ها گاهی قابل شناسایی است ولی اغلب موارد ناشناخته باقی می ماند. بنابراین، اغلب یک رویکرد روش شناختی (methodological approach) برای تعریف علت این پدیده مورد نیاز است (Rousseaux and Ribble, 1988). هایپوسپدیا یک ناهنجاری مادرزادی است که بیشتر در سگ و گوسفند مشاهده می گردد و رخداد آن در گاو بسیار نادر می باشد (Hayes and Wilson, 1979; Shima et al., 1986). گزارشات اندکی در مورد این آنومالی در حیوانات وجود دارد و عمده گزارش ها نیز مربوط به بز و گوسفند می باشد. عالم و همکاران در سال ۲۰۰۵ رخداد این عارضه را در ۳ رأس گوساله گزارش نمودند که مبتلا به هایپوسپدیا بودند (Alam et al., 2005). همچنین بخاری در سال ۲۰۱۳ این عارضه

کریپتوآرکدیسم یک آنومالی مادرزادی می‌باشد که اغلب با هایپوسپدیا در انسان و سگ همراه باشد (Howard and Bjorling, 1989; Rajfer and Walsh, 1988). این مورد نیز گوساله علاوه بر هایپوسپدیا دارای کریپتوآرکدیسم و فتق نافی نیز بود.

سیاسگزاری

بدینوسیله از دانشگاه آزاد اسلامی واحد شبستر قدردانی می‌گردد. نویسندگان اعلام می‌دارند که هیچ‌گونه تضاد منافی ندارند.

(dihydrotestosterone)، که از تستسترون تولید می‌گردد، نقش مهمی در تمایز آلت تناسلی نرها دارد و اختلال در تولید آن می‌تواند با اختلالات جنسی شدید همراه باشد (Wilson and Lasnitzki, 1971; Baskin, 2000). هایپوسپدیا ممکن است فنوتیپی باشد که به وسیله نقص ژنتیکی ارثی در خانواده‌ها ایجاد می‌گردد (Ader and Hobson, 1978).

سایر آنومالی‌های مادرزادی به همراه هایپوسپدیا گزارش شده است که شامل هرمافرودیت کاذب و هرمافرودیت (hermaphrodite) بوده است.

منابع

- Abd-el-hady, A.A., Mouchira, M. and Mohi, el-din. (2014). Hypospadias and urethral diverticulum in a female pseudohermaphrodite calf. *Scholars Journal of Agriculture and Veterinary Sciences*, 1(4b): 288-292.
- Ader, P.L. and Hobson, H.P. (1978). A review of the veterinary literature and a report of three cases in the dog. *Journal of the American Animal Hospital Association*, 14: 721-727.
- Alam, M.R., Shin, S.H., Lee, H.B., Choi, I.H. and Kim, N.S. (2005). Hypospadias in three calves: a case report. *Veterinary Medicine, Czech*, 50(11): 506-509.
- Azari, O., Sakhaee, E. and Emadi, L. (2010). Permanent urethrostomy for treatment of caprine hypospadias. *American Journal of Animal and Veterinary Sciences*, 5(2): 107-110.
- Baskin, L.S. (2000). Hypospadias and urethral development. *Journal of Urology*, 163: 951-956.
- Bokhari, S.G. (2013). Hypospadias and urethral diverticulum in two goat kids: a case report. *The journal of Animal and Plant Sciences*, 23(2): 675-677.
- Boothe, H.W. (2003). Penis, prepuce and scrotum. In: *Text Book of Small Animal Surgery*. Slatter, D. editor. 3rd ed., USA: Philadelphia, WB Saunders Company, pp: 1535.
- Fossum, T.W. (2002). Surgery of the male reproductive tract. In: *Small Animal Surgery*. Fossum, T.W., Hedlund, C.S., Hulse, D.A., Johnson A.L. and Seim, H.B. editors. 2nd ed., USA: Mosby, Inc., Elsevier Science Company, pp: 662-663.
- Hayes, H.M.Jr. and Wilson, G.P. (1986). Hospital incidence of hypospadias in dogs in North America. *Veterinary Record*, 118: 605-607.
- Howard, P.E. and Bjorling, D.E. (1989). The intersexual animal. *Problems in Veterinary Medicine*, 1: 74-83.
- Radostits, O.M., Gay, C.C., Hinchcliff, K.W. and Constable, P.D. (2007). *Veterinary Medicine*. 10th ed., UK: London, Saunders, pp: 573.

- Rajfer, J. and Walsh, P.C. (1976). The incidence of intersexuality in patients with hypospadias and cryptorchidism. *Journal of Urology*, 166: 769-770.
- Rousseaux, C.G. and Ribble, M. (1988). Developmental anomalies in farm animals II. Defining Etiology. *Canadian Veterinary Journal*, 29: 30-39.
- Sakhaee, E. and Azari, O. (2009). Hypospadias in goats. *Iranian Journal of Veterinary Research*, Shiraz University, 10(3): 298-301.
- Shima, H., Ikoma, F., Terakawa, T., Satoh, Y., Nagata, H., Shimada, K., *et al.* (1979). Developmental anomalies associated with hypospadias. *Journal of Urology*, 122: 619-621.
- Uda, A., Kojima, Y., Hayashi, Y., Mizuno, K., Asai, N. and Kohri, K. (2004). Morphological features of external genitalia in hypospadiac rat model: 3-dimensional analysis. *Journal of Urology*, 171: 1362-1366.
- Wilson, J.D. and Lasnitzki, I. (1971). Dihydrotestosterone formation in fetal tissues of the rabbit and rat. *Endocrinology*, 89: 659-668.

Archive of SID

Occurrence of hypospadias in a 2 month old male Holstein calf along with cryptorchidism and umbilical hernia

Arfaei-akhoole, A.^{1*}, Qassemi Panahi, B.², Moghadam, Gh.³, Samvatian, A.³, Lotfi, I.⁴

1- Assistant Professor, Department of Clinical Science, Faculty of Veterinary Medicine, Shabestar Branch, Islamic Azad University, Shabestar, Iran.

2- Assistant Professor, Department of Animal Science, Faculty of Agriculture, University of Tabriz, Tabriz, Iran.

3- Professor, Department of Animal Science, Faculty of Agriculture, University of Tabriz, Tabriz, Iran.

4- DVM Graduate of Faculty Veterinary Medicine, Tabriz Branch, Islamic Azad University, Tabriz, Tabriz, Iran.

*Corresponding author's email: akbar_akhoole@yahoo.com

(Received: 2016/11/3 Accepted: 2017/5/10)

Abstract

Hypospadias is a congenital problem reported in dogs, sheep and goats and occurrence of this anomaly in calves is rare. In fact, hypospadias is congenital absence of the urethra. In October 2015, a client attended the veterinary clinic for treatment of a 2 month old calf. Physical examination was performed following anamnesis. Vital signs including heart and respiratory rates, body temperature and peristaltic movements of the gastrointestinal system were normal. Examination of the urinary system revealed aplasia of the urethra at the perineum from beneath the rectum to the end of the penis and the calf was diagnosed with hypospadias. Physical examination also revealed the presence of an umbilical hernia with diameter of 6 cm and cryptorchidism. After diagnosis, the defect was corrected by surgical method to alleviate its side effects. Six months after surgical correction, the calf had satisfactory growth rate.

Conflict of interest: None declared.

Keywords: Hypospadias, Cryptorchidism, Penile aplasia, Umbilical hernia, Calf.