

وقوع درماتوفیتوز در گروه‌های سنی مختلف در یکی از گاوداری‌های شیری اطراف تهران

سیروس صادقیان چالستری^{۱*}، عقیل شریف‌زاده^۲، جواد راغ^۳، حمید توانایی‌منش^۱، علی احمدی^۴

۱- استادیار گروه بیماری‌های داخلی، دانشکده دامپزشکی، دانشگاه تهران، تهران، ایران.

۲- استادیار مرکز تحقیقات قارچ‌شناسی، دانشکده دامپزشکی، دانشگاه تهران، تهران، ایران.

۳- دامپزشک موسسه تحقیقاتی امین‌آباد، دانشکده دامپزشکی، دانشگاه تهران، تهران، ایران.

۴- کارشناس گروه انگل‌شناسی، دانشکده دامپزشکی، دانشگاه تهران، تهران، ایران.

*نویسنده مسئول مکاتبات: s.sadeghian@ut.ac.ir

(دریافت مقاله: ۹۶/۵/۱ پذیرش نهایی: ۹۶/۱۱/۱۶)

چکیده

درماتوفیتوز یک عفونت پوستی زئونوز است که سویه *تریکوفیتون وروکوزوم* مسئول اصلی این عفونت در گاو می‌باشد. این بیماری اساساً در دام‌های جوان (گوساله‌ها) رخ می‌دهد و معمولاً انتقال بین دام‌ها از طریق تماس مستقیم با یک میزبان بوده و از طریق ساختارهای رویشی عفونی مثل هایف‌ها و اسپوره‌های قارچ گسترش می‌یابد. در اسفند ماه سال ۱۳۹۵، بررسی‌ها در یکی از گاوداری‌های شیری اطراف تهران نشان داد که ضایعات بیماری درماتوفیتوز نه تنها در گوساله‌ها بلکه در تلیسه‌ها و گاوهای شیری نیز وجود دارد. ضایعات معمولاً به صورت دلمه‌های سفید متمایل به خاکستری با اندازه متفاوت اما مجزا، محدود و ضخیم دیده شد و ناحیه دچار ریزش مو بود. ضایعات پوستولار که به صورت دلمه‌های کوچک از سطح پوست بیرون زده بودند، کمتر مشاهده شد. بررسی میکروسکوپی مستقیم نمونه‌های پوست برای جرب منفی اما برای اجزای قارچ مثل هایف و آرتروکنیدی مثبت بود. از لحاظ ماکروسکوپی سویه قارچ روی محیط سابورو دکستروز آگار به صورت کلونی‌های کوچک دکمه‌ای شکل به رنگ سفید تا کرم، سطحی با قوام مخملی و پشتی سفید رنگ بود. خصوصیات میکروسکوپی آن نیز به صورت هایف‌های بلند و نامنظم همراه با تعداد زیادی کلامیديوکنیدی بود که به صورت زنجیروار پشت سرهم قرار داشتند که همگی از خصوصیات تشخیصی *تریکوفیتون وروکوزوم* می‌باشد. در نهایت دام‌های بیمار تحت درمان با محلول ۱۰ درصد یدید سدیم به میزان ۱g/۱۴Kg به صورت داخل‌سیاهرگی قرار گرفتند. در این گزارش مشخص شد که *تریکوفیتون وروکوزوم* مسئول عفونت قارچی در سنین مختلف در گاوداری شیری بوده است، به طوری که می‌توان گفت دام‌های بالغ نیز همانند دام‌های جوان به عفونت مستعد هستند و بیماری سبب اثرات آسیب‌رسان روی رشد، تولید شیر و گوشت دام می‌شود.

کلیدواژه‌ها: درماتوفیتوز، *تریکوفیتون وروکوزوم*، گوساله، تلیسه، گاو شیری.

مقدمه

درماتوفیتوز (ringworm) یک عفونت پوستی زئونوز است که توسط گروهی از قارچ‌ها که درماتوفیت نامیده می‌شوند، ایجاد می‌شود (Shams-Ghahfarokhi *et al.*, 2009). عفونت گسترش جهانی دارد و به عنوان یک مسئله در سلامت عمومی در سراسر جهان مورد توجه است (Kane *et al.*, 1997). تریکوفیتون و روکوزوم به عنوان عامل منحصر به فرد عفونت قارچی در گاو گزارش شده است (Shams-Ghahfarokhi *et al.*, 1994; Khosravi and Mahmoudi, 2009). این نوع درماتوفیت با شیوع کمتری گوسفند، بز و دیگر نشخوارکنندگان را نیز متأثر می‌کند (Shams-Ghahfarokhi *et al.*, 2009; Pier *et al.*, 1994). انسان چندین همه‌گیری عفونت با تریکوفیتون و روکوزوم در اثر تماس مستقیم با حیوانات عفونی یا تماس غیر مستقیم با پروپاگول‌های (propagules) عفونی در محیط گزارش شده است (Ming *et al.*, 2001; Roman *et al.*, 2006). درماتوفیتوز، سبب زیان‌های اقتصادی شدید به‌خصوص در گله‌گاو، از جهت آسیب‌های پوستی، کاهش تولید شیر و گوشت می‌شود. محیط بسته، فاکتورهای میزبانی (مثل سن، نژاد و وضعیت سیستم ایمنی)، کمبودهای جیره غذایی، حضور زخم‌های سطحی در پوست و رطوبت طولانی مدت، فاکتورهای مستعد کننده مهم برای وقوع بیماری هستند (Swai and Sanka, 2012; Papini *et al.*, 2005; Oborilova and Rybnikar, 2009). انتقال بین میزبان‌ها معمولاً از طریق تماس مستقیم با یک میزبان دارای علائم بیماری یا میزبان بدون علائم رخ می‌دهد (Murray *et al.*, 2005). قارچ قادر است در ضایعات

پوست حیوانات عفونی برای چند ماه در جای تاریک و مرطوب بقا یابد، جایی که به آسانی به دیگر حیوانات و انسان منتقل می‌شود (Weitzman and Summerbell, 1995). چندین همه‌گیری از بیماری در گله‌های گاو به‌خصوص در حیوانات جوان (گوساله) گزارش شده است (Shams-Ghahfarokhi *et al.*, 2009; Cam *et al.*, 2000; Maslen, 2007). حیوانات جوان به درماتوفیتوز مستعدتر هستند که این می‌تواند نتیجه سیستم ایمنی ضعیف و pH بالای پوست در دام‌های جوان باشد (Dalis *et al.*, 2014). در مطالعه‌ای، محققین نشان دادند اختلاف معنی‌داری میان فراوانی عفونت قارچی در گوساله‌های زیر یک‌سال و گاوهای بالای یک‌سال وجود دارد. فراوانی کمتر عفونت قارچی در گاو در مقایسه با گوساله ممکن است به علت گسترش ایمنی سلولی توسط تریکوفیتون و روکوزوم باشد که منجر به مقاومت در بالغین می‌شود (Shams-Ghahfarokhi *et al.*, 2009). اخیراً یک همه‌گیری وسیعی از بیماری در یک گله شیری در ناحیه آروشا کشور تانزانیا گزارش شده است (Swai and Sanka, 2012). چندین همه‌گیری از درماتوفیتوز در گله‌های گاو و خصوصاً گوساله‌های جوان در استرالیا (Maslen, 2000)، چین (Ming *et al.*, 2006) و ایتالیا (Papini *et al.*, 2009) نیز گزارش شده است. در گزارش حاضر نیز وقوع درماتوفیتوز در گروه‌های سنی مختلف (گوساله، تلیسه و گاو شیری) در یکی از گاوداری‌های شیری اطراف تهران شرح داده شده است.

شرح درمانگاهی

در ادامه جهت تشخیص نوع قارچ، نمونه‌های اخذ شده روی محیط سابورو دکستروز آگار حاوی سیکلوهاگزامید (۰/۰۰۵ درصد، شرکت مرک) و کلرامفنیکول (۰/۰۴ درصد، شرکت سیگما) کشت داده شدند و در دمای ۳۰ درجه سانتی‌گراد برای ۴ هفته گرمخانه‌گذاری شده و هر روز مورد ارزیابی ظاهری قرار می‌گرفتند. برای بررسی میکروسکوپی یک قطره از رنگ لاکتوفنول کاتون‌بلو روی یک لام تمیز قرار داده شد. سپس یک قسمت از میسلیم قارچ به لام حاوی رنگ انتقال داده شد و توسط یک نیدل برای جداسازی فیلامنت به آرامی روی آن کشیده شد. سپس یک لامل روی نمونه آماده‌شده قرار داده شد و در زیر میکروسکوپ بررسی گردید.

یافته‌ها

– معاینات بالینی: در بررسی علائم حیاتی در دام‌های بیمار، تغییر قابل توجهی در علائم حیاتی مشاهده نگردید، اما کندی رشد در دام‌های جوان و لاغری و کاهش تولید شیر در دام‌های بالغ مشهود بود. در بررسی سراسر بدن دام‌ها برای حضور دلمه، پوسته پوسته شدن، اریتم و ریزش مو، مشاهدات نشان داد ضایعات پوستی نه تنها در گوساله‌ها بلکه در تلیسه‌ها و گاوهای شیری نیز وجود دارد، به طوری که از ۱۷۰ رأس گاو شیری ۱۲ رأس، از ۲۲۰ رأس تلیسه ۱۶ رأس و از ۱۲۰ رأس گوساله ۱۷ رأس ضایعات پوستی را نشان دادند. ضایعات در نقاط مختلف بدن دام‌ها قابل مشاهده بود، اما شدت این ضایعات در ناحیه صورت، به خصوص اطراف چشم‌ها و پوزه بیشتر بود (شکل ۱). دو نوع ضایعه پوستی در دام‌های مبتلا مشاهده شد. معمول‌ترین

– تاریخچه: در اسفند ماه سال ۱۳۹۵، یکی از گاو‌داری‌های شیری اطراف تهران با ۵۱۰ رأس دام به دلیل وقوع ضایعات پوستی در تعدادی از دام‌ها تحت بررسی و معاینه قرار گرفت. همه دام‌های بیمار از نژاد هولشتاین و از هر دو جنس نر و ماده و در سنین مختلف بودند. ضایعات گزارش شده توسط دامدار به صورت کچلی و پوسته‌های سفید رنگ در ناحیه سر و گردن بود. در تاریخچه کسب‌شده مشخص گردید، یک هفته قبل از شروع ضایعات پوستی، به دلیل همه‌گیری بیماری تب‌برفکی در منطقه دام‌ها واکسن تب‌برفکی دریافت کرده بودند. همچنین برای کنترل بیماری‌های انگلی در گله، دام‌ها سالانه دو بار ترکیبات ضد انگل دریافت کرده بودند.

– معاینات بالینی: در معاینه دام‌ها علائم حیاتی شامل تعداد ضربان قلب، تعداد تنفس و دمای بدن ثبت گردید و سراسر بدن دام‌ها برای حضور دلمه، پوسته پوسته شدن، اریتم و ریزش مو مورد بررسی قرار گرفت و تمام مشاهدات ثبت شد.

– آزمایشات تشخیصی: از ضایعات مشاهده‌شده با استفاده از تیغ جراحی استریل در داخل پتری‌دیش استریل نمونه اخذ گردید و جهت بررسی جرب و قارچ به آزمایشگاه ارسال شد. به منظور بررسی مستقیم میکروسکوپی، قسمتی از تراشه‌های سطحی اخذشده از محل ضایعه روی یک لام تمیز قرار داده شد و یک قطره از محلول هیدروکسید پتاسیم/دی‌متیل سولفوکساید ۲۰ درصد به آن اضافه و در زیر میکروسکوپ نوری مورد ارزیابی قرار گرفت.

ضایعات به صورت دلمه‌های (crust) سفید متمایل به خاکستری با اندازه متفاوت اما مجزا، محدود، ضخیم و دچار ریزش مو بود. با حذف دلمه‌ها از محل ضایعه یک بافت کراتینه مرطوب، قرمز و آلوسی آشکار

گردید. ضایعات پوستولار (pustular) کمتر مشاهده شد که به صورت دلمه‌های کوچک از سطح پوست بیرون زده بودند.



شکل ۱- ضایعات درماتوفیتوز در گوساله ۶ ماهه (تصویر سمت راست) و گاو شیری (تصویر سمت چپ). به ضایعات ضخیم، مجزا و دلمه‌های سفید متمایل به خاکستری در اطراف چشم‌ها، پوزه و گوش‌ها توجه کنید.

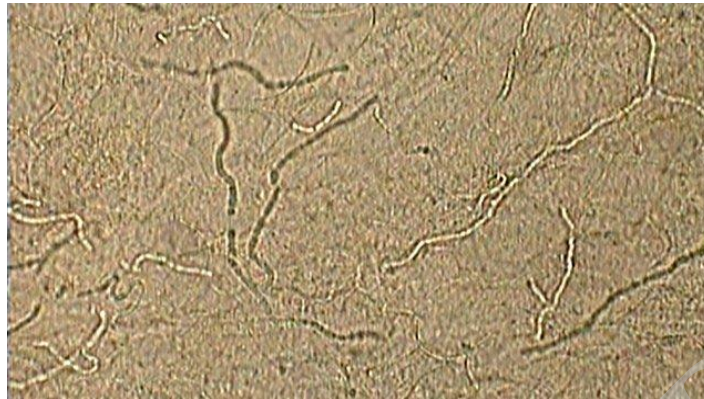- آزمایشات تشخیصی

- بررسی میکروسکوپی مستقیم: بررسی میکروسکوپی مستقیم نمونه‌های پوست برای قارچ، تعداد زیادی هایف‌های قارچی دارای دیواره عرضی به همراه آرتروکنیدی‌ها را نشان داد (شکل ۲)، اما بررسی میکروسکوپی مستقیم نمونه‌های پوست برای جرب منفی بود.

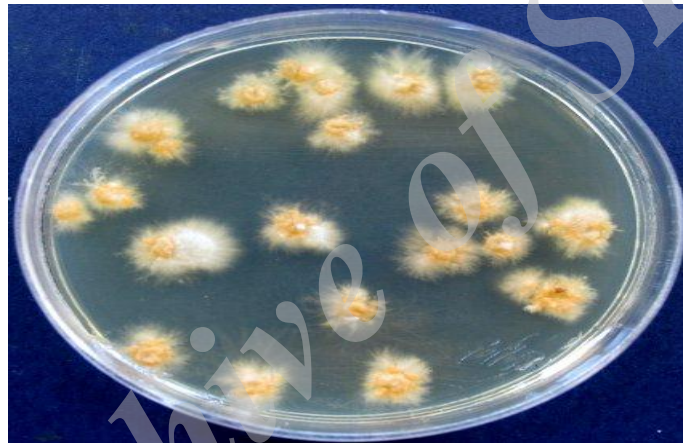- کشت نمونه جهت تشخیص نوع قارچ: دو هفته پس از کشت اولیه، کلونی‌های کوچک دکمه‌مانند به رنگ سفید تا کرم، سطحی با قوام مخملی و پشت سفید رنگ بر روی محیط‌های کشت ظاهر شدند (شکل ۳). در بررسی میکروسکوپی کلونی‌ها با رنگ لاکتوفنول کاتن-

بلو، هایف‌های بلند و نامنظم همراه با تعداد زیادی کلامیدیوکنیدی که به صورت زنجیروار پشت سرهم قرار داشتند، دیده شد که همگی از خصوصیات تشخیصی تریکوفیتون و روکوزوم می‌باشند (شکل ۴).

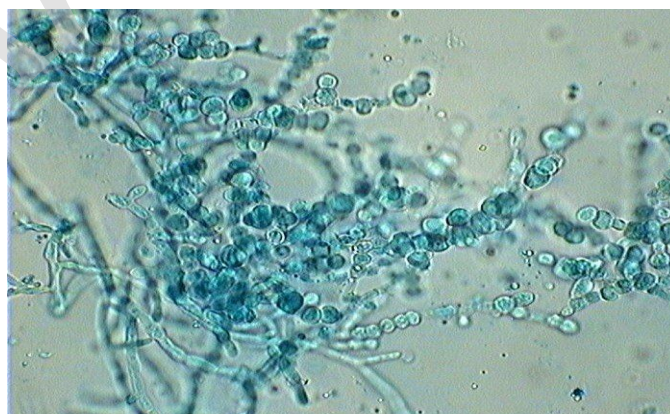
درمان: پس از تایید عفونت، دام‌های با علائم بالینی بیماری از سایر دام‌ها جدا گردیدند و در محلی دیگر نگهداری و تحت درمان سیستمیک با محلول ۱۰ درصد یدید سدیم به صورت داخل سیاهرگی و به میزان یک گرم به ازای هر ۱۴ کیلوگرم وزن بدن قرار گرفتند. درمان ۷۲ ساعت بعد مجدداً تکرار گردید (Constable *et al.*, 2017).



شکل ۲- هایف‌های بلند و واجد دیواره عرضی درماتوفیتی به همراه آرتروکنیدی‌ها در نمونه میکروسکوپی مستقیم تهیه‌شده با هیدروکسید پتاسیم/دی‌متیل سولفوکساید ۲۰ درصد.



شکل ۳- خصوصیات مورفولوژیکی تریکوفیتون وروکوزوم روی محیط سابورو دکستروز آگار: به کلونی‌های کوچک دکمه‌مانند به رنگ سفید تا کرم، سطحی با قوام مخملی توجه نمایید.



شکل ۴- زنجیره‌های کلامیدیوکنیدی تریکوفیتون وروکوزوم (رنگ آمیزی لاکتوفنول کاتن بلو، بزرگنمایی ۴۰×)

بحث و نتیجه‌گیری

تریکوفیتون و روکوزوم مسئول بسیاری از موارد عفونت قارچی گاو (بیشتر از ۹۰ درصد) در سراسر جهان است. با این وجود، دیگر درماتوفیت‌ها به عنوان عامل کمتر معمول بیماری گزارش شده‌اند. در این گزارش نیز مشخص شد که تریکوفیتون و روکوزوم مسئول عفونت قارچی در سنین مختلف در گاوداری شیری بوده است. اهمیت این گزارش در این است که عفونت‌های پایدار دام‌های مزرعه توسط قارچی مثل تریکوفیتون و روکوزوم علاوه بر اثرات آسیب‌رسان روی گاو موجب تهدید سلامت عمومی نیز می‌شود (Shams-Ghahfarokhi et al., 2009). در مطالعه حاضر عفونت قارچی با تریکوفیتون و روکوزوم در همه سنین مشاهده شد، به طوری که می‌توان گفت دام‌های بالغ شیری نیز همانند دام‌های جوان به عفونت مستعد هستند، درحالی که برخی از محققین گزارش کرده‌اند که دام‌های بالغ به درماتوفیتوز کمتر مستعد هستند و تعدادی از آنها ممکن است حامل عفونت باشند بدون اینکه علائم بالینی از بیماری را نشان دهند و منبعی از عفونت برای گوساله‌ها باشند (Cam et al., 2007). تشخیص عفونت قارچی در این مطالعه بر اساس علائم بالینی و مشاهده اجزای قارچ در نمونه‌های پوست در بررسی میکروسکوپی مستقیم و جداسازی عامل بیماری از طریق کشت بود. ضایعات پوستی مشاهده شده در این گزارش مشابه سایر گزارشات درماتوفیتوز در گاو بود با این اختلاف که ضایعات پوستولار کمتر گزارش گردیده است (Swai and Sanka, 2012; Chermette et al., 2008). برخی محققین معتقدند ضایعات پوستی در ناحیه پشت و تهیگاه دام بیشتر از سایر نقاط بدن رخ

می‌دهند (Swai and Sanka, 2012)، در حالی که در این گزارش ضایعات پوستی در ناحیه سر و صورت به-خصوص اطراف چشم‌ها فراوان‌تر از سایر نقاط بدن بود. علت وقوع این حالت از ضایعات به خوبی مشخص نیست، اما با این حال عادت به لیسیدن سر و صورت توسط دام می‌تواند این نواحی را به عفونت مستعد کند. درماتوفیتوز گاو موجب زیان‌های اقتصادی شدید در دام و صنعت چرم به دلیل آسیب به پوست و کاهش در تولید شیر و گوشت می‌شود (Gudding and Lund, 1995). حذف قارچ از محیط به دلیل خصوصیات اسپوره‌های آن و همچنین درمان عفونت قارچی گاو سخت و هزینه‌بر است (Gudding and Lund, 1995). این مسائل سبب شده است که به پیشگیری موثر مقابل بیماری به صورت اقدامات بهداشتی نیاز باشد، اما اغلب ناکافی هستند. واکسیناسیون علیه درماتوفیتوز گاو موثرترین راه کنترل عفونت در نظر گرفته می‌شود (Mikaili et al., 2012; Rybnikar, 1992). در مطالعه‌ای در بریتانیا، فراوانی نسبی تریکوفیتون و روکوزوم از سال ۱۹۸۰ تا ۲۰۰۵ تا ۹۰ درصد کاهش یافته است (Borman et al., 2007)، که به دلیل بهبود شرایط بهداشتی و استفاده از برنامه‌های موثر در کنترل عفونت قارچی در گله‌های گاو است. بنابراین، برای کنترل درماتوفیتوز رعایت اصول بهداشتی شامل کنترل ورود و خروج دام‌ها، عدم استفاده از وسایل مشترک میان دام‌ها و شستشو و ضدعفونی کردن وسایل و محل نگه‌داری دام‌ها، انجام واکسیناسیون و استفاده از جیره غذایی حاوی ویتامین A، سلنیوم و روی توصیه می‌شود (Constable et al., 2017).

سپاسگزاری

تعارض منافع

نویسندگان از همکاری صمیمانه کارکنان آزمایشگاه‌های انگل‌شناسی و قارچ‌شناسی دانشکده دامپزشکی دانشگاه تهران تشکر و قدردانی می‌کنند.

نویسندگان اعلام می‌دارند که در این مطالعه هیچ‌گونه تضاد منافی ندارند.

منابع

- Borman, A.M., Campbell, C.K., Fraser, M. and Johnson, E.M. (2007). Analysis of the dermatophyte species isolated in the British Isles between 1980 and 2005 and review of worldwide dermatophyte trends over the last three decades. *Medical Mycology*, 45: 131-141.
- Cam, Y., Gümüşsoy, K.S., Kibar, M., Apaydin, N. and Atalay, Ö. (2007). Efficacy of ethylenediamine dihydriodise for the treatment of ringworm in young cattle. *Veterinary Research*, 160: 408-410.
- Chermette, R., Ferreiro, L. and Guillot, J. (2008). Dermatophytoses in animals. *Mycopathological Research*, 166: 385-405.
- Constable, P.D., Hinchcliff, K.W., Done, S.H. and Grunberg, W. (2017). *Veterinary Medicine*. 11th ed., Elsevier, pp: 1600-1602.
- Dalis, J.S., Kazeem, H.M., Kwaga, J.K.P. and Kwanashie, C.N. (2014). An outbreak of ringworm caused by *Trichophyton verrucosum* in a group of calves in Vom, Nigeria. *African Journal of Microbiology Research*, 8: 783-787.
- Gudding, R. and Lund, A. (1995). Immunoprophylaxis of bovine dermato-phytosis. *Canadian Veterinary Journal*, 36: 302-306.
- Kane, J., Summerbell, R., Sigler, L., Krajden, S. and Land, G. (1997). *Laboratory Handbook of Dermatophytes*. USA: Star Publishing Company, Belmont, CA, pp: 182-185.
- Khosravi, A.R. and Mahmoudi, M. (1994). Dermatophytes isolated from domestic animals in Iran. *Mycosis*, 37: 43-48.
- Maslen, M.M. (2000). Human cases of cattle ringworm due to *Trichophyton verrucosum* in Victoria, Australia. *Australian Journal of Dermatology*, 42: 1-4.
- Mikaili, A., Chalabi, M., Ghashghaie, A. and Mostafaie, A. (2012). Immunization against bovine dermatophytosis with live *Trichophyton verrucosum*. *African Journal of Microbiology Research*, 6: 4950-4953.
- Ming, P.X., Ti, Y.L. and Bulmer, G.S. (2006). Outbreak of *Trichophyton verrucosum* in China transmitted from cows to humans. *Mycopathological Research*, 161: 225-228.
- Murray, P.R., Rosenthal, K.S. and Pfaller, M.A. (2005). Superficial and cutaneous mycosis. In: *Medical Microbiology*. 5th ed., USA: Philadelphia, pp: 745-751.
- Oborilova E. and Rybnikar A. (2005). Experimental dermatophytosis in calves caused by *Trichophyton verrucosum* culture. *Mycosis*, 48: 187-191.
- Papini, R., Nardoni, S., Fanelli, A. and Mancianti, F. (2009). High infection rate of *Trichophyton verrucosum* in calves from Central Italy. *Zoonosis Public Health*, 56: 59-64.
- Pier, A.C., Smith, J.M.B., Alexiou, H., Ellis, D.H., Lund, A. and Pritchard, R.C. (1994). Animal ringworm – its aetiology, public health significance and control. *Journal of Medical Veterinary Mycology*, 32: 133-150.

- Roman, C., Massai, L., Gianni, C. and Crosti, C. (2001). Case reports. Six cases of infection due to *Trichophyton verrucosum*. *Mycosis*, 44: 334-337.
- Rybnikar, A. (1992). Cross-immunity in calves after vaccination against trichophytosis. *Acta Veterinaria Brno*, 61: 189-194.
- Shams-Ghahfarokhi, M., Mosleh-Tehrani, F., Ranjbar-Bahadori, S. and Razzaghi-Abyaneh, M. (2009). An epidemiological survey on cattle ringworm in major dairy farms of Mashhad city, Eastern Iran. *Iranian Journal of Microbiology*, 1: 31-36.
- Swai, E.S. and Sanka, P.N. (2012). Bovine dermatophytosis caused by *Trychophyton verrucosum*: a case report. *Veterinary World*, 5: 297-300.
- Weitzman, I. and Summerbell, R.C. (1995). The dermatophytes. *Clinical Microbiology Reviews*. 8: 240-259.

Archive of SID

Occurrence of dermatophytosis in different age groups in a dairy farm around Tehran

Sadeghian Chaleshtori, S.^{1*}, Sharifzadeh, A.², Ragh, J.³, Tavanaeimanesh, H.¹, Ahmadi, A.⁴

1- Assistant Professor, Department of Internal Medicine, Faculty of Veterinary Medicine, University of Tehran, Tehran, Iran.

2- Assistant Professor, Mycology Research Center, Faculty of Veterinary Medicine, University of Tehran, Tehran, Iran.

3- Veterinarian, Institute of Aminabad Research, Faculty of Veterinary Medicine, University of Tehran, Tehran, Iran.

4- Expert, Department of Parasitology, Faculty of Veterinary Medicine, University of Tehran, Tehran, Iran.

Corresponding author's email: s.sadeghian@ut.ac.ir

(Received: 2017/7/23 Accepted: 2018/2/5)

Abstract

Dermatophytosis is a zoonotic skin infection with *Trichophyton verrucosum* being the main strain responsible for the infection in cattle. The disease occurs mainly in young animals (calves) and it usually spreads between animals through direct contact with a host via infected vegetative structures such as hyphae and spores of the fungus. In March 2017, investigations in a dairy farm around Tehran showed that dermatophytosis lesions were present not only in calves but also in heifers and dairy cows. Lesions were usually seen as grayish white crusts in various sizes but they were distinct, limited and thick and the area had hair loss. Pustular lesions protruding as small scabs from the skin surface were seen less frequently. Direct microscopic examination of skin samples were negative for mites but positive for the fungi components such as hyphae and arthroconidiate. The macroscopic properties of fungi strain on Sabouraud dextrose agar medium was as button-like small colonies with white to creamy color, velvet-like surface consistency and a white underside. The microscopic characteristics were long and irregular hyphae with many chained chlamydoconidia which are the diagnostic characteristics of *Trichophyton verrucosum*. Finally, the infected animals were treated with a 10% solution of sodium iodide at the dose of 1g/14Kg intravenously. This report indicated that *Trichophyton verrucosum* was responsible for fungal infection at various age groups in the dairy farm therefore it can be concluded that adults as well as young animals are susceptible to the infection and the disease causes damaging effects on growth and the production of milk and meat.

Conflict of interest: None declared.

Keywords: Dermatophytosis, *Trichophyton verrucosum*, Calf, Heifer, Dairy cow.