

ارزیابی ماکروسکوپیک تأثیر فیبرین غنی از پلاکت بر روند التیام زخم ثانویه پوست در سگ

نصرت‌الله چنگیزی^۱، داود کاظمی^{۲*}

۱- دانش‌آموخته دکترای حرفه‌ای دامپزشکی، دانشکده دامپزشکی، واحد تبریز، دانشگاه آزاد اسلامی، تبریز، ایران.

۲- استادیار گروه علوم درمانگاهی، دانشکده دامپزشکی، واحد تبریز، دانشگاه آزاد اسلامی، تبریز، ایران.

*نویسنده مسئول مکاتبات: dkazemi@iaut.ac.ir

(دریافت مقاله: ۹۶/۵/۵ پذیرش نهایی: ۹۶/۱۱/۱۶)

چکیده

فیبرین غنی از پلاکت، فرآورده غنی از پلاکتی است که به دلیل آزادسازی فاکتورهای رشد می‌تواند در روند التیام زخم تأثیرگذار باشد. هدف از این مطالعه ارزیابی ماکروسکوپیک تأثیر استفاده موضعی از این فرآورده بر روند التیام زخم ثانویه پوست بود. بدین منظور از ۱۴ قلاده سگ نر بالغ استفاده شد. چهار عدد زخم تمام ضخامت به ابعاد $۲/۵ \times ۲/۵$ سانتی‌متر در طرفین ستون فقرات قسمت پشتی بدن هر یک از حیوانات ایجاد شد. زخم‌های سمت چپ و راست به ترتیب به‌عنوان تیمار و شاهد استفاده شدند. درصد جمع‌شدگی زخم، تشکیل بافت پوششی و التیام زخم در روزهای ۷، ۱۴، ۲۱ و ۲۸ بعد از عمل در تمامی زخم‌ها محاسبه شده و میانگین مقادیر عددی حاصله بین دو گروه با استفاده از آزمون آماری تی مستقل در سطح اطمینان ۹۵٪ مورد مقایسه قرار گرفت. در روز ۲۸ بعد از عمل، درصد جمع‌شدگی زخم گروه تیمار به‌طور غیرمعنی‌داری کمتر از گروه شاهد ($۴۴/۰۳ \pm ۶/۱۵$) در مقایسه با ($۴۹/۲۶ \pm ۱۰/۰۹$) و درصد تشکیل بافت پوششی به‌طور غیرمعنی‌داری بیشتر از گروه شاهد ($۸۵/۹۰ \pm ۱۰/۳۲$) در مقایسه با ($۶۶/۲۴ \pm ۱۳/۴۵$) بود. همچنین درصد التیام زخم گروه تیمار به‌طور معنی‌داری ($p=۰/۰۳$) بیشتر از گروه شاهد ($۹۲/۵۵ \pm ۵/۱۴$) در مقایسه با ($۸۳/۸۵ \pm ۳/۶۹$) بود. به‌طور کلی یافته‌ها نشان داد که فیبرین غنی از پلاکت منجر به بهبود روند التیام زخم ثانویه پوست از لحاظ ماکروسکوپیک می‌شود.

کلیدواژه‌ها: فیبرین غنی از پلاکت، جمع‌شدگی زخم، تشکیل بافت پوششی، التیام زخم، سگ.

مقدمه

از بین رفتن تمامیت ساختاری پوست منجر به ایجاد انواع مختلف زخم می‌شود که علاوه بر خود پوست، ساختار و عملکرد بافت‌های زیرپوستی را نیز تحت تأثیر قرار می‌دهد. زخم‌های پوستی به لحاظ بالینی به‌وفور قابل مشاهده بوده و عمدتاً متعاقب برش‌های ناشی از جراحی و یا آسیب‌های گسترده بافتی از قبیل ضربات شدید و یا سوختگی‌ها ایجاد می‌شوند. با توجه به اینکه پوست بزرگ‌ترین سد دفاعی بدن است و نقش مهمی در حفظ محیط داخلی بدن ایفا می‌کند، بنابراین درمان مناسب زخم‌های پوستی در حداقل زمان ممکن جهت بازگرداندن ساختار و عملکرد پوست به حالت طبیعی از اهمیت ویژه‌ای برخوردار می‌باشد (Singer and Clark, 1999; Robson *et al.*, 2001).

بلافاصله پس از ایجاد آسیب بافتی پدیده التیام زخم در بدن آغاز می‌شود. التیام زخم ترکیب پیچیده‌ای از وقایع سلولی و بیوشیمیایی می‌باشد که منجر به بازسازی ساختار و عملکرد فیزیولوژیک عضو آسیب‌دیده می‌شود (Enoch and Leaper, 2008; Singer and Clark, 1999; Halloran and Slaviv, 2002). پلاکت‌ها در زمره سلول‌هایی هستند که نقش اساسی در پدیده التیام زخم داشته و در محل زخم حضور پیدا می‌کنند. علاوه بر نقش آن‌ها در سیستم انعقاد خون، پلاکت‌ها منبع غنی از فاکتورهای رشد مورد نیاز جهت التیام زخم از قبیل فاکتور رشد پلاکتی (Platelet Derived Growth Factor, PDGF)، فاکتور رشد تغییر دهنده بتا ($\text{TGF-}\beta$; Transforming β Growth Factor)، فاکتور رشد آندوتلیال عروقی (Vascular Endothelial Growth Factor; VEGF) و

فاکتور رشد اپیدرمی (Epidermal Growth Factor; EGF) می‌باشند. این فاکتورها مسئول افزایش فعالیت میتوزی سلول‌ها، رشد و تمایز سلولی، کشیده شدن سلول‌های التهابی به محل عارضه، افزایش تولید کلاژن و رگ‌زایی می‌باشند (Lee *et al.*, 2008). به همین دلیل استفاده از فاکتورهای رشد جهت بهبود التیام زخم از دیرباز مورد توجه قرار گرفته است. از بین فاکتورهای رشد پلاکتی، در حال حاضر تنها PDGF و VEGF به‌صورت فرآورده‌های تجاری در دسترس قرار دارند که هزینه بالا، مانع از کاربرد وسیع و بالینی آن‌ها شده است (Barrientos *et al.*, 2014; Broughton *et al.*, 2006).

امروزه به‌کارگیری فرآورده‌های غنی از پلاکت به‌عنوان روشی آسان و ارزان، جایگزین استفاده از فاکتورهای رشد تجاری شده است. محققین معتقدند که استفاده موضعی از این فرآورده‌ها می‌تواند مقادیر فاکتورهای رشد موجود در محل آسیب را افزایش داده و منجر به بهبود التیام زخم شود. فیبرین غنی از پلاکت (Platelet Rich Fibrin; PRF) در واقع فرآورده غنی از پلاکت نسل دوم می‌باشد که برای اولین بار در سال ۲۰۰۱ میلادی توسط چوکرون و همکاران از سانتریفیوژ خون کامل بدون استفاده از مواد ضد انعقاد تهیه شد (Choukroun *et al.*, 2001). اجزا تشکیل‌دهنده PRF شامل پلاکت‌ها، گلبول‌های سفید و فاکتورهای رشد است که در داخل لخته فیبرینی به دام افتاده‌اند و لخته حاصله را می‌توان به‌راحتی به شکل موضعی بکار برد. فاکتورهای رشد موجود در داخل PRF به آهستگی در موضع آزاد شده و می‌توانند در روند التیام زخم تأثیرگذار باشند. با توجه به اینکه تاکنون مطالعه‌ای در مورد تأثیر PRF بر التیام زخم ثانویه پوست صورت

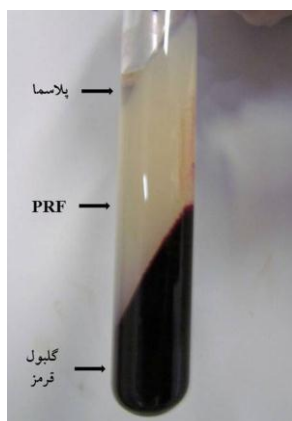
نگرفته، هدف از مطالعه حاضر ارزیابی ماکروسکوپیکی تأثیر استفاده موضعی از PRF بر التیام ثانویه زخم‌های تمام ضخامت پوستی در سگ بود.

مواد و روش‌ها

جهت انجام این مطالعه از تعداد ۱۴ قلاده سگ نر بالغ از نژاد مخلوط با دامنه سنی ۲ تا ۴ سال و وزن ۱۳/۵ تا ۲۵ کیلوگرم استفاده شد. حیوانات در قفس‌های انفرادی و در محل نگه‌داری حیوانات دانشکده دامپزشکی دانشگاه آزاد اسلامی واحد تبریز نگه‌داری می‌شدند. جهت اطمینان از سلامتی حیوانات، تمامی آن‌ها مورد معاینه بالینی کامل قرار گرفته و نمونه خون وریدی جهت اندازه‌گیری تعداد گلبول‌های قرمز و سفید، شمارش افتراقی گلبول‌های سفید، شمارش تعداد پلاکت‌ها و تعیین میزان هموگلوبین، هماتوکریت و پروتئین تام مورد استفاده قرار گرفت. جهت اطمینان از عدم وجود آلودگی انگلی، قبل از شروع مطالعه حیوانات تحت درمان با داروهای ضد انگل داخلی و خارجی قرار گرفتند. بدین ترتیب که قرص مبندازول روزانه با دوز ۲۲ mg/kg به مدت ۵ روز و ۴۸ ساعت بعد از تجویز آخرین دوز مبندازول، قرص پرازیکوانتل با دوز ۵ mg/kg به صورت تک‌دوز به حیوانات خورانده شد. آیورمکتین با دوز منفرد ۴۰۰ µg/kg به صورت زیرجلدی تزریق شد. جهت پاک‌سازی بدن سگ‌ها از انگل‌های خارجی، اکتومین با دوز ۱ ml در یک لیتر آب

مورد استفاده قرار گرفت. به منظور جلوگیری از آلودگی مجدد، محل نگه‌داری سگ‌ها روزانه نظافت می‌گردید. پس از آماده‌سازی حیوانات، در قسمت پشت بدن و طرفین ستون فقرات هر حیوان تعداد ۴ زخم تمام ضخامت پوستی (در مجموع ۵۶ زخم) ایجاد شد. در نیمی از زخم‌ها از PRF به صورت موضعی استفاده شد. تمامی زخم‌ها پانسمان شده و در روزهای ۷، ۱۴، ۲۱ و ۲۸ پس از ایجاد زخم جهت ارزیابی روند التیام به صورت ماکروسکوپی مورد بررسی قرار گرفتند.

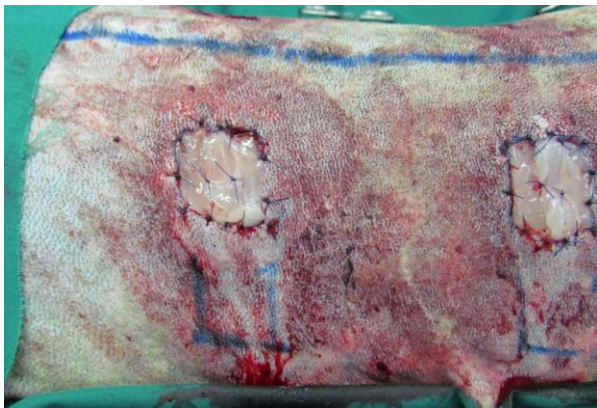
- نحوه تهیه PRF: جهت تهیه PRF در روز عمل و بلافاصله قبل از ایجاد زخم‌های پوستی، مقدار ۶۰ میلی‌لیتر خون کامل از ورید وداچ هر یک از سگ‌ها اخذ و بلافاصله در لوله‌های آزمایش شیشه‌ای سترون فاقد ماده ضد انعقاد ریخته شده و تحت عمل سانتریفیوژ با دور ۳۰۰۰ (g ۴۰۰) به مدت ۱۰ دقیقه طبق روش توصیه شده دوهان و همکاران قرار می‌گرفت (Dohan et al., 2006). پس از اتمام سانتریفیوژ، خون کامل به سه لایه مشخص پلاسما در بالا، لخته فیبرینی حاوی پلاکت‌ها و گلبول‌های سفید در وسط و گلبول‌های قرمز در پایین لوله آزمایش تبدیل می‌شد که به دلیل عدم استفاده از مواد ضد انعقاد و فعال شدن آبشار انعقادی در حین سانتریفیوژ می‌باشد. لخته فیبرینی یا همان PRF به آرامی با استفاده از پنس سترون از داخل لوله آزمایش خارج شده و مورد استفاده قرار می‌گرفت (شکل ۱).



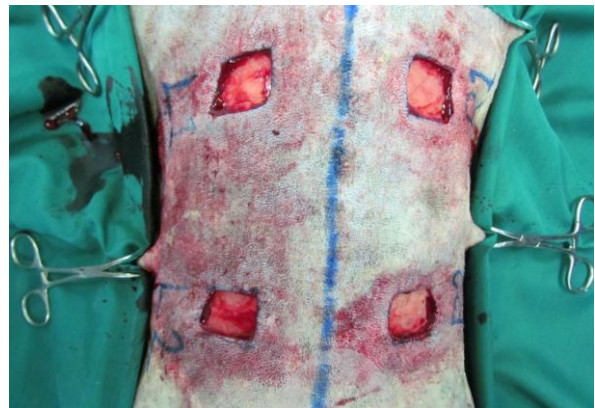شکل ۱- لایه‌های مختلف حاصل از سانتریفیوژ خون کامل و PRF تشکیل شده در قسمت وسط لوله آزمایش

در سمت چپ و راست ستون فقرات ناحیه پشتی بدن هر یک از حیوانات تعداد دو عدد زخم تمام ضخامت پوستی به ابعاد $2/5 \times 2/5$ سانتی‌متر با استفاده از تیغ جراحی ایجاد شد. فاصله زخم‌ها از همدیگر ۶ سانتی‌متر و از ستون فقرات ۳ سانتی‌متر بود (شکل ۲). پس از اطمینان از خون‌بندی کامل، در زخم‌های سمت راست (شاهد) هیچ‌گونه فرآورده پلاکتی استفاده نشد، در حالی‌که در زخم‌های سمت چپ (تیمار) PRF خودی به صورت موضعی قرار داده شد و توسط نخ بخیه نایلون ۰-۳ به صورت ساده منفرد به لبه‌های زخم بخیه زده شد تا در محل تثبیت شود (شکل ۳). در نهایت تمامی زخم‌ها با استفاده از گاز وازلین به‌عنوان لایه اول غیرچسبنده به صورت روتین پانسمان شدند. پس از عمل نیز به‌منظور پیشگیری از وقوع عفونت، تزریق داخل عضلانی پنی‌سیلین به مقدار ۲۰۰۰۰ واحد به ازای هر کیلوگرم وزن بدن به مدت ۳ روز انجام شد.

- نحوه ایجاد زخم‌های پوستی: زخم‌های تمام ضخامت پوستی با رعایت کامل اصول سترونی جراحی و تحت بیهوشی عمومی در هریک از حیوانات ایجاد شد. قبل از جراحی به مدت ۱۲ ساعت به حیوانات پرهیز غذایی داده می‌شد و حداقل ۳۰ دقیقه قبل از القای بیهوشی ترکیب آسپرومازین و کتامین به مقدار $0/05 \text{ mg/kg}$ و 5 mg/kg به‌عنوان داروی آرام‌بخش و آتروپین به مقدار $0/03 \text{ mg/kg}$ برای کاهش ترشحات به‌صورت داخل عضلانی تزریق می‌شد. سپس آنژیوکت متناسب با جثه حیوان در داخل ورید سفالیک قرار داده شده و القای بیهوشی با استفاده از تزریق داخل وریدی محلول تیوپتال سدیم به مقدار 12 mg/kg صورت می‌گرفت. جهت نگه‌داری بیهوشی نیز از همان محلول بهره گرفته شد و در حین جراحی سرم رینگرلاکتات به مقدار 10 ml/kg در هر ساعت به‌عنوان مایع نگه‌دارنده به صورت داخل وریدی تزریق می‌شد. پس از بیهوشی کامل، حیوان در حالت خوابیده بر روی جناغ سینه روی میز جراحی قرار داده شده و ناحیه پشت بدن به صورت متداول ضد عفونی و جهت انجام عمل آماده می‌شد.



شکل ۳- نحوه قرار دادن و تثبیت PRF در داخل زخم‌های گروه تیمار



شکل ۲- زخم‌های تمام ضخامت پوستی ایجاد شده در قسمت پشتی بدن

مرحله ۱:

$$\frac{\text{اندازه کلی زخم}}{\text{اندازه زخم اولیه (روز صفر)}} \times 100 = \text{درصد اندازه زخم در مقایسه با زخم اولیه} = 100$$

مرحله ۲:

$$\text{درصد جمع شدگی زخم} = \text{درصد اندازه زخم در مقایسه با زخم اولیه} - 100$$

$$\frac{\text{اندازه بافت پوششی تازه تشکیل شده}}{\text{اندازه کلی زخم}} \times 100 = \text{درصد تشکیل بافت پوششی} = 100$$

مرحله ۱:

$$\frac{\text{اندازه بافت گرانوله}}{\text{اندازه زخم اولیه (روز صفر)}} \times 100 = \text{درصد التیام نیافته زخم در مقایسه با زخم اولیه} = 100$$

مرحله ۲:

$$\text{درصد التیام زخم} = \text{درصد التیام نیافته زخم در مقایسه با زخم اولیه} - 100$$

- تحلیل آماری داده‌ها: جهت مقایسه میانگین داده‌های

حاصل از معیارهای میکروسکوپیکی ارزیابی التیام زخم در هر یک از روزهای اندازه‌گیری مورد نظر بین دو گروه شاهد و تیمار از آزمون آماری تی مستقل (Independent t-test) استفاده شد. تحلیل آماری داده‌ها با استفاده از نرم‌افزار SPSS نسخه ۲۰ (IBM SPSS Statistics for Windows, Version 20.0. Armonk, NY: IBM Corp) انجام شد و مقادیر $p < 0.05$ معنی‌دار

- نحوه ارزیابی میکروسکوپیکی التیام زخم: جهت

بررسی میکروسکوپیکی روند التیام، در روزهای ۷، ۱۴، ۲۱ و ۲۸ بعد از عمل تصاویر رنگی از کلیه زخم‌ها با استفاده از دوربین دیجیتال (Canon PowerShot SX30 IS) تهیه شده و پس از انتقال به رایانه با استفاده از نرم‌افزار مخصوص آنالیز تصاویر (ImageJ 1.45s, National Institute of Health, USA) مورد ارزیابی قرار گرفتند. عکس برداری از یک فاصله ثابت و با قرار دادن خط کش فلزی سترون به‌عنوان مقیاس در کنار زخم صورت می‌گرفت. معیارهایی که جهت ارزیابی میکروسکوپیکی التیام در نظر گرفته شدند، شامل میزان جمع شدگی زخم، میزان تشکیل بافت پوششی و میزان التیام کلی زخم بود. هر یک از معیارهای فوق در زمان‌های موردنظر بر اساس روش‌های توصیه شده قبلی (Bohling et al., 2004; Ghamsari et al., 2001) به‌صورت درصد نسبت به زخم اولیه با استفاده از فرمول‌های زیر محاسبه شد.

در نظر گرفته شد. یافته‌ها به صورت میانگین \pm انحراف معیار گزارش شدند.

یافته‌ها

یافته‌های حاصل از ارزیابی ماکروسکوپیک التیام زخم نشان داد که اختلاف آماری معنی‌داری بین دو گروه شاهد و تیمار از لحاظ درصد جمع‌شدگی زخم و درصد تشکیل بافت پوششی در هیچ‌یک از زمان‌های مختلف ارزیابی وجود نداشت ولی از لحاظ عددی اختلافاتی بین دو گروه وجود داشت. اندازه زخم‌ها در هر دو گروه در روز ۷ افزایش پیدا کرده بود و این روند افزایش اندازه در گروه شاهد تا روز ۱۴ ادامه داشت. در حالی‌که، در گروه تیمار از روز ۱۴ روند جمع‌شدگی و کوچک شدن زخم آغاز شده بود. در روز ۲۸ بعد از

عمل درصد جمع‌شدگی زخم گروه شاهد بیشتر از گروه تیمار بود (جدول ۱). درصد تشکیل بافت پوششی در گروه تیمار در تمامی روزهای ارزیابی از لحاظ عددی همواره بیشتر از گروه شاهد بود (جدول ۲). در ارتباط با درصد کلی التیام زخم نیز همین روند یعنی التیام بیشتر در گروه تیمار در مقایسه با گروه شاهد در تمامی زمان‌های ارزیابی مشاهده شد با این تفاوت که در روز ۲۸ اختلاف عددی بین دو گروه از لحاظ آماری نیز معنی‌دار بود ($p=0/03$) و نشانگر التیام بیشتر زخم در گروه تیمار بود (جدول ۳). با این وجود التیام کامل زخم به‌نحوی‌که درصد التیام به ۱۰۰ درصد برسد، در هیچ‌یک از دو گروه در روز ۲۸ بعد از عمل مشاهده نشد (شکل ۴).

جدول ۱- درصد جمع‌شدگی زخم در زمان‌های مختلف مطالعه

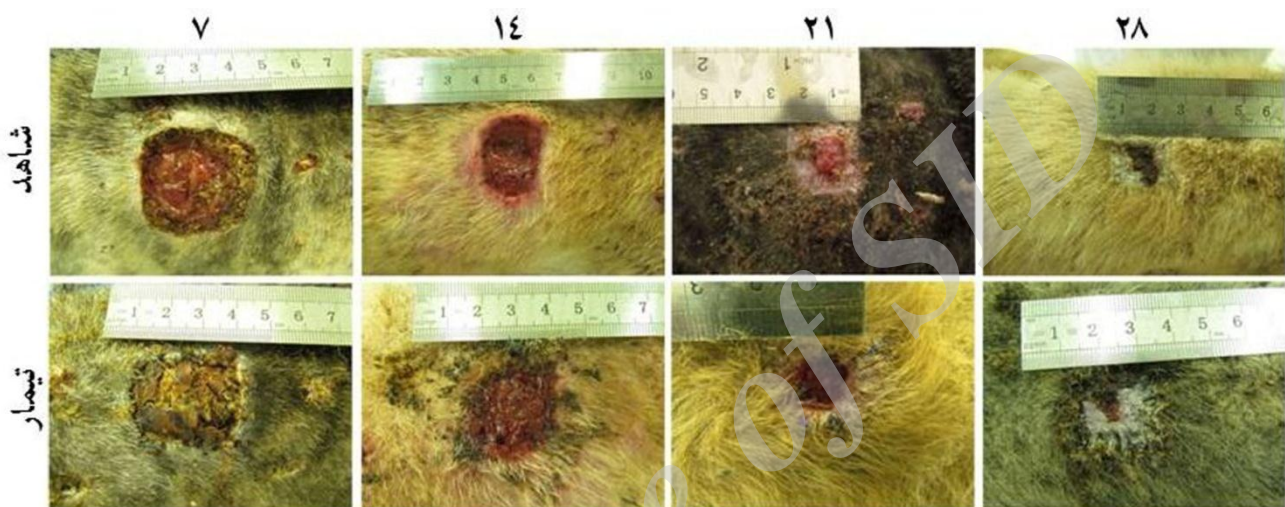
روز	شاهد	تیمار	عدد p
۷	-۴۲/۶۱±۳۹/۵۴	-۳۶/۴۷±۲۵/۳۴	۰/۸۰
۱۴	-۵/۵۶±۲۶/۹۶	۰/۹۶±۱۷/۳۶	۰/۵۲
۲۱	۴۳/۴۹±۱۸/۰۰	۴۶/۴۹±۲۳/۱۱	۰/۷۵
۲۸	۴۹/۲۶±۱۰/۰۹	۴۴/۰۳±۶/۱۵	۰/۴۱

جدول ۲- درصد تشکیل بافت پوششی در زمان‌های مختلف مطالعه

روز	شاهد	تیمار	عدد p
۷	۰/۹۷±۰/۶۳	۱۳/۸۶±۱۰/۷۴	۰/۰۵
۱۴	۲۰/۳۳±۱۳/۵۷	۲۵/۳۴±۱۲/۳۶	۰/۴
۲۱	۵۲/۲۶±۱۴/۶۹	۵۷/۴۶±۱۲/۵۰	۰/۴۰
۲۸	۶۶/۲۴±۱۳/۴۵	۸۵/۹۰±۱۰/۳۲	۰/۰۶

جدول ۳- درصد التیام زخم در زمان‌های مختلف مطالعه

روز	شاهد	تیمار	عدد p
۷	$-۴۱/۱۹ \pm ۳۸/۸۷$	$-۱۵/۵۲ \pm ۸/۰۳$	۰/۲۴
۱۴	$۱۴/۶۸ \pm ۳۰/۴۴$	$۲۵/۱۹ \pm ۲۱/۱۳$	۰/۳۸
۲۱	$۷۳/۰۲ \pm ۱۳/۸۴$	$۷۶/۰۰ \pm ۱۵/۷۴$	۰/۶۵
۲۸	$۸۳/۸۵ \pm ۳/۶۹$	$۹۲/۵۵ \pm ۵/۱۴$	۰/۰۳



شکل ۴- روند التیام زخم در روزهای مختلف ارزیابی

بحث و نتیجه‌گیری

اندکی از سلول‌های بافت پوششی و بافت‌های همبندی تحتانی از بین می‌روند. در نتیجه، نوزایش لایه پوششی سهم بیشتری در مقایسه با تشکیل بافت فیروز در روند التیام دارد. در زخم‌هایی که آسیب گسترده بافتی وجود دارد، نوزایش سلول‌های بافت پوششی به تنهایی نمی‌تواند ساختار از بین‌رفته را بازسازی کند. لذا، تشکیل بافت جوانه‌ای (granulation tissue) و تجمع ماده زمینه خارج سلولی و کلاژن نیز به روند التیام اضافه می‌شود. بنابراین، زخم‌های تمام ضخامت و بازپوستی از طریق انقباض و تشکیل مجدد بافت پوششی التیام پیدا می‌کنند و در این بین میوفیبروبلاست‌ها (myofibroblasts) نقش اساسی را به عهده دارند. هر چند هر دو روش التیام شامل سه

التیام زخم‌های پوستی به‌طور کلی به دو شکل اولیه (primary wound healing) و ثانویه (secondary wound healing) به وقوع می‌پیوندد. بدین ترتیب که، در زخم‌های برشی که لبه‌های زخم توسط نخ بخیه در کنار یکدیگر نگه‌داری می‌شوند، التیام به شکل اولیه صورت می‌گیرد. درحالی‌که، در زخم‌های ناشی از آسیب‌های شدید و یا سوختگی‌ها که مقادیر بسیار زیادی از بافت‌های نرم از بین می‌روند، التیام به شکل ثانویه مشاهده می‌شود. زخم‌های برشی تحت شرایط کنترل‌شده و با حداقل آلودگی باکتریایی و آسیب بافتی ایجاد می‌شوند. برش حاصله منجر به از هم گسیختگی کانونی و محدود غشاء پایه پوششی شده و لذا تعداد

یافته‌های حاصل از این مطالعه نشان داد که استفاده موضعی از فیبرین غنی از پلاکت می‌تواند منجر به بهبود التیام زخم ثانویه پوست در مدل حیوانی سگ شود. نتایج ارزیابی‌های ماکروسکوپیک نشان داد که در روز ۲۸ بعد از عمل، میزان تشکیل بافت پوششی و التیام زخم در زخم‌هایی که فیبرین غنی از پلاکت به‌صورت موضعی دریافت کرده بودند، بیشتر از زخم‌های گروه شاهد بود که نشان دهنده التیام بهتر زخم می‌باشد هر چند اختلاف آماری معنی‌دار تنها در میزان التیام کلی زخم مشاهده شد. در مطالعه حاضر به دو دلیل از مدل حیوانی سگ بهره گرفته شد. بر اساس توصیه دوهان اهرن‌فست و همکاران در سال ۲۰۱۰، در تحقیقات مرتبط با PRF به جای استفاده از حیوانات آزمایشگاهی مانند موش و خرگوش باید از حیوانات بزرگ جثه‌تری مثل سگ، خوک و اسب استفاده کرد زیرا، در این حیوانات محدودیت در خون‌گیری وجود نداشته و PRF حقیقی ایجاد خواهد شد (Dohan Ehrenfest et al., 2010). از سوی دیگر نتایج حاصل از این تحقیق می‌تواند به‌عنوان مبنایی جهت به‌کارگیری PRF در درمان زخم‌های بالینی سگ و سایر حیوانات مورد استفاده قرار گیرد.

تعداد مطالعات انجام شده در ارتباط با تأثیر PRF بر روند التیام زخم در پوست بسیار اندک بوده و شاید به جرات بتوان ادعا کرد که این مطالعه اولین تحقیق تجربی در این زمینه می‌باشد. شیگنون-سیکارد و همکاران در سال ۲۰۱۲ نشان دادند که قرار دادن PRF روی زخم‌های کف دست انسان منجر به بهبود معنی‌دار مدت زمان التیام زخم ثانویه می‌شود. بدین ترتیب که زخم‌های گروه دریافت‌کننده PRF پس از ۲۴ روز التیام

مرحله مشابه التهاب، بازسازی و بازآرایی بافتی می‌باشد، اما التیام ثانویه بسیار کندتر از نوع اولیه می‌باشد. بر همین اساس به‌کارگیری ترکیبات و روش‌هایی که بتوانند سرعت التیام ثانویه را افزایش دهند، مانند فرآورده‌های غنی از پلاکت مورد توجه قرار گرفته است (Reinke and Sorg, 2012; Borena et al., 2015;) (Sorg et al., 2017).

فرآورده‌های غنی از پلاکت به دو دسته کلی فرآورده‌های نسل اول و دوم یا پلاسما غنی از پلاکت (Platelet Rich Plasma, PRP) و فیبرین غنی از پلاکت تقسیم‌بندی می‌شوند. برخلاف PRP که از خون کامل حاوی ماده ضد انعقاد طی سانتریفیوژ دومرحله‌ای تهیه می‌شود و قبل از به‌کارگیری نیازمند فعال‌سازی با استفاده از کلرید کلسیم و ترومبین گاوی دارد، PRF بدون استفاده از ماده ضد انعقاد و طی سانتریفیوژ یک مرحله‌ای تهیه شده و نیاز به فعال‌سازی با استفاده از مواد شیمیایی ندارد. به همین دلیل پلاکت‌ها در حین تهیه PRF فعال شده و لذا رشته‌های فیبرینی ایجاد شده در مقایسه با PRP از قطر بیشتری برخوردار می‌باشند. این مسئله نه‌تنها منجر به پایداری بیشتر PRF و مقاومت آن در مقابل تجزیه و سهولت کارگذاری در موضع عمل می‌شود، بلکه مقادیر بیشتری از فاکتورهای رشد نیز در داخل آن ذخیره می‌شود که به‌مرور و در فاصله زمانی طولانی‌تری در موضع عمل آزاد می‌شوند (Dohan et al., 2006; Dohan Ehrenfest et al., 2008; Dohan Ehrenfest et al., 2009). دلایل ذکر شده به همراه سهولت و یکنواختی در تهیه باعث شده که امروزه PRF بیشتر از سایر فرآورده‌های غنی از پلاکت در التیام زخم و طب بازساختی مورد استفاده قرار گیرد.

به‌طور کلی نتایج حاصل از این مطالعه نشان داد که می‌توان PRF را به‌راحتی از خون تهیه کرده و جهت التیام زخم مورد استفاده قرار داد. استفاده از این فرآورده منجر به بهبود روند التیام زخم ثانویه پوست از لحاظ ماکروسکوپی می‌شود که به دلیل آزادسازی طولانی مدت فاکتورهای رشد مورد نیاز جهت التیام می‌باشد. هر چند تأثیر PRF بر خصوصیات هیستوپاتولوژیک، بیوشیمیایی و بیومکانیکی روند التیام زخم ثانویه پوست نیز باید مورد بررسی قرار گیرد، اما این روش می‌تواند به‌عنوان راهکاری نوین در التیام زخم‌های بالینی در گونه‌های مختلف حیوانی و حتی انسان مطرح شود.

سپاسگزاری

از کلیه کارکنان محترم بخش جراحی دانشکده دامپزشکی دانشگاه آزاد اسلامی واحد تبریز که در انجام این کار پژوهشی همکاری داشته‌اند، صمیمانه قدردانی می‌گردد.

تعارض منافع

نویسندگان اعلام می‌دارند که در این مطالعه هیچ‌گونه تضاد منافی وجود ندارند.

پیدا کرد، در حالی که این زمان در گروه شاهد ۲۹ روز بود. همچنین میزان درد، خونریزی و ترشحات خارج شده از زخم به شکل غیرمعنی داری کمتر از گروه شاهد بود (Chignon-Sicard *et al.*, 2012). آن‌ها چنین نتیجه‌گیری کردند که استفاده موضعی از PRF منجر به افزایش تشکیل مجدد بافت پوششی و التیام کلی زخم می‌شود که با نتایج حاصل از این مطالعه هم‌خوانی دارد. دسای و همکاران در سال ۲۰۱۳ نیز نشان داده‌اند که استفاده موضعی از PRF منجر به بهبود التیام زخم ثانویه در ناحیه لب پایین انسان می‌شود (Desai *et al.*, 2013). به عقیده آن‌ها استفاده موضعی از PRF منجر به پوشش سطح زخم شده و آزاد شدن فاکتورهای رشد در محل باعث افزایش رگ‌زایی و تکثیر سلول‌های پوششی می‌شود. همچنین روند جمع‌شدگی زخم زودتر شروع شده و به‌صورت کنترل شده‌تر و با شدت کمتری به‌وقوع می‌پیوندد. حضور گلبول‌های سفید نیز از وقوع عفونت زخم جلوگیری می‌کند. بنابراین آن‌ها این روش التیام زخم را التیام زخم ثانویه اصلاح‌شده نام‌گذاری کرده‌اند. پینتو و همکاران در سال ۲۰۱۷ نیز نشان دادند که استفاده موضعی از PRF به‌صورت هفتگی منجر به التیام کامل زخم‌های مزمن پا در بیماران انسانی می‌شود که با استفاده از روش‌های درمان متداول بهبودی حاصل نکرده بودند (Pinto *et al.*, 2017).

منابع

- Barrientos, S., Brem, H., Stojadinovic, O. and Tomic-Canic, M. (2014). Clinical application of growth factors and cytokines in wound healing. *Wound Repair and Regeneration*, 22(5): 569-578.
- Bohling, M.W., Henderson, R.A., Swaim, S.F., Kincaid, S.A. and Wright, J.C. (2004). Cutaneous wound healing in the cat: a macroscopic description and comparison with cutaneous wound healing in the dog. *Veterinary Surgery*, 33(6): 579-587.

- Borena, B.M., Martens, A., Broeckx, S.Y., Meyer, E., Chiers, K., Duchateau, L., *et al.* (2015). Regenerative skin wound healing in mammals: state-of-the-art on growth factor and stem cell based treatments. *Cellular Physiology and Biochemistry*, 36(1): 1-23.
- Broughton, G.II, Janis, J.E. and Attinger, C.E. (2006). Wound healing: an overview. *Plastic and Reconstructive Surgery*, 117(7): 1e-32e.
- Choukroun, J., Adda, F., Schoeffler, C. and Vervelle, A. (2001). An opportunity in perio-implantology: the PRF. *Implantodontie*, 42: 55-62.
- Chignon-Sicard, B., Georgiou, C.A., Fontas, E., David, S., Dumas, P., Ihrari, T., *et al.* (2012). Efficacy of leukocyte-and platelet-rich fibrin in wound healing: a randomized controlled clinical trial. *Plastic and Reconstructive Surgery*, 130(6): 819e-829e.
- Desai, C.B., Mahindra, U.R., Kini, Y.K. and Bakshi, M.K. (2013). Use of platelet-rich fibrin over skin wounds: modified secondary intention healing. *Journal of Cutaneous and Aesthetic Surgery*, 6(1): 35-37.
- Dohan, D.M., Choukroun, J., Diss, A., Dohan, S.L., Dohan, A.J.J., Mouhyi, J., *et al.* (2006). Platelet rich fibrin (PRF): a second-generation platelet concentrate. Part I: technological concepts and evolution. *Oral Surgery, Oral Medicine, Oral Pathology, Oral Radiology and Endodontology*, 101: e37-e44.
- Dohan Ehrenfest, D.M., de Peppo, G.M., Doglioli, P. and Sammartino, G. (2009). Slow release of growth factors and thrombospondin-1 in Choukroun's platelet-rich fibrin (PRF): a gold standard to achieve for all surgical platelet concentrates technologies. *Growth Factors*, 27: 63-69.
- Dohan Ehrenfest, D.M., Lemo, N., Jimbo, R. and Sammartino, G. (2010). Selecting a relevant animal model for testing the in vivo effects of Choukroun's Platelet-Rich Fibrin (PRF): Rabbit tricks and traps. *Oral Surgery, Oral Medicine, Oral Pathology, Oral Radiology and Endodontology*, 110: 414-416.
- Dohan Ehrenfest, D.M., Rasmusson, L. and Albrektsson, T. (2008). Classification of platelet concentrates: from pure platelet-rich plasma (P-PRP) to leucocyte-and platelet-rich fibrin (L-PRF). *Trends in Biotechnology*, 27(3): 158-167.
- Enoch, S. and Leaper, D.J. (2008). Basic science of wound healing. *Surgery (Oxford)*, 26(2): 31-37.
- Ghamsari, S.M., Dehghan, M.M., Rassoli, A. and Nowrouzian, I. (2001). Clinical evaluation of chitin and chitosan effects on lower limbs open wound healing in horses. *Journal of the Faculty of Veterinary Medicine, University of Tehran*, 56(2): 1-7. [In Persian]
- Halloran, C.M. and Slavin, J.P. (2002). Pathophysiology of wound healing. *Surgery (Oxford)*, 20(5): i-v.
- Lee, H.W., Reddy, M.S., Geurs, N., Palcanis, K.G., Lemons, J.E., Rahemtulla, F.G., *et al.* (2008). Efficacy of platelet-rich plasma on wound healing in rabbits. *Journal of Periodontology*, 79(4): 691-696.
- Pinto, N.R., Ubilla, M., Zamora, Y., Del Rio, V., Dohan Ehrenfest, D.M. and Quirynen, M. (2017). Leucocyte-and platelet-rich fibrin (L-PRF) as a regenerative medicine strategy for the treatment of refractory leg ulcers: a prospective cohort study. *Platelets*, 1-8.
- Reinke, J.M. and Sorg, H. (2012). Wound repair and regeneration. *European Surgical Research*, 49(1): 35-43.
- Robson, M.C., Steed, D.L. and Franz, M.G. (2001). Wound healing: biologic features and approaches to maximize healing trajectories. *Current Problems in Surgery*, 38(2): 72-140.
- Singer, A.J. and Clark, R.A. (1999). Cutaneous wound healing. *New England Journal of Medicine*, 341(10): 738-746.
- Sorg, H., Tilkorn, D.J., Hager, S., Hauser, J. and Mirastschijski, U. (2017). Skin wound healing: an update on the current knowledge and concepts. *European Surgical Research*, 58(1-2): 81-94.

Macroscopic evaluation of the effect of platelet rich fibrin on second intention cutaneous wound healing in the dog

Changizi, N.¹, Kazemi, D.^{2*}

1- Graduate of Veterinary Medicine, Faculty of Veterinary Medicine, Tabriz Branch, Islamic Azad University, Tabriz, Iran.

2- Assistant Professor, Department of Veterinary Clinical Sciences, Faculty of Veterinary Medicine, Tabriz Branch, Islamic Azad University, Tabriz, Iran.

* Corresponding author's email: dkazemi@iaut.ac.ir

(Received: 2017/7/27 Accepted: 2018/2/5)

Abstract

Platelet rich fibrin is a platelet concentrate which could influence wound healing due to the release of growth factors. The purpose of this study was macroscopic evaluation of the effect of topical platelet rich fibrin on second intention cutaneous wound healing. For this purpose, 14 adult male dogs were used. Four full thickness 2.5×2.5 cm wounds were created on the back of each animal either side of the vertebral column. The left and right side wounds were used as treatment and control respectively. Postoperatively, the percentage of wound contraction, epithelialization and wound healing were calculated on days 7, 14, 21 and 28 and the means were compared between the two groups using the independent sample t-test at 95% significance level. The results indicated that on day 28, percentage of wound contraction was insignificantly lower in the treatment group (44.03 ± 6.15 vs. 49.26 ± 10.09) while epithelialization was insignificantly higher (85.90 ± 10.32 vs. 66.24 ± 13.45) in comparison to the control group. Also the percentage of wound healing was significantly ($p=0.03$) higher in the treatment group compared with the control group (92.55 ± 5.14 vs. 83.85 ± 3.69). Overall, the results indicated that platelet rich fibrin improves macroscopic aspects of second intention cutaneous wound healing.

Conflict of interest: None declared.

Keywords: Platelet rich fibrin, Wound contraction, Epithelialization, Wound healing, Dog.