

“Research article”

DOI: 10.30495/JVCP.2020.671340

The effects of pomegranate skin extract and powder on renal tissue structure following experimental cadmium poisoning in *Japanese quail*

Fatahian Dehkordi, R.^{1*}, Alijani, M.R.², Rahimi Junqani, R.², Bahadoran, Sh.³

1- Associate Professor, Department of Basic Sciences, Faculty of Veterinary Medicine, Shahrekord University, Shahrekord, Iran.

2- Student of Veterinary Medicine, Faculty of Veterinary Medicine, Shahrekord University, Shahrekord, Iran.

3- Assistant Professor, Department of Clinical Sciences, Faculty of Veterinary Medicine, Shahrekord University, Shahrekord, Iran.

Corresponding author's email: fatahian_1349@yahoo.com

(Received: 2019/5/1 Accepted: 2020/2/16)

Abstract

Chronic exposure to cadmium, a trace metal, leads to poisoning in humans and animals. The purpose of this study was to investigate the effects of pomegranate skin extract and powder on tissue structure of the kidneys following experimental cadmium poisoning in Japanese quail. For this purpose, 510 seven day old Japanese quail chicks were divided into 10 groups. Groups 1 and 2 served as negative control and cadmium poisoning control (20 ppm) respectively, groups 3 and 4 received 0.1% and 0.2% pomegranate skin extract along with 20 ppm of cadmium respectively, groups 5 and 6 received 1% and 2% pomegranate skin powder along with 20 ppm of cadmium respectively, groups 7 and 8 received 0.1% and 0.2% pomegranate skin extract respectively and groups 9 and 10 received 1% and 2% pomegranate skin powder respectively. On day 42, all birds were slaughtered and kidney samples were removed from the abdominal area and transferred to formalin, then 5 micrometer sections were prepared and stained and a stereological study was performed using a point grid. The results showed no significant difference between the groups in the number of distal tubules and the area of the interstitial tissue. However, significant differences were observed in the number of proximal tubules between groups 9 and 2. Pathologic findings also revealed tissue damages in treatment groups which had received cadmium. Cholesterol levels were significantly decreased in groups which had received 0.2% and 0.1% pomegranate skin extract along with cadmium in comparison to cadmium control group. It can be concluded that the use of pomegranate skin extract and powder does somewhat improve recovery conditions in the kidney structure after administration of cadmium.

Conflict of interest: None declared.

Keywords: Pomegranate, Kidney, Cadmium, Japanese quail, Lipid profile.

DOI: 10.30495/JVCP.2020.671340

"مقاله پژوهشی"

بررسی اثرات عصاره و پودر پوست انار بر الگوی لیپیدی سرم و ساختار بافتی کلیه به دنبال مسمومیت تجربی با کادمیوم در بلدرچین ژاپنی

رحمت‌الله فتاحیان دهکردی^{۱*}، محمدرضا علیجانی^۲، رسول رحیمی جونقانی^۲، شهاب بهادران^۳

۱- دانشیار گروه علوم پایه، دانشکده دامپزشکی، دانشگاه شهرکرد، شهرکرد، ایران.

۲- دانشجوی رشته دامپزشکی، دانشکده دامپزشکی، دانشگاه شهرکرد، شهرکرد، ایران.

۳- استادیار گروه علوم درمانگاهی، دانشکده دامپزشکی، دانشگاه شهرکرد، شهرکرد، ایران.

نویسنده مسئول مکاتبات: fatahian_1349@yahoo.com

(دریافت مقاله: ۹۸/۲/۱۱ پذیرش نهایی: ۹۸/۱۱/۲۷)

چکیده

کادمیوم عنصر کمیابی است که مواجه طولانی با آن منجر به مسمومیت در انسان و حیوانات می‌گردد. هدف از مطالعه حاضر، بررسی اثرات عصاره و پودر پوست انار بر الگوی لیپیدی سرم و ساختار بافتی کلیه به دنبال مسمومیت با کادمیوم در بلدرچین ژاپنی بود. بدین منظور تعداد ۵۱۰ قطعه جوجه بلدرچین ژاپنی ۷ روزه به ۱۰ گروه مساوی تقسیم شدند. گروه‌های ۱ و ۲ به ترتیب به عنوان کنترل منفی و کنترل مسمومیت با کادمیوم با دز ۲۰ ppm، گروه‌های ۳ و ۴ به ترتیب به عنوان دریافت‌کننده عصاره ۰/۱ و ۰/۲ درصد پوست انار به همراه ۲۰ ppm کادمیوم، گروه‌های ۵ و ۶ به ترتیب به عنوان دریافت‌کننده پودر ۱ و ۲ درصد پوست انار به همراه ۲۰ ppm کادمیوم، گروه ۷ به عنوان دریافت‌کننده عصاره ۰/۱ درصد پوست انار، گروه ۸ به عنوان دریافت‌کننده عصاره ۰/۲ درصد پوست انار و گروه‌های ۹ و ۱۰ به ترتیب به عنوان دریافت‌کننده پودر ۱ و ۲ درصد پوست انار انتخاب شدند. در روز ۴۲، همه پرندگان کشتار شده و از بافت کلیه آن‌ها مقاطع بافتی تهیه گردید و با استفاده از شبکه نقطه‌ای تحت بررسی استریولوژی قرار گرفت. نتایج حاکی از عدم وجود اختلاف آماری معنی‌دار بین گروه‌های مختلف از لحاظ شمارش تعداد لوله‌های پیچیده دور و مساحت بافت بینایی کلیه بود. اما اختلاف آماری معنی‌داری از لحاظ شمارش تعداد لوله‌های پیچیده نزدیک در واحد سطح بین گروه‌های ۹ و ۲ مشاهده گردید ($p < 0/05$). همچنین یافته‌های پاتولوژی، آسیب‌های بافتی را در گروه‌های دریافت‌کننده کادمیوم نشان داد. همچنین مشخص گردید که میزان کلسترول در گروه دریافت‌کننده عصاره ۰/۲ درصد پوست انار به علاوه کادمیوم و گروه دریافت‌کننده عصاره ۰/۱ درصد کاهش معنی‌داری نسبت به گروه کنترل کادمیوم داشت ($p < 0/05$). مطالعه حاضر نشان داد که استفاده از عصاره و پودر پوست انار تا حدودی باعث کاهش آسیب کلیه و بهبود الگوی لیپیدی سرم در مسمومیت با کادمیوم در جوجه بلدرچین‌های ژاپنی می‌شود.

کلیدواژه‌ها: انار، کادمیوم، بلدرچین ژاپنی، بافت کلیه، الگوی لیپیدی.

مقدمه

گلمرولی و عبور آنیون‌ها از سد تصفیه‌ای-خونی آن می‌شود که این امر آلبومین‌اوری در مسمومیت با کادمیوم را توجیه می‌کند (Bernard *et al.*, 1992). مشاهده شده است که تزریق زیرپوستی کادمیوم به موش‌های صحرایی سبب ضایعات آسیب‌شناختی شدیدی در کلیه‌ها می‌گردد (Goyer *et al.*, 1989). گونه‌های فعال اکسیژن (reactive oxygen species; ROS) ایجادشده به‌وسیله مسمومیت‌زایی کادمیوم، باعث آسیب‌های اکسیداتیو و تغییر عمل‌کرد دیواره سلولی در بافت‌ها می‌شود (Jurczuk *et al.*, 2004; Babu *et al.*, 2006). همچنین مواجهه با کادمیوم طیف وسیعی از اثرات سمی و اختلالات عملکردی بیوشیمیایی را ایجاد می‌کند که به طور جدی موجب به مخاطره افتادن وضعیت سلامتی می‌شود. اختلالات لیپوپروتئینی موجب اختلال در سطوح سرمی و سلولی لیپیدها می‌شوند که زمینه‌ساز ایجاد بیماری‌های قلبی-عروقی هستند. به دلیل این‌که کبد نقشی اساسی در تنظیم لیپیدها و همچنین تنظیم گلوکز دارد، انباشتگی کادمیوم در کبد می‌تواند موجب اختلال عملکردی آن و نهایتاً تغییر در پروفایل لیپیدی شود (Murugavel *et al.*, 2007).

آنتی‌اکسیدان‌های مختلف با انسداد مسیره‌های اکسیداتیو و کاهش تولید رادیکال‌های آزاد، نقش مهمی در برگرداندن آسیب‌های اکسیداتیو ناشی از مسمومیت کادمیوم را دارند (Renugadevi and Prabu, 2009; Renugadevi and Prabu, 2010) و باعث بهبود جریان خون در کلیه می‌شوند که در نهایت به عمل‌کرد بهتر کلیه کمک می‌کند (Verma and Asnani, 2007). همچنین نقش آنتی‌اکسیدان‌ها در بهبود پروفایل لیپیدی

کادمیوم (Cd) عنصر کمیابی است که دارای نیمه عمر طولانی بوده و مواجه طولانی با آن منجر به مسمومیت در انسان و حیوانات می‌گردد (Adema *et al.*, 1991; El-Sharaky *et al.*, 2007). مقدار قابل توجهی از این عنصر به‌طور گسترده و مداوم، به علت فعالیت‌های انسانی وارد محیط اطراف می‌شود و افزایش غلظت آن در محیط، از اهمیت به‌سزایی برخوردار است. این عنصر می‌تواند از راه‌های گوناگون مانند هوا، غذا، آب، تولیدات صنعتی و استعمال دخانیات وارد بدن انسان شده و با تجمع در اندام‌های مختلف باعث ایجاد اختلالات متابولیکی و آسیب‌های اکسیداتیو در آن‌ها گردد. آسیب‌های حاد و مزمن ایجادشده توسط کادمیوم در بافت‌های مختلف بدن، بسته به مدت زمان مواجهه، راه ورود و دوز آن دارد. کادمیوم عمدتاً از راه غذا وارد بدن می‌گردد که به‌طور اولیه کلیه‌ها، کبد و روده کوچک را تحت تأثیر قرار می‌دهد که سرانجام سبب تغییرات مورفولوژیکی در این اندام‌ها می‌گردد (Garcá-Fernández *et al.*, 1996; McFarland *et al.*, 2002; Salińska *et al.*, 2013). قسمت زیادی از کادمیوم ورودی به بدن در کلیه‌ها و کبد تجمع می‌یابد (Garcá-Fernández *et al.*, 1996). در کلیه، کادمیوم سبب تولید رادیکال‌های آزاد و تحریک تولید ۲-میکروگلوبولین در حین تولید ادرار می‌شود که منجر به ایجاد آسیب در ساختار لوله‌های کلیوی می‌شود (Ikeda *et al.*, 2005; Yadav and Khandelwal, 2006) و از آن‌جایی که کادمیوم بیشتر توسط لوله‌های پیچیده نزدیک جذب می‌شود، عمده آسیب در این لوله‌ها اتفاق می‌افتد (Järup, 2002). همچنین کادمیوم سبب آسیب

Protection Agency) به‌عنوان یک مدل قابل قبول برای انجام تحقیقات در مورد حضور آلودگی‌های محیطی با فلزات سنگین قابل معرفی است (Sant'Ana *et al.*, 2005)، لذا هدف از انجام مطالعه حاضر، بررسی اثرات عصاره و پودر پوست انار بر پروفایل لیپیدی و ساختار بافتی کلیه به‌دنبال مسمومیت تجربی با کادمیوم در بلدرچین ژاپنی بود.

مواد و روش‌ها

-تهیه عصاره و پودر پوست انار: میوه انار از بازار محلی شهرکرد تهیه و پس از دانه کردن، توسط آب مقطر شستشو داده شد. پوست انار با استفاده از اون خشک‌کن (WiseVen, Korea) خشک شده و سپس آسیاب (IKA M20 Universal, Germany) گردید. پودر به‌دست‌آمده در کل آزمایش در گروه‌های مورد نظر مورد استفاده قرار گرفت. عصاره پوست انار نیز با استفاده از حلال متانول ۸۰ درصد (Merck, Germany) و آب مقطر به نسبت وزنی- حجمی ۱:۱۰ (۱۰۰ گرم پودر پوست انار در ۱۰۰۰ میلی‌لیتر حلال) استخراج گردید. به این صورت که به مدت ۱۵ دقیقه درون مایکروفر خانگی ۲۰۰ وات (LG, Korea) قرار داده شده و پس از سرد شدن بالن، عصاره حاصله با کاغذ صافی واتمن (Whatman®, Korea) شماره ۱ صاف شد. جهت خروج حلال، از دستگاه دوار تبخیر در خلأ (Buchi, Germany) با دمای ۴۰ و ۵۶ درجه سلسیوس استفاده گردید. در نهایت نمونه‌ها با دستگاه خشک‌کن انجمادی (Martin Christ, Germany) خشک شده و تا زمان استفاده در فریزر ۲۰- درجه سلسیوس نگه‌داری شدند (Mason *et al.*, 2006).

به خوبی نشان داده شده است (Mates *et al.*, 2010). از موادی که به‌خوبی خاصیت آنتی‌اکسیدانی آن شناخته شده است انار می‌باشد. درخت انار، درخت کوچکی از خانواده پونیکاسه (Punicaceae) است که در طب سنتی برای درمان تب، زخم، اسهال، اسیدوز، خون‌ریزی، عفونت‌های میکروبی، انگل‌ها و اختلالات تنفسی مورد استفاده قرار می‌گرفته است (Larrosa *et al.*, 2010; Lee *et al.*, 2010). قسمت‌های مختلف انار شامل: برگ‌ها، پوسته، آب انار و بذر، پوست درخت و ریشه آن، دارای خواص درمانی هستند. مطالعات اخیر مشخص کرده که عصاره بخش‌های مختلف انار، دارای ترکیبات پلی‌فنولیک بوده که این ترکیبات آنتی‌اکسیدان‌های بسیار قوی بوده و از بین برنده رادیکال‌های هیدروکسیل هستند و اثرات سیتوتوکسیک این عوامل مهاجم را خنثی می‌کنند (Sarkhosh *et al.*, 2007). ویژگی آنتی‌اکسیدانی انار به خاطر وجود ترکیبات فنولی از قبیل گالیک اسید (gallic acid)، الازیک اسید (ellagic acid)، پونیکالین (punicalin)، پونیکالاژین (punicalagin)، کورستین (quercetin) و روتین (rutin) می‌باشد (Aviram *et al.*, 2000). گزارش شده که پوست انار خاصیت آنتی‌اکسیدانی بیشتری نسبت به سایر قسمت‌ها دارد (Zhang *et al.*, 2006). با وجود مطالعات زیادی که در مورد انار و اثرات محافظتی آن بر بافت‌های مختلف بدن صورت پذیرفته (Bhandari, 2012)، مطالعه کاملی در مورد اثرات محافظتی آن در کلیه‌ها و وضعیت پروفایل لیپیدی به‌دنبال مصرف کادمیوم صورت نگرفته است. از طرفی چون بلدرچین ژاپنی توسط سازمان حفاظت محیط زیست آمریکا (United States Environmental

درصد پوست انار.
 گروه ۹: پرندگان دریافت‌کننده جیره پایه + پودر ۱
 درصد پوست انار.
 گروه ۱۰: پرندگان دریافت‌کننده جیره پایه + پودر ۲
 درصد پوست انار.
 پرندگان مورد آزمایش به‌مدت ۴۲ روز با استفاده از جیره مربوط به هرگروه و به‌دور از هرگونه تنش و استرس پرورش یافتند. در انتهای دوره آزمایش، نمونه‌های خون توسط سرنگ از طریق ورید بالی حیوانات جمع‌آوری و به مدت ۱۵ دقیقه در دور ۱۵۰۰ سانتریفیوژ (Centric 350 IVD, Slovenia) شد. سرم جداشده تا زمان اندازه‌گیری پروفایل لیپیدی در درمای ۲۰- درجه سلسیوس نگاه‌داری گردید. در ادامه غلظت تری‌گلیسیرید، کلسترول تام و لیوپروتئین با دانسیته بالا در سرم جوجه‌های گروه‌های مختلف با استفاده از کیت‌های اختصاصی مربوطه (پارس‌آزمون-ایران) سنجیده شد. میزان لیوپروتئین با دانسیته پایین هم در این نمونه‌ها با استفاده از معادله Friedewald برآورد شده و به صورت میلی‌گرم در میلی‌لیتر گزارش گردید (Friedewald et al., 1972). همچنین در روز ۴۲ سه جوجه به‌صورت تصادفی انتخاب گردید و با رعایت پروتکل‌های حمایت از پرندگان، کشتار و با بازکردن محوطه لگنی، کلیه‌ها جدا و درون محلول فرمالین ۱۰ درصد (Merck, Germany) قرارگرفتند. جهت حذف احتمال آلودگی نمونه‌های شاهد به کادمیوم، ابتدا پرندگان شاهد کشته شده و پس از خارج کردن کلیه‌ها، پرندگان گروه تیمار کشتار شدند. پس از ۴۸ ساعت، نمونه‌های اخذ شده در مرحله قبل با الکل اتانول (Germany, Merck, Emprove®) ۷۰ درجه، ۸۰

- حیوانات استفاده شده و نحوه گروه‌بندی آن‌ها: مطالعه حاضر در مرغداری دانشکده دامپزشکی دانشگاه شهرکرد در تابستان ۱۳۹۶، با استفاده از ۵۱۰ قطعه بلدرچین ژاپنی یکروزه خریداری شده شروع شد که تا ۷ روزگی با جیره پایه (ذرت و سویا) تغذیه شدند. سالن پرورش از قبل به دو بخش، قسمت تیمار و قسمت پرندگان شاهد به‌صورت تصادفی و البته به‌گونه‌ای تقسیم‌بندی شده بود، که امکان انتقال کادمیوم به بخش شاهد وجود نداشت. در روز هفتم پرندگان به شرح زیر به ۱۰ گروه مساوی تقسیم شدند که هر گروه خود به سه زیرگروه مجزای ۱۷ قطعه‌ای از پرندگان مورد آزمایش تقسیم شده و در پن‌های مجزا قرار گرفتند.
 گروه ۱: پرندگان تغذیه‌شده با جیره پایه به عنوان گروه کنترل منفی.
 گروه ۲: پرندگان دریافت‌کننده جیره پایه + ۲۰ ppm کادمیوم (Merck, Germany) در آب آشامیدنی به عنوان کنترل مثبت.
 گروه ۳: پرندگان دریافت‌کننده جیره پایه + عصاره ۰/۱ درصد پوست انار + ۲۰ ppm کادمیوم در آب آشامیدنی.
 گروه ۴: پرندگان دریافت‌کننده جیره پایه + عصاره ۰/۲ درصد پوست انار + ۲۰ ppm کادمیوم در آب آشامیدنی.
 گروه ۵: پرندگان دریافت‌کننده جیره پایه + پودر ۱ درصد پوست انار + ۲۰ ppm کادمیوم در آب آشامیدنی.
 گروه ۶: پرندگان دریافت‌کننده جیره پایه + پودر ۲ درصد پوست انار + ۲۰ ppm کادمیوم در آب آشامیدنی.
 گروه ۷: پرندگان دریافت‌کننده جیره پایه + عصاره ۰/۱ درصد پوست انار.
 گروه ۸: پرندگان دریافت‌کننده جیره پایه + عصاره ۰/۲

پس‌آزمون چند دامنه‌ای توکی (Tukey) در سطح معنی‌داری ۵ درصد با هم مقایسه شدند.

یافته‌ها

یافته‌های حاصل از بررسی هیستولوژی بافت کلیه در جدول ۱ ارائه شده است. براساس اطلاعات ثبت‌شده در جدول مذکور، مقایسه نتایج مربوط به شمارش تعداد لوله‌های پیچیده نزدیک در واحد سطح (میلی‌متر مربع) در بخش میانی کلیه، نشان داد که بیشترین تعداد لوله‌های پیچیده نزدیک، در گروه تیمار با پودر پوست انار ۱ درصد وجود داشت که به‌طور معنی‌داری از گروه کنترل مثبت بیشتر بود ($p < 0/05$). اما اختلاف معنی‌داری بین سایر گروه‌های مورد مطالعه مشاهده نگردید ($p > 0/05$). همچنین مقایسه آماری نتایج حاصل از شمارش تعداد لوله‌های پیچیده دور نشان داد که اختلاف معنی‌داری بین گروه‌های مختلف وجود نداشت ($p > 0/05$). در بررسی سطح بافت بینابینی مشخص گردید که کمترین مساحت مربوط به بافت بینابینی در گروه دریافت‌کننده عصاره پوست انار ۱ درصد و بیشترین میزان آن در گروه کنترل مثبت وجود داشت که اختلاف این دو گروه نسبت به هم معنی‌دار بود ($p < 0/05$), اما اختلاف معنی‌داری بین دیگر گروه‌های بررسی‌شده مشاهده نگردید ($p > 0/05$). همچنین تعداد گلومرول‌ها در همه گروه‌های مورد آزمایش نسبت به گروه کنترل منفی کاهش نشان داد که این کاهش در مورد همه گروه‌ها (به جز گروه‌های ۴ و ۹) نسبت به گروه کنترل منفی معنی‌دار بود ($p < 0/05$). بین دیگر گروه‌ها اختلاف معنی‌داری مشاهده نگردید ($p > 0/05$). همچنین در مشاهدات ریزبینی در گروه‌هایی که

درجه، ۹۵ درجه و الکل مطلق آب‌گیری شدند. سپس شفاف‌سازی نمونه‌ها در دو ظرف گزلیل (Germany, Merck, Xylene®) انجام شد. در ادامه پس از آغستگی با پارافین مذاب (پارافین، اشکان شیمی، ایران) و قالب‌گیری، نمونه‌ها با میکروتوم (YD 1508A ساخت کره جنوبی) دوار به ضخامت ۵ میکرون برش داده شدند و مقاطع با روش معمول رنگ‌آمیزی هماتوکسیلین-ئوزین جهت مطالعات ریزبینی آماده شدند.

- بررسی هیستومتریکی و استریولوژیک نمونه‌ها: مطالعه هیستومتریکی مقاطع بافتی کلیه و محاسبه حجم ساختارهای مورد نظر به روش استریولوژی انجام گرفت. به این صورت که ابتدا از هر نمونه به‌صورت تصادفی، ۵ مقطع مناسب انتخاب شد. در مجموع ۲۰ مقطع با استفاده از میکروسکوپ نوری مجهز به یک صفحه نمایش و با استفاده از یک شبکه (grid) مناسب بررسی شدند. شبکه دارای ۴۲ نقطه با فاصله ۱۲ میلی‌متری از هم بود. روش کار بر اساس اصول کواویری انجام گرفت. بدین صورت که توسط میکروسکوپ نوری با بزرگنمایی $\times 10$ به صورت کاملاً تصادفی، ۳ بخش از هر اسلاید کلیه انتخاب گردیده و با قرار دادن شبکه بر روی صفحه نمایش متصل به میکروسکوپ، تعداد نقاطی که ساختار مورد نظر را در بر می‌گرفتند، شمارش می‌شد. در این راستا، تعداد لوله‌های ادراری پیچیده نزدیک و پیچیده دور، گلومرول‌ها و همچنین سطح بافت بینابینی در هر نمونه مورد مطالعه قرار گرفت (Howard et al., 1998).

- تحلیل آماری داده‌ها: جهت تحلیل آماری داده‌ها از نرم افزار SPSS ویرایش ۲۳ استفاده گردید. گروه‌ها با رویه تحلیل واریانس یک‌طرفه (one-way ANOVA) و

گروه دریافت‌کننده عصاره پوست انار ۰/۱ درصد + ppm ۲۰ کادمیوم، خونریزی شدید، پرخونی و نکروز خفیف لوله‌های کلیوی مشهود بود. نتایج بررسی نمونه‌های کلیه در گروه‌های دریافت‌کننده جیره پایه + پودر پوست انار ۲ درصد و ۱ درصد همراه با کادمیوم نیز نشان‌دهنده مقداری خونریزی خفیف بود. در سایر گروه‌های بررسی شده، ضایعات پاتولوژیکی خاصی مشاهده نگردید.

پرنندگان کادمیوم دریافت کرده‌بودند، ضایعات پاتولوژیکی در بافت کلیه ایجاد گردیده بود. در نمونه‌های کلیه گروه دریافت‌کننده ppm ۲۰ کادمیوم در آب آشامیدنی به عنوان کنترل مثبت نیز، خونریزی شدید، پرخونی شدید و نکروز لوله‌های کلیوی آشکار بود. در گروه دریافت‌کننده عصاره پوست انار ۰/۲ درصد + ppm ۲۰ کادمیوم در آب آشامیدنی نیز، نکروز لوله‌های کلیوی، پرخونی، کنده شدن سلول‌های پوششی لوله‌های کلیوی مشاهده گردید. همچنین در پرنندگان

جدول ۱- مقایسه نتایج شمارش تعداد لوله‌های پیچیده دور، پیچیده نزدیک، کلافه گلومرولی و نیز مساحت بافت بینابینی (mm^2) (میانگین \pm انحراف معیار)

| نام گروه مورد آزمایش | بافت بینابینی | لوله پیچیده دور | لوله پیچیده نزدیک | کلافه گلومرولی |
|----------------------------|-----------------------|--------------------|------------------------|-----------------------|
| ۱ (کنترل منفی) | $4/40 \pm 0/548^{ab}$ | $3/00 \pm 0/707^a$ | $7/40 \pm 1/673^{ab}$ | $9/30 \pm 2/263^a$ |
| ۲ (کنترل مثبت) | $7/00 \pm 1/732^a$ | $2/40 \pm 0/548^a$ | $6/80 \pm 2/168^a$ | $6/40 \pm 1/897^{bc}$ |
| ۳ (عصاره ۰/۱ درصد+کادمیوم) | $3/80 \pm 1/304^{ab}$ | $3/60 \pm 1/051^a$ | $9/40 \pm 2/408^{ab}$ | $4/70 \pm 1/418^{bc}$ |
| ۴ (عصاره ۰/۲ درصد+کادمیوم) | $5/00 \pm 1/581^{ab}$ | $2/60 \pm 1/304^a$ | $11/60 \pm 3/362^{ab}$ | $7/50 \pm 2/321^{ac}$ |
| ۵ (پودر ۱ درصد+کادمیوم) | $3/60 \pm 3/209^{ab}$ | $5/40 \pm 3/362^a$ | $10/80 \pm 3/114^{ab}$ | $5/50 \pm 2/068^{bc}$ |
| ۶ (پودر ۲ درصد+کادمیوم) | $5/20 \pm 2/683^{ab}$ | $4/40 \pm 2/966^a$ | $10/60 \pm 5/814^{ab}$ | $6/20 \pm 1/135^{bc}$ |
| ۷ (عصاره ۰/۱ درصد) | $4/40 \pm 1/342^{ab}$ | $2/60 \pm 0/548^a$ | $8/20 \pm 2/775^{ab}$ | $4/70 \pm 1/636^{bc}$ |
| ۸ (عصاره ۰/۲ درصد) | $6/20 \pm 4/087^{ab}$ | $3/20 \pm 2/950^a$ | $12/40 \pm 3/209^{ab}$ | $4/90 \pm 1/370^{bc}$ |
| ۹ (پودر ۱ درصد) | $2/80 \pm 0/924^b$ | $3/00 \pm 1/000^a$ | $13/60 \pm 3/715^b$ | $6/90 \pm 1/912^{ac}$ |
| ۱۰ (پودر ۲ درصد) | $2/85 \pm 1/643^{ab}$ | $3/20 \pm 1/095^a$ | $7/40 \pm 1/673^{ab}$ | $5/00 \pm 1/762^{bc}$ |

abc: حروف نامشابه در هر ستون نشان‌دهنده اختلاف آماری معنی‌دار بین گروه‌ها است ($p < 0/05$).

کنترل کادمیوم داشت ($p < 0/05$). بیشترین میزان HDL هم در گروه دریافت‌کننده پودر ۲ درصد پوست انار مشاهده گردید و کمترین میزان آن متعلق به گروه دریافت‌کننده عصاره ۰/۲ درصد پوست انار همراه با کادمیوم بود که به طور معنی‌داری کمتر از گروه‌های کنترل کادمیوم، دریافت‌کننده پودر ۲ درصد پوست انار+کادمیوم و گروه دریافت‌کننده پودر ۲ درصد پوست انار بود ($p < 0/05$). همچنین در بررسی میزان

مقادیر پروفایل لیپیدی شامل کلسترول، تری‌گلیسرید، کلسترول با چگالی بالا (high-density lipoprotein; HDL) و کلسترول با چگالی پایین (low-density lipoprotein; LDL) سرم پرنندگان مورد آزمایش هم در جدول ۲ ارائه شده است که نشان می‌دهد میزان کلسترول در گروه دریافت‌کننده عصاره ۰/۲ درصد پوست انار+کادمیوم و گروه دریافت‌کننده عصاره ۰/۱ درصد، کاهش معنی‌داری نسبت به گروه

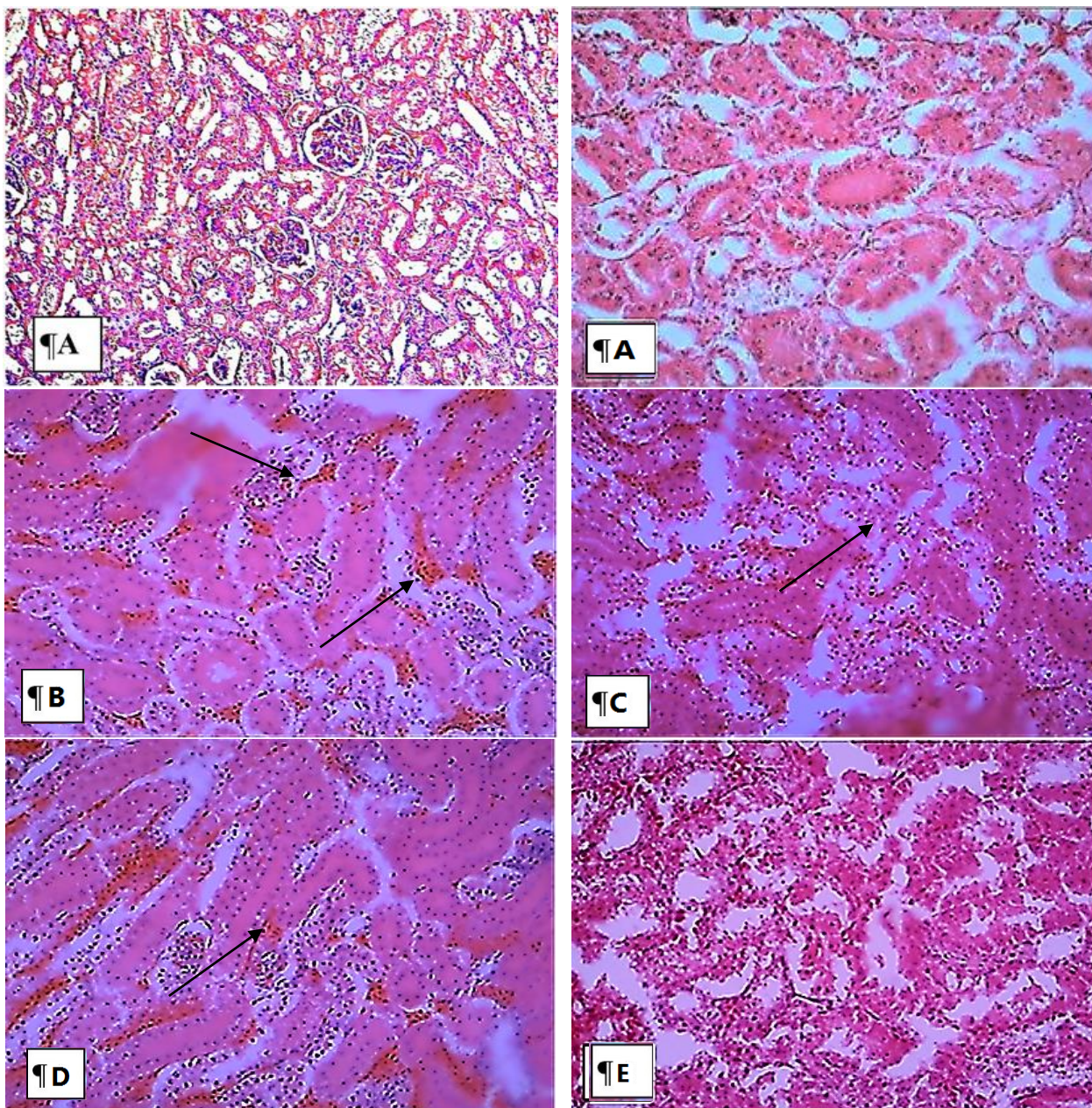
گروه‌های ۹ و ۱۰) به طور معنی‌داری کمتر از گروه‌های دریافت‌کننده کادمیوم، عصاره ۰/۲ درصد پوست انار+کادمیوم و گروه دریافت‌کننده عصاره ۰/۲ درصد پوست انار بود ($p < 0/05$)، اما تفاوت معنی‌داری بین سایر گروه‌های آزمایش‌شده مشاهده نگردید ($p > 0/05$).

LDL سرم مشاهده شد میزان آن در گروه دریافت‌کننده پودر پوست انار ۱ درصد+ کادمیوم به طور معنی‌داری بیشتر از گروه کنترل کادمیوم بود ($p < 0/05$). همچنین میزان آن در گروه دریافت‌کننده پودر پوست انار ۱ درصد+ کادمیوم به طور معنی‌داری بیشتر از گروه‌های ۸، ۷، ۹ و ۱۰ بود ($p < 0/05$). همچنین میزان تری‌گلیسرید در گروه‌های دریافت‌کننده پودر انار

جدول ۲- مقایسه مقادیر متغیرهای پروفایل لیپیدی در گروه‌های مختلف مورد آزمایش (میانگین \pm انحراف معیار)

| تری‌گلیسرید (mg/d) | کلسترول با چگالی بالا (mg/d) | کلسترول با چگالی پائین (mg/d) | کلسترول تام (mg/d) | نام گروه مورد آزمایش |
|----------------------------------|--------------------------------|--------------------------------|----------------------------------|----------------------------|
| ۱۹۴/۷۸ \pm ۷/۴۹ ^{ab} | ۶۲/۶۲ \pm ۰/۰۷ ^a | ۳۸/۲۴ \pm ۱/۷۱ ^{ab} | ۱۴۸/۹۹ \pm ۲۵/۰۷ ^{ab} | ۱ (کنترل منفی) |
| ۲۷۷/۰۸ \pm ۸۶/۱۶ ^a | ۲۶/۹۵ \pm ۵/۴۸ ^b | ۳۴/۴۵ \pm ۰/۹۴ ^a | ۱۸۱/۴۱ \pm ۷/۲۸ ^a | ۲ (کنترل مثبت) |
| ۲۰۰/۷۱ \pm ۲/۹۳ ^{ab} | ۵۲/۰۳ \pm ۳/۹۶ ^{ab} | ۴۳/۱۹ \pm ۲/۹۹ ^{ab} | ۱۲۹/۳۳۷ \pm ۱/۰۴ ^{ab} | ۴ (عصاره ۰/۱ درصد+کادمیوم) |
| ۲۴۵/۵۸ \pm ۶۹/۵۱ ^a | ۵۳/۶۱ \pm ۶/۱۱ ^{ab} | ۳۴/۸۹ \pm ۱۰/۵۹ ^a | ۱۰۸/۳۰۲ \pm ۱۹/۴۸ ^b | ۳ (عصاره ۰/۲ درصد+کادمیوم) |
| ۲۲۳/۷۷ \pm ۲۱/۲۴ ^{ab} | ۳۶/۴۷ \pm ۸/۷۱ ^{ab} | ۴۶/۰۹ \pm ۱۱/۹۷ ^b | ۱۳۷/۹۷ \pm ۱۴/۶۵ ^{ab} | ۵ (پودر ۱ درصد+کادمیوم) |
| ۲۳۶/۳۲ \pm ۲۹/۰۱ ^{ab} | ۶۰/۵۸ \pm ۱۴/۹۵ ^a | ۴۴/۳۵ \pm ۷/۴۱ ^{ab} | ۱۴۶/۸۴ \pm ۲۱/۲۷ ^{ab} | ۶ (پودر ۲ درصد+کادمیوم) |
| ۲۴۲/۰۹ \pm ۴۰/۳۷ ^{ab} | ۵۸/۷۲ \pm ۷/۶۷ ^{ab} | ۳۶/۳۲ \pm ۱/۳۱ ^{ab} | ۱۰۵/۶۱ \pm ۱۸/۷۴ ^b | ۷ (عصاره ۰/۱ درصد) |
| ۲۴۴/۴۳ \pm ۴۳/۹۰ ^a | ۵۷/۴۱ \pm ۴/۵۵ ^{ab} | ۳۴/۷۴ \pm ۱/۵۸ ^a | ۱۴۳/۴۷ \pm ۷/۹۲ ^{ab} | ۸ (عصاره ۰/۲ درصد) |
| ۱۲۰/۰۴ \pm ۴/۹۵ ^b | ۵۳/۲۴ \pm ۷/۲۸ ^{ab} | ۳۲/۴۴ \pm ۹/۶۷ ^a | ۱۲۴/۲۱ \pm ۱۴/۸۷ ^{ab} | ۹ (پودر ۱ درصد) |
| ۱۱۰/۳۹ \pm ۲۲/۲۱ ^b | ۶۹/۱۴ \pm ۱۱/۷۳ ^a | ۳۴/۹۳ \pm ۴/۲۵ ^a | ۱۱۸/۱۵ \pm ۱۶/۸۸ ^{ab} | ۱۰ (پودر ۲ درصد) |

abc: حروف نامشابه در هر ستون نشان‌دهنده وجود اختلاف آماری معنی‌دار می‌باشد ($p < 0/05$).



شکل ۱- (A) ساختار طبیعی کلیه بلدرچین در گروه کنترل منفی، (B) ساختار بافتی کلیه در بلدرچین‌های گروه دریافت‌کننده کادمیوم (کنترل مثبت) که همراه با خونریزی، پرخونی شدید و نکروز لوله‌های کلیوی است (پیکان)، (C) نکروز لوله‌های کلیوی، پرخونی، کنده شدن سلول‌های پوششی لوله‌های کلیوی (پیکان) در گروه دریافت‌کننده عصاره پوست انار ۰/۲ درصد + ۲۰ ppm کادمیوم، (D) خونریزی، پرخونی و نکروز خفیف لوله‌های کلیوی (پیکان) در گروه دریافت‌کننده عصاره پوست انار ۰/۱ درصد + ۲۰ ppm کادمیوم، (E) خونریزی در بافت کلیه بلدرچین‌های گروه دریافت‌کننده پودر پوست انار ۲ درصد + ۲۰ ppm کادمیوم، (رنگ آمیزی هماتوکسیلین-ئوزین، بزرگ‌نمایی ۱۰۰×).

بحث و نتیجه‌گیری

آلودگی با فلزات سنگین مانند کادمیوم در محیط به‌عنوان یک تهدید جدی برای انسان‌ها و دیگر موجودات مطرح است. جهت بررسی میزان تجمع این فلزات در مواد غذایی مصرفی انسان، پیشنهاد می‌شود که از طیور استفاده گردد، زیرا این گونه‌ها به‌عنوان یکی از اصلی‌ترین منابع دریافت پروتئین برای انسان به‌حساب می‌آیند (Commission, 2001). اختلال عمل‌کرد کلیه یکی از مهم‌ترین خصوصیات مسمومیت مزمن با کادمیوم است (Jin et al., 1987). همچنین دیده شده است که اختلال در کارکرد کلیوی در مقداری کمتر از دوز سمی پذیرفته شده برای کادمیوم نیز بروز کند (Sisman et al., 2003). به‌علاوه مسمومیت با کادمیوم می‌تواند باعث بروز برخی از بیماری‌های خود ایمن که همراه با گلودورلوفنفریت هستند، گردد (Leffel et al., 2003).

بر اساس نتایج به‌دست آمده از پژوهش حاضر، در تمامی گروه‌های دریافت‌کننده کادمیوم، تغییرات پاتولوژیکی در بافت کلیه محرز بود (شکل ۱). این اثرات کادمیوم روی بافت کلیه را می‌توان به تغییرات جریان خون کلیه‌ها، آستانه بازجذب توبولی و میزان فیلتراسیون گلودورلی نسبت داد. آسیب توبولی ایجادشده توسط کادمیوم سبب درجه خاصی از نفریت بینابینی می‌گردد که به‌نوبه خود سبب کاهش فیلتراسیون می‌شود. همچنین کادمیوم اثر سمی مستقیم نیز بر گلودورل‌های کلیوی دارد (Shati, 2011). کادمیوم به‌وسیله ایجاد رادیکال‌های آزاد سبب کاهش گلوتاتیون شده که منجر به آسیب در بافت‌های

مختلف بدن می‌گردد (Boujelben et al., 2006). در مطالعه‌ای که توسط شوکا و چاندران انجام گرفت، مشاهده شد که استات کادمیوم سبب کاهش معنی‌داری در غلظت ویتامین E در بافت کلیه در موش صحرائی می‌شود (Shukla and Chandra, 1989). شلاتیوک و همکاران در سال ۲۰۰۸ نشان دادند که کلرید کادمیوم به‌صورت وابسته به دوز، سبب افزایش نیتروژن اوره خون، کراتینین و همچنین آسیب در سلول‌های کلیه می‌گردد که این آسیب عمدتاً به‌صورت نکروز این سلول‌ها است. آن‌ها بیان کردند که کادمیوم عمدتاً در بافت‌های کلیه و کبد تجمع می‌یابد (Chwełatiuk et al., 2006). بوجلبن و همکاران در مطالعه خود روی موش صحرائی نشان دادند که تزریق کادمیوم به مدت ده روز متوالی، موجب تجمع این ترکیب در بافت‌های کلیه و کبد شده و ایجاد تغییرات ساختاری در این بافت‌ها را سبب می‌شود (Boujelben et al., 2006).

همچنین در پژوهش حاضر مشاهده گردید که استفاده از عصاره و پودر پوست انار سبب کاهش معنی‌داری در آسیب‌ها و تغییرات پاتولوژیکی در بافت کلیه می‌شود که در این میان عصاره پوست انار بهتر از پودر پوست انار است. از مهم‌ترین خواص انار خاصیت آنتی-اکسیدانی آن است. دیده شده است که مواد آنتی‌اکسیدان سبب کاهش ضایعات ناشی از فلزات سنگین در بافت‌های بدن می‌شوند. در پژوهش‌های پیشین هم مشخص گردید که پوست انار دارای خاصیت آنتی‌اکسیدانی بیشتری نسبت به سایر قسمت‌های آن است (Renugadevi and Prabu, 2009). بیتوت در سال ۲۰۰۳ نشان داد که ترکیبات آنتی‌اکسیدانی شامل متالوتونین، سبب کاهش آسیب‌های ایجادشده توسط

متابولیسم لیپیدها و ایجاد پلاک‌های آترواسکلروتیک در عروق موش صحرایی شده است (Nai et al., 2015). در برخی مطالعات تاثیرات برخی از گیاهان در بهبود وضعیت پروفایل لیپیدی گزارش شده است. در این ارتباط نتایج پژوهش فانی مگی و همکاران در سال ۲۰۱۳ نشان داد که با استفاده از ترکیب آویشن و خارمریم در جیره غذایی طیور، سطح سرمی پروتئین تام، گلوبولین، آلبومین و HDL افزایش و در مقابل سطح سرمی کلسترول، LDL و تری‌گلیسرید نسبت به گروه شاهد کاهش می‌یابد (Fani makki et al., 2013). همچنین گزارش شده است که سطح کلسترول خون جوجه‌های گوشتی پس از استفاده از پودر نخودفرنگی به صورت معنی‌داری کاهش می‌یابد (Rouzmehr et al., 2014).

اثرات فارماکولوژی میوه انار نیز از زمان‌های قدیم به‌خوبی شناخته شده است. پژوهش‌های پیشین نشان داده‌اند که تانن موجود در انار دارای خواص آنتی‌اکسیدانی، ضد انگلی، ضد باکتریایی و بهبوددهنده سیستم ایمنی است و در انسان و دام ارزش تغذیه‌ای دارد (Parseh et al., 2012). دیگر آنتی‌اکسیدان‌های انار شامل توکوفرول‌ها، تیمول و آنتوسیانین‌ها می‌باشند که خواص درمانی آن‌ها مشخص گردیده است. خواص این مواد گیاهی عمدتاً به دلیل اثرات احیاکنندگی آن‌ها است که آن‌ها را به‌عنوان عوامل احیا کننده، دهندگان هیدروژن و حتی موادی با توان کلات‌کنندگی فلزات سنگین می‌شناسند (Heber et al., 2006). پژوهش‌های پیشین نشان داده‌اند که ترکیبات فوق ممکن است باعث تحریک پاسخ ایمنی و تغییرات متابولیسمی شوند و همچنین از طریق سرکوب سطح

کادمیوم در کبد و کلیه موش‌های صحرایی می‌شود (Beytut et al., 2003).

از طرف دیگر در مطالعه حاضر مطابق اطلاعات ثبت‌شده در جدول ۲، در پرندگان گروه دریافت‌کننده کادمیوم افزایش چشم‌گیری در میزان تری‌گلیسرید سرم نسبت به گروه کنترل مشاهده گردید. در حالی که در گروه‌هایی که عصاره یا پودر پوست انار به همراه کادمیوم دریافت کرده بودند، میزان تری‌گلیسرید سرم نسبت به گروه دریافت‌کننده کادمیوم کاهش یافت. در مورد میزان کلسترول هم پرندگان گروه دریافت‌کننده کادمیوم نسبت به گروه کنترل افزایش معنی‌داری را نشان داد. همچنین در سرم پرندگان گروه‌های دریافت‌کننده عصاره پوست انار به عنوان ماده آنتی‌اکسیدان، میزان کلسترول نسبت به گروه دریافت‌کننده کادمیوم کاهش یافت. همسو با مطالعه حاضر کومار و همکاران در استفاده از پوست انار در رژیم غذایی جوجه‌های گوشتی کاهش معنی‌داری را در سطح کلسترول خون نشان داد (Kumar et al., 2018). ثابت شده است که مواجهه با کادمیوم حتی در دوزهای خیلی پایین موجب تغییراتی در پروفایل لیپیدی سرم می‌شود که با هایپرلیپیدمی و هایپرکلسترولمی مشخص می‌گردد. سطوح سرمی ترکیبات لیپیدی اندازه‌گیری شده از شاخص‌های مهم خطر ابتلا به آترواسکلروز هستند (Larregle et al., 2008). برخی مطالعات انجام‌شده روی حیواناتی که در معرض کادمیوم قرار گرفته‌اند، نیز افزایش میزان تری‌گلیسرید و کلسترول را گزارش کرده‌اند. بر اساس مطالعه نای و همکاران در سال ۲۰۱۵ دریافت کادمیوم به میزان ۴۰۰ میلی‌گرم در لیتر آب آشامیدنی سبب برهم خوردن

اندکی کاهش نشان داد. این نتایج نشان‌دهنده اثر مثبت عصاره و پودر پوست انار در کاهش نفروتوکسیسیته ناشی از کادمیوم است هرچند برای شناخت دقیق‌تر مکانیسم آن نیاز به مطالعات بیشتری است. از طرف دیگر احتمالاً عصاره و پودر پوست انار به دلیل داشتن ترکیبات آنتی‌اکسیدانی، ویتامین C و املاحی نظیر روی، باعث کاهش میزان تری‌گلیسریدها، LDL و افزایش HDL خون در موارد مسمومیت تجربی با کادمیوم در بلدرچین‌های ژاپنی می‌گردد. در این ارتباط زاده آدم‌نژاد و همکاران در سال ۲۰۱۵ نشان دادند که افزودن ویتامین E و سلنیوم به جیره بلدرچین ژاپنی باعث کاهش معنی‌دار میزان تری‌گلیسرید و کلسترول و افزایش معنی‌دار آلبومین و پروتئین تام می‌گردد. نامبردگان نتیجه‌گیری کردند که اثرات متقابل سلنیوم و ویتامین E تاثیر مثبتی بر فراسنجه‌های بیوشیمیایی خون در بلدرچین ژاپنی دارد (Zadeh Adamnezhad *et al.*, 2015).

سپاسگزاری

هزینه این مطالعه توسط دانشگاه شهرکرد تأمین مالی شده است. از این رو نویسندگان از حمایت فنی و مالی دانشگاه تشکر می‌نمایند.

تعارض منافع

نویسندگان اعلام می‌دارند که هیچ‌گونه تضاد منافی ندارند.

گونه‌های فعال اکسیژن، کاهش پراکسیداسیون لیپیدی و افزایش سطح گلوتاتیون مانع از آسیب ناشی از استرس اکسیداتیو شوند (Mehraein-Ghomi *et al.*, 2010; Kim *et al.*, 2014). در این ارتباط نتایج حاصله از مطالعه لیوا و همکاران در سال ۲۰۱۱ نشان داده که در موش‌های صحرايي، عصاره پوسته داخلی انار دارای اثرات درمانی در برابر مسمومیت با سرب بوده و برخلاف دیگر مواد باندشونده کاتیونی مانند مس، آهن و به‌خصوص روی در بدن که به یون فلزی باند می‌شوند، فاقد اثر باندشونده به این عناصر است (Leiva *et al.*, 2011). بر این اساس، این فرضیه مطرح است که اثرات حفاظتی عصاره و پودر انار ممکن است به دلیل توانایی آن در اتصال به عنصر کادمیوم به‌وسیله تشکیل کمپلکس‌های فنل-کادمیوم باشد. ترکیبات فنلی از طریق اهدای الکترون به رادیکال‌های آزاد، سبب مهار واکنش‌های اکسیداسیون چربی می‌شوند. بنابراین به نظر می‌رسد می‌توان بیان نمود که اثرات حفاظتی انار مربوط به وجود ترکیبات فنلی موجود در آن است که اثر خود را احتمالاً با تقویت سیستم آنتی‌اکسیدانی، کاهش تولید رادیکال‌های آزاد، مهار پراکسیداسیون لیپیدی و ایجاد ثبات غشایی در سلول‌ها ایفا می‌کنند. پونیکالاژین (punicalagin) موجود در انار نیز با داشتن گروه‌های هیدروکسیل می‌تواند به‌عنوان کلاته‌کننده خوبی برای کادمیوم باشد (Ricci, 2006).

به‌عنوان نتیجه‌گیری کلی می‌توان گفت که استفاده از کادمیوم در آب آشامیدنی بلدرچین ژاپنی سبب بروز تغییرات معنی‌داری در هیستومتری و ساختار بافتی کلیه شد و این تغییرات بعد از استفاده از عصاره انار

منابع

- Adema, C.M., Van der Knaap, W. and Sminia, T. (1991). Mediated Cytotoxicity: The Role of Reactive Oxygen Intermediates. *Reviews in Aquatic Sciences*, 4(1): 201-223.
- Aviram, M., Dornfeld, L., Rosenblat, M., Volkova, N., Kaplan, M., Coleman, R., *et al.* (2000). Pomegranate juice consumption reduces oxidative stress, atherogenic modifications to LDL, and platelet aggregation: studies in humans and in atherosclerotic apolipoprotein E-deficient mice. *The American Journal of Clinical Nutrition*, 71(6): 1062-1076.
- Babu, K.R., Rajmohan, H.R.R. and Rajan, B.K.M. (2006). Plasma lipid peroxidation and erythrocyte antioxidant enzymes status in workers exposed to cadmium. *Toxicology and Industrial Health*, 22(3): 329-335.
- Bernard, A., Lauwerys, R., and Amor, A.O. (1992). Loss of glomerular polyanion correlated with albuminuria in experimental cadmium nephropathy. *Archives of Toxicology*, 66(2): 272-278.
- Beytut, Y., Kamiloglu, B. and Aksakal, H. (2003). Role of dietary vitamin E in cadmium-induced oxidative damage in rabbit's blood, liver and kidneys. *International Journal for Vitamin and Nutrition Research*, 73(2): 351-355.
- Bhandari, P.R. (2012). Pomegranate (*Punica granatum L.*). Ancient seeds for modern cure? Review of potential therapeutic applications. *International Journal of Nutrition, Pharmacology, Neurological Diseases*, 2(3): 171.
- Boujelben, M., Ghorbel, F., Vincent, C., Makni-Ayadi, F., Guermazi, F., Croute, F., *et al.* (2006). Lipid peroxidation and HSP72/73 expression in rat following cadmium chloride administration: interactions of magnesium supplementation. *Experimental and Toxicologic Pathology*, 57(7): 437-443.
- Chwēłatiuk, E., Włostowski, T., Krasowska, A. and Bonda, E. (2006). The effect of orally administered melatonin on tissue accumulation and toxicity of cadmium in mice. *Journal of Trace Elements in Medicine and Biology*, 19(4): 259-265.
- Commission, E. (2001). Commission Regulation (EC) No 466/2001 of 8 March 2001 setting maximum levels for certain contaminants in foodstuffs. Brussels: European Commission, 56(3): 12-13.
- El-Sharakly, A., Newairy, A., Badreldeen, M., Eweda, S. and Sheweita, S. (2007). Protective role of selenium against renal toxicity induced by cadmium in rats. *Toxicology*, 235(19): 185-193.
- Friedewald, W.T., Levy, R.I. and Fredrickson, D.S. (1972). Estimation of the concentration of low-density lipoprotein cholesterol in plasma, without use of the preparative ultracentrifuge. *Clinical Chemistry*, 18(6): 499-502.
- Fani makki, O., Ebrahimzadeh, A., Ansari, N.H. and Ghazaghi, M. (2013). Effect of Milk thistle (*Silybum marianum L.*) and Thyme (*Thymus vulgaris L.*) herbs on immunity and some blood metabolites in broiler chicks. *Journal of Veterinary Clinical Pathology*, 7(26): 1836-1843. [In Persian]
- Garcá-Fernández, A., Sanchez-Garcia, J., Gomez-Zapata, M. and Luna, A. (1996). Distribution of cadmium in blood and tissues of wild birds. *Archives of Environmental Contamination and Toxicology*, 30(3): 252-258.
- Goyer, R.A., Miller, C.R., Zhu, S. and Victery, W. (1989). Non-metallothionein-bound cadmium in the pathogenesis of cadmium nephrotoxicity in the rat. *Toxicology and Applied Pharmacology*, 101(4): 232-244.
- Heber, D., Schulman, R.N. and Seeram, N.P. (2006). Pomegranates: ancient roots to modern medicine. *CRC Press*, 30(7): 25-28.
- Howard, C.V. and Reed, M.G. (1998). Unbiased stereology Three-dimensional measurement in microscopy. Oxford: Bios Scientific Publishers, 3(1): 143.
- Ikeda, M., Ezaki, T., Moriguchi, J., Fukui, Y., Ukai, H., Okamoto, S. and Sakurai, H. (2005). The threshold cadmium level that causes a substantial increase in β 2-microglobulin in urine of general populations. *The Tohoku Journal of Experimental Medicine*, 20(5): 247-261.
- Järup, L. (2002). Cadmium overload and toxicity. *Nephrology Dialysis Transplantation*, 17(1): 35-39.

- Jin, T., Leffler, P. and Nordberg, G.F. (1987). Cadmium-metallothionein nephrotoxicity in the rat: transient calciuria and proteinuria. *Toxicology*, 45(5): 307-317.
- Jurczuk, M., Brzóska, M.M., Moniuszko-Jakoniuk, J., Gałążyn-Sidorczuk, M. and Kulikowska-Karpińska, E. (2004). Antioxidant enzymes activity and lipid peroxidation in liver and kidney of rats exposed to cadmium and ethanol. *Food and Chemical Toxicology*, 42(7): 429-438.
- Karimi, O., Hesaraki, S. and Mortazavi, S.P (2017). Histological and Functional Alteration in the Liver and Kidney and the Response of Antioxidants in Japanese quail Exposed to Dietary Cadmium. *Iranian Journal of Toxicology*, 11(3): 19-26.
- Khateeb, J., Gantman, A., Kreitenberg, A.J., Aviram M. and Fuhrman, B. (2010). Paraoxonase 1 (PON1) expression in hepatocytes is upregulated by pomegranate polyphenols: a role for PPAR- γ pathway. *Arteriosclerosis*, 208(3): 119-25.
- Kim, Y.S., Hwang, J.W., Kang, S.H., Kim, E.H., Jeon, Y.J., Jeong., *et al.* (2014). Thymol from *Thymus quinquecostatus* Celak. protects against tert-butyl hydroperoxide-induced oxidative stress in Chang cells. *Journal of Natural Medicines*, 68(2): 154-162.
- Kumar, K.P., Reddy, V.R. and Prakash, M.G. (2018). Effect of supplementing pomegranate (*Punicagranatum*) peel extract on serum biochemical parameters and immune response in broiler during summer. *Pharma Innovation*, 7(1): 591-601.
- Larregle, E.V., Varas, S.M. and Olivreos, L.B. (2008). Lipid metabolism in liver of rat exposed to cadmium. *Food and Chemical Toxicology*, 46(2): 1786-1792.
- Larrosa, M., González-Sarrías, A., Yáñez-Gascón, M.J., Selma, M.V., Azorín-Ortuño, M., Toti, S., *et al.* (2010). Anti-inflammatory properties of a pomegranate extract and its metabolite urolithin-A in a colitis rat model and the effect of colon inflammation on phenolic metabolism. *The Journal of Nutritional Biochemistry*, 21(1): 717-725.
- Lee, C., Chen, L. and Wang, C. (2010). Anti-inflammatory effects of *Punica granatum* Linne in LPS-induced primary human chondrocytes. *Planta Medica*, 76(6): 659.
- Leffel, E.K., Wolf, C., Poklis, A. and White Jr, K.L. (2003). Drinking water exposure to cadmium, an environmental contaminant, results in the exacerbation of autoimmune disease in the murine model. *Toxicology*, 188(11): 233-250.
- Leiva, K.P., Rubio, J., Peralta, F. and Gonzales, G.F. (2011). Effect of *Punica granatum* (pomegranate) on sperm production in male rats treated with lead acetate. *Toxicology Mechanisms and Methods*, 21(3): 495-502.
- Mason, J., Chemat, F. and Vinatoru, M. (2011). The extraction of natural products using ultrasound or microwaves. *Current Organic Chemistry*, 15(2): 237-47.
- Matés, J.M., Pérez-Gómez, C. and De Castro, I.N. (1999). Antioxidant enzymes and human diseases. *Clinical Biochemistry*, 32(8): 595-603.
- McFarland, C., Bendell-Young, L., Guglielmo, C. and Williams, T. (2002). Kidney, liver and bone cadmium content in the Western Sandpiper in relation to migration. *Journal of Environmental Monitoring*, 4(1): 791-795.
- Mehraein-Ghomi, F., Basu, H.S., Church, D.R., Hoffmann, F.M. and Wilding, G. (2010). Androgen receptor requires JunD as a coactivator to switch on an oxidative stress generation pathway in prostate cancer cells. *Cancer Research*, 25 (3): 18-25.
- Murugavel, P., Pari, L. (2007). Diallyl tetrasulfide modulates the cadmium-induced impairment of membrane bound enzymes in rats. *Journal of Basic Clinical Physiology and Pharmacology*, 18(3): 37-48.
- Nai, G.A., Golghetto, J.J. and Estrella, M.P. (2015). pH Dependence of Cadmium-Contaminated Drinking Water on the Development of Cardiovascular Injury in Wistar Rats. *Biological Trace Element Research*, 165(3): 81-85.
- Parseh, H., Hassanpour, S., Emam-djome, Z. and Lavasani, A.S. (2012). Antimicrobial properties of Pomegranate (*Punica granatum* L.) as a Tannin rich Fruit, The 1st International and the 4th National

Congress on Recycling of Organic Waste in Agriculture, Isfahan, Iran.

- Renugadevi, J. and Prabu, S.M. (2009). Naringenin protects against cadmium-induced oxidative renal dysfunction in rats. *Toxicology*, 256(3): 128-134.
- Renugadevi, J. and Prabu, S.M. (2010). Quercetin protects against oxidative stress-related renal dysfunction by cadmium in rats. *Experimental and Toxicologic Pathology*, 62(4): 471-481.
- Ricci, D., Giamperi, L., Bucchini, A. and Fraternali, D. (2006) Antioxidant activity of Punica granatum fruits. *Fitoterapia*, 77(3): 310-312.
- Rouzmehr, F., Mohit A., Khoshsekeh, M. and Hassanzadeh, M. (2014). The Effect Of The Additive Containing Artichoke Extract (Apc) On Growth Performance, Blood Cholesterol Level, Carcass Characteristics And Immune System Of Broiler Chickens. *Journal of Veterinary Clinical Pathology*, 8(29): 357-366. [In Persian]
- Salińska, A., Włostowski, T. and Oleńska, E. (2013). Differential susceptibility to cadmium-induced liver and kidney injury in wild and laboratory-bred bank voles *Myodes glareolus*. *Archives of Environmental Contamination and Toxicology*, 65(2): 324-331.
- Sant'Ana, M., Moraes, R. and Bernardi, M. (2005). Toxicity of cadmium in Japanese quail: Evaluation of body weight, hepatic and renal function, and cellular immune response. *Environmental Research*, 99(7): 273-277.
- Sarkhosh, A., Zamani, Z., FatahiMoghadam, M. and Ghorbani Ghozhadi, H. (2007). Review of Phormological and Medicinal Properties of Pomegranate. *Medical Plant*, 6(3): 200-205.
- Shati, A.A. (2011). Effects of *Origanum majorana* L. on cadmium induced hepatotoxicity and nephrotoxicity in albino rats . *Saudi Medical Journal*, 32(4): 797-805.
- Shukla, G.S. and Chandra, S. (1989). Cadmium toxicity and bioantioxidants: status of vitamin E and ascorbic acid of selected organs in rat. *Journal of Applied Toxicology*, 9(1): 119-122.
- Sisman, A.R., Bulbul, M., Çoker, C. and Onvural, B. (2003). Cadmium exposure in tobacco workers: possible renal effects. *Journal of Trace Elements in Medicine and Biology*, 17(4): 51.
- Verma, R.J. and Asnani, V. (2007). Ginger extract ameliorates paraben induced biochemical changes in liver and kidney of mice. *Acta Poloniae Pharmaceutica*, 64(3): 217-220.
- Yadav, N. and Khandelwal, S. (2006). Effect of Picroliv on cadmium-induced hepatic and renal damage in the rat. *Human & Experimental Toxicology*, 25(1): 581-591.
- Zadeh Adamnezhad, H., Ghiasi, G.J. and Ebrahimnezhad, Y. (2015). Effect of different levels of selenium and vitamin e on blood biochemical parameters in the japanese quail. *Journal of Veterinary Clinical Pathology*, 9 (35): 243-252. [In Persian]
- Zhang, L.H., Li, L.L., Li, Y.X. and Zhang, Y.H., (2006). In vitro antioxidant activities of fruits and leaves of pomegranate, XXVII International Horticultural Congress-IHC2006: International Symposium on Plants as Food and Medicine: The Utilization Kunming, China, 4(2-3): 201-23.