

“Case report”

DOI: 10.30495/JVCP.2020.670427

Hepatoid gland carcinoma in dog: Case Report

Baghban, F.^{1*}, Bayati, A.²

1- Assistant Professor, Department of Veterinary Medicine, Yasooj Branch, Islamic Azad University, Yasooj, Iran.

2- Graduate of Veterinary Medicine, Faculty of Veterinary Medicine, Shahrekord Branch, Islamic Azad University, Shahrekord, Iran

*Corresponding author's email: baghibaghban@gmail.com
(Received: 2019/6/8 Accepted: 2020/1/25)

Abstract

The hepatoid glands or the perianal glands in canidae are transformed sebaceous glands found in the subcutaneous tissues around the anal region in male and female dogs. In Comparison with adenomas of the hepatoid glands, carcinomas of these glands occur with less frequency. In addition, tumors of these glands are occasionally observed ectopically on the outer surface of other organs such as tail, perineal area, prepuce, flank, thighs, back, lumbosacral area, midline of the abdomen, chin, head and neck. This report describes histopathological features of two cases of ectopic hepatoid gland carcinomas in two breeds of Terrier and German shepherd dogs. The first case was a Terrier dog, male, 18 years old with the tumor having a relatively hard consistency on palpation, without pain and ulcerative appearance along with hemorrhage which had grown on the flank region and the left hand ectopically. The second case was a German shepherd dog, male, 10 years old, which was referred to the clinic due to existence of a large and ulcerative mass with hard consistency in palpation on the back of the neck. The dog was febrile and anorexic because of ulcerative and infectious nature of the tumoral mass. In histopathological examination of the lesions in both cases, proliferation of hepatoid cells, mitotic figures, congestion, hemorrhage, necrosis and infiltration of inflammatory cells, especially neutrophils was observed.

Conflict of interest: None declared.

Keywords: Hepatoid gland, Carcinoma, Dog, Histopathology.

DOI: 10.30495/JVCP.2020.670427

"گزارش موری"

کارسینومای غده هیپاتوئید در سگ: گزارش موردی

فرشاد باغبان^{۱*}، امین بیاتی^۲

۱- استادیار گروه دامپزشکی، واحد یاسوج، دانشگاه آزاد اسلامی، یاسوج، ایران.

۲- دانش‌آموخته دکترای حرفه‌ای دامپزشکی، دانشکده دامپزشکی، واحد شهرکرد، دانشگاه آزاد اسلامی، شهرکرد، ایران.

*نویسنده مسئول مکاتبات: baghibaghban@gmail.com

(دریافت مقاله: ۹۸/۳/۱۸ پذیرش نهایی: ۹۸/۱۱/۵)

چکیده

غده هیپاتوئید یا غدد اطراف مقعدی در سگ‌سانان، غدد سباسه تغییر شکل یافته‌ای هستند که در بافت‌های زیرجلدی اطراف ناحیه مقعدی در سگ‌های نر و ماده یافت می‌شوند. در مقایسه با آدنوماهای غده هیپاتوئید، کارسینوماهای این غدد با فراوانی کمتری رخ می‌دهند. به‌علاوه تومورهای این غدد گاهی به‌صورت نابجا بر روی سطح خارجی سائیراندام‌ها مانند دم، ناحیه پرینه، غلاف قضیب، تهیگاه، ران، پشت، ناحیه کمری-خاجی، خط میانی شکم، گونه، سر و گردن دیده می‌شوند. گزارش حاضر دو مورد کارسینومای غده هیپاتوئید نابجا را در دو قلابه سگ نژاد تریر و ژرمن شفرد از نظر هیستوپاتولوژی شرح می‌دهد. مورد اول مربوط به یک قلابه سگ نر نژاد تریر با سن ۱۸ سال بود که توده توموری با قوامی نسبتاً سفت در ملامسه و بدون درد، اما با ظاهری اولسراتیو و توأم با خونریزی به صورت نابجا بر روی ناحیه تهیگاه و دست چپ حیوان رشد کرده بود. مورد دوم هم مربوط به یک قلابه سگ نر نژاد ژرمن شفرد ۱۰ ساله بود که حیوان به دلیل وجود توده‌ای بزرگ و زخمی با قوامی سفت در ملامسه در ناحیه پشت گردن به درمانگاه ارجاع داده شده بود. سگ مذکور به دلیل ماهیت زخمی و عفونی بودن توده توموری، تب‌دار و بی‌اشتها بود. در بررسی هیستوپاتولوژی ضایعات، در هر دو مورد تکثیر و تزیاید سلول‌های هیپاتوئید، اشکال میتوزی، پرخونی، خونریزی، نکروز و نفوذ سلول‌های التهابی به ویژه نوتروفیل‌ها مشاهده گردید.

کلیدواژه‌ها: غده هیپاتوئید، کارسینوما، سگ، هیستوپاتولوژی.

مقدمه

غدد هپاتوئید (hepatoid glands) یا به عبارتی غدد اطراف مقعدی (perianal glands) در سگ‌سانان، غدد سباسبه تغییرشکل یافته‌ای هستند که به دلیل شباهت بافت‌شناسی به هپاتوسیت‌ها، این‌گونه نامیده می‌شوند (Kokila et al., 2016). در سگ‌های نر بالغ، این غدد بافت‌های زیرجلدی اطراف ناحیه مقعدی را احاطه می‌کنند، در حالی که در سگ‌های ماده، غدد مذکور، جزایر پراکنده‌ای را در داخل بافت‌های زیرجلدی اطراف ناحیه مقعدی به وجود می‌آورند (Wilson et al., 1979). بیشتر تومورهای غدد هپاتوئید از نوع آدنوما هستند. کارسینوماهای این غدد، تومورهای بدخیمی هستند که نسبت به آدنوماها، رفتار تهاجمی بیشتری را نشان می‌دهند (Jardim et al., 2018). تومورهای غدد هپاتوئید در نرهای عقیم‌نشده در سنین ۸ تا ۱۲ سال دیده می‌شوند (Wheler et al., 1996) اگرچه به‌میزان کمتری در سگ‌های ماده و نرهای عقیم‌شده نیز مشاهده شده است (Berrocal et al., 1989). خطر بروز تومورهای این غدد در نرها ۶-۵ برابر بیشتر از ماده‌ها است (Atoji et al., 1989). گاهی تومورهای این غدد در ناحیه مقعدی با ایجاد اختلال در حرکات طبیعی روده و ایجاد یبوست و متاثر نمودن فرآیند دفع مدفوع و متعاقب آن ایجاد توکسمی، باعث مرگ حیوان می‌شوند. این پدیده به ویژه در سگ‌های ولگرد گزارش شده است (Devi et al., 2012). تقریباً ۱۰ درصد این تومورها به طور نابجا در سایر محل‌ها مانند دم، ناحیه پرینه، غلاف قضیب، تهیگاه، ران، پشت، ناحیه کمری-خاجی، خط میانی شکم، گونه، سر و گردن رخ می‌دهند (Wheler et al., 1996; Trangadia et al., 2014).

تومورهای غدد هپاتوئید در میان تومورهای پوستی سگ از نظر فراوانی رتبه سوم را دارا می‌باشند، به‌گونه‌ای که فراوانی موارد خوش‌خیم را حدود ۹۶-۵۸ درصد و فراوانی موارد بدخیم را حدود ۱۷-۳ درصد گزارش کرده‌اند (Nielsen et al., 1964; Vail et al., 1990; Trangida et al., 2014). برای تشخیص کارسینوماهای غدد هپاتوئید علاوه بر هیستوپاتولوژی از سیتولوژی و ایمونوهیستولوژی نیز استفاده می‌شود. در انواع کارسینوماهای تمایز یافته غدد هپاتوئید، ایمونوهیستوشیمی برای ای-کادهرین (E-cadherin) و در انواع کارسینوماهای تمایز نیافته این غدد، ایمونوهیستوشیمی برای ویمنتین (vimentin) و پان سایتوکراتین (pan cytokeratin) مثبت گزارش شده است (Jardim et al., 2018; Ynmusak et al., 2016). همچنین بررسی ایمونوهیستوشیمی مولکول‌های پروتئینی پی ۶۳ (P63) نشان داده است که در کارسینوماهای غدد هپاتوئید بیان پروتئین مذکور به مراتب بیشتر از میزان بیان آن در موارد آدنوماهای غدد هپاتوئید می‌باشد و به‌نظر می‌رسد که این ملکول پروتئینی بتواند نماینده خوبی برای نشان دادن تغییر شکل بدخیمی و پیشرفت در تومورهای غدد هپاتوئید باشد (Kim et al., 2018). ممکن است تومورهای بدخیم غدد هپاتوئید به گره‌های لنفاوی ساکرال (sacral) و ساب لومبار (sublumbar) متاستاز بدهند، اما به‌طور کلی در بیشتر موارد در هنگام تشخیص هیستوپاتولوژیک کارسینوماهای غدد هپاتوئید، متاستاز به گره‌های لنفاوی وجود نداشته و یا خارج‌سازی تومورها اغلب پیش از رخداد متاستاز انجام می‌شود. با این حال احتمال متاستاز در این تومورها را ۱۰ تا ۳۰

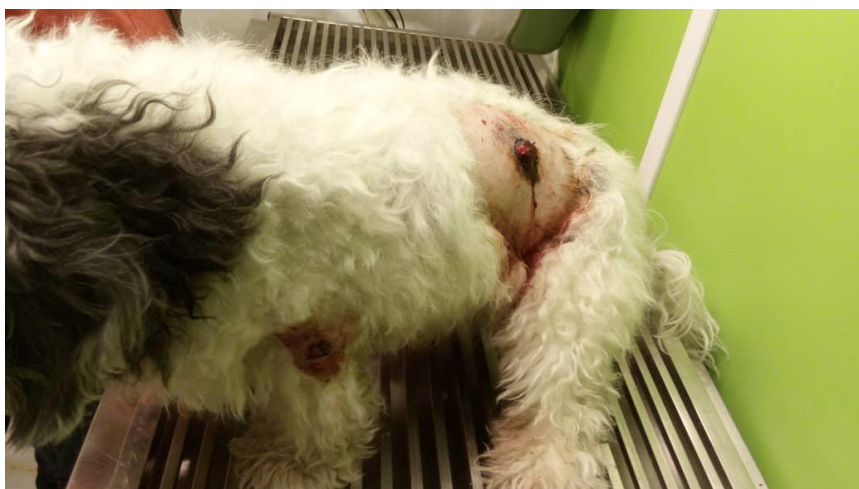شده و از نظر هیستوپاتولوژی مورد بررسی قرار گرفتند که شرح این دو مورد به تفکیک ارائه می‌گردد:

مورد اول: یک قلاه سگ نر نژاد تریر، با سنی حدود ۱۸ سال و با وزنی حدود ۱۰ کیلوگرم که در منزل نگهداری می‌شده و در مورد آن عقیم‌سازی انجام نشده بود. همچنین حیوان مذکور تمام واکسن‌های لازم را تا زمان مراجعه دریافت کرده بود. علت ارجاع دادن این سگ، بروز برجستگی‌های مشخص بر روی پوست نواحی تهیگاه و دست چپ حیوان با رشدی سریع (بنابر اظهارات صاحب حیوان، در مدت ۶ تا ۷ ماه) بوده است. در هنگام معاینه، توده‌ها در ملامسه سفت، بدون درد و دارای زخم توأم با خونریزی بوده و در ناحیه تهیگاه قطری حدود ۴ تا ۵ سانتی‌متر و بر روی دست چپ قطری حدود ۲ تا ۳ سانتی‌متر داشته‌اند (شکل ۱). از توده‌های برجسته جلدی نمونه برداری بافتی انجام شد و نمونه‌ها در فرمالین ۱۰ درصد خنثی برای بررسی هیستوپاتولوژی به مرکز پاتولوژی دامپزشکی اصفهان ارسال گردید.

درصد تخمین می‌زنند (Goldschmidt *et al.*, 2002). برای درمان تومورها در سگ اغلب از سه روش جراحی، پرتودرمانی یا شیمی‌درمانی استفاده می‌شود (Doustar *et al.*, 2010). در رابطه با درمان کارسینومای غدد هیپوتوئید در سگ نیز علاوه بر جراحی و برداشت تومور از شیمی‌درمانی و پرتودرمانی به ویژه در موارد اشکال مهاجم و متاستاتیک آن استفاده می‌شود (Goldschmidt *et al.*, 2002). از آنجایی که کارسینومای غدد هیپوتوئید نسبت به آدنوماهای آن با فراوانی کمتری اتفاق می‌افتد، به‌علاوه بروز نابجای این غدد با توجه به وضعیت آناتومیک آنها، بر اهمیت این گزارش افزوده است.

شرح درمانگاهی

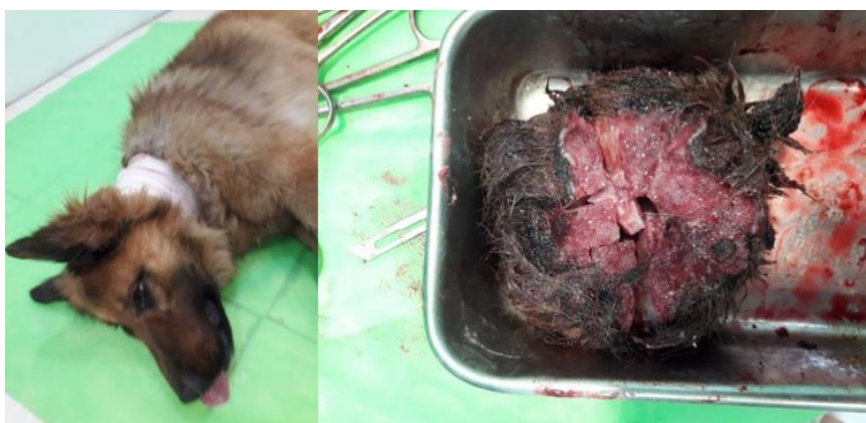در دی‌ماه و اسفندماه سال ۱۳۹۷ در مرکز پاتولوژی دامپزشکی اصفهان (بخش خصوصی) با دو مورد تومور پوستی در دو قلابه سگ با نژادهای مختلف برخورد گردید. در مرکز مذکور، نمونه‌برداری‌های بافتی انجام



شکل ۱- توده‌های برجسته جلدی بر روی ناحیه تهیگاه و دست چپ سگ نژاد تریر

پیدا کرده بود (شکل ۲ تصویر سمت راست). همچنین به دلیل زخمی بودن و عفونت توده توموری، حیوان تب-دار و بی‌اشتها بود. این حیوان نیز در زمان مراجعه عقیم نشده بود. از ضایعه مذکور هم نمونه برداری بافتی انجام شده و نمونه‌ها در فرمالین ۱۰ درصد خنثی برای بررسی هیستوپاتولوژی به مرکز پاتولوژی دامپزشکی اصفهان ارسال گردید.

مورد دوم: یک قلاه سگ نر نژاد ژرمن شفرد، با سنی حدود ۱۰ سال و وزنی حدود ۳۵ کیلوگرم بود که در یک باغ در اطراف اصفهان نگهداری می‌شده است. علت ارجاع دادن سگ مذکور هم ظهور توده‌ای بزرگ با رشدی سریع و زخم‌شونده در ناحیه پشت گردن و زیر محل قلاه گردنی بود که در ملامسه قوام سفتی داشته است. این توده در ظرف مدت یک ماه (بنابر اظهارات صاحب حیوان) به سرعت قطری حدود ۱۵ سانتی‌متر

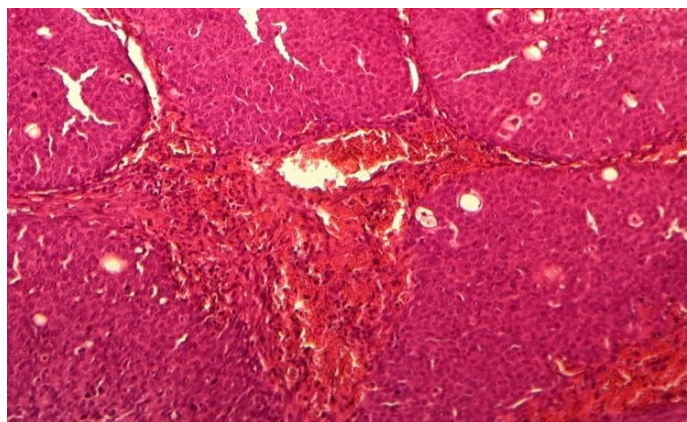


شکل ۲- توده برجسته جلدی برداشته شده از ناحیه گردنی سگ نژاد ژرمن شفرد

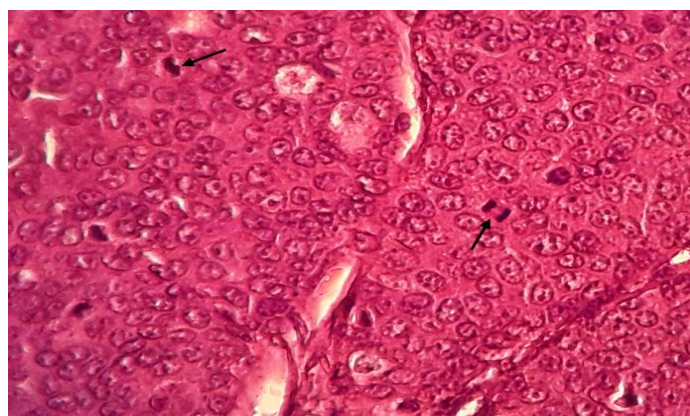
همچنین سلول‌های ذخیره‌ای کوچک‌تر با سیتوپلاسمی اندک و بازوفیلیک و هسته‌هایی هیپرکروماتیک چه در حاشیه لبول‌ها و چه در بافت، به‌طور پراکنده قابل مشاهده بودند. استروما هم شامل مویرگ‌های خونی و سلول‌های التهابی بودند. اشکال میتوزی، برجسته و فراوان بودند. به‌علاوه پرخونی و خونریزی (در رابطه با مورد اول) و نکروز و نفوذ سلول‌های التهابی به‌ویژه نوتروفیل‌ها (در رابطه با مورد دوم) نیز مشاهده گردید (اشکال ۳ و ۴). بر اساس یافته‌های هیستوپاتولوژیک، ضایعه در هر دو نمونه، کارسینومای به‌خوبی تمایز یافته غده هیپاتوئید (well differentiated hepatoid gland carcinoma) تشخیص داده شد.

یافته‌ها

در بررسی هیستوپاتولوژی نمونه‌ها، غده هیپاتوئید با ساختار بافتی مشابه غدد هیپاتوئید طبیعی مشاهده گردید. بافت غده به‌وسیله تراپیکول‌های ظریف بافت همبندی به بخش‌هایی مجزا تقسیم شده بود. تکثیر و تزیاد سلول‌های هیپاتوئید و به‌طور پراکنده سلول‌های ذخیره‌ای (reserve cells) در بافت غده مشاهده گردید. سلول‌های هیپاتوئید با مرزی مشخص، چندوجهی، گرد تا بیضی شکل با سیتوپلاسمی ائوزینوفیلیک و تا حدودی گرانولر با هسته‌ای نسبتاً بزرگ و وزیکولار حاوی یک یا دو هستک برجسته و مشخص بودند.



شکل ۳- کارسینومای غده هیپاتوئید با ساختاری مشابه غده هیپاتوئید طبیعی که به وسیله ترایکول‌های ظریف بافت همبندی به بخش‌های مجزایی تقسیم شده و پرخونی نیز به خوبی قابل مشاهده است (رنگ آمیزی هماتوکسیلین-ائوزین، درشت‌نمایی ۴۰×).



شکل ۴- کارسینومای غده هیپاتوئید که اشکال میتوزی (بیگان‌ها) به فراوانی در این نوع تومور قابل مشاهده است (رنگ آمیزی هماتوکسیلین-ائوزین، درشت‌نمایی ۱۰۰×).

در کارسینوماهای غدد هیپاتوئید اندک است، اما به طور نادر تهاجم به ریه‌ها، کبد، طحال و گره‌های لنفاوی گزارش شده است (Nielsen *et al.*, 1964; Goldschmidt *et al.*, 2002; Sharif, 2006). بروکال و همکاران در سال ۱۹۸۹ تومورهای غدد هیپاتوئید را به چهار گروه به خوبی تمایز یافته (well differentiated)، متوسط یا ضعیف تمایز یافته (moderately or poorly differentiated)، کارسینوماهای بدون تمایز (differentiated) و تومورهایی (carcinomas without differentiation)

بحث و نتیجه گیری

مطالعات قبلی نشان داده است که برخی از نژادهای سگ مانند سیرین هاسکی (siberian husky)، پکینز (pekingese)، تریر (terrier) و کاکر اسپانیل (cocker spaniel) دارای استعداد نژادی برای بروز تومورهای غدد هیپاتوئید هستند (Berrocal *et al.*, 1989; Yamusak *et al.*, 2016). از نظر هیستوپاتولوژی تومورهای غدد هیپاتوئید به سه گروه آدنوما، کارسینوما و اپیتلیوما طبقه بندی می‌شوند. اگرچه تمایل به متاستاز

سگ‌های نر هم که منجر به افزایش سطوح آندروژن در سگ‌های مبتلا می‌شوند، بر میزان وقوع تومورهای غدد هیپاتوئید افزوده می‌شود (Hayes et al., 1977). با این وجود کارسینوماهای غدد هیپاتوئید به دنبال درمان با استروژن یا اخته کردن فروکش نمی‌کنند (Wilson et al., 1990; Vail et al., 1979). برخی نیز معتقدند که سگ‌های مبتلا به کارسینومای غدد هیپاتوئید از اخته شدن نسبت به درمان با هورمون استروژن نتیجه بهتری به دست می‌آورند (Pisani et al., 2006). جراحی بهترین درمان برای تومورهای غدد هیپاتوئید است و برگشت تومور در سگ‌های جراحی شده بیشتر به ماهیت بدخیمی تومور بستگی دارد (Bennett et al., 2002). علاوه بر جراحی و برداشت وسیع تومور، از عقیم‌سازی و درمان‌های دارویی ضد آندروژن نیز در سگ‌های نر استفاده می‌شود (Devi et al., 2012). در برخی موارد از شیمی‌درمانی به صورت تزریق داخل توموری بلئومایسین (bleomycin) با دوز ۱/۵ میلی‌گرم به‌ازاء هر کیلوگرم وزن بدن نیز استفاده شده است (Spugnini et al., 2007).

در مطالعه حاضر هیچ‌کدام از سگ‌های مبتلا عقیم نشده بودند. لذا ممکن است سن بالا، نر بودن، فعال بودن غدد جنسی و احتمالاً میزان بالای آندروژن در آن‌ها خطر بروز کارسینومای غدد هیپاتوئید را در آن‌ها افزایش داده باشد. البته برای ارزیابی دقیق‌تر اثر هورمون‌های مذکور در سرطان‌زایی این تومورها، مطالعات بیشتری مورد نیاز می‌باشد.

سپاسگزاری

بدین وسیله از دکتر پیمان شاهزمانی دامپزشک بخش خصوصی اصفهان قدردانی می‌گردد.

بدون ساختار غده هیپاتوئید (non-characteristic perianal structures) تقسیم نمودند و فراوانی وقوع هر کدام را به ترتیب ۵۸/۳ درصد، ۲۱/۶ درصد، ۱۶/۵ درصد و ۳/۶ درصد گزارش کردند (Berrocal et al., 1989). از نظر میکروسکوپی کارسینوماهای به‌خوبی تمایز یافته غدد هیپاتوئید مشابه آدنوماهای غدد هیپاتوئید هستند. از این رو بررسی دقیق میکروسکوپی و مشاهده تکثیر سلول‌های هیپاتوئید، سلول‌های ذخیره‌ای و حضور اشکال میتوزی می‌تواند نشان‌دهنده بدخیمی در این غدد باشد (Goldschmidt et al., 2002).

با توجه به این که تکامل غدد هیپاتوئید وابسته به هورمون می‌باشد (Atoji et al., 1989)، از این رو تحقیقات متعددی بر روی گیرنده‌های آندروژن در غدد هیپاتوئید طبیعی و نئوپلاستیک انجام شده است (Yamusak et al., 2016). پیزانی و همکاران در سال ۲۰۰۶ نشان دادند که بیان گیرنده آندروژن در بافت‌های هیپریپلاستیک غدد هیپاتوئید و آدنوماهای غدد هیپاتوئید نسبت به بافت طبیعی افزایش می‌یابد، اما تفاوت چندانی میان میزان بیان گیرنده آندروژن در کارسینوماهای غدد هیپاتوئید و تومورهای خوش‌خیم آن وجود ندارد (Pisani et al., 2006). آدنوماهای غدد هیپاتوئید معمولاً به درمان با هورمون استروژن پاسخ مثبت می‌دهند، به‌گونه‌ای که به دنبال تجویز استروژن یا به دنبال اخته کردن، این تومورها فروکش می‌کنند (Wilson et al., 1979). در سگ‌های ماده اغلب تومورهای غدد هیپاتوئید به دنبال اواریهیستریکتومی (ovariohysterectomy) و کاهش سطح استروژن و ناتوانی در سرکوب رشد بافتی غدد هیپاتوئید بروز پیدا می‌کنند و در تومورهای سلول‌های بینابینی بیضه در

تعارض منافع

نویسندگان اعلام می‌دارند که هیچ‌گونه تضاد منافی ندارند.

منابع

- Atoji, Y., Yamamoto, Y., Komatsu, T., Suzuki, Y. and Tsubota, T. (1989). Circumanal glands of the dog: A new classification and cell degeneration. *The Anatomical Record*, 250(3): 251-267.
- Bennett, P.F., DeNicola D.B., Bonney, P., Glickman, N.W. and Knapp, D.W. (2002). Canine anal sac adenocarcinomas: Clinical presentation and response to therapy. *Journal of Veterinary Internal Medicine*, 16(1): 100-104.
- Berrocal, A., Vos, J.H., Van Den Ingh, T., Molenbeek, R.F. and Van Sluijs, F.J. (1989). Canine perianal tumors. *Zentralblatt fur Veterinarmedizin*, 36(10): 739-749.
- Devi, L.G., Choudhari, A., Singh, N.D., Banga, H.S. and Gadhave, P.D. (2012). An incidental case of perianal gland adenoma in a stray dog. *Scientific Journal of Animal Science*, 1(2): 71-74.
- Doustar, Y., Mohajeri, D. and Kafash Elahi, R. (2010) Comparison of apoptosis in canine transmissible venereal tumor (TVT) pre and post chemotherapy with vincristine sulphate. *Journal of Veterinary Clinical Pathology*, 3(15): 869-874. [In Persian]
- Goldschmidt, M.H. and Hendrick, M.J. (2002). Tumors of the skin and soft tissues. In: *Tumors in domestic animals*. Meuten, D.J. editor. 4th ed., USA: Iowa, Iowa State Press, pp: 45-117.
- Hayes, H.M. and Wilson, G.P. (1977). Hormone-dependent neoplasms of the canine perianal gland. *Cancer Research*, 37(7 pt 1): 2068-2071.
- Jardim, J., Kobayashi, P.E., Cosentino, P.D., Alcaraz, A., Laufer-Amorim, R. and Fonseca-Alves, C.E. (2018). Clinicopathological and immunohistochemical description of an intrapelvic hepatoid gland carcinoma in a 14-year-old Teckel dog. *Veterinary Quarterly*, 38(1): 9-13.
- Kim, S.H., Seung, B.J., Cho, S.H., Lim, H.Y., Park, H.M. and Sur, H.J. (2018) Increased p63 expression in canine perianal gland tumors. *Journal of Veterinary Research*, 62(2): 229-235.
- Kokila, S., Veena, P., Suresh Kumar, R.V., Sankar, P., Dhana Lakshmi, N., Srilatha, Ch., *et al.* (2012). Hepatoid adenocarcinoma of anal region in a dog. *Indian Journal of Veterinary Pathology*, 36 (2): 236-237.
- Nielsen, S.W. and Aftosmis, J. (1964). Canine Perianal Gland Tumors. *Journal of American Veterinary Medical Association*, 144: 127-135.
- Pisani, G., Millanta, F., Lorenzi, D., Vannozzi, I. and Poli, A. (2006). Androgen receptor expression in normal, hyperplastic and neoplastic perianal glands in the dog. *Research of Veterinary Science*, 81(2): 231-236.
- Sharif, M.A.M. (2006). Epidemiology of skin tumors entities according to the new WHO classification in dogs and cats. Germany: VVB, Laufersweiler Verlag, Giessen, pp: 1-190.
- Spugnini, E.P., Dotsinsky, I., Mudrov, N., Cardosi, G., Citro, G., D'Avino, A., *et al.* (2012). Biphasic pulses enhance bleomycin efficacy in a spontaneous canine perianal tumors model. *Journal of Experimental and Clinical Cancer Research*, 26(4): 483-487.
- Trangadia, B.J., Patel, J.M., Vihol, P.D., Prasad, M.C., Suthar, D.N. and Tyagi, S.K. (2014). Pathology of perianal gland tumours in dogs. *Indian Journal of Veterinary Pathology*, 38(2): 122-123.

-
- Vail, D.M., Withrow, S.J., Schwarz, P.D. and Powers, B.E. (1990). Perianal adenocarcinoma in the canine male: a retrospective study of 41 cases. *Journal of American Animal Hospital Association*, 26(3): 329-334.
 - Wheler, C.L. and Pocknell, A.A. (1996). Ectopic perianal gland tumor in a timber wolf. *Canadian Veterinary Journal*, 37(1): 41-42.
 - Wilson, G.P. and Hayes, H.M. (1979). Castration for treatment of perianal gland neoplasms in the dog. *Journal of American Veterinary Medicine Association*, 174(12): 1301-1303.
 - Yumusak, N., Çaliskan, M. and Kutsal, O. (2016). Fine needle aspiration cytology (FNAC) in the diagnosis of canine hepatoid gland tumors- A comparative study with histopathology. *Ankara Üniversitesi Veteriner Fakültesi Dergisi*, 63(3): 259-266.