

DOI: 10.30495/JVCP.2020.567460.1193

"مقاله پژوهشی"

اثر کوآنزیم Q10 بر بافت بیضه پس از اصلاح کریپتورکیدیسم تجربی در موش صحرائی

آرش شکاری^۱، سیداسماعیل صفوی^{۲*}، غفور موسوی^۳

- ۱- دانش‌آموخته دکترای حرفه‌ای دامپزشکی، دانشکده دامپزشکی، واحد تبریز، دانشگاه آزاد اسلامی، تبریز، ایران.
 - ۲- استادیار گروه علوم پایه، دانشکده دامپزشکی، واحد تبریز، دانشگاه آزاد اسلامی، تبریز، ایران؛ مرکز تحقیقات بیوتکنولوژی، واحد تبریز، دانشگاه آزاد اسلامی، تبریز، ایران.
 - ۳- دانشیار گروه علوم درمانگاهی، دانشکده دامپزشکی، واحد تبریز، دانشگاه آزاد اسلامی، تبریز، ایران.
- نویسنده مسئول مکاتبات: safavi.s.e@gmail.com
(دریافت مقاله: ۹۸/۹/۱۵ پذیرش نهایی: ۹۹/۴/۳۰)

چکیده

کریپتورکیدیسم حاصل اختلال در نزول بیضه به داخل اسکروتوم می‌باشد. متعاقب اصلاح کریپتورکیدیسم (اورکیدوپکسی)، بهبود تدریجی آسیب‌های بافت بیضه مشاهده می‌شود. هدف از انجام مطالعه حاضر ارزیابی بافت‌شناسی تاثیر کوآنزیم Q10 بر بافت بیضه پس از اورکیدوپکسی در موش صحرائی بود. بدین منظور ۴۰ سر موش صحرائی نر نابالغ به طور تصادفی به ۴ گروه تقسیم شدند. در گروه اول مداخله جراحی صورت نگرفت. در گروه دوم موش‌ها تحت جراحی کریپتورکیدیسم تجربی دوطرفه قرار گرفته و تا پایان دوره آزمایش نگاه‌داری شدند. در گروه سوم و چهارم ابتدا کریپتورکیدیسم تجربی دوطرفه ایجاد شد و پس از ۳۵ روز جراحی اورکیدوپکسی صورت گرفت. موش‌های گروه سوم پس از اورکیدوپکسی به مدت ۳۰ روز روغن زیتون و موش‌های گروه چهارم پس از اورکیدوپکسی به مدت ۳۰ روز کوآنزیم Q10 را به‌طور خوراکی دریافت کردند. در پایان دوره، نمونه‌های بافت بیضه و اپی‌دیدیم جهت مطالعات مورفولوژی و هیستومورفومتری اخذ گردید. نتایج با روش‌های آماری تحلیل واریانس یک‌طرفه و آزمون تعقیبی توکی تحلیل گردید و $p < 0/05$ معنی‌دار در نظر گرفته شد. آسیب‌شناسی بافتی نشان داد که کوآنزیم Q10، مراحل بهبود صدمات بافت بیضه را پس از اورکیدوپکسی تسریع می‌کند. همچنین قطر لوله‌های منی‌ساز و ضخامت اپی‌تلیوم لوله‌ها به صورت معنی‌دار افزایش یافته ($p < 0/05$) و نیز شاخص تمایز لوله، ضریب تجدیدپذیری و ضریب اسپرمیوژنز نیز به طور معنی‌داری افزایش یافت ($p < 0/05$). این مطالعه نشان داد که استفاده از کوآنزیم Q10 باعث ترمیم بافت بیضه، بهبود شاخص‌های هیستومورفومتری و ضرایب اسپرماتوژنز متعاقب اورکیدوپکسی در موش صحرائی می‌شود.

کلیدواژه‌ها: کوآنزیم Q10، بیضه، کریپتورکیدیسم، اورکیدوپکسی، موش صحرائی.

مقدمه

کریپتورکیدیسم یا نهان بیضگی به دنبال نقص در پایین آمدن یک یا هر دو بیضه به داخل کیسه اسکروتوم در زمان تولد حاصل می‌شود. در کریپتورکیدیسم بیضه و اپی‌دیدیم ممکن است داخل حفره شکم باقی بماند یا قسمتی از آن وارد حلقه مغابنی عمقی گردد و یا داخل کانال مغابنی جایگزین شود. شایع‌ترین حالت کریپتورکیدیسم واقع شدن بیضه‌ها در کانال مغابنی می‌باشد. میزان شیوع کریپتورکیدیسم در انسان ۶-۲ درصد در زمان تولد می‌باشد که میزان آن پس از سه ماه به ۱-۱/۵ درصد کاهش می‌یابد و در حدود ۳۰ درصد نوزادان پسر هنگام تولد حداقل یک بیضه کریپتورکید دارند (Kaki and Sofikitis, 1999). کریپتورکیدیسم یکی از علل ناباروری در انسان و بسیاری از گونه‌های حیوانی می‌باشد. در ۸-۳ درصد مردان نابارور و در ۲۰ درصد مردان فاقد اسپرم، فاکتور ایجاد کننده، کریپتورکیدیسم بوده است (Kaki and Sofikitis, 1999). مکانیسم اسپرماتوژنز در گونه‌های مختلف پستانداران نیازمند محیط با درجه حرارتی پایین‌تر از دمای بدن می‌باشد. مشخص شده است که درجه حرارت کیسه اسکروتوم در اغلب پستانداران ۵-۴ درجه از حرارت داخل محوطه بطنی بدن پایین‌تر است (Kaki and Sofikitis, 1999). اختلال در روند اسپرماتوژنز متعاقب کریپتورکیدیسم به دنبال قرار گرفتن بیضه‌ها در درجه حرارت بالاتر در ناحیه سوپرا اسکروتال می‌باشد. در یک روش تحقیقی در داخل بدن، خنک کردن بیضه‌ها در محوطه بطنی در سگ و خوک کریپتورکید منجر به اسپرماتوژنز طبیعی گردید (Pinart et al., 1999). همچنین طی یک بررسی

مشخص گردید که القاء کریپتورکیدیسم تجربی در موش صحرایی باعث تغییر در ساختار فوق ریزی سلول‌های سرتولی می‌شود که با کاهش تولید پروتئین متصل‌شونده به آندروژن مشخص می‌گردد و این تغییر موجب گسیخته شدن اتصالات بین سلولی در سلول‌های سرتولی شده و در نتیجه اختلال در سد خونی-بیضوی را باعث می‌شود (Kerr et al., 1979). مطالعات صورت گرفته در سال‌های اخیر، وجود مرگ برنامه‌ریزی‌شده سلولی یا آپوپتوزیس را در سلول‌های زایای بافت بیضه پس از قرار گرفتن در درجه حرارت بالا در محوطه بطنی را مشخص کرده است (Yin et al., 1997). یکی دیگر از عوارض طولانی مدت کریپتورکیدیسم خطر ابتلا به سرطان‌های بیضه می‌باشد. در حدود یک نفر از ۵۰۰ نفر افراد مبتلا به کریپتورکیدیسم یک‌طرفه یا دوطرفه مبتلا به سرطان‌های بیضه می‌شوند که خطر ابتلا به این نوع سرطان هم حدود ۴۰-۴ برابر افزایش می‌یابد. اوج خطر ابتلا در دهه سوم و چهارم زندگی بوده و خطر ابتلا در بیضه‌های داخل شکمی بیشتر از بیضه‌های داخل کانال مغابنی می‌باشد (Jegou et al., 1984). متعاقب جراحی اصلاح کریپتورکیدیسم که به نام جراحی اورکیوپکسی (orchiopexy) یا اورکیدوپکسی (orchidopexy) موسوم است اثرات سوء کریپتورکیدیسم در بافت بیضه به مرور ترمیم می‌گردد، به طوری که در یک مطالعه، ایجاد کریپتورکیدیسم در موش‌های صحرایی نابالغ موجب اختلال در ساختار بافتی و عملکرد سلول‌های سرتولی و مهار هورمون ABP (androgen binding protein) گردید که ۸۰ روز پس از جراحی

موردی به عنوان پراکسیدان (Bentinger *et al.*, 2003) مطرح است.

کوآنزیم Q₁₀ همچنین پروتئین‌های غشایی را از آسیب‌های اکسیداتیو حفظ می‌کند (Dhanasekaran and Ren, 2005). در واقع کوآنزیم Q₁₀ تنها آنتی-اکسیدان محلول در چربی می‌باشد که در بدن سنتز می‌شود (Nishimura *et al.*, 2010).

در مطالعه حاضر اثر کوآنزیم Q₁₀ بر تغییرات ساختار بافت بیضه و اپی‌دیدیم در موش صحرایی متعاقب اصلاح کریپتورکیدیسم تجربی مورد بررسی قرار گرفته است.

مواد و روش‌ها

این مطالعه تجربی آزمایشگاهی روی ۴۰ سر موش صحرایی نر نابالغ نژاد ویستار که از مرکز پرورش حیوانات آزمایشگاهی دانشکده دامپزشکی دانشگاه آزاد اسلامی تبریز تهیه شده بود و با سن ۴ هفته و وزن ۹۰-۱۲۰ گرم انجام شد. شرایط تغذیه و نگهداری برای تمام گروه‌ها یکسان و به صورت ۱۲ ساعت روشنایی/تاریکی و دمای ۲۱±۲ درجه سانتی‌گراد بود. تغذیه موش‌ها با استفاده از پلت آماده مخصوص حیوانات آزمایشگاهی صورت گرفته و آب نیز به طور آزاد در اختیار حیوانات قرار گرفت. پروتکل این مطالعه مطابق اصول اخلاقی مورد تأیید کمیته‌های بین‌المللی حمایت از حقوق حیوانات آزمایشگاهی طراحی شد. موش‌ها به صورت تصادفی به ۴ گروه تقسیم شدند. در گروه اول یا گروه شاهد سالم هیچ مداخله جراحی صورت نگرفت. در گروه دوم موش‌ها تحت جراحی کریپتورکیدیسم تجربی دوطرفه قرار گرفتند و تا انتهای

اورکیدوپیکسی ترمیم آسیب‌های بافتی مشاهده شد (Jegou *et al.*, 1984).

یوبی‌کینون یا کوآنزیم Q₁₀ (Co-Q₁₀) در سال ۱۹۵۷ توسط فرد کرین از میتوکندری گاو جدا شد. کوآنزیم Q₁₀ یک ویتامین و یا ماده ویتامین‌مانند محسوب شده و مانند سایر ویتامین‌ها به طور طبیعی در منابع غذایی یافت می‌شود ولی مقدار آن در منابع غذایی بسیار کم است (Dellman and Eurell, 1998). کوآنزیم Q₁₀ در همه بافت‌ها سنتز می‌گردد و در چربی حل شده و به عنوان کوآنزیم در بسیاری از مراحل آنزیماتیک مهم در تولید انرژی در درون سلول عمل می‌کند (Nishimura *et al.*, 2010). بیشترین میزان این ماده در اندام‌هایی چون کبد، قلب، عضلات، کلیه و مغز یافت می‌شود (Dhanasekaran and Ren, 2005). کوآنزیم Q₁₀ در شکل احیاء شده به عنوان یک آنتی‌اکسیدان در میتوکندری و غشاهای لیپیدی عمل می‌کند و بدین ترتیب در از بین بردن رادیکال‌های آزاد و جلوگیری از پراکسیداسیون لیپیدی در غشاهای زیستی نقش دارد (Dhanasekaran and Ren, 2005). کوآنزیم Q₁₀ یک مولکول لیپوفیلیک است که در غشای داخلی میتوکندری یافت می‌شود و وجود آن در واکنش‌های فسفریلاسیون اکسیداتیو لازم است (Fouad *et al.*, 2011). کوآنزیم Q₁₀ علاوه بر انتقال الکترون‌ها در زنجیره تنفسی میتوکندریایی در برخی از اعمال اصلی سلول از قبیل انتقال الکترون در غشاء پلاسمایی و لیزوزیمی (Sun *et al.*, 1992; Gille and Nohl, 2000)، تعدیل آپوپتوزیس (Walter *et al.*, 2002)، انتقال پروتون (Echtay *et al.*, 2000)، مهار پراکسیداسیون لیپیدی (Villalba *et al.*, 2001) و در

(سوپاسیل، سوپا، ایران) سه صفر بخیه زده شد (Kaki and Sofikitis, 1999).

- اصلاح کریپتورکیدیسم یا اورکیدوپکسی: کریپتورکیدیسم تجربی ایجاد شده با جراحی اورکیدوپکسی اصلاح گردید. بدین منظور پس از بیهوش کردن موش ها و ایجاد برش طولی در دیواره خط میانی شکم، بیضه ها از دیواره محوطه شکمی آزاد شدند، سپس به داخل کیسه اسکروتوم بازگردانده شده و در داخل این کیسه ثابت گردیدند (Jegou et al., 1984).

- ارزیابی هیستومورفومتری بافت بیضه: پس از اتمام دوره آزمایش، حیوانات آسانگشی شده، بیضه ها جدا و با ترازوی دیجیتال با حساسیت یک هزارم گرم توزین شده و جهت تهیه مقاطع بافتی به فرمالین ۱۰ درصد منتقل شدند. پس از تهیه مقاطع بافتی و رنگ آمیزی هماتوکسیلین - ائوزین، بیضه ها مورد مطالعه قرار گرفتند. برای بررسی هیستومورفومتری بیضه، از عدسی چشمی مدرج ۱۰x مدل نیکون (Nikon) استفاده شد. در مطالعه مورفومتری بافت بیضه، فاکتورهای نظیر قطر لوله های منی ساز، ضخامت اپی تلیوم لوله های منی ساز، ضخامت بافت بینابینی در سه ناحیه مختلف به صورت تصادفی در گروه های مختلف اندازه گیری و با هم مقایسه گردید.

- ارزیابی اسپرماتوژنز بیضه: برای ارزیابی اسپرماتوژنز در لوله های منی ساز از سه شاخص تمایز لوله ای، ضریب اسپرمیوژنز و همچنین شاخص تجدیدپذیری استفاده گردید. برای محاسبه شاخص تمایز لوله (Tubular Differentiation Index) که به اختصار T.D.I نامیده می شود، درصد لوله های منی سازی که

دوره آزمایش نگه داری شدند. در گروه سوم و چهارم ابتدا به روش جراحی، کریپتورکیدیسم تجربی دوطرفه ایجاد شد و پس از ۳۵ روز جراحی اصلاح کریپتورکیدیسم (اورکیدوپکسی) صورت گرفت. موش های گروه سوم پس از جراحی اورکیدوپکسی، روزانه به مدت ۳۰ روز روغن زیتون (اولیو اویل، سابروسو، اسپانیا) به صورت خوراکی دریافت کردند. در گروه چهارم هم پس از جراحی اورکیدوپکسی، موش ها روزانه به مدت ۳۰ روز کوآنزیم Q₁₀ (کوانزیم کیوتن، گلدن لایف، استرالیا) را با دوز ۲۰۰ میلی گرم به ازای هر کیلوگرم (Mazen and Elnegris, 2013) با حلال روغن زیتون (اولیو اویل، سابروسو، اسپانیا) به صورت خوراکی از طریق گاوژ دریافت کردند.

- روش ایجاد کریپتورکیدیسم تجربی: برای ایجاد کریپتورکیدیسم تجربی، ابتدا موش ها با تزریق داخل صفاقی کتامین هیدروکلراید (کتامین ۱۰ درصد، آلفاسان، هلند) با دوز ۱۰۰ mg/kg و زایلازین (زیلازین ۲ درصد، آلفاسان، هلند) با دوز ۲۰ mg/kg بیهوش شدند. پس از آماده سازی معمول، جراحی لازم با ایجاد برش طولی در خط میانی شکم شروع و بیضه ها از داخل کیسه بیضه به داخل محوطه شکمی کشیده شده و با استفاده از نخ بخیه نایلون (سوپالون، سوپا، ایران) سه صفر، انتهای دمی هریک از بیضه ها جداگانه به دیواره عضلانی محوطه بطنی بخیه زده شد و بدین ترتیب بیضه ها در داخل محوطه شکمی ثابت گردیدند. برای جلوگیری از بازگشت بیضه ها به داخل کیسه بیضه، گوبرناکولوم قطع گردید. در نهایت عضلات شکم با استفاده از نخ بخیه ویکریل (سوپابن، سوپا، ایران) سه صفر و پوست نیز با استفاده از نخ بخیه سیلک

یافته‌ها

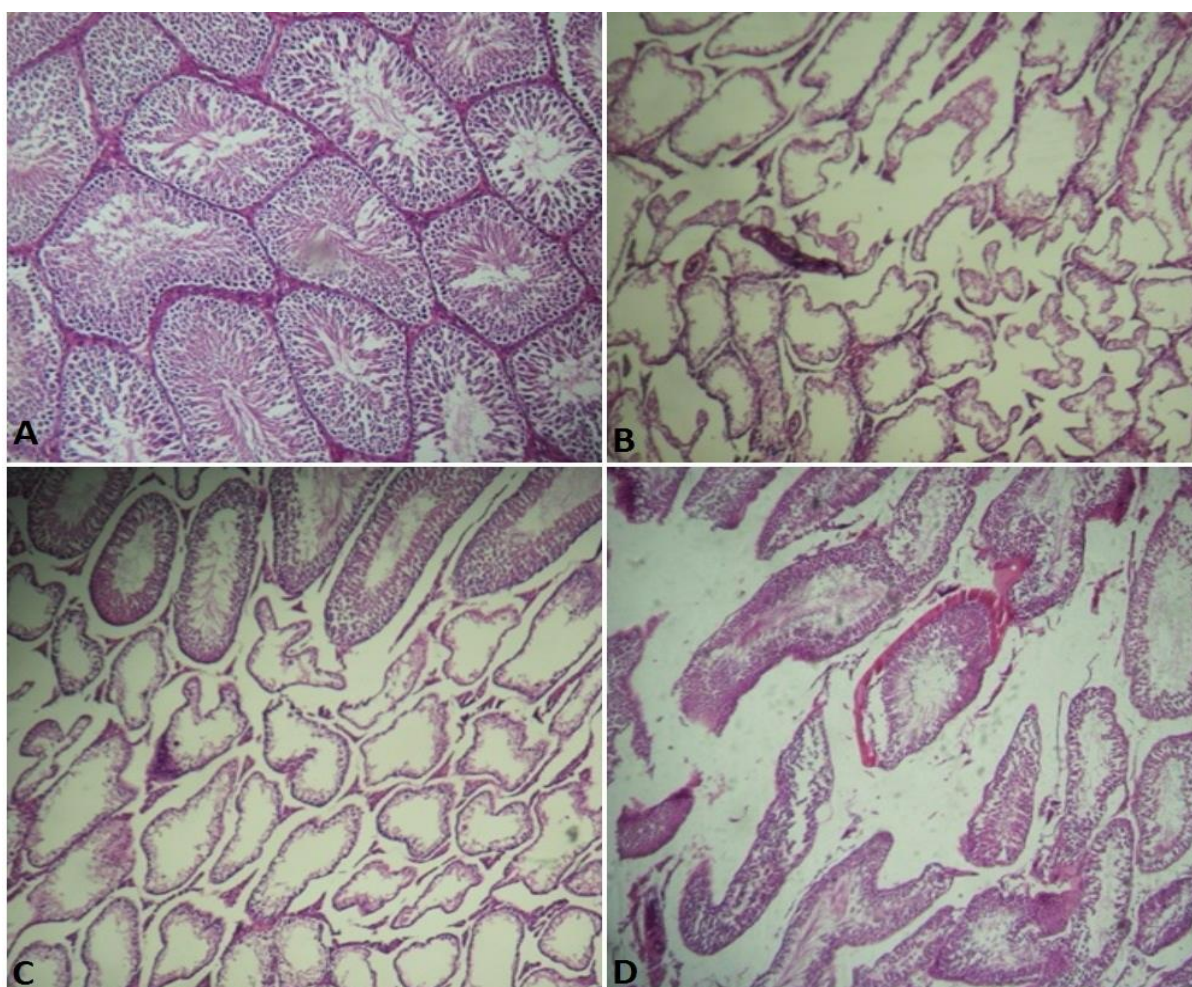
- یافته‌های مورفولوژیک بافت بیضه و دم اپی دیدیم: مطالعه بافت‌شناسی بیضه در گروه شاهد سالم نشان داد که بافت بیضه توسط یک کپسول همبندی احاطه شده و از این کپسول تیغه یا ترابکول‌هایی به سمت پارانشیم بیضه کشیده شده‌اند. در پارانشیم بافت بیضه، بافت همبند سست به همراه لوله‌های منی‌ساز مشاهده گردید. قطر لوله‌های منی‌ساز زیاد بوده و بافت بینابینی وسعت کمی داشته و حاوی مقاطع عروق خونی به صورت مویرگ‌ها و وریدچه‌ها بود. در پیرامون این عروق سلول‌های اندوکرینی بینابینی با سیتوپلاسم اسیدوفیلی و هسته‌های روشن به صورت منفرد یا گروهی قابل تشخیص بود. همچنین تمام سلول‌های رده اسپرماتوژنز در دیواره لوله‌های منی‌ساز قابل تشخیص بودند و در حفره میانی در اکثر لوله‌ها، سلول‌های اسپرماتوزوئید مشاهده می‌شد (شکل ۱A). در مطالعه بافت‌شناسی بیضه در گروه دوم (کریپتورکید تجربی)، تحلیل لوله‌های منی‌ساز و کاهش تعداد سلول‌های اپی‌تلیوم زایگر بسیار مشخص و مشهود بود. همچنین به تعداد محدودی، سلول‌های رده اسپرماتوژنز که عمدتاً سلول‌های اسپرماتوگونی هستند، مشاهده گردید. پرخونی در رگ‌های خونی در سطح وسیعی در داخل بافت بیضه مشاهده شده و بافت بینابینی هم توسعه بسیاری پیدا کرده و قطر لوله‌های منی‌ساز به طور چشمگیری کاهش پیدا کرده بود (شکل ۱B). در گروه سوم که پس از جراحی اورکیدوپکسی روغن زیتون دریافت کرده بودند تغییرات جزئی در ضخامت بافت اپی‌تلیوم لوله‌ها مشاهده شد که عمل ترمیم هم در این لوله‌ها به صورت کند و ابتدایی بود. بافت همبند

شامل سه و یا بیش از سه رده از سلول‌های اسپرماتوژنز تمایز یافته از سلول‌های اسپرماتوگونی تیپ A بودند، محاسبه گردید، که این سلول‌ها شامل اسپرماتوگونی بینابینی، اسپرماتوگونی تیپ B، اسپرماتوسیت و اسپرماتید می‌باشد. این اندکس بیانگر حیات و تمایز سلول‌های بنیادی لوله منی‌ساز یعنی اسپرماتوگونی A می‌باشد. برای محاسبه T.D.I برای هر بیضه حداقل ۲۰۰ مقطع عرضی لوله‌های منی‌ساز مورد بررسی و شمارش قرار گرفت. برای محاسبه ضریب تجدیدپذیری (Repopulation Index) که به اختصار R.I نامیده می‌شود، نسبت سلول‌های اسپرماتوگونی فعال به سلول‌های اسپرماتوگونی غیرفعال در لوله‌های منی‌ساز محاسبه گردید. برای این کار نیز بیش از ۲۰۰ مقطع عرضی لوله‌های منی‌ساز شمارش گردید. برای محاسبه ضریب اسپرمیوژنز (Spermiogenesis Index) که به اختصار S.I نامیده می‌شود، نسبت لوله‌های منی‌سازی که حاوی اسپرم بودند به لوله‌های فاقد اسپرم که در ۲۰۰ مقطع عرضی مربوط به لوله‌های منی‌ساز شمارش گردیده بود، محاسبه شد (Meistrich and Wilson, 2003).

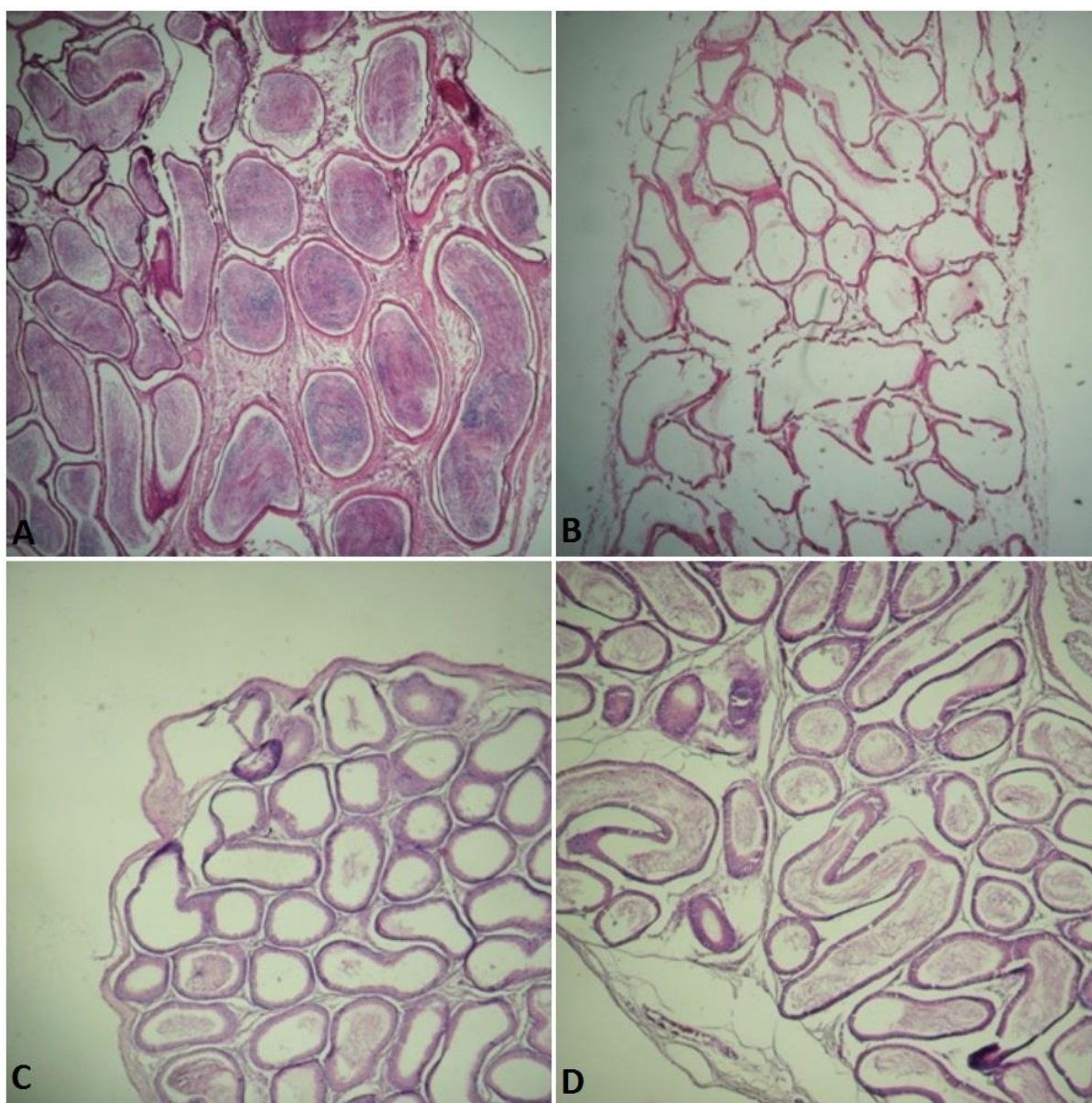
- تحلیل آماری داده‌ها: داده‌های به دست آمده به صورت $\text{mean} \pm \text{SEM}$ بیان شده و برای تجزیه و تحلیل داده‌ها از روش آماری تحلیل واریانس یک‌طرفه (ANOVA) و به دنبال آن آزمون تعقیبی توکی (Tukey) برای مقایسه وجود اختلاف بین گروه‌ها استفاده گردید. مقدار $p < 0.05$ برای تعیین سطح معنی‌دار بودن بین گروه‌ها در نظر گرفته شد.

بافت‌شناسی دم‌ابی دیدیم در گروه شاهد سالم، نشان-دهنده تجمع اسپرم به مقدار فراوان در لوله‌ها بود (شکل ۲A). مطالعه دم‌ابی دیدیم اکثر مقاطع بافتی تهیه شده از لوله‌ها در گروه دوم، نشان‌دهنده فقدان ترشحات اسپرم بود (شکل ۲B). در گروه سوم در مقاطع بافتی لوله‌ها مقدار کمی ترشحات اسپرم مشاهده شد (شکل ۲C). در گروه چهارم تعداد لوله‌هایی که حاوی اسپرم بودند، نسبتاً رشد چشم‌گیری داشت (شکل ۲D).

همچنان توسعه زیادی داشته و تعداد کمی از سلول‌های رده اسپرماتوژنز در لوله‌ها مشاهده گردید (شکل ۱C). در گروه چهارم که موش‌ها پس از اورکیدوپکسی، کوآنزیم Q₁₀ دریافت کرده بودند، روند ترمیم بافت بیضه سرعت بیشتری داشته، قطر لوله‌ها و ضخامت اپی‌تلیوم لوله‌ها بیشتر شده بود (نشانگر روند بهبود ضایعات پاتولوژیک بیضه). تعداد سلول‌های زایا در دیواره آن هم افزایش پیدا کرده بود (شکل ۱D). مطالعه



شکل ۱- نمای ریزبینی از بافت بیضه موش‌های صحرایی (درشت‌نمایی $\times 100$ ، رنگ‌آمیزی هماتوکسیلین-ئوزین). A- در گروه شاهد سالم، لوله‌های منی‌ساز دارای قطر زیادی بوده، اپی‌تلیوم لوله‌ها ضخیم بوده و رده‌های مختلف اسپرماتوژنز مشاهده می‌شود. بافت بینابینی نیز به میزان کم دیده می‌شود. B- در گروه کریپتورکید، تحلیل بافت بیضه، کاهش قطر لوله‌های منی‌ساز و افزایش بافت بینابینی مشاهده می‌شود. کاهش شدید سلول‌های رده اسپرماتوژنز نیز دیده می‌شود. C- در گروه اورکیدوپکسی+روغن زیتون، ترمیم جزئی در بافت بیضه و ترمیم دیواره لوله‌های منی‌ساز مشاهده می‌شود. D- در گروه اورکیدوپکسی+کوآنزیم Q₁₀، ترمیم بافت بیضه مشخص بوده، افزایش قطر لوله‌های منی‌ساز و ترمیم اپی‌تلیوم لوله‌ها به طور مشخص دیده می‌شود.



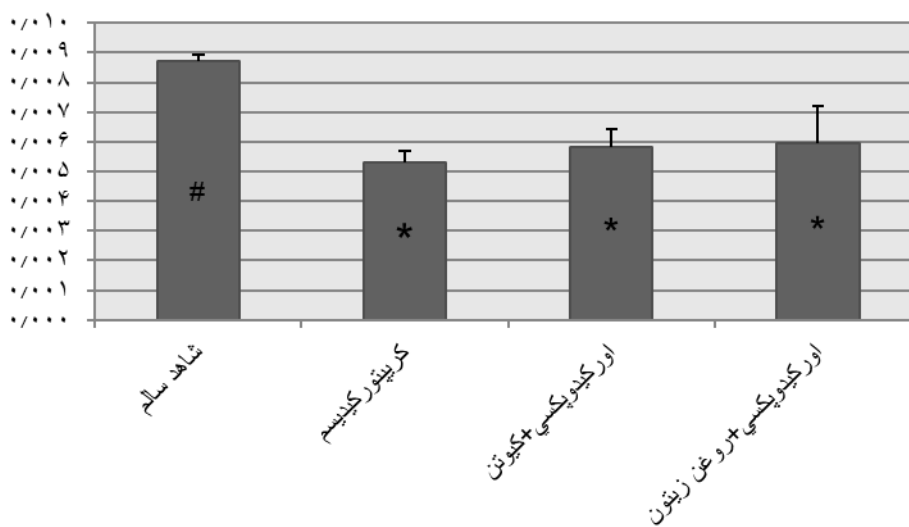
شکل ۲- مقطع بافتی دم اپی دیدیم موش‌های صحرایی (درشت‌نمایی $\times 100$ ، رنگ‌آمیزی هماتوکسیلین-ائوزین). A- در گروه شاهد سالم، در لوله‌ها تجمع اسپرم به مقدار فراوان دیده می‌شود. B- در گروه کریپتورکید، کاهش شدید اسپرم‌ها در دم اپی دیدیم دیده می‌شود، به طوری که اکثر لوله‌ها فاقد ترشحات اسپرم می‌باشند. C- در گروه اورکیدوپکسی+روغن زیتون، هر چند در مقاطعی از لوله‌ها ترشحات اسپرم دیده می‌شود ولی اکثر لوله‌ها فاقد ترشحات می‌باشند. D- در گروه اورکیدوپکسی+ کوآنزیم Q₁₀، در بیشتر لوله‌ها ترشحات اسپرم دیده می‌شود.

- وزن بیضه: در گروه کریپتورکید نسبت وزن بیضه به وزن کل بدن برابر با $0/0053 \pm 0/0038$ بود که در مقایسه با مقدار آن در گروه شاهد سالم ($0/0 \pm 0/0087/0/0019$) کاهش معنی‌داری را نشان داد ($p < 0/05$). همچنین در گروه اورکیدوپکسی+روغن زیتون این نسبت برابر با $0/0059 \pm 0/0012$ بود که در مقایسه با گروه کریپتورکید افزایش معنی‌داری داشت ($p < 0/05$). در گروه اورکیدوپکسی+ کوآنزیم Q₁₀ هم

همچنین در گروه اورکیدوپکسی+روغن زیتون این نسبت برابر با $0/0059 \pm 0/0012$ بود که در مقایسه با مقدار آن در گروه شاهد سالم ($0/0 \pm 0/0087/0/0019$) کاهش معنی‌داری را نشان داد ($p < 0/05$).

این نسبت برابر با $0/0006 \pm 0/0058$ می باشد که در مقایسه با گروه کریپتورکید و گروه داد ($p < 0/05$) (نمودار ۱).

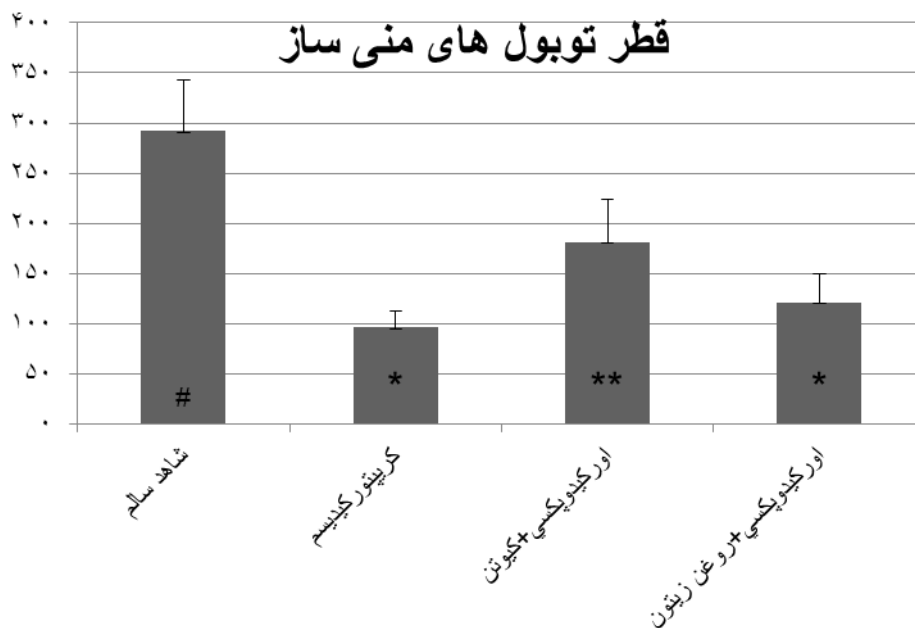
نمودار نسبت بیضه به وزن بدن



نمودار ۱- مقایسه مقادیر میانگین \pm انحراف معیار نسبت وزن بیضه به وزن بدن موش های صحرایی در گروه های مختلف
 **: علامت مختلف نشان دهنده اختلاف معنی دار بین گروه ها می باشد.

می رسید که این افزایش در مقایسه با گروه کریپتورکید معنی دار نبود. در گروه اورکیدیپکسی+ کوآنزیم Q₁₀ هم، قطر این توبول ها به $180/86 \pm 43/45$ میکرومتر می رسید که بیانگر افزایش معنی دار قطر توبول ها نسبت به گروه کریپتورکید و گروه اورکیدیپکسی+روغن زیتون بود ($p < 0/05$) (نمودار ۲).

- هیستومورفومتری بافت بیضه: قطر این توبول های منی ساز در گروه کریپتورکید $95/83 \pm 16/87$ میکرومتر بود که در مقایسه با گروه شاهد سالم ($291/85 \pm 51/54$ میکرومتر) کاهش معنی داری را نشان داد ($p < 0/001$). همچنین در گروه اورکیدیپکسی+روغن زیتون، قطر توبول های منی ساز به $120/87 \pm 28/78$ میکرومتر

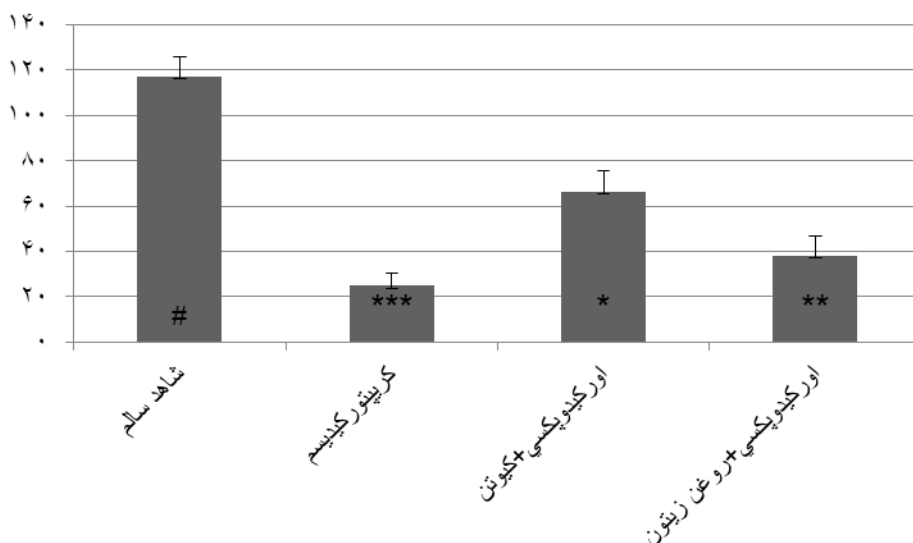


نمودار ۲- مقایسه مقادیر میانگین \pm انحراف معیار قطر توپول‌های منی‌ساز در موش‌های صحرایی گروه‌های مختلف نمودار ۲- مقایسه مقادیر میانگین \pm انحراف معیار قطر توپول‌های منی‌ساز در موش‌های صحرایی گروه‌های مختلف #*: علائم مختلف نشان‌دهنده اختلاف معنی‌دار بین گروه‌ها می‌باشد.

نشان داد ($p < 0/05$). در گروه اورکیدیوپکسی + کوآنزیم Q10 هم، روند ترمیم ضخامت اپی‌تلیوم سریع‌تر بود به طوری که ضخامت آن در این گروه به $66/30 \pm 9/54$ میکرومتر می‌رسید که در مقایسه با گروه کریپتورکیسید و گروه اورکیدیوپکسی + روغن زیتون، افزایش معنی‌داری را نشان داد ($p < 0/05$) (نمودار ۳).

در گروه کریپتورکیسید، ضخامت اپی‌تلیوم لوله‌های منی‌ساز $24/73 \pm 5/83$ میکرومتر محاسبه شد که در مقایسه با گروه شاهد سالم ($117/30 \pm 8/75$ میکرومتر) کاهش معنی‌داری را نشان داد ($p < 0/001$). همچنین در گروه اورکیدیوپکسی + روغن زیتون، ضخامت اپی‌تلیوم لوله‌های منی‌ساز به $37/99 \pm 8/53$ میکرومتر می‌رسید که در مقایسه با گروه کریپتورکیسید، افزایش معنی‌داری را

ضخامت اپی‌تلیوم لوله‌های منی‌ساز

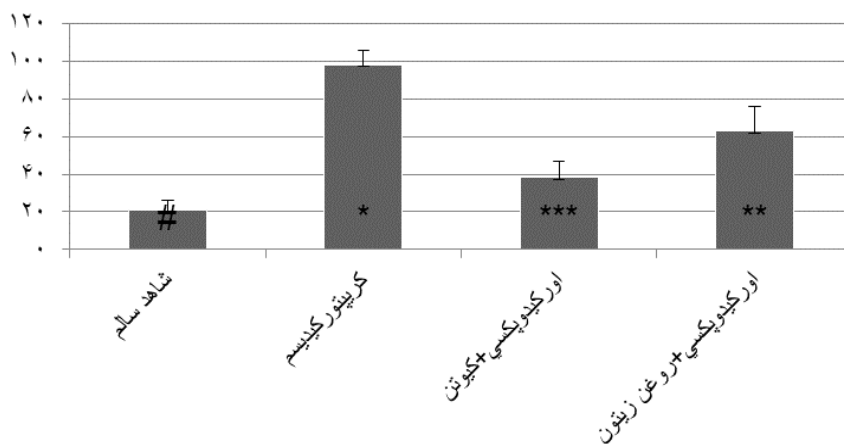


نمودار ۳- مقایسه مقادیر میانگین±انحراف معیار ضخامت اپی‌تلیوم لوله‌های منی‌ساز در موش‌های صحرایی گروه‌های مختلف نمودار ۳-#: علامت مختلف نشان‌دهنده اختلاف معنی‌دار بین گروه‌ها می‌باشد.

معنی‌داری را در مقایسه با گروه کریپتورکیدیسم نشان داد ($p < 0/05$). در گروه اورکیدیپکسی+ کوآنزیم Q₁₀ هم، ضخامت بافت بینابینی بیضه $38/25 \pm 8/41$ میکرومتر به‌دست آمد که کاهش معنی‌داری را در مقایسه با گروه کریپتورکیدیسم و گروه اورکیدیپکسی+روغن زیتون نشان داد ($p < 0/05$) (نمودار ۴).

ضخامت بافت بینابینی بیضه در گروه کریپتورکیدیسم $98/7 \pm 17/62$ میکرومتر برآورد شد که در مقایسه با گروه شاهد سالم ($20/91 \pm 5/34$ میکرومتر) افزایش معنی‌داری داشت ($p < 0/001$). همچنین در گروه اورکیدیپکسی+روغن زیتون، ضخامت بافت بینابینی $62/12 \pm 98/94$ میکرومتر محاسبه شد که کاهش

ضخامت بافت بینابینی

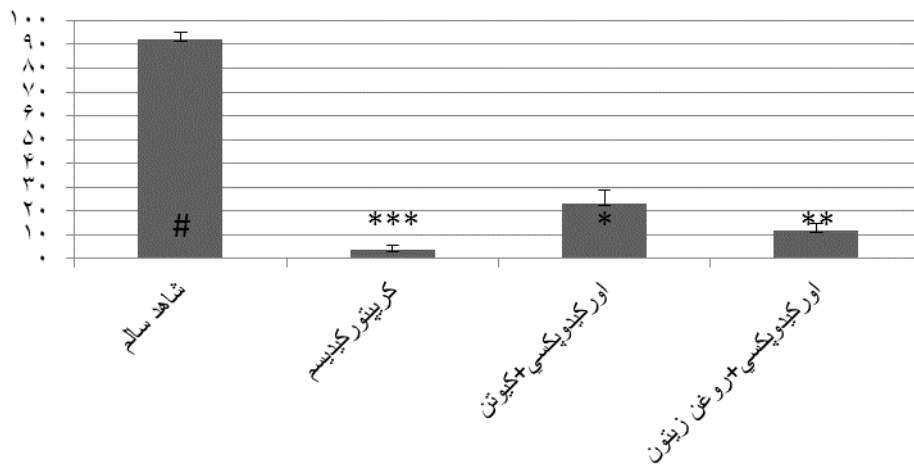


نمودار ۴- مقایسه مقادیر میانگین±انحراف معیار ضخامت بافت بینابینی بیضه در موش‌های صحرایی گروه‌های مختلف نمودار ۴-#: علامت مختلف نشان‌دهنده اختلاف معنی‌دار بین گروه‌ها می‌باشد.

کریپتورکید افزایش معنی‌داری را نشان داد ($p < 0/05$). در گروه اورکیدوپکسی + کوآنزیم Q10 هم، ضریب تجدیدپذیری $23/2 \pm 5/73$ درصد ثبت شد که نسبت به گروه کریپتورکید و گروه اورکیدوپکسی + روغن زیتون، افزایش معنی‌داری را نشان داد ($p < 0/05$) (نمودار ۵).

- اسپرماتوژنز بیضه: ضریب تجدیدپذیری در گروه کریپتورکید $3/8 \pm 1/61$ درصد برآورد شد که در مقایسه با گروه شاهد سالم ($92/3 \pm 2/66$ درصد) کاهش معنی‌داری را نشان داد ($p < 0/001$). همچنین ضریب تجدیدپذیری در گروه اورکیدوپکسی + روغن زیتون برابر با $11/8 \pm 3/19$ درصد بود که نسبت به گروه

ضریب تجدید پذیری

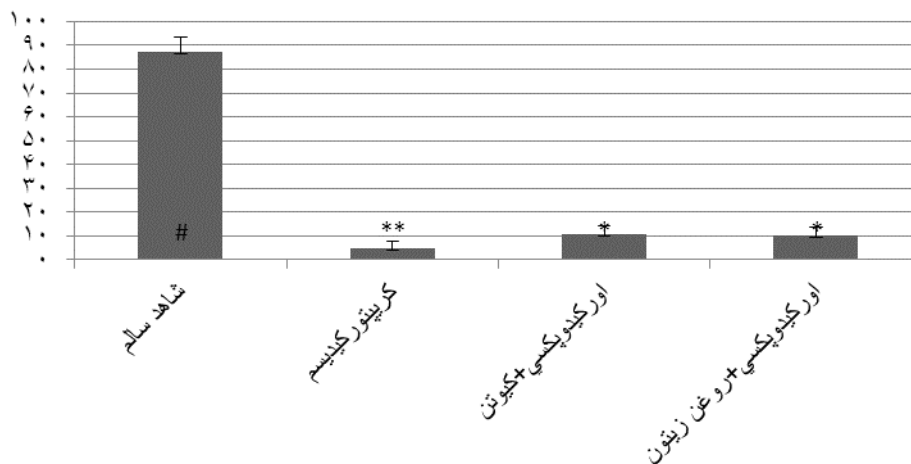


نمودار ۵- مقایسه مقادیر میانگین ± انحراف معیار ضریب تجدیدپذیری در موش‌های صحرایی گروه‌های مختلف #: علامت مختلف نشان‌دهنده اختلاف معنی‌دار بین گروه‌ها می‌باشد.

کریپتورکید، افزایش معنی‌داری را نشان داد ($p < 0/05$). در گروه اورکیدوپکسی + کوآنزیم Q10 هم، ضریب اسپرمیوژنز $10/7 \pm 3/71$ درصد ثبت شد که در مقایسه با گروه کریپتورکید افزایش معنی‌داری داشت ($p < 0/05$), اما در مقایسه با گروه اورکیدوپکسی + روغن زیتون تفاوت معنی‌داری مشاهده نگردید (نمودار ۶).

ضریب اسپرمیوژنز در گروه کریپتورکید $4/3 \pm 80/11$ درصد محاسبه شد که در مقایسه با گروه شاهد سالم ($87/5 \pm 5/73$ درصد) کاهش معنی‌داری را نشان داد ($p < 0/001$). همچنین در گروه اورکیدوپکسی + روغن زیتون، ضریب اسپرمیوژنز $10/3 \pm 1/57$ درصد بود که در مقایسه با گروه

ضریب اسپرمیوژنز

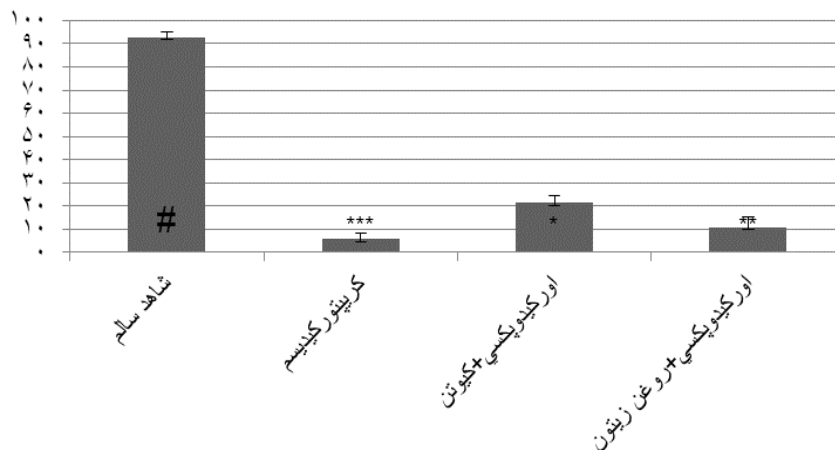


نمودار ۶- مقایسه مقادیر میانگین ± انحراف معیار ضریب اسپرمیوژنز در موش‌های صحرایی گروه‌های مختلف
 **: علامت مختلف نشان‌دهنده اختلاف معنی‌دار بین گروه‌ها می‌باشد.

گروه کریپتورکیدیسم، افزایش معنی‌داری را نشان داد ($p < 0/05$). در گروه اورکیدوپکسی + کوآنزیم Q₁₀ هم، ضریب تمایز لوله‌ای $21/20 \pm 3/3$ درصد ثبت شد که در مقایسه با گروه کریپتورکیدیسم و گروه اورکیدوپکسی + روغن زیتون افزایش معنی‌داری را نشان داد ($p < 0/05$) (نمودار ۷).

در گروه کریپتورکیدیسم ضریب تمایز لوله‌ای $5/2 \pm 60/79$ درصد محاسبه شد که در مقایسه با گروه شاهد سالم ($92/90 \pm 2/33$ درصد) کاهش معنی‌داری را نشان داد ($p < 0/001$). همچنین در گروه اورکیدوپکسی + روغن زیتون، ضریب تمایز لوله‌ای برابر با $10/9 \pm 4/60$ درصد بود که نسبت به

تمایز لوله ای



نمودار ۷- مقایسه مقادیر میانگین \pm انحراف معیار ضریب تمایز لوله‌ای در موش‌های صحرایی گروه‌های مختلف
 **#: علائم مختلف نشان‌دهنده اختلاف معنی‌دار بین گروه‌ها می‌باشد.

بدیهی است میزان آسیب‌های وارده به بافت بیضه در کریپتورکیدیسم و ترمیم آن به دنبال اورکیدوپکسی به طول دوره کریپتورکیدیسم بستگی دارد (Jegou et al., 1984). در مطالعه حاضر، نتایج هیستومورفومتری انجام شده در بیضه و اپی‌دیدیم پس از ایجاد کریپتورکیدیسم تجربی در موش صحرایی نشان داد که با گذشت زمان از ایجاد کریپتورکیدیسم، تحت تاثیر درجه حرارت محوطه شکمی، بافت بیضه رو به تحلیل پیش‌رونده می‌گذارد. قطر لوله‌های منی‌ساز به صورت معنی‌داری کاهش می‌یابد و ضخامت اپی‌تلیوم، ضخامت کپسول همبندی، قطر توبول‌ها و نسبت وزن بیضه به وزن کل بدن نیز، کاهش معنی‌داری را نشان می‌دهد. از طرفی نیز ضخامت بافت بینابینی به دلیل آسیب‌های وارده به بیضه افزایش معنی‌داری را نشان می‌دهد. همچنین کریپتورکیدیسم باعث کاهش قابل توجه در ضرایب اسپرماتوزن مانند ضریب اسپرمیوزن، ضریب تجدیدپذیری و ضریب تمایز لوله‌ای می‌شود.

بحث و نتیجه‌گیری

مطالعات فراوانی در مورد اثرات کریپتورکیدیسم بر بافت بیضه، مخصوصاً بر سلول‌های رده اسپرماتوزن چه در افرادی که دچار این عارضه بوده و چه پس از ایجاد تجربی آن به روش جراحی در انسان و حیوانات مختلف، صورت گرفته است (Pinart et al., 1999; Liamara et al., 2005; Ren et al., 2006). مطالعاتی نیز پس از ایجاد کریپتورکیدیسم تجربی در حیوانات آزمایشگاهی نظیر موش صحرایی (Gracia et al., 1990)، موش سوری (Mendis and Kerr, 1990) و همستر طلائی (Vigodner and lewin, 2003) صورت گرفته که همگی نشانگر اختلالات پیش‌رونده در بافت بیضه و روند اسپرماتوزن متناسب با افزایش مدت زمان پس از جراحی بوده است. متعاقب اصلاح کریپتورکیدیسم اثرات سوء کریپتورکیدیسم بر بافت بیضه به مرور ترمیم می‌گردد.

شده توسط ال-سید و جمال در سال ۲۰۱۱ مشخص گردید که به واسطه مصرف کوآنزیم Q₁₀، بیضه در برابر آسیب‌های شدید بافتی که توسط کادمیوم ایجاد می‌گردد، محافظت می‌شود (El-sayed and Gamal, 2011). در یک تحقیق نشان داده شد که مصرف آکریلامید موجب آسیب به لوله‌های منی‌ساز در بیضه موش‌های صحرایی بالغ می‌شود و مصرف همزمان کوآنزیم Q₁₀ اثرات تخریبی آکریلامید را کاهش می‌دهد (Mazen and Elnegris, 2013). بررسی انجام‌شده توسط فواد و همکاران در سال ۲۰۱۱ اثرات محافظتی کوآنزیم Q₁₀ در برابر اثرات سمی آرسنیت سدیم بر بافت بیضه در موش‌های صحرایی بالغ را نشان داد (Fouad et al., 2011).

بررسی نتایج حاصله از این تحقیق نشان داد که به دنبال عمل اصلاح کریپتورکیدیسم (اورکیدیوکسی)، استفاده از کوآنزیم Q₁₀ باعث ترمیم بافت بیضه و بهبود شاخص‌های هیستومورفومتريک و ضرایب اسپرماتوژنز و همچنین افزایش تجمع اسپرم‌ها در دم اپی‌دیدیم می‌شود.

سپاسگزاری

این مطالعه برگرفته از پایان‌نامه کارشناسی ارشد می‌باشد. نویسندگان از کارشناسان بخش‌های بافت‌شناسی و جراحی دانشکده دامپزشکی دانشگاه آزاد اسلامی واحد تبریز تشکر و قدردانی می‌نمایند.

تعارض منافع

نویسندگان اعلام می‌دارند که هیچ‌گونه تضاد منافی ندارند.

در تحقیق انجام شده توسط سالو و همکاران در سال ۲۰۰۷ مشخص گردید که مصرف ویتامین E، پس از ایجاد کریپتورکیدیسم تجربی دوطرفه در موش‌های صحرایی، موجب کاهش اثرات سوء کریپتورکیدیسم بر بافت بیضه در گروه‌های تحت درمان می‌شود (Saalu et al., 2007). در یک مطالعه دیگر آکونا و همکاران در سال ۲۰۱۲ دریافتند که مصرف عصاره گیاه *Nobilis laurus* در موش‌های صحرایی دچار کریپتورکیدیسم، اثر محافظتی بر بافت بیضه دارد (Akunna et al., 2012). بابایی و همکاران در سال ۲۰۱۰ نشان دادند که مصرف سولفات روی به عنوان یک آنتی‌اکسیدان، اثرات مخرب نهان بیضگی یک‌طرفه را در موش‌های صحرایی نر بهبود می‌بخشد (Babaei et al., 2010). اثرات سوء کریپتورکیدیسم تجربی بر بافت و عملکرد بیضه در موش‌های صحرایی نابالغ، متعاقب اصلاح کریپتورکیدیسم (عمل اورکیدیوکسی) قابل بازگشت می‌باشد (Jegou et al., 1984). در مطالعه حاضر بررسی شاخص‌های هیستومورفومتريک بیضه به دنبال استفاده از کوآنزیم کیوتن پس از اصلاح کریپتورکیدیسم، بیانگر افزایش معنی‌دار قطر و ضخامت اپیتلیوم لوله‌های منی‌ساز و کاهش بافت بینابینی بافت بیضه در مقایسه با گروه شاهد می‌باشد. همچنین بررسی ضرایب اسپرماتوژنز شامل ضریب اسپرمیوژنز، ضریب تمایز لوله‌ای و ضریب تجدیدپذیری نشانگر افزایش معنی‌داری در گروه تیمار در مقایسه با گروه شاهد می‌باشد. این نتایج بیانگر اثرات محافظتی کیوتن بر بافت بیضه به دنبال عمل اورکیدیوکسی است. نتایج حاصل از بررسی‌های صورت گرفته توسط سایر محققین نیز مویده اثرات محافظتی کیوتن می‌باشد. در مطالعه انجام

منابع

- Akunna, G., Oluwaseyi, S., Saalu, C., Babatunde, O., Godson, G. and Ayomide, J. (2012). *Laurus nobilis* extract preserves testicular functions in cryptorchid rat. *World Journal of Life Sciences and Medical Research*, 2(2): 91-98.
- Babaei, H., Azari, O., Kheirandish, R., Abshenas, J. and Mohammadi, N. (2010). Zinc therapy improves deleterious effects of experimental unilateral cryptorchidism: Histopathological evaluation of testes. *Iranian Journal of Veterinary Surgery*, 5(12): 77-88.
- Bentinger, M., Dallner, G., Chojnacki, T. and Swiezewska, E. (2003). Distribution and breakdown of labeled coenzyme Q₁₀ in rat. *Free Radical Biology & Medicine*, 34(5): 563-575.
- Billig, H. and Beumer, T. (1995). Apoptosis in testis germ cells: developmental changes in gonadotropin dependence and localization to selective tubule stage. *Endocrinology*, 136(1): 5-12.
- Dellman, H.D. and Eurell, J. (1998). *Textbook of veterinary histology*. 5th ed., U.S.A., Williams and Wilkins, pp: 228-233.
- Dhanasekaran, M. and Ren, J. (2005). The emerging role of coenzyme Q₁₀ in aging neurodegeneration, cardiovascular disease, cancer and diabetic mellitus. *Current Neurovascular Research*, 2(5): 447-459.
- Echtay, K.S., Winkler, E. and Klingenberg, M. (2000). Coenzyme Q is an obligatory cofactor for uncoupling protein function. *Nature*, 408(6812): 609-613.
- El-sayed, K.A. and Gamal, H.A. (2011). Protective effect of coenzyme Q₁₀ on cadmium-induced testicular damage in male rabbits. *American-Eurasian Journal of toxicological Sciences*, 3(3): 153-160.
- Fouad, A., Al-Sultan, A. and Yacoubi, M. (2011). Coenzyme Q₁₀ counteracts testicular injury induced by sodium arsenite in rats. *European Journal of Pharmacology*, 655(1-3): 91-98.
- Gille, L. and Nohl, H. (2000). The existence of a lysosomal redox chain and the role of ubiquinone. *Archives of Biochemistry and Biophysics*, 375(2): 347-354.
- Gracia, R., Ferrandez, L. and Alvarez, F. (1990). Experimental cryptorchidism in the Wistar rat. *Cirugia Pediatrica*, 3(3): 97-102.
- Jegou, B., Peake, R., Irby, D. and Kretser, D. (1984). Effects of the induction of experimental cryptorchidism and subsequent orchidopexy on testicular function in immature rats. *Biology of Reproduction*, 30(1): 179-187.
- Kaki, T. and Sofikitis, N. (1999). Effects of unilateral cryptorchidism on contralateral sperm quality quantity and fertilizing capacity. *Yonago Acta Medica*, 42: 79-86.
- Kerr, B., Rich, K. and Fekretser, F. (1979). Alteration of the fine structure and androgen secretion of the interstitial cells in the experimental cryptorchid rat testis. *Biology of Reproduction*, 20(3): 409-422.
- Liamara, R., Luis, A. and Fabio, F. (2005). Sperm retrieval techniques in rats with suppressed spermatogenesis by experimental cryptorchidism. *Human Reproduction*, 20(2): 443-447.
- Mazen, N.F. and Elnegris, H.M. (2013). Role of coenzyme Q₁₀ in testicular damage induced by acrylamide in weaned albino rats: a histological and immunohistochemical study. *The Egyptian Journal of Histology*, 36(1): 164-174.
- Meistrich, M., Wilson, G. and Porter, K. (2003). Restoration of spermatogenesis in DBCP-treated rats by hormone suppression. *Toxicological Sciences*, 76(2): 418-426.
- Mendis, S. and Kerr, J. (1990). Experimental cryptorchidism in the adult mouse: qualitative and quantitative light microscopic morphology. *Journal of Andrology*, 11(6): 539-547.

- Nishimura, A., Fujimura, M., Hasegawa, F. and Nobuhito, S. (2010). Pharmacokinetic interaction between nifedipine and coenzyme Q₁₀ in rat. *Journal of Health Science*, 56(3): 310-320.
- Pinart, E., Sancho, S. and Briz, M. (1999). Morphologic study of the testis from spontaneous unilateral and bilateral abdominal cryptorchid boars. *Journal of Morphology*, 239(3): 225-243.
- Ren, L., Medan, M. and Ozu, M. (2006). Effects of experimental cryptorchidism on sperm motility and testicular endocrinology in adult male rats. *The Journal of Reproduction and Development*, 52(2): 219-228.
- Royere, D., Guerif, F., Laurent, V. and Hochereau de Reviers, M. (2004). Apoptosis in testicular germ cells., *International Congress Series*, 1266: 170-176.
- Saalu, L., Oluyemi, K. and Omotuyi, I. (2007). α -Tocopherol (vitamin E) attenuates the testicular toxicity associated with experimental cryptorchidism in rat. *African Journal of Biotechnology*, 6(12): 1373-1377.
- Sun, I.L., Sun, E.E., Crane, F.L., Morre, D.J., Lindgren, A. and Low, H. (1992). Requirement for coenzyme Q in plasma membrane electron transport. *Proceedings of the National Academy of Sciences of the United States of American*, 89(23): 11126-11130.
- Vigodner, M. and lewin, L. (2003). Evaluation of damage to the testicular cells of golden hamsters caused by experimental cryptorchidism using flow cytometry and confocal microscopy. *International Journal of Andrology*, 26(2): 84-90.
- Villalba, J.M., Lopez-Lluch, G., Santos-Ocana, C., Rodriguez-Aguilera, J.C. and Navas, P. (2001). Extramitochondrial functions of coenzyme Q. In: *Coenzyme Q: molecular mechanisms in health and disease*. *The American Journal of Clinical Nutrition*, 73(6): 1116-1117
- Walter, L., Miyoshi, H., Leverage, X., Bernard, P. and Fontaine, E. (2002). Regulation of the mitochondrial permeability transition pore by ubiquinone analogs. A progress report. *Free Radical Research*, 36(4): 405-412.
- Yin, Y., Hawkins, K. and Dewolf, W. (1997). Heat stress cause testicular germ cell apoptosis in adult mice. *Journal of Andrology*, 18(2): 159-165.

“Research article”

DOI: 10.30495/JVCP.2020.567460.1193

Effect of Coenzyme Q₁₀ on testicular tissue after correction of experimental cryptorchidism in rat

Shekari, A.¹, Safavi, S.E.^{2*}, Mousavi, Gh.³

1- Graduate of Veterinary Medicine, Faculty of Veterinary Medicine, Tabriz Branch, Islamic Azad University, Tabriz, Iran.

2- Assistant Professor, Department of Basic Sciences, Faculty of Veterinary Medicine, Tabriz Branch, Islamic Azad University, Tabriz, Iran.

3- Associate Professor, Department of Clinical Sciences, Faculty of Veterinary Medicine, Tabriz Branch, Islamic Azad University, Tabriz, Iran.

*Corresponding author's email: safavi.s.e@gmail.com

(Received: 2019/12/6 Accepted: 2020/7/20)

Abstract

Perturbation of testicular descent into the scrotum results in cryptorchidism. After surgical correction of cryptorchidism (orchidopexy), recovery of damaged testicular tissue is observed gradually. The aim of the present study was to histologically evaluate the effect of Coenzyme Q₁₀ on testicular tissue after orchidopexy in the rat. In this study, 40 male immature rats were randomly divided into 4 groups of 10 animals each. The first group received no surgical intervention. Experimental bilateral cryptorchidism was induced surgically in the second group and rats were kept until the end of the experiment. In the third and fourth groups, orchidopexy was performed 35 days after induction of experimental bilateral cryptorchidism. Rats in the third and fourth group were administered oral olive oil and coenzyme Q₁₀ respectively for 30 days after orchidopexy. At the end of the experimental period, testicular tissue samples were obtained for morphologic and histomorphometrical studies. The results were analyzed with one-way ANOVA and Tukey test and $p < 0.05$ was considered significant. Results indicated that using Coenzyme Q₁₀ accelerated the repair process of testicular injuries after orchidopexy. The diameter of seminiferous tubules and thickness of epithelium of tubules were increased and spermatogenic indices including tubular differentiation index, repopulation index and spermiogenesis index significantly increased ($p < 0.05$). This study indicated that the use of Coenzyme Q₁₀ causes testicular tissue repair and improves histomorphometrical and spermatogenesis coefficients after orchidopexy in the rat.

Conflict of interest: None declared.

Keywords: Coenzyme Q₁₀, Testis, Cryptorchidism, Orchidopexy, Rat.