

## ارزیابی دیستروفی‌های عضلانی در سطح پروتئین با استفاده از تکنیک ایمینوهیستوشیمی

الهام دارابی، کیمیا کهریزی، فاطمه آقاخانی مقدم، الهه کیهانی\*  
دانشگاه علوم بهزیستی و توان بخشی

## چکیده

دیستروفی‌های عضلانی که اغلب بیماری‌های چند سیستمی با ضعف پیشرونده عضلات اسکلتی و نقص در پروتئین‌های عضلانی می‌باشند به ۹ دسته مختلف تقسیم می‌شوند که از این موارد می‌توان به دیستروفی‌های عضلانی کمر بند شانه ای لگنی و دیستروفی‌های عضلانی مادرزادی اشاره کرد.

تشخیص قطعی این بیماران با استفاده از شواهد بالینی و تکنیک‌های آزمایشگاهی از جمله اندازه گیری فعالیت آنزیم CK، اولترا سونوگرافی یا الکترومیوگرافی و آزمایش‌های مولکولی PCR و نیز انجام بیوپسی عضله به منظور استفاده در امر مشاوره ژنتیک، استفاده از درمان‌های احتمالی آینده، تشخیص پیش از تولد و کاهش وقوع دیستروفی‌های عضلانی در سطح جامعه ضروری است.

از این رو برای اولین بار در ایران و در فاصله سال‌های ۱۳۸۴ تا ۱۳۸۸ جهت تشخیص و افتراق دیستروفی‌های عضلانی در سطح پروتئین بر روی ۷۲ بیمار بیوپسی عضله و به دنبال آن بررسی‌های هیستوپاتولوژی و ایمینوهیستوشیمی انجام گرفت. در مجموع ۴۴ بیمار با روش‌های مذکور شناسایی شد که از آن‌ها ۲۴ بیمار دیستروفی‌های عضلانی شامل ۶ بیمار دیستروفی عضلانی دوشن و ۱۸ بیمار مشکوک به دیستروفی عضلانی بکر، ۱۴ بیمار دیستروفی عضلانی لیامب-گیردل شامل ۱۱ بیمار مبتلا به سار کولیکانوپاتی و ۳ بیمار دیسفرلینوپاتی و نیز ۶ بیمار با فقدان مروزین (دیستروفی عضلانی مادرزادی) بودند. نمونه‌های بافت ۲۸ بیمار دیگر که با آنتی بادی‌های مورد استفاده در این مطالعه نتیجه مشخصی را نشان ندادند جهت مطالعات بعدی مورد استفاده قرار خواهند گرفت.

واژگان کلیدی: دیستروفی‌های عضلانی؛ تشخیص؛ پروتئین؛ ایمینوهیستوشیمی.

## مقدمه

دیستروفی‌های عضلانی<sup>۱</sup> یک گروه ارثی از انواع بیماری‌های عصبی-عضلانی می‌باشند (۱) و با ضعف پیشرونده عضلات اسکلتی، نقص در پروتئین‌های عضلانی و مرگ سلول‌ها و بافت‌های عضلانی مشخص می‌شوند (۲). دیستروفی‌های عضلانی معمولاً بین سنین ۳-۶ سالگی بروز می‌یابند و اولین نشانه‌ها، تاخیر در به راه افتادن وضع عضلات

شانه و لگن می‌باشند. علائم کلی این بیماران شامل: انحنای طرفی ستون مهره‌ها، ضعف در حفظ تعادل، افتادن‌های مکرر، بد شکلی عضله ساق پا، مشکلات تنفسی و مشکلات قلبی است (۳). علت این بیماری‌ها نقص در ژن‌هایی است که مسئول حرکت طبیعی عضله هستند. این بیماری‌ها را بر اساس این که نقص در کدام ژن و در نتیجه کدام پروتئین ساختاری عضله باشد به ۹ زیر گروه تقسیم می‌کنند (۴):

❖ دیستروفی عضلانی دوشن<sup>۲</sup> با شیوع ۱ در ۳۵۰۰ تولد پسر زنده دارای شدیدترین علائم است و وقوع آن بین ۲-۶ سالگی بوده و این بیماران قبل از ۱۸ ماهگی شروع به راه رفتن نمی‌کنند. علائم

1. Muscular Dystrophy
2. Duchenn Muscular Dystrophy(DMD)

\* الهه کیهانی، MD

استادیار با تولوژی، مرکز تحقیقات ژنتیک، دانشگاه علوم بهزیستی و توان بخشی  
اوین- بلوار دانشجو- خیابان کودکیار

تلفن: ۰۲۱-۲۲۱۸۰۱۳۸

پست الکترونیک: ۱۰۵۸@ekeyhani@uswr.ac.ir

تاریخ دریافت: ۱۳۹۰/۷/۱۳

تاریخ پذیرش: ۱۳۹۰/۹/۲۰

پروتئین دیستروفین موجب دیستروفی عضلانی بکر می‌شود. سایر انواع دیستروفی‌های عضلانی با تغییر کد ژنتیکی در پروتئین‌های وابسته به دیستروفین<sup>۳</sup> در محل‌های کروموزومی خارج از X ایجاد شده و موجب تغییر نفوذ پذیری سلول می‌شوند. اگرچه به لحاظ مکانیزم‌های عمل متفاوت و محل محصولات ژنی متفاوت در بدن، باعث اثرات دیگری نیز می‌گردند مانند آنچه در دیستروفی عضلانی LGMD دیده می‌شود (۵).

برای تشخیص دیستروفی‌های عضلانی علاوه بر در نظر داشتن شجره خانوادگی، معاینه فیزیکی کامل توسط یک پزشک باتجربه<sup>۴</sup> سنسج‌های پاراکلینیک زیر بسیار کمک کننده و بعضاً ضروری هستند:

- سنسج CK سرم<sup>۵</sup>: میزان آن در مراحل اولیه بیماری ۳۰۰-۵۰۰ باریش از سطح طبیعی خواهد بود که با کاهش توده عضلات کاهش می‌یابد. البته میزان بالای CK که نشانه نشت آنزیم از سلول‌های عضلانی است دقیقاً به شدت بیماری وابسته نیست. در صورت بد عملکردی کبد در این بیماران ممکن است مقادیر بالا رفته CK تغییر یابد.

- مولتی پلکس<sup>۱۰</sup> PCR: این تست برای غربالگری حذف‌های ژن دیستروفین با به کار بردن پرایمرهای اختصاصی که نواحی داغ برای جهش را تکثیر می‌کند انجام می‌شود که این نواحی شامل دوناچه از اکزون‌های ۳-۳ و اکزون‌های ۴۴-۵۵ می‌باشند. PCR در مجموع می‌تواند ۹۸٪ حذف‌های موجود را تشخیص دهد.

- اولتراسونوگرافی<sup>۱۱</sup>: این روش به عنوان روشی غیر تهاجمی برای غربالگری بیماران دیستروفی عضلانی مطرح است و به سرعت در مراکزی که کارکنان آموزش دیده داشته اند جایگزین الکترومیوگرافی<sup>۱۲</sup> شده است. این روش حتی در مراحل اولیه بیماری اکوژنیسیته افزایش یافته را در عضلات و نیز کاهش آن را در استخوان‌های مربوطه نشان می‌دهد. اولتراسونوگرافی به دلیل غیر

آن شامل ضعف عمومی و تحلیل عضلات است که ابتدا عضلات اندام تحتانی را درگیر می‌کند. بزرگ شدن عضله پشت ساق پا نیز اغلب اتفاق می‌افتد. نقص ضریب هوشی در ۱/۳ موارد دیده می‌شود. قلب و عضلات تنفسی نیز درگیر بوده و مرگ قبل از ۳۰ سالگی حادث می‌شود.

- ❖ دیستروفی عضلانی بکر<sup>۳</sup> که نوع خفیف مخرب عضلات اسکلتی است معمولاً در بزرگسالی بروز می‌کند، علائم دوشن را به طور خفیف تر داراست و به آرامی پیشرفت می‌کند. شیوع آن ۱ در ۳۰۰۰۰ است و افراد مبتلا تا پایان بزرگسالی زنده می‌مانند (۵و۴).

- ❖ دیستروفی عضلانی امری در فیوز<sup>۴</sup> یک دیستروفی ناشایع وابسته به X یا جسمی غالب است که با انقباضات و کاردیومیوپاتی زودرس در بیماران بروز می‌کند و علائم شامل انقباضات، سفتی عضلات کمرو ناهنجاری‌های قلبی است و مرگ در دهه ۴۰ یا ۵۰ در نتیجه گرفتاری سرخرگی و دهلیزی اتفاق می‌افتد (۵).

- ❖ دیستروفی عضلانی کمر بند شانه ای- لگنی<sup>۵</sup> در اثر جهش در بیش از ۱۵ ژن مختلف تولید کننده پروتئین‌های ضروری برای عملکرد عضله اتفاق می‌افتد. فرم مغلوب آن شایعتر از فرم غالب است. بروز این بیماری در جمعیت‌های مختلف ۵-۷۰ نفر از یک میلیون است. سارکولیکانوپاتی‌ها فراوان ترین زیرگروه دیستروفی‌های عضلانی کمر بند شانه ای- لگنی هستند و نیز عامل ۳-۱۸٪ این بیماری‌ها و عامل در صد بالایی از موارد شدید می‌باشند. LGMD۲A شایعترین آن‌ها و شامل ۸-۲۶٪ LGMDها و پس از آن LGMD۲B (۳-۱۹ موارد) نسبتاً شایع است (۶).

- ❖ دیستروفی عضلانی مادرزادی<sup>۶</sup> شامل طیف وسیعی از علائم است. تحلیل عضلات ملایم تا شدید بوده و ممکن است علائم تنها به عضلات اسکلتی محدود بوده و یا سایر اعضا و مغز رانیز دربرگیرد. علائم در نوزادان می‌تواند شامل ضعف شدید عضلات، سختی در مکیدن و بلع، سختی تنفس و نقائص شناختی باشد (۷و۳). پاتوزن: عامل بیماری زایی در دیستروفی‌های عضلانی دوشن و بکر نقص در پروتئین دیستروفین<sup>۷</sup> با محل ژنی Xp۲۱ است که این ژن با سایز Mb۲ مستعد ایجاد جهش‌های بسیار می‌باشد. بیان این پروتئین در بافت‌های عضله، قلب و مغز می‌باشد. نقص‌های توالی تنظیمی یا تغییر در قالب خواندن که ایجاد پروتئین ناپایدار و ناکارآمد می‌کند باعث دیستروفی عضلانی دوشن و جهش‌های با اثر کمتر بر

3. Becker Muscular Dystrophy(BMD)  
4. Emery Dreifuss Muscular Dystrophy(EDMD)  
5. Limb-Girdle Muscular Dystrophy(LGMD)  
6. Congenital Muscular Dystrophy(CMD)  
7. Dystrophin  
8. Dystrophin Associated Proteins(DAP)  
9. Serum ceratin kinase(CK)  
10. Polimerase chain reaction  
11. Ultrasonography  
12. Electromyography, (EMG)

۱/۵-۱ سانتی‌متر و حداکثر قطر ۰/۷ سانتی‌متر انجام گرفت. در ضمن جهت کنترل، نمونه‌های عضله طبیعی نیز توسط متخصص ارتوپدی با اخذ رضایت از بیماران غیر میوپاتی‌ک مربوطه در بیمارستان، حین جراحی برداشت می‌شد.

• تقسیم بافت:

بافت پس از انتقال به آزمایشگاه به قطعات مناسب (در امتداد محور طولی) تقسیم می‌شد. یک قطعه از بافت با حفظ جهت بافتی داخل فرمالین ۱۰٪ قرار می‌گرفت.

برای بررسی ایمینوهیستوشیمی ابتدا ظروف حاوی ایزوپنتان<sup>۲۰</sup> در فریزر  $-80^{\circ}\text{C}$  قرار می‌گرفت این مایع بعلا نقطه ذوب بسیار پایین ( $-159/9^{\circ}\text{C}$  یا  $113/3\text{ K}$ ) در این دما منجمد نمی‌شود و بافت عضله با قرار گرفتن در ایزوپنتان با دمای  $-80^{\circ}\text{C}$  به سرعت منجمد می‌شود. این قطعات با حفظ جهت بافتی پس از قرار گرفتن در ایزوپنتان سرد به فریزر  $-80^{\circ}\text{C}$  انتقال می‌یابند.

• تهیه قالب‌های پارافینه ۱۲:

برای تهیه قالب‌های پارافینه و برش‌های مربوط به آن جهت رنگ آمیزی هماتوکسیلین و اتوزین (H&E) کلیه بافت‌ها به مدت ۲۴ ساعت تحت تاثیر عمل آوری<sup>۲۱</sup> بافتی قرار می‌گرفت. در طی این مرحله بافت‌ها به ترتیب از محلولهای فرمالین ۱۰٪ برای تکمیل ثبوت بافتی و الکل با درجات مختلف (از غلیظ به رقیق) برای آب‌گیری، گزبلول<sup>۲۲</sup> برای شفاف شدن بافت و در آخر برای شمعی شدن از پارافین عبور کرده و در نهایت قالب‌های پارافین جامد، قالب‌گیری می‌شدند.

• ایمینوهیستوشیمی:

برای بافت‌های یخ زده که در  $-80^{\circ}\text{C}$  نگهداری می‌شدند با استفاده از روش‌های استاندارد پس از انجام برش بافتی به وسیله دستگاه کرایوتوم Leica CM ۱۸۵۰ و توسط کیت‌های دیستروفین ۱،۲،۳،

تهاجمی بودن و امکان بررسی ادامه دار روند بیماری روش مناسبی است (۸).

• بیوپسی<sup>۱۳</sup> عضله: این اقدام در تشخیص بیماران عصبی-عضلانی نقش اساسی دارد و به جز موارد استثنا این امر یک اقدام ضروری در بیماران مشکوک به میوپاتی محسوب می‌شود. نمونه به صورت منجمد و فرمالینه به ترتیب به منظور ایمینوهیستوشیمی<sup>۱۴</sup> و رنگ آمیزی H&E<sup>۱۵</sup> گرفته می‌شود. برای دیستروفی‌های عضلانی ایمینوهیستوشیمی دیستروفین، سارکوگلیکان‌ها<sup>۱۶</sup> و  $\alpha$ -لامینین (مروزین)<sup>۱۷</sup> و سایر پروتئین‌های ساختاری می‌تواند انجام شود که این نتایج به همراه تست‌های بیوشیمیایی و سایر موارد می‌توانند منجر به تشخیص گردند (۹).

هدف از انجام مطالعه حاضر تشخیص افتراقی بیماران مشکوک به انواع دیستروفی‌های عضلانی شامل DMD، BMD و LGMD بود. در موارد مشکوک به دیستروفینوپاتی مطالعه روی بیماران انجام گرفت که حذف در ناحیه Xp۲۱ را نشان نداده بودند و بررسی این موارد در کنار بررسی ایمینوهیستوشیمی برای بیماران مشکوک به LGMD به منظور تشخیص افتراقی موارد خفیف از لحاظ بالینی ضروری به نظر می‌رسید.

بیماران و روش‌ها:

بیمارانی در مقاطع سنی متفاوت که در سالهای ۱۳۸۴-۱۳۸۸ به مرکز تحقیقات ژنتیک ارجاع شده واز لحاظ بالینی مشکوک به دیستروفی‌های عضلانی بودند و نیز الگوی میوپاتی<sup>۱۸</sup> الکترومیوگرافی داشته و میزان فعالیت CK در آنها بالا بود مورد مطالعه قرار گرفتند. لازم به ذکر است که بیماران مشکوک به دیستروفینوپاتی در بررسی‌های مولکولی، حذفی را در ناحیه Xp۲۱ نشان نداده بودند.

• بیوشیمی خون،

بررسی آنزیم کراتین کیناز (CK):

مقادیر ۵۰ تا ۱۰۰ برابر نرمال (۱۵۰۰۰ تا ۳۵۰۰۰ واحد در لیتر

با احتساب مقدار نرمال ۶۰ واحد در لیتر) در بیماران مؤید تخریب

عضلانی بود.

• بیوپسی عضلانی:

بیوپسی عضله طبق روش استاندارد از عضله دلتوئید<sup>۱۹</sup> بیماران برداشت شد. برداشت عضله در امتداد محور طولی آن به طول

13. Biopsy

14. Immunohistochemistry(IHC)

15. Hematoxilin & Eosin

16. Sarcoglycans

17.  $\alpha$ -2 Laminin (merosin)

18. Myopathic

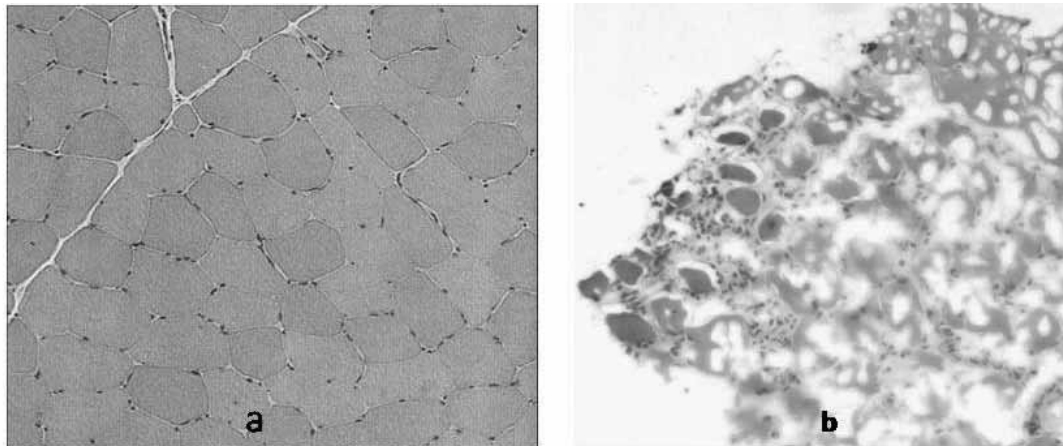
19. Deltoid

20. Isopanthen

21. Paraffin blocks

22. Processing

23. Xylen



شکل ۱: رنگ آمیزی هماتوکسیلین و ائوزین،<sup>۲۴</sup> a نمونه نرمال، b نمونه بیمار دیستروفی عضلانی.

با مولکول دیستروفین جهت اطمینان از سلامت مکانیکی غشاء در دیستروفینوپاتی‌ها کنترل مناسبی است. در مطالعه لامهای رنگ شده با دیستروفین (۱، ۲، ۳) در ۶ بیمار عدم رنگ پذیری جدار فیبرها، در ۱۸ بیمار رنگ پذیری جدار فیبرها به صورتهای On & Off، نازک و ضخیم و ناهمگن و در سایر موارد رنگ پذیری کامل بود. (شکل ۲)

- در بررسی لامهای رنگ شده با آنتی بادی های  $\gamma, \beta, \alpha$  - سارکولیکان، مروزین و دیسفرلین، ۱۱ بیمار عدم رنگ پذیری یا رنگ پذیری ضعیف غشا با آنتی بادی سارکولیکان، ۶ بیمار عدم رنگ پذیری با آنتی بادی مروزین و ۳ بیمار عدم رنگ پذیری با آنتی بادی دیسفرلین را نشان دادند و در سایر بیماران رنگ پذیری کامل بود. (شکل ۳) بیماران فوق به ترتیب تحت عنوان سارکولیکانوپاتی<sup>۳۲</sup>، دیستروفی عضلانی مادرزادی با فقدان مروزین و دیسفرلینوپاتی<sup>۳۳</sup> طبقه بندی شدند.

#### بحث:

باتوجه به طیف وسیع بیماری‌های ژنتیکی درگیر کننده عضلات و تحقیقات گسترده ای که در سراسر جهان بخصوص در زمینه درمان این بیماری‌ها انجام می‌شود بررسی و تحقیق روی زیر گروه‌های مختلف این بیماری‌ها بخصوص در کشور ما که هنوز حتی در

$\gamma, \beta, \alpha$  - سارکولیکان، دیسفرلین<sup>۲۴</sup>، مروزین و اسپکترین<sup>۲۵</sup> (جهت کنترل سلامت غشا) ساخت کارخانه Novocastra انگلستان انجام گرفت.

#### یافته‌ها:

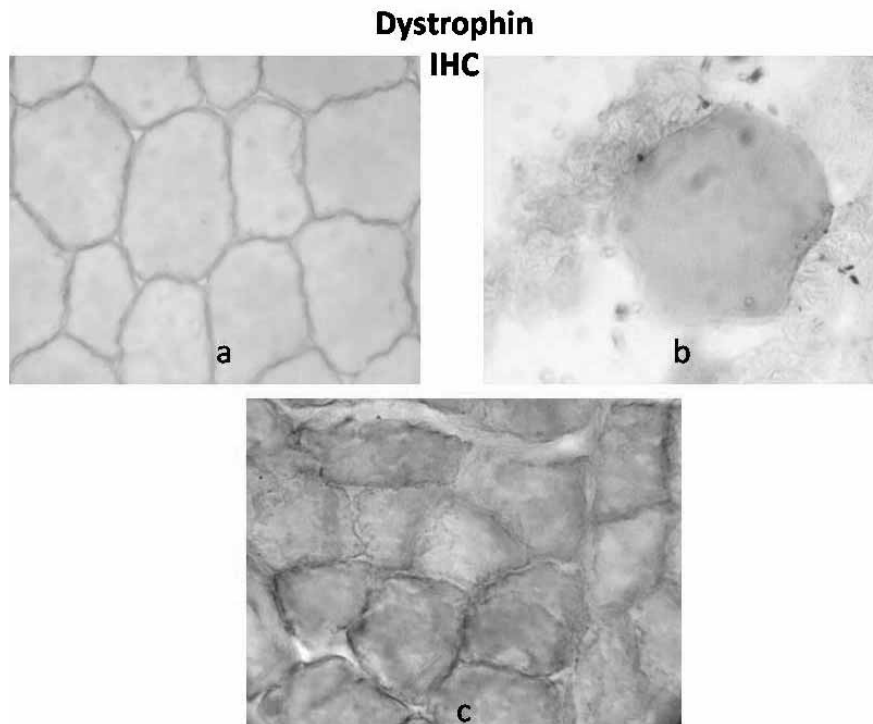
- برش‌های تهیه شده از قالب‌های پارافینه که به روش H&E رنگ شده بودند، مورد مطالعه قرار گرفتند. با تفاوت‌های اندک بین بیماران بررسی شده در کلیه بیماران تغییرات به شرح زیر مشاهده شد:

نکروز<sup>۲۶</sup>، رژنراسیون فیبرها<sup>۲۷</sup>، هیپرتروفی<sup>۲۸</sup>، هسته‌های داخلی<sup>۲۹</sup>، قطعه قطعه شدن فیبرها<sup>۳۰</sup>، حضور فیبرهای زاویه دار و آتروفیک گرد، تجمع هسته‌های بیرون ریخته بعلت تخریب فیبرها<sup>۳۱</sup> وجود نواحی خالی از فیبر(نواحی سفید رنگ)، تجمعات نامنظم فیبری و وجود فیبرهای کوچک و بزرگ (اندازه‌های غیر یکنواخت) که تغییرات فوق به نفع ضایعه میوپاتی می‌باشند. (شکل ۱)

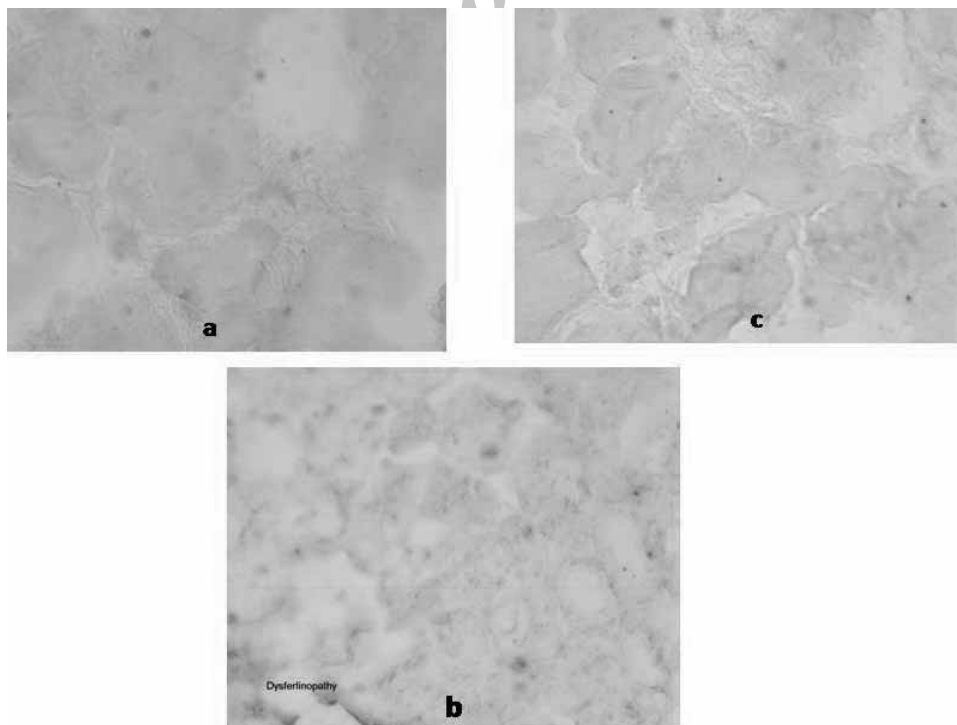
- در بیمارانی که بعد از بررسی‌های بافتی و IHC با تشخیص دیستروفینوپاتی<sup>۳۱</sup> طبقه بندی شدند:

قطعات فریز شده با حفظ جهت بافتی برش‌های رنگ آمیزی شده نیز به همراه کنترل‌های مثبت و منفی مطالعه شدند. کنترل‌های مثبت که نوار دیستروفین را به طور کامل در اطراف فیبرهای عضله به نمایش گذاشتند و کنترل‌های منفی که مربوط به بیماران با تشخیص قطعی DMD بود، فقدان کامل دیستروفین را نشان دادند. ضمناً آنتی بادی اسپکترین همزمان بر روی برش‌های بافتی بیماران به کار برده شد که به دلیل شباهت بسیار زیاد این مولکول پروتئینی

24. Dysferlin  
25. Spectrin  
26. Necrosis  
27. Fiber regeneration  
28. Hypertrophy  
29. Internalized nuclei  
30. Fiber splitting  
31. Dystrophinopathy  
32. Sarcoglycanopathy  
33. Dysferlinopathy



شکل ۲: ایمونوهیستوشیمی دیستروفین؛ a نمونه نرمال، b نمونه بیمار DMD، c نمونه بیمار BMD.



شکل ۳: ایمونوهیستوشیمی مروزین، دیسفرلین و سارکولیکان؛ a فقدان مروزین در بیمار مبتلا به b CMD فقدان دیسفرلین و c فقدان سارکولیکان در بیماران LGMD

برای بخش‌های مختلف دیستروفین، آنتی بادی دیگری (روی نمونه دیگری از همان بیمار) علیه اسپکتین (پروتئینی که از نظر ساختاری شباهت زیادی به دیستروفین دارد) نیز به کار برده شد. با این روش سلامت غشای عضله با وجود واکنش مثبت اسپکتین تأیید شد.

رویت الگوی on/off رنگ پذیری دیستروفین در عضله بیماران با فنوتیپ خفیف دیستروفی عضلانی می‌تواند در افتراق بین LGMDها و BMD که از نظر علائم بالینی نیز تشابه دارند ایجاد مشکل کند که این مشکل با بررسی سارکوگلیکان‌های  $\alpha$ ،  $\beta$ ،  $\gamma$  و دیسفرلین تا حد زیادی برطرف می‌شود. توصیه به همزمانی تشخیص افتراقی DMD/ BMD از سارکوگلیکانوپاتی‌ها استفاده از تمام انواع آنتی بادی‌های سارکوگلیکان به دلیل کاهش یا فقدان بیان یکی از سارکوگلیکان‌ها و نیز به دلیل کاهش همزمان دیستروفین در بیماران LGMD در مطالعه ای که اخیراً روی ۲۴ بیمار LGMD در انگلستان انجام شده بود نیز این مطلب را تأیید می‌کند (۱۱).

به علاوه الگوی on/off دیستروفین در بیماران بکر به تنهایی باعث قطعیت تشخیص آنان نمی‌شود و باید با شواهد دیگری از جمله بررسی وسترن بلات<sup>۳۶</sup> تأیید گردد. استفاده از روش رنگ آمیزی ایمینوهیستوشیمی برای پروتئین یوتروفین<sup>۳۷</sup> به عنوان جایگزین روش‌های بررسی پروتئین یا روش همراه در بسته تشخیصی بیماران مشکوک به BMD در مطالعه کیهانی و همکاران تأیید شده است (۱۲). این پروتئین که بیان آن به طور جبرانی در دیستروفینوپاتی‌ها افزایش پیدا می‌کند شاهد خوبی بر تأیید الگوی رنگ پذیری نسبی دیستروفین بود و افزایش بیان نسبی این پروتئین در این بیماران نشان داده شد که با انجام وسترن بلات نتایج این مطالعه نیز تأیید گردید به طوری که این نتایج موجب شد تا ایمینوهیستوشیمی یوتروفین در بسته تشخیصی بیماران مشکوک به بکر قرار گیرد. از آنجا که انجام وسترن بلات بدلیل هزینه و زمان زیاد در تمام مراکز امکان پذیر نیست این روش (ایمینوهیستوشیمی یوتروفین) به عنوان روشی کم هزینه و ساده می‌تواند جایگزین باشد. نتایجی که در تحقیق انجام شده روی ۵۰ کودک زیر ۱۶ سال که از لحاظ هیستوپاتولوژیک مبتلا به دیستروفی عضلانی بودند به دست آمده مبنی بر این است که کاربرد آنتی بادی یوتروفین نتایج ایمونوهیستوشیمی دیستروفین را

زمینه تشخیص نیز مشکلات عدیده ای وجود دارد ضروری به نظر می‌رسید. یافته‌های رنگ آمیزی H&E جهت تشخیص قطعی و افتراق این زیر گروه‌ها کفایت لازم را نداشت لذا از اوایل تابستان ۱۳۸۴ اولین گام‌ها در مرکز تحقیقات ژنتیک برای راه اندازی تکنیک ایمینوهیستوشیمی جهت مطالعه بافت عضله برداشته شد.

به دلیل شیوع دیستروفی‌های عضلانی بویژه دیستروفینوپاتی‌ها این مطالعه روی بیمارانی انجام گرفت که از لحاظ بالینی و آزمایش‌های پاراکلینیک از جمله CK و EMG مشکوک به انواع دیستروفی‌های عضلانی بودند و در این میان بیماران مشکوک به دیستروفینوپاتی بدون جهش تشخیص داده شده در ژن دیستروفین وجود داشتند.

با توجه به بزرگی ژن دیستروفین و بالا بودن احتمال جهش و عدم تشخیص آن با روش‌های مولکولی مرسوم، در دسترس ترین و نزدیک ترین راه بررسی بیماری بررسی فنوتیپ مولکولی بیماری یعنی بررسی پروتئین در سطح بافت (ایمینوهیستوشیمی) بود. کاربرد آنتی بادی دیستروفین و در کنار آن آنتی بادی‌های دیسفرلین، مروزین و انواع سارکوگلیکان‌ها علاوه بر حساسیت و ویژگی بالا برای تشخیص این بیماران موجب افتراق آنان از یکدیگر و سایر انواع دیستروفی‌های عضلانی می‌شد. در مطالعه مشابهی که بر روی ۱۰۶ بیمار مشکوک به DMD/BMD با بررسی ۲۰ اگزون ژن دیستروفین و ایمینوهیستوشیمی انجام گرفت حذف در ۸۱٪ افراد DMD و تمام BMDها شناسایی شد و افرادی که حذف در آن‌ها تشخیص داده نشد مورد بیوپسی قرار گرفتند. در این بیماران با روش ایمینوهیستوشیمی علاوه بر DMD موفق به شناسایی میوپاتی مادرزادی<sup>۳۴</sup> و LGMD نیز شدند. در این مطالعه نیز ایمینوهیستوشیمی همچنان به عنوان اختصاصی ترین روش برای تشخیص BMD و DMD ذکر شده و در موارد عدم شناسایی جهش مورد استفاده قرار گرفته است (۱۰).

بعلاوه به منظور بررسی کل پروتئین دیستروفین لازم بود که آنتی بادی بر علیه سه بخش آن یعنی انتهای کربوکسیلی، انتهای آمینی و بخش میله ای<sup>۳۵</sup> به کار رود.

چون در این بیماران به هنگام بیوپسی ممکن است به غشای سلولها آسیب وارد شود به منظور بررسی حفظ تمامیت غشا واطمینان از این که عدم رنگ پذیری غشا یک نتیجه منفی کاذب (در اثر تخریب غشا) نبوده است در مورد هر بیمار علاوه بر انجام ایمینوهیستوشیمی

34. Congenital Myopathy

35. Rod domain

36. Western blot analysis

37. Utrophin

BMD تبدیل کند تا افراد مبتلا بهتر بتوانند از درمان های آینده استفاده کنند. شروع درمان در مراحل اولیه و قبل از تحلیل عمده عضلات ضروری است و این امر ضرورت تشخیص قطعی زود هنگام و غربال گری جمعیت را نشان می دهد (۱۴).

### نتیجه گیری

از ۷۲ بیمار مراجعه کننده به مرکز تحقیقات ژنتیک که از لحاظ بالینی بیماران دیستروفی عضلانی بودند ۴۴ بیمار با استفاده از تکنیک IHC به تشخیص رسیدند: ۲۴ بیمار مبتلا به دیستروفینوپاتی (شامل ۶ مورد DMD و ۱۸ مورد BMD)، ۱۴ بیمار مبتلا به LGMD (شامل ۱۱ مورد سارکوگلیکانوپاتی و ۳ مورد دیسفرلینوپاتی) و ۶ بیمار مبتلا به CMD (نوع کمبود مروزین) تشخیص داده شدند. سایر بیماران با آنتی بادی های بررسی شده قابل شناسایی نبودند و نتیجه بررسی تمام آنتی بادی های ذکر شده برای آنها مثبت بود. مطالعه در این گروه بیماران با استفاده از آنتی بادی های دیگر ادامه خواهد یافت.

### تشکر:

در پایان از کلیه همکاران آزمایشگاه مرکز تحقیقات ژنتیک دانشگاه علوم بهزیستی و توانبخشی و بیماران معلول و خانواده های آنان که صمیمانه ما را در این مهم یاری کرده اند قدر دانی و تشکر می نمایم.

تأیید می کند و نیز در تشخیص ناقلین DMD مورد استفاده قرار گرفته و نتایج رنگ آمیزی یوتروفین در این ناقلین الگوی موزائیک به صورت متقابل<sup>۳۸</sup> با دیستروفین را نشان داده است (۱۳).

لازم به ذکر است که امروزه پیشرفت های ژنتیک مولکولی نیاز به بیوپسی را در اکثر بیماران مشکوک به دیستروفینوپاتی کاهش داده و تشخیص با یک نمونه خون انجام پذیر است. در این بیماران جهش اغلب به صورت حذف بوده و می تواند برای ژن دیستروفین رد یابی شود اگرچه بزرگی ژن تا کنون مانعی برای یافتن جهش در کل ژن محسوب می شد امروزه تعیین توالی ژن دیستروفین به صورت تجاری در دسترس است. با این حال معمولا بیوپسی عضلانی برای بیماران با نشانه های بالینی انجام می شود که دیستروفینوپاتی نامعمول را نشان می دهند که از آن جمله می توان بزرگسالانی با علائم LGMD که برخی از آنها ناهنجاری دیستروفین را نشان می دهند و یا برخی زنانی که به دلیل غیر فعال شدن غیر تضادفی X تظاهرات میوپاتی را نشان می دهند را نام برد. به علاوه بیوپسی برای کاهش دامنه احتمالات تشخیصی و اطمینان از عدم میوپاتی های التهابی به دنبال تست های ژنتیکی انجام می شود (۹).

روش های جدید تشخیصی BMD/DMD در حال حاضر شامل روش تکثیر وابسته به اتصال پروب<sup>۳۹</sup> و به دنبال آن تعیین توالی مستقیم تمام اگزون ها در سطح ژنوم یا cDNA است. این روش تمام جهش های نقطه ای و کوچک را شناسایی می کند. در چند سال اخیر درمان های آزمایشی در سطح کلینیکی پیشرفت های زیادی داشته و یکی از بهترین روش های امید بخش پرش اگزونی با اولیگونوکلوئیدهای آنتی سنس<sup>۴۰</sup> بوده که می تواند DMD را به

38. Reciprocal

39. Multiplex ligation dependent probe amplification) MLPA)

40. Antisense Oligonucleotides

## References

1. Doheny CC, Arevalo M. What Are the Different Types of Neuromuscular Disease?. [internet]. 2011[up Dated 2011 October16;cited 2011 December 3] Available from: <http://www.wisegeek.com/what-are-the-different-types-of-neuromuscular-disease.htm>
2. Emery AE. The muscular dystrophies. *Lancet*. 2002 359 (9307): 687–695. doi:10.1016/S0140-6736(02)07815-7. PMID 11879882
3. URM C medical encyclopedia .Muscular dystrophy [internet]. New York; University of Rochester Medical Center 2011[cited 2011 December 30] Available from: <http://www.urmc.rochester.edu/encyclopedia/content.aspx?ContentTypeID=90&ContentID=P02771>
4. Neuromuscular Disorders Center of New York [internet]. New York; Division of pediatric orthopedics of Morgan Stanley Children's Hospital of New York .2011[cited 2011 Nov 11]. Available from: <http://www.childrensorthopaedics.com/neuromuscular.htm>
5. Twee T, Mehlman C, Talavera C , Grogan D. Muscular dystrophy [internet]. Medscape.WebMD LLC;c1994-2011[updated 2011 Aug 26;cited 2011 Nov 16] Available from: <http://emedicine.medscape.com/article/1259041-overview-muscular-dystrophy>
6. Lopate G, Lorenzo N.Limb-Girdle Muscular Dystrophy[internet]. Medscape.WebMD LLC;c1994-[updated 2010 Feb 12;cited 2011 Nov 18] Available from: <http://emedicine.medscape.com/article/1170911-overview#showall>
7. MyoClinic.com. Muscular dystrophy symptoms[internet]. Mayo Foundation for Medical Education and Research (MFMER); c1998- [updated 2009 Dec 8;cited 2011 Nov 10]. Available from: <http://www.mayoclinic.com/health/muscular-dystrophy/DS00200/DSECTION=symptoms>
8. Twee T, Mehlman C, Talavera C , Grogan D.Muscular Dystrophy Workup[internet]. Medscape.WebMD LLC;c1994-[updated 2011 Aug 26;cited 2011 Nov 16] Available from: <http://emedicine.medscape.com/article/1259041-workup>
9. Seidman R, Schraga E. Muscle Biopsy and Clinical and Laboratory Features of Neuromuscular Disease [internet]. Medscape.WebMD LLC;c1994- [updated 2011 May 16; cited 2011 Nov 10]. Available from: [emedicine.medscape.com/article/1847877-overview](http://emedicine.medscape.com/article/1847877-overview)
10. Freund AA, Scola RH, Arndt RC, Lorenzoni PJ, Kay CK, Werneck LC, Duchenne and Becker muscular dystrophy: a molecular and immunohistochemical approach, *Arq Neuropsiquiatr*. 2007 Mar;65(1):73-6.
11. Klinge L, Dekomien G, Aboumoussa A, Charlton R, Eppelen JT, Barresi R, Bushby K, Straub V, Sarcoglycanopathies: can muscle immunoanalysis predict the genotype?,*Neuromuscul Disord*. 2008 Dec;18(12):934-41. Epub 2008 Nov 7.
12. Keyhani E, Gharesouran J, Kahrizi K, Shafeghati Y, Najmabadi H, Banan M, Moghaddam F, Darabi E. The diagnostic value of utrophin in mild dystrophinopathy (Becker Muscular Dystrophy), *Ir J Pathol* 2010 wint 5 (1):2-8.
13. Sundaram C, Vydehi B, Meena K, Murthy J, Utility of dystrophin and utrophin staining in childhood muscular dystrophy, *Indian J Pathol Microbiol*. 2004 Jul;47(3):367-9.
14. Laing NG, Davis MR, Bayley K, Fletcher S, Wilton SD, Molecular diagnosis of duchenne muscular dystrophy: past, present and future in relation to implementing therapies, *Clin Biochem Rev*. 2011 Aug;32(3):129-34.