

بررسی اثر هورمون رشد بر پارامترهای هیستومورفومتریک بیضه متعاقب تجویز متوترکسات در موش صحرایی

سید اسماعیل صفوی^۱، میرهادی خیاط نوری^{۲*}، آرش خاکی^۲، حامد صراطی نوری^۳

۱- استادیار گروه علوم پایه دانشکده دامپزشکی دانشگاه آزاد اسلامی واحد تبریز، تبریز- ایران.

۲- استادیار گروه پاتوبیولوژی دانشکده دامپزشکی دانشگاه آزاد اسلامی واحد تبریز، تبریز- ایران.

۳- دکتری دامپزشکی دانشکده دامپزشکی دانشگاه آزاد اسلامی واحد تبریز، تبریز- ایران.

* نویسنده مسئول: mh.khayatnouri@iaut.ac.ir

دریافت مقاله: ۲۳ فروردین ۸۸ پذیرش نهایی ۱۵ شهریور ۸۸

Effect of growth hormone on histomorphometrical parameters of testis after methotrexate administration in rat

Safavi, S.E.¹, Khayat Nouri, M.H.^{2*}, Khaki, A.², Serati Nouri, H.³

¹Department of Basic Science, Faculty of Veterinary Medicine, Islamic Azad University, Tabriz Branch, Tabriz-Iran. ²Department of Pathobiology, Faculty of Veterinary Medicine, Islamic Azad University, Tabriz Branch, Tabriz-Iran. ³Faculty of Veterinary Medicine, Islamic Azad University, Tabriz Branch, Tabriz-Iran.

Abstract

Methotrexate (MTX) is a chemotherapeutic agent that used for the treatment of a variety of tumors and inflammatory diseases. The aim of this study was investigated the effect of growth hormone on histomorphometrical parameters of testis after methotrexate administration in rat. In this experimental study, the eighty male wistar rat were selected and randomly divided into eight groups; control (n=20) and test (n=60). One and two test groups were received 0.3mg/kg GH (IP) for 14 and 28 consequence days, respectively. Three and four test groups were received 1mg/kg MTX (IP) per week for 14 and 28 consequence days, respectively. Five and six test groups were received 1mg/kg MTX (IP) with 0.3mg/kg GH (IP) (MTX+GH) for 14 and 28 consequence days, respectively. However the one and two control groups just received normal saline (IP) for 14 and 28 consequence days, respectively. In 14 and 28 day, ten rats from each group were sacrificed and the testis was sampled after passing of above times and section providing, and was stained by H&E technique. Then, histologically and histomorphometrically parameters include: diameter of seminiferous tubules, thickness of epithelium of seminiferous tubules, thickness of interstitial tissue, and thickness of testicular capsule, were studied. Results of this study showed that methotrexate had destructive effects on testis tissue and spermatogenesis in test group compared with control group. Also, results showed that in 28 day after methotrexate administration diameter of seminiferous tubules and thickness of epithelium of seminiferous tubules significantly decreased ($p<0.05$), but thickness of interstitial tissue and thickness of testicular capsule significantly increased ($p<0.05$) compared with control group. GH administration had non significant effect on testis histomorphometry. In GH+MTX group, GH caused significantly ($p<0.05$) amelioration effects on testis histomorphometry and spermatogenesis compared with MTX group. Although the effect of methotrexate on spermatogenesis and unfertilization in human needs to be more investigation. *Vet. Res. Bull.* 6,1: 23-29,2010.

Keywords: Histomorphometry, Growth Hormone, Methotrexate, Testis, Rat.

چکیده

متوترکسات جزء داروهایی است که در شیمی درمانی تومورهای مختلف و در درمان بیماریهای التهابی کاربرد وسیعی دارد. هدف از این مطالعه تعیین اثر هورمون رشد بر روی پارامترهای هیستومورفومتریک بافت بیضه متعاقب تجویز متوترکسات در موش صحرایی می باشد. در این مطالعه تجربی، ۸۰ سر موش صحرایی نر نژاد ویستار، به دو گروه کنترل (n=۲۰) و شش گروه تحت مطالعه (n=۶۰) تقسیم شدند. گروه تحت مطالعه اول و دوم به ترتیب ۱۴ و ۲۸ روز متوالی، هورمون رشد به میزان ۰/۳ mg/kg به صورت داخل صفاقی دریافت کردند. گروه تحت مطالعه سوم و چهارم به ترتیب ۱۴ و ۲۸ روز هر هفته یکبار، داروی متوترکسات با دوز ۱ mg/kg به صورت داخل صفاقی دریافت نمودند. در گروه تحت مطالعه پنجم و ششم موشها به صورت توأم از هر دو داروی متوترکسات و هورمون رشد به مدت ۱۴ و ۲۸ روز دریافت کردند. گروه کنترل نیز مدت ۱۴ و ۲۸ روزسالمین نرمال را به صورت داخل صفاقی دریافت نمود. بعد از گذشت زمانهای ذکر شده، نمونه بیضه اخذ شده و پس از تهیه مقاطع بافتی و رنگ آمیزی هماتوکسیلین-انوزین، از لحاظ بافت شناسی و پارامترهای هیستومورفومتریک شامل: قطر لوله های منی ساز، ضخامت اپی تلیوم لوله های منی ساز، ضخامت بافت بینابینی و ضخامت کپسول همبندی مطالعه شدند. نتایج این مطالعه نشان داد که داروی متوترکسات دارای اثرات مخرب بر روی بافت بیضه و فرایند اسپرماتوژنز در گروههای تحت درمان با متوترکسات در مقایسه با گروه کنترل می باشد. همچنین در روز ۲۸ بعد از تجویز متوترکسات قطر لوله های منی ساز و ضخامت اپی تلیوم لوله های منی ساز نسبت به گروه کنترل کاهش معنی دار ($p<0/05$) و ضخامت بافت بینابینی و ضخامت کپسول همبندی نسبت به گروه کنترل افزایش معنی دار ($p<0/05$) نشان می دهد. تجویز هورمون رشد به تنهایی اثر معنی دار بر مورفومتری بافت بیضه نداشت. در تجویز همزمان هورمون رشد و متوترکسات، هورمون رشد به طور معنی دار ($p<0/05$) اثرات ترمیمی در مورفومتری بافت بیضه و فرایند اسپرماتوژنز در مقایسه با گروه متوترکسات تنها نشان داد. البته اثر این داروها در روند اسپرماتوژنز و ناباروری انسان نیاز به مطالعات بیشتر دارد. پژوهشنامه دامپزشکی، ۱۳۸۹، دوره ۶، شماره ۱، ۲۹-۲۳.

واژه های کلیدی: هیستومورفومتری، هورمون رشد، متوترکسات، بیضه، موش صحرایی.



مقدمه

هورمون رشد (سوماتروپین) هورمونی است که از قسمت قدامی هیپوفیز انسان به دست آمده و به طور کلی باعث تسریع رشد بدن شده و ساخت پروتئینها را تحریک می‌کند. در حال حاضر به طور گسترده از هورمون رشد انسانی نو ترکیب (rhGH) به جای هورمون رشد طبیعی استفاده می‌شود (۸ و ۱۲). در انسان کمبود ترشح هورمون رشد در خلال سالهای رشد فعال، باعث کوتولگی و پس از توقف رشد هنگامی که اپی فیزها بسته شد، آکرومگالی ایجاد می‌کند. همچنین باعث لیپولیز در بافت چربی و رشد ماهیچه‌های اسکلتی می‌گردد (۸ و ۱۲). این گروه از هورمونها را سوماتومدین‌ها یا عوامل رشد شبه انسولین (IGF) می‌نامند. هورمون رشد سنتز سوماتومدین‌های IGF-I و IGF-II را عمدتاً در غضروف صفحه رشد و کبد تحریک می‌کند و بدین صورت افزایش پیوند تیمیدین به DNA و اوریدین به RNA اتفاق می‌افتد که دال بر تکثیر سلولی می‌باشد و در امتداد آن افزایش تبدیل پرولین به هیدروکسی پرولین که دال بر افزایش سنتز غضروف است، مشاهده می‌گردد. علاوه بر مصارف درمانی هورمون رشد، مصارف تحقیقاتی از جمله در نوزادان مبتلا به عقب ماندگی رشد داخل رحمی، کندی رشد (۶)، سوختگی‌ها (۱۰ و ۲۰)، کاشکسی (۱۸ و ۲۲) و ناباروری (۱۹، ۱۱ و ۲۴) نیز برای این ماده پیشنهاد کرده اند. مطالعات گذشته نشان می‌دهد که سوماتروپین، تخمدان را به تحریک توسط گونادوتروفین‌ها، حساس می‌کند و پیشنهاد شده است که ممکن است در مدیریت ناباروری بیمارانی که نسبت به تحریک متداول تخمدان مقاوم هستند، مفید باشد (۲۴). همچنین هورمون رشد به طریقه مشابهی عمل کرده و اسپرماتوژنز را در مردان ناباروری که به درمانهای متداول پاسخ نمی‌دهند، افزایش می‌دهد (۱۱ و ۱۹). ثابت شده است که این هورمون در بافت بیضه موشهایی که غده هیپوفیز آنها را از بدن خارج کرده اند از طریق اثر بر سلولهای لیدینگ و تحریک هورمون لوتئال (LH) باعث تولید هورمون تستسترون می‌شود (۷). همچنین مطالعات قبلی اثر این هورمون را با افزایش تولید تستسترون در تحریک سلولهای سازنده اسپرم در بافت بیضه نشان داده اند (۲۳). با توجه به نقش ترمیمی هورمون رشد بر روی بافتهای مختلف بدن، و با توجه به اینکه هیچگونه تحقیقی در داخل و خارج از کشور مبنی بر اثر متوترکسات و هورمون رشد بر روی پارامترهای هیستومورفومتری در بافت بیضه موش صحرایی وجود ندارد، هدف از این مطالعه تعیین اثر هورمون رشد بر هیستومورفومتری (قطر لوله‌های منی ساز، ضخامت اپی تلیوم

با صنعتی شدن جوامع بشری، شمار مبتلایان به سرطان رشد چشمگیری داشته و استفاده از داروهای ضدسرطان در درمان بیماران مبتلا به سرطان کاربرد وسیعی پیدا کرده است (۲۱). متضادهای اسید فولیک همچون متوترکسات از طریق مهار آنزیم دی هیدروفولات ردوکتاز، موجب مهار سنتز اسیدهای نوکلئیک می‌شوند. این دارو به یک متابولیت هیدروکسیله با فعالیت کم متابولیزه شده و هم‌داروی اصلی و هم‌متابولیت آن در درون سلولها پلی گلوتاماته گشته و برای مدتهای طولانی در سلول باقی می‌ماند (۸ و ۹). متوترکسات که قبلاً آموتوپترین نامیده می‌شد در درمان لوسمی حاد کودکان و انواع لنفوم موثر است و در زنان مبتلا به کوریوکارسینوما ممکن است درمان قطعی بیماری باشد. تاکید فعلی در شیمی درمانی سرطانها بر کاربرد ترکیبی از داروهاست. متوترکسات وقتی با سایر داروها توأم گردد ممکن است در درمان بعضی از تومورهای بافت‌های تخمدان، کولون و کارسینوم پستان مفید واقع شود (۷). متوترکسات در درمان لنفوسارکوم، لنفوم بورکیت، لوسمی لنفوبلاستیک حاد و تومورهای ناحیه سرو گردن کاربرد دارد (۷ و ۱۷). متوترکسات همچنین به عنوان درمان کمکی در استئوسارکوما، تومورهای مثانه، مغز، سینه و دستگاه ادراری - تناسلی استفاده می‌شود (۸ و ۱۳). این دارو در پیشگیری و درمان سرطان مننژ نیز کاربرد دارد و یکی از مهمترین رژیمهای درمانی در کوریوکارسینوما و سایر تومورهای تروفوبلاستیک آبستنی است (۵ و ۷). متوترکسات امروزه به عنوان یکی از داروهای انتخابی در درمان آرتريت روماتوئید در نظر گرفته می‌شود و در ۶۰٪ بیماران با دوزهایی بسیار پایین تر نسبت به شیمی درمانی سرطانها، مفید واقع می‌شود (۵). همچنین در درمان پسوریازیس، آرتريت پسوریاتیک، پلی میوزیت، درماتومیوزیت، لوپوس اریتماتوز تحت حاد و واسکولیت به کار رفته است (۱۲). با وجود مصرف زیاد این دارو، متوترکسات دارای اثرات جانبی متنوعی در پرستنداران می‌باشد. از عوارض تجویز این دارو می‌توان به التهاب آراکنوئید، سندرم حاد سردرد، درد کمر و تب اشاره نمود. متوترکسات باعث بروز اثرات سمی زیادی نظیر تهوع، استفراغ، اسهال، آلورپی، استوماتیت، بثورات پوستی، دیرسیون مغز استخوان و سمیت کبدی می‌شود (۸ و ۱۲). متوترکسات سبب نقص اووژنز و اسپرماتوژنز شده و ممکن است بر روی باروری اثر مهاری داشته باشد (۷ و ۱۷). متوترکسات مانند سایر مهارکننده‌های فولات، تراژون بوده و با مرگ جنینی در ارتباط است (۸ و ۱۲).



حسب میکرومتر محاسبه می‌گردد. در مطالعه مورفومتریک بافت بیضه فاکتورهای نظیر قطر لوله‌های منی ساز، ضخامت اپی تلیوم لوله‌های منی ساز، ضخامت بافت بینابینی و ضخامت کپسول همبندی در پنج ناحیه مختلف به صورت تصادفی در گروه‌های مختلف اندازه گیری شد.

بعد از انجام آزمایشات داده‌ها به صورت میانگین \pm خطای معیار بیان شده و جهت آنالیز داده‌ها از آنالیز واریانس یک طرفه و به دنبال آن تست‌های مقایسه چندگانه توکی استفاده گردید. مقدار $p \leq 0.05$ برای تعیین سطح معنی دار بودن بین گروه‌ها در نظر گرفته شد.

نتایج

در گروه کنترل که از سالین نرمال استفاده کرده بودند، مقاطع عرضی میکروسکوپی حاصله از بافت بیضه پس از روزهای ۱۴ و ۲۸ نشان دادند که تمامی رده‌های سلولی اسپرماتوژنز شامل اسپرماتوگونی، اسپرماتوسیت اولیه، اسپرماتوسیت ثانویه یا اسپرماتید و اسپرماتوزوئید به خوبی مشخص بود. فاصله توبولهای سمینی فراز همدیگر کم بوده و بافت بینابینی توبولهای سمینی فر کم بودند. عروق خونی موجود در بافت بینابینی هیچ گونه پرخونی را نشان نمی‌دهند (شکل ۲و).

در گروهی که از داروی متوترکسات با دوز 1 mg/kg استفاده کرده بودند در روز ۱۴ تغییرات چندانی در لوله‌های سمینی فر رخ نداده بود و فقط این توبولها در برخی مناطق از همدیگر فاصله گرفته بودند و سلولهای رده اسپرماتوژنز به همراه سلولهای سرتولی مشاهده می‌شدند. ولی در مقاطع عرضی گروهی که داروی متوترکسات را به مدت ۲۸ روز دریافت کرده بودند، سلولهای رده اسپرماتوژنز دچار روند تخریبی شده و در داخل توبولهای سمینی فر عمدتاً سلولهای اسپرماتوگونی مشاهده می‌شد و قطر لوله‌های منی ساز کاهش یافته و بافت همبند بینابینی رشدزادی را نشان می‌دهد (شکل ۳و ۴).

در گروهی که از هورمون رشد به مدت ۱۴ و ۲۸ روز استفاده کرده بودند در مقاطع بافتی در مقایسه با گروه کنترل تغییرات چندانی در لوله‌های سمینی فر، سلولهای رده اسپرماتوژنز، بافت بینابینی و عروق خونی مشاهده نشد. اکثر لوله‌های سمینی فر حاوی توده اسپرم در حفره میانی بود (شکل ۵).

در گروه تحت مطالعه با داروی متوترکسات (1 mg/kg) و هورمون رشد (0.3 mg/kg) به صورت توأم، نتایج نشان داد که

لوله‌های منی ساز، ضخامت بافت بینابینی و ضخامت کپسول همبندی (بافت بیضه موش صحرایی متعاقب تجویز متوترکسات می‌باشد).

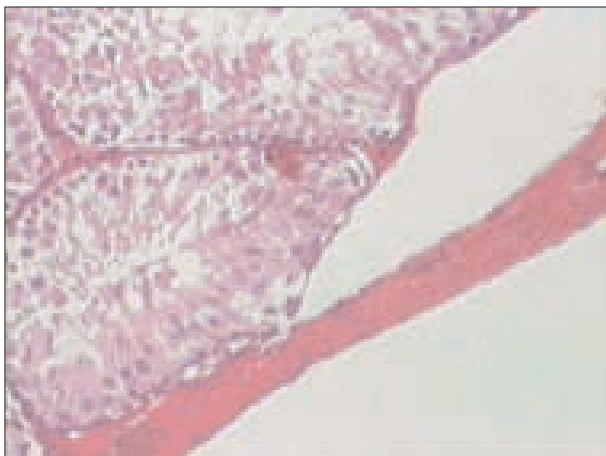
مواد و روش کار

در این مطالعه تجربی از ۸۰ سر موش صحرایی نر سفید نژاد ویستار که دارای ۱۰ هفته سن و وزن 200 ± 10 گرم بود، استفاده گردید. موش‌ها از مرکز انستیتو پاستور ایران خریداری شده و در شرایط استاندارد نگهداری شدند. در طول زمان تحقیق، این حیوانات در شرایط ۱۲ ساعت روشنایی و ۱۲ ساعت تاریکی قرار گرفتند. دمای اتاق نگهداری 24 ± 2 درجه سانتی گراد و درصد رطوبت اتاق $60-55\%$ بود. داروی متوترکسات و هورمون رشد از شرکت سیگما خریداری شده و در سالین نرمال حل گردید. تمامی تزریقات داروها و حلال به صورت داخل صفاقی انجام گرفت.

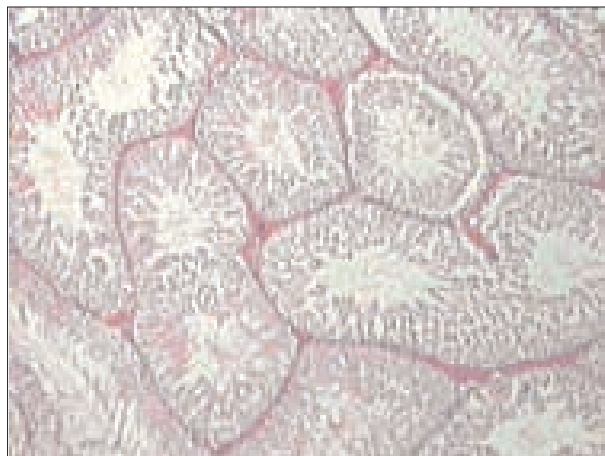
در ادامه موشها به طور تصادفی به ۸ گروه تقسیم گشته و در هر گروه ۱۰ سر موش در قفس‌های جداگانه‌ای نگهداری شدند. به طوری که دو گروه کنترل و شش گروه تحت درمان بود. در گروه کنترل اول و دوم به ترتیب موشها به مدت ۱۴ و ۲۸ روز سالین نرمال دریافت کردند. در گروه تحت درمان اول و دوم به ترتیب ۱۴ و ۲۸ روز متوالی، حیوانات هورمون رشد را به میزان 0.3 mg/kg دریافت کردند. گروه تحت درمان سوم و چهارم به ترتیب ۱۴ و ۲۸ روز داروی متوترکسات با دوز 1 mg/kg هر هفته یکبار دریافت نمودند. در گروه تحت درمان پنجم و ششم موشها به صورت توأم از هر دو داروی متوترکسات و هورمون رشد به مدت ۱۴ و ۲۸ روز دریافت کردند. در پایان آزمایش از پنتوباربتال (40 mg/kg) جهت بیهوشی استفاده شده و شکم حیوان با شکاف عرضی باز شده و بیضه‌ها از بدن خارج گردید. جهت آماده سازی بافت قبل از مطالعه با میکروسکوپ نوری، نمونه‌ها در محلول فرمالین ۱۰ درصد تثبیت شده و بعد از انجام مراحل مختلف پساژ بافتی، مقاطع میکروسکوپی با ضخامت ۵ میکرون تهیه گردید. جهت رنگ آمیزی نمونه‌ها از روش هماتوکسیلین و ائوزین استفاده شد.

برای مطالعه هیستومورفومتری بافت بیضه، از عدسی چشمی مدرج $10 \times$ مدل نیکون استفاده شد. این عدسی از ۱۰ قسمت بزرگ که هر قسمت نیز خود به ده قسمت تقسیم شده، تشکیل شده است. بوسیله این عدسی می‌توان قسمتهای مورد نظر را اندازه گیری نمود. سپس اعداد حاصله در ضرایب خاصی که برای هر درشت‌نمایی متفاوت می‌باشد ضرب شده و اندازه نهایی بر

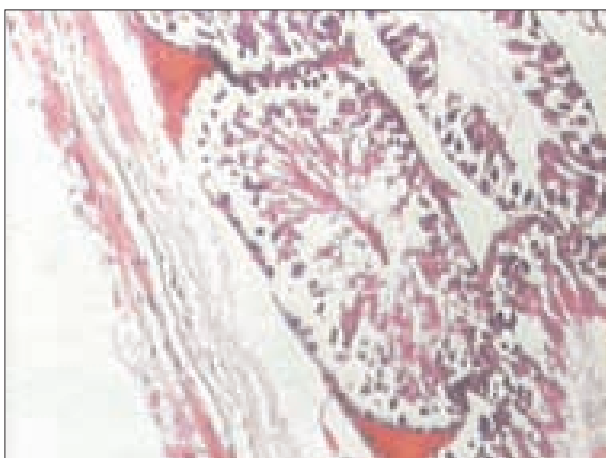




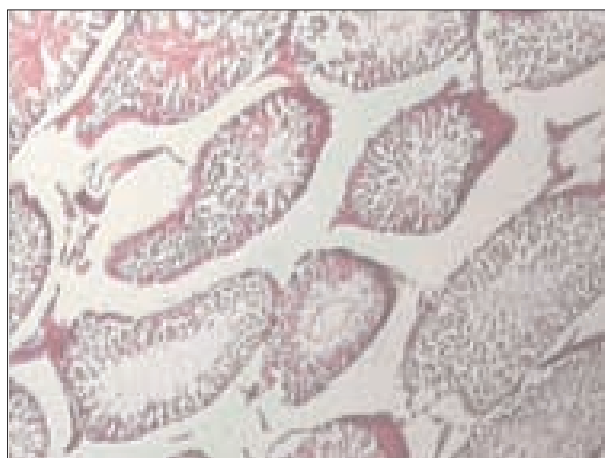
شکل ۲- مربوط به توبولهای سمینی فر در گروه کنترل. به منظم بودن و حضور انواع سلولهای رده اسپرمانوتوزن و ضخامت کپسول همبندی توجه شود. روز ۲۸. رنگ آمیزی هماتوکسیلین - انوزین (x۱۰۰).



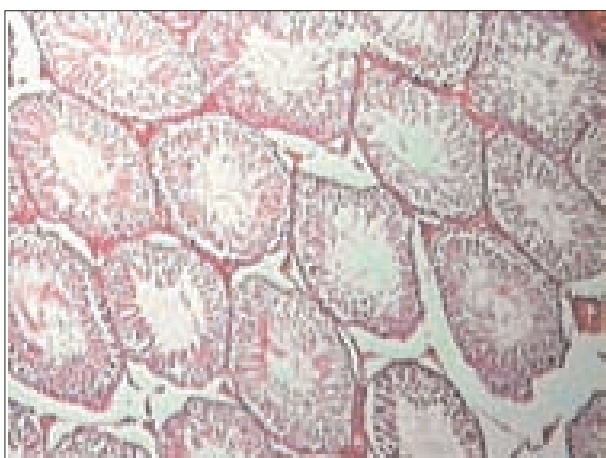شکل ۱- مربوط به توبولهای سمینی فر در گروه کنترل. به منظم بودن و حضور انواع سلولهای رده اسپرمانوتوزن و تراکم بالای لوله های منی ساز توجه شود. روز ۲۸. رنگ آمیزی هماتوکسیلین - انوزین (x۴۰).



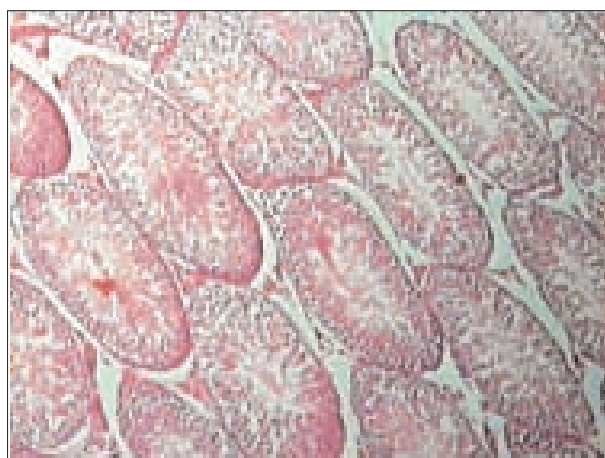شکل ۴- مربوط به گروه دریافت کننده متوترکسات (۱mg/kg) به مدت ۲۸ روز. به از بین رفتن انواع سلولهای زایا و افزایش ضخامت کپسول همبندی در مقایسه با گروه کنترل توجه شود. رنگ آمیزی هماتوکسیلین - انوزین (x۱۰۰).



شکل ۳- مربوط به گروه دریافت کننده متوترکسات (۱mg/kg) به مدت ۲۸ روز. به از بین رفتن انواع سلولهای زایا و جایگزین شدن بافت همبند، کاهش قطر لوله های منی ساز در مقایسه با گروه کنترل توجه شود. رنگ آمیزی هماتوکسیلین - انوزین (x۴۰).



شکل ۶- مربوط به توبولهای سمینی فر در موش صحرایی که به مدت ۲۸ روز تواماً از داروی متوترکسات (۱mg/kg) و هورمون رشد (۰/۳mg/kg) استفاده شده است. نتایج نشان دهنده بهبود و ترمیم بافت بیضه در اثر هورمون رشد می باشد. رنگ آمیزی هماتوکسیلین - انوزین (x۴۰).



شکل ۵- مربوط به توبولهای سمینی فر در گروه هورمون. به منظم بودن و حضور انواع سلولهای رده اسپرمانوتوزن و تراکم بالای لوله های منی ساز و وجود توده اسپرم در حفره میانی لوله ها توجه شود. روز ۲۸. رنگ آمیزی هماتوکسیلین - انوزین (x۴۰).



جدول ۱- اثر هورمون رشد و متوترکسات بر قطر لوله های منی ساز، ضخامت اپی تلیوم لوله های منی ساز، ضخامت بافت بینابینی و ضخامت کپسول همبند بافت بیضه در موش صحرایی (بر حسب میکرومتر).

| شاخص گروه | قطر لوله های منی ساز | ضخامت اپی تلیوم لوله های منی ساز | ضخامت کپسول همبندی | ضخامت بافت بینابینی |
|-------------------------------|----------------------|----------------------------------|--------------------|---------------------|
| کنترل روز ۱۴ | ۲۴۴/۲۹±۷/۴ | ۹۶/۹±۲/۹ | ۵۴/۹۸±۳/۰۸ | ۲۳/۴۶±۱/۸۷ |
| کنترل روز ۲۸ | ۲۴۶/۳۵±۷/۹۴ | ۹۳/۷۸±۴/۳۸ | ۵۷/۶۳±۲/۹۷ | ۲۱/۸۹±۲/۳۳ |
| هورمون رشد روز ۱۴ | ۲۵۸/۷۷±۵/۷۹ | ۹۳/۷۹±۵ | ۵۹/۱۲±۲/۵۲ | ۲۲/۸۸±۲/۰۷ |
| هورمون رشد روز ۲۸ | ۲۶۱/۷۹±۴/۹۳ | ۹۸/۹۴±۳/۱۶ | ۵۳/۵۵±۱/۳۹ | ۱۹/۲۶±۲/۶ |
| متوترکسات روز ۱۴ | ۲۴۰/۹۲±۳/۹۱ | ۸۸/۸۳±۳/۰۸ | ۵۹/۴۴±۱/۸۷ | ۲۴/۴۲±۱/۹ |
| متوترکسات روز ۲۸ | * ۱۸۶/۱۵±۵/۸۱ | * ۴۷/۳۹±۲/۲۵ | * ۱۰۶/۰۸±۱/۷۲ | * ۴۹/۹۸±۱/۳ |
| هورمون رشد + متوترکسات روز ۱۴ | ۲۵۵/۵۱±۳/۰۶ | ۹۰/۱۵±۲/۵۱ | ۶۰/۹۱±۳/۵۵ | ۲۳/۵۱±۱/۶۱ |
| هورمون رشد + متوترکسات روز ۲۸ | ۲۳۱/۸۵±۳/۲۲ | ۸۹/۴۴±۳/۴۷ | ۶۳/۱۳±۴/۹۷ | ۲۸/۱۳±۲/۳۸ |

* $p < 0.05$ در مقایسه با سایر گروه هادر هرستون می باشد. تفاوت معنی دار بین گروه های کنترل، هورمون و هورمون + متوترکسات وجود نداشت.

میزان آتروفی توبولها و از بین رفتن سلولهای ژرمینال در مقایسه با گروهی که مدت ۲۸ روز فقط از داروی متوترکسات استفاده کرده بود، کاهش یافته است. تمامی رده های سلولهای اسپرماتوگونی، اسپرماتوسیت اولیه و اسپرمها در اکثر توبولها حضور دارند و بافت بینابینی ترمیم یافته است ولی کمی عروق ناحیه همچنان پر خون بوده و فاصله بین توبولها در مقایسه با متوترکسات تنها، کاهش یافته است، که نشان دهنده نقش ترمیمی هورمون رشد می باشد (شکل ۶).

داده های حاصل از هیستومورفومتری پارامترهای مورد مطالعه بافت بیضه در موش های صحرایی نشان داد که اختلاف معنی داری بین گروه های کنترل ۱۴ و ۲۸ روز وجود نداشت. قطر لوله های منی ساز و ضخامت اپی تلیوم لوله های منی ساز فقط در روز ۲۸ بعد از تجویز متوترکسات در مقایسه با گروه کنترل و تحت درمان ۱۴ کاهش معنی دار ($p < 0.05$) نشان داد. ضخامت بافت بینابینی و ضخامت کپسول همبندی فقط در روز ۲۸ بعد از تجویز دارو در مقایسه با گروه کنترل و تحت درمان ۱۴ افزایش معنی دار ($p < 0.05$) نشان داد. از نظر مقایسه بین گروه کنترل و متوترکسات ۱۴ تغییرات معنی دار در پارامترهای هیستومورفومتری مشاهده نشد (جدول ۱ و شکل ۱-۴). هورمون رشد به تنهایی اثر معنی دار بر روی قطر لوله های منی ساز، ضخامت اپی تلیوم لوله های منی ساز، ضخامت بافت بینابینی و ضخامت کپسول همبند بافت بیضه نداشت. تجویز همزمان هورمون رشد با متوترکسات توانست اثرات سمی متوترکسات را از بین ببرد، به طوری که اختلاف معنی دار در پارامترهای هیستومورفومتری بین گروه کنترل و گروه توام هورمون رشد با متوترکسات وجود نداشت (جدول ۱).

بحث و نتیجه گیری

داروهای ضد سرطان مدت زندگی فرد را در بسیاری از مبتلایان به سرطان افزایش می دهند ولی در طول درمان ممکن است جدا از اثر درمانی و مفید آن، بر روی سایر بافتهای بدن اثرات سوء داشته باشند و نقش این عوامل را بر فرآیند اسپرماتوژنز نمی توان مردود دانست (۲۱ و ۱۶، ۱۴، ۸، ۱). مطالعات فراوانی در مورد اثر داروهای شیمی درمانی بر روی بیضه بخصوص بر میزان هورمون تستسترون در انسان و حیوانات مختلف انجام شده است که همگی نشانگر اختلالات پیش رونده در بافت بیضه و روند اسپرماتوژنز، متناسب با افزایش مقدار و مدت زمان پس از تجویز دارو بوده است. مطالعات قبلی که بر روی داروی سیکلوفسفامید انجام شده، نشان دهنده اثرات مخرب این دارو بر روی سلولهای ژرمینال جنسی بافت بیضه و کاهش تعداد اسپرم در موشهای صحرایی می باشد (۲۲ و ۲۱، ۱۶، ۱۵، ۱۴). همچنین در بررسی هایی که بر روی داروی دکسوربیسین در بافت بیضه موشهای صحرایی انجام شده نشان داده اند که سلولهای ژرمینال جنسی بافت بیضه تماما از بین رفته و بافت همبند جایگزین آن شده است (۱۵ و ۱۴). مطالعاتی که در پی تجویز توام داروهای آمیتوپترین، متوترکسات، دکسوربیسین، سیکلوفسفامید و سیسپلاتینوم بر روی باروری موشهای صحرایی انجام گرفته، نشان داده است که تمامی این داروها به غیر از سیسپلاتینوم، سبب مرگ سلولهای اسپرماتوگونی می شوند ولی سیسپلاتینوم فقط سبب توقف تکامل اسپرماتیدها و افزایش لیپید در سلولهای سرتولی می شود (۱۶ و ۱۵، ۱۴). داروی متوترکسات قابلیت عبور از سد خونی - بیضه ای را دارد و مطالعاتی



فوق به طور معنی دار تغییر می کنند.

نتایج مطالعه نشان داد که تجویز متوترکسات باعث کاهش اسپرماتوژنز و تغییر معنی دار در قطر لوله های منی ساز، ضخامت اپی تلیوم لوله های منی ساز، ضخامت بافت بینابینی و ضخامت کپسول همبندی بافت بیضه موش صحرائی می شود. از طرف دیگر هورمون رشد دارای اثرات ترمیمی بر روی بافت بیضه و فرایند اسپرماتوژنز می باشد و در موشهایی که تحت شیمی درمانی با داروی متوترکسات هستند از عوارض مخرب دارو در بافت بیضه می کاهد. البته اثر این داروها در روند اسپرماتوژنز و ناباروری انسان نیاز به مطالعات بیشتر دارد.

References

- 1- Badri, S.N., Vanithakumari, G., Malini, T. (2000) Studies on methotrexate effects on testicular steroidogenesis in rats. *Endocr Res*, **26(2)**:247-262.
- 2- Castillo, C., Cruzado, M., Ariznavarreta, C., Gil-Loyzaga, P., Lahera, V., Cachofeiro, V., Tresguerres, J.A. (2005) Effect of recombinant human growth hormone administration on body composition and vascular function and structure in old male Wistar rats. *Biogerontology*, **6(5)**:303-312.
- 3- Chen, S., Wang, H.T., Yang, B., Fu, Y.R., Ou, Q.J. (2004) Protective effects of recombinant human growth hormone on cirrhotic rats. *World J Gastroenterol*, **10(19)**:2894-2897.
- 4- Davies, J.S., Thompson, N.M., Christian, H.C., Pinilla, L., Ebling, F.J., Tena-Sempere, M., Wells, T. (2006) Hypothalamic expression of human growth hormone induces post-pubertal hypergonadotrophism in male transgenic growth retarded rats. *J Neuroendocrinol*, **18(10)**:719-731.
- 5- Doyle, L.A., Berg, C., Bottino, G., Chabner, B. (1983) Erythema and desquamation after high-dose methotrexate. *Ann Intern Med*, **98(5Pt1)**:611-612.
- 6- Growth Hormone Research Society. (2000) Consensus guidelines for the diagnosis and treatment of growth hormone (GH) deficiency in childhood and adolescence: summary statement of the GH Research Society. GH Research Society. *J Clin Endocrinol Metab*, **85(11)**:3988-3989.
- 7- Johnson, F.E., Farr, S.A., Mawad, M., Woo, Y.C. (1994) Testicular cytotoxicity of intravenous

که در پی تجویز داروی متوترکسات به صورت مزمن در طی ۱۷ روز انجام گرفته نشان داده است که سایز سلولهای اسپرماتوسیت اولیه، ثانویه، اسپرماتید و سلولهای لاییدیک و سرتولی در گروه های مورد مطالعه در مقایسه با گروه کنترل کاهش یافته و همچنین توده کروماتین سلولهای اسپرماتوسیت از حالت کرووی به بیضوی تغییر شکل می دهد و در بافت بینابینی بیضه سبب افزایش فضای سلولی و کاهش قطر لوله های سمینی فر می شود (۱۷ و ۱۳). همچنین در مطالعاتی که در پی تجویز داروی متوترکسات پس از ۸ هفته در موشهای صحرائی انجام گرفته، مشخص شده که میزان تستسترون و کلسترول سرم کاهش می یابد (۱۷). تحقیقات گذشته ثابت کرده است که تزریق متوترکسات از راه وریدی در دوزهای پایین و متوسط سبب الیگواسپرمیا و کاهش تعداد اسپرم در موشهای صحرائی می شود، اما سبب آتروفی بافت بیضه نمی شود (۱۷). نتایج مطالعه ما نشان داد که متوترکسات با دوز ۱mg/kg می تواند سبب تغییرات هیستوپاتولوژیک و معنی دار در قطر لوله های منی ساز، ضخامت اپی تلیوم لوله های منی ساز، ضخامت بافت بینابینی و ضخامت کپسول همبندی بافت بیضه گردد و مرگ انواع سلولهای ژرمینال جنسی و آتروفی توبولهای سمینی فر را سبب شود. همچنین در بافت بینابینی بیضه سبب افزایش بافت همبند شد، که ممکن است ناشی از پرولیفراسیون جبرانی باشد و این اثرات مخرب در تایید مطالعات قبلی محققین می باشد.

مشخص شده است که هورمون رشد نقش مهمی در محافظت و ترمیم بافت بیضه پس از شیمی درمانی با سیکلوفسفامید دارد (۱۶). همچنین نقش هورمون رشد انسانی در بهبود عملکرد کبد، افزایش میزان آلبومین، سوپراکسید دسموتاز سرم و کاهش میزان آلانین ترانس آمیناز سرم و کاهش میزان کلاژن و بهبودی بیماری سیروز کبدی در موشهای صحرائی شناخته شده است (۲ و ۳). مطالعات گذشته دانشمندان ثابت کرده است که تجویز هورمون رشد انسانی در موشهای صحرائی، نقش مثبتی در آزادی هورمونهای گنادوتروفین دارد و باعث اثرات درمانی مفید و افزایش وزن بدن می شود (۳ و ۴). نتایج مطالعه ما نشان داد که هورمون رشد باعث کاهش سمیت متوترکسات بر روی بافت بیضه می شود و قطر لوله های منی ساز، ضخامت اپی تلیوم لوله های منی ساز، ضخامت بافت بینابینی و ضخامت کپسول همبندی بافت بیضه در مقایسه با گروه کنترل اختلاف معنی دار نشان نمی دهد، در حالی که در گروه متوترکسات تنها، تمامی پارامترهای



- methotrexate in rats. *J Surg Oncol*, **55(3)**:175-178.
- 8- Katzung, B.G. (2004) Basic and clinical pharmacology. Ninth edition, The McGraw-Hill Companies, USA. PP: 608-610, 907-928.
 - 9- Krakower, G.R., Kamen, B.A. (1983) In situ methotrexate polyglutamate formation in rat tissues. *J Pharmacol Exp Ther*, **227(3)**:633-638.
 - 10- Low, J.F., Herndon, D.N., Barrow, R.E. (1999) Effect of growth hormone on growth delay in burned children: a 3-year follow-up study. *Lancet*, **354(9192)**:1789.
 - 11- Ovesen, P.G., Jørgensen, J.O., Ingerslev, J., Orskov, H., Christiansen, J.S. (1998) Growth hormone treatment of men with reduced sperm quality. *Ugeskr Laeger*, **160(2)**:176-180.
 - 12- Rang, H.P., Dale, M.M., Ritter, J.M., Moore, P.K. (2003) Pharmacology. Fifth edition, Churchill Livingstone. PP: 405-407, 701-720.
 - 13- Riccardi, R., Vigersky, R.A., Barnes, S., Bleyer, W.A., Poplack, D.G. (1982) Methotrexate levels in the interstitial space and seminiferous tubule of rat testis. *Cancer Res*, **42(5)**:1617-1619.
 - 14- Russell, L.D., Russell, J.A. (1991) Short-term morphological response of the rat testis to administration of five chemotherapeutic agents. *Am J Anat*, **192(2)**:142-168.
 - 15- Sakrak, O., Akpinar, M., Bedirli, A., Akyurek, N., Aritas, Y. (2003) Short and long-term effects of bacterial translocation due to obstructive jaundice on liver damage. *Hepatogastroenterology*, **50(53)**:1542-1546.
 - 16- Satoh, K., Ohyama, K., Nakagomi, Y., Ohta, M., Shimura, Y., Sano, T., Ishikawa, H., Amemiya, S., Nakazawa, S. (2002) Effects of growth hormone on testicular dysfunction induced by cyclophosphamide (CP) in GH-deficient rats. *Endocr J*, **49(6)**:611-619.
 - 17- Saxena, A.K., Dhungel, S., Bhattacharya, S., Jha, C.B., Srivastava, A.K. (2004) Effect of chronic low dose of methotrexate on cellular proliferation during spermatogenesis in rats. *Arch Androl*, **50(1)**:33-35.
 - 18- Schambelan, M., Mulligan, K., Grunfeld, C., Daar, E.S., LaMarca, A., Kotler, D.P., Wang, J., Bozzette, S.A., Breitmeyer, J.B. (1996) Recombinant human growth hormone in patients with HIV-associated wasting. A randomized, placebo-controlled trial. Serostim Study Group. *Ann Intern Med*, **125(11)**:873-882.
 - 19- Shoham, Z., Conway, G.S., Ostergaard, H., Lahlou, N., Bouchard, P., Jacobs, H.S. (1992) Cotreatment with growth hormone for induction of spermatogenesis in patients with hypogonadotropic hypogonadism. *Fertil Steril*, **57(5)**:1044-10451.
 - 20- Takala, J., Ruokonen, E., Webster, N.R., Nielsen, M.S., Zandstra, D.F., Vundelinckx, G., Hinds, C.J. (1999) Increased mortality associated with growth hormone treatment in critically ill adults. *N Engl J Med*, **341(11)**:785-792.
 - 21- Tomoda, R., Seto, M., Hioki, Y., Sonoda, J., Matsumine, A., Kusuzaki, K., Uchida, A. (2005) Low-dose methotrexate inhibits lung metastasis and lengthens survival in rat osteosarcoma. *Clin Exp Metastasis*, **22(7)**:559-564.
 - 22- Waters, D., Danska, J., Hardy, K., Koster, F., Qualls, C., Nickell, D., Nightingale, S., Gesundheit, N., Watson, D., Schade, D. (1996) Recombinant human growth hormone, insulin-like growth factor 1, and combination therapy in AIDS-associated wasting. A randomized, double-blind, placebo-controlled trial. *Ann Intern Med*, **125(11)**:932-934.
 - 23- Yilmaz, B., Kutlu, S., Canpolat, S., Sandal, S., Ayar, A., Mogulkoc, R., Kelestimur, H. (2001) Effects of paint thinner exposure on serum LH, FSH and testosterone levels and hypothalamic catecholamine contents in the male rat. *Biol Pharm Bull*, **24(2)**:163-166.
 - 24- Yoshimura, Y., Nakamura, Y., Koyama, N., Iwashita, M., Adachi, T., Takeda, Y. (1993) Effects of growth hormone on follicle growth, oocyte maturation, and ovarian steroidogenesis. *Fertil Steril*, **59(4)**:917-923.

