

گزارش اولین مورد آلودگی سارگپه (*Buteo buteo*) به تک یاخته خونی لکوسیتوزون در منطقه کلیر استان آذربایجان شرقی

شاهرخ شیرازی^{۱*}، فرهاد بهادری^۲، طیبه السادات مصطفایی^۳، هومن رونقی^۱، میرمحسن حسینی قمی^۴

۱- گروه انگل شناسی، دانشکده تخصصی دامپزشکی، دانشگاه آزاد اسلامی واحد علوم و تحقیقات تهران، تهران، ایران

۲- باشگاه پژوهشگران جوان، دانشگاه آزاد اسلامی واحد تبریز، تبریز، ایران

۳- گروه انگل شناسی، دانشکده دامپزشکی، دانشگاه ارومیه، ارومیه، ایران

۴- دامپزشک و کارشناس حیات وحش اداره محیط زیست استان آذربایجان شرقی

تاریخ پذیرش: ۱۸ شهریور ۱۳۹۱

تاریخ دریافت: ۱۰ خرداد ۱۳۹۱

چکیده

در مرداد ماه سال ۱۳۹۰ از یک قطعه سارگپه (*Buteo buteo*) موجود در سازمان محیط زیست استان آذربایجان شرقی که دچار شکستگی بال و خونریزی شده بود، نمونه خون از ورید بالی اخذ شد. پس از تهیه گسترش خونی، لام‌ها به آزمایشگاه انگل شناسی پلی کلینیک دکترای تخصصی دامپزشکی، دانشگاه آزاد اسلامی واحد علوم و تحقیقات تهران انتقال داده شد و پس از رنگ آمیزی با گیمسا ۵ درصد، گسترش‌ها زیر میکروسکوپ نوری با بزرگنمایی ۱۰۰۰× مورد بررسی قرار گرفتند. پس از بررسی مشخص شد که نمونه مورد بررسی، آلوده به تک یاخته لکوسیتوزون می‌باشد. این گزارش اولین مورد آلودگی به این انگل از سارگپه در استان آذربایجان شرقی می‌باشد.

کلمات کلیدی: لکوسیتوزون، آلودگی، سارگپه، آذربایجان شرقی.

* نویسنده مسئول: شاهرخ شیرازی

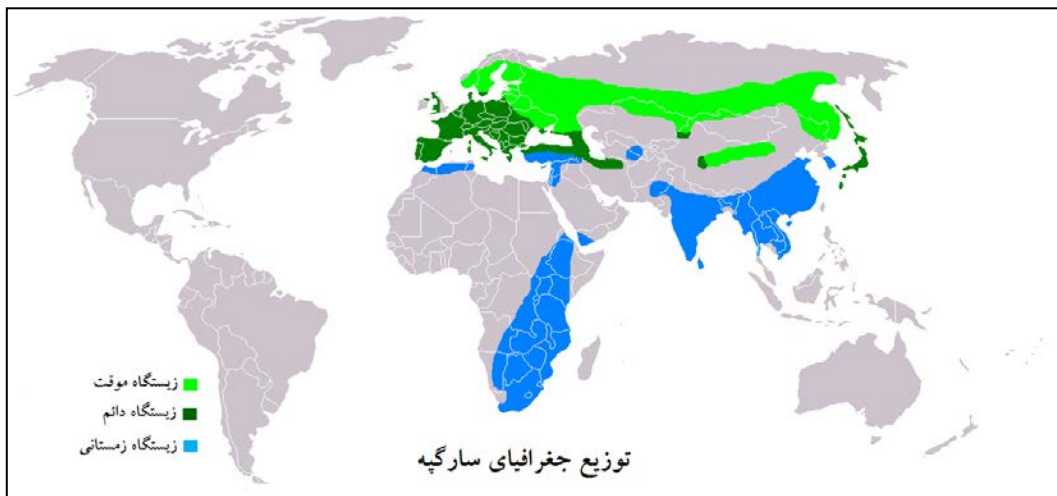
آدرس: گروه انگل شناسی، دانشکده تخصصی دامپزشکی، دانشگاه آزاد اسلامی واحد علوم و تحقیقات تهران، تهران، ایران. تلفن: ۰۹۱۴۳۰۴۰۳۸۷

پست الکترونیک: sh.shirazi@srbiau.ac.ir

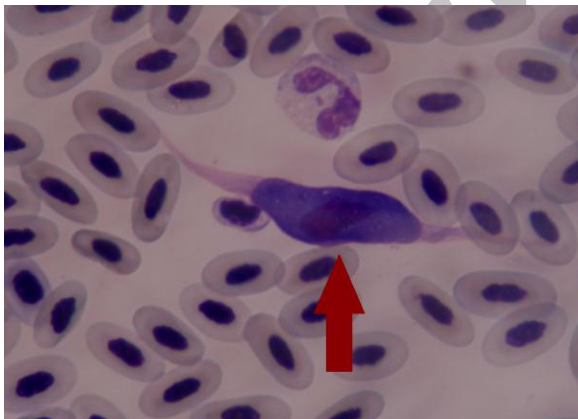
مقدمه

تا پایان عمر همسرش با او می ماند. این ویژگی در پرنده های شکاری ایران نادر است (تصویر ۱ و ۲). سارگپه از راسته شاهین سانان (Falconiformes)، خانواده قوشیان (Accipitridae) است و در زمره پرنده گان حمایت شده قرار دارد (۳ و ۵).

سارگپه پرنده ای شکاری است کوچک تر از عقاب با جثه ای متوسط (۵۰-۵۵ سانتی متر)، سری کوچک و گرد، گردنی کلفت، بال های پهن و دم کوتاه، رنگ پر و بال بسیار متنوعی دارد و اکثراً در حین پرواز و زمانی که بال های آن گشوده باشد، قابل شناسایی است (۳ و ۵). این پرنده قلمرو طلب و اغلب تک همسر است و معمولاً



تصویر ۱- پراکندگی سارگپه در جهان



تصویر ۳- گامتوسیت لکوسیتوزون در گسترش خونی سارگپه



تصویر ۲- سارگپه

مطالعات بسیار کمی در مورد آلودگی پرنده گان وحشی به این تک یاخته صورت گرفته و گزارشی مبنی بر آلودگی سارگپه به این تک یاخته وجود ندارد البته انگل های خونی معمولاً از اکثر پرنده گان و تقریباً از تمام دنیا گزارش شده است (۱ و ۷).

لکوسیتوزون یکی از انگل های مهم خونی پرنده گان می باشد (۱۳ و ۱۷). لکوسیتوزونوزیس در شاهین ها به وسیله لکوسیتوزون تودی (*L. toddi*) رخ می دهد و ناقل این تک یاخته پشه های خانواده سیمولیده می باشند (۱ و ۱۳).

تاریخچه بیماری

تصور می‌شود، انگل‌های خونی پرندگان تاثیرات پاتولوژیکی کمی بر جمعیت‌های وحشی دارند اما در واقع مشخص شده که انگل‌های خونی اثرات مهمی بر روی ساختارهای اجتماعی پرندگان و نیز حفاظت از جمعیت پرندگان دارند (۱۴). تحقیقات متعددی بر روی پرندگان اهلی و وحشی از نظر میزان شیوع به انگل‌های خونی، تاکنون صورت گرفته که این بررسی‌ها در سال‌های اخیر و با روشن‌تر شدن اثرات سوء این انگل‌ها، پررنگ‌تر گردیده است.

گزارش در مانگاهی و بحث

در مرداد ماه سال ۱۳۹۰ از یک قطعه سارگپه (*Buteo buteo*) نر موجود در سازمان محیط زیست استان آذربایجان شرقی که دچار شکستگی بال و خونریزی شده بود، یک قطره خون از ورید بالی اخذ پس از تهیه گسترش خونی، با الکل متانول به مدت ۵ دقیقه ثابت گردید. لام‌ها به آزمایشگاه انگل‌شناسی پلی کلینیک دکترای تخصصی دامپزشکی، دانشگاه آزاد اسلامی واحد علوم و تحقیقات تهران انتقال داده شد و پس از رنگ آمیزی با گیمسا ۵ درصد، گسترش‌ها زیر میکروسکوپ نوری با بزرگنمایی ۱۰۰۰× مورد بررسی قرار گرفتند. لازم به ذکر است پرنده به دلیل شدت جراحات بیشتر ۲ روز زنده نماند.

پس از بررسی، مشخص شد که نمونه مورد بررسی، آلوده به تک‌یاخته لکوسیتوزون می‌باشد. گامتوسیت‌های با شکلی دوک مانند و هسته کشیده مشخص کننده گامتوسیت‌های این تک‌یاخته می‌باشد که با توجه به مشخصات فوق و اختصاصی بودن این تک‌یاخته لکوسیتوزون تودی گزارش گردید (تصویر ۳).

در ایران بررسی‌های انگل‌شناسی در حوزه حیات وحش بویژه در زمینه انگل‌های خونی پرندگان بسیار کم صورت گرفته است که این نقصان در خصوص پرندگان وحشی، می‌تواند قابل ملاحظه نیز باشد (۴). همان گونه که قبلاً ذکر گردید با بررسی منابع داخلی در دسترس، هیچ گزارشی مبنی بر آلودگی سارگپه به این انگل مشاهده نگردید. اگرچه تحقیقاتی در مورد میزان شیوع به انگل‌های خونی در کبوتران توسط محققان داخلی، انجام شده است (۱۸ و ۲). این در حالی است که بررسی‌های متعددی در این زمینه توسط محققان خارجی صورت گرفته است (۶، ۸، ۹، ۱۰، ۱۱، ۱۲، ۱۴، ۱۵ و ۱۶). انگل‌های خونی از ۲۶ درصد پرندگان مهاجر اروپایی (۱۶)، ۴۲ درصد عقاب‌های کارولینای شمالی امریکا (۶) و نیز در بیش از نیمی از پرندگان وحشی اسپانیا گزارش شده است (۱۱).

میزان آلودگی به انگل‌های خونی در پرندگان وحشی ژاپن، ۳/۸ درصد بوده (۱۲) و در پرندگان وحشی ناحیه کالیفرنیا شمالی امریکا، میزان آلودگی به لکوسیتوزون ۱۱ درصد گزارش شده است (۱۰). همچنین در جغدهای ناحیه غرب امریکای شمالی میزان آلودگی به تک‌یاخته لکوسیتوزون ۳۹ درصد گزارش گردید (۱۰). در جغدهای امریکا ۵۲ درصد آلودگی به لکوسیتوزون اعلام شده است (۸). آلودگی به انگل‌های خونی از پرندگان وحشی ماداگاسکار هم گزارش شده که بر این اساس میزان آلودگی لکوسیتوزون ۹/۴ درصد می‌باشد (۱۵).

انگل‌های خونی پرندگان توسط گزش پشه از یک پرنده آلوده به پرنده دیگر صورت می‌گیرد در مورد لکوسیتوزون انتقال توسط گزش پشه‌های سیمولیوم از یک پرنده به پرنده صورت می‌گیرد که این پشه به وفور در این منطقه وجود دارد. در نهایت باید گفت میزان

- wintering birds of prey in South Carolina. *The Chat Journal* **66**: 79-84.
7. Friend, M., Franson, J.C. (2001). *Field manual of wildlife diseases, General Field Procedures and Diseases of Birds*. USGS Publishing, First Edition, pp: 193-5.
8. Ishak, H.D., Dumbacher, J.P., Anderson, N.L., Keane, J.J., Valkiunas, G., Haig, S.M., Haiq, S.M., Tell, L.A., Sehgal, R.N. (2008). Blood parasites in owls with conservation implications for the spotted owl (*Strix occidentalis*). *PLOS ONE* **28**: e2304.
9. Leppert, L.L., Duffy, A.M., Stock, S., Oleyar, M.D., Raltenecker, G.S. (2008). Survey of blood parasites in two forest owls, northern saw-whet owls and flammulated owls, of Western North America. *Journal of Wildlife Diseases* **44**: 475-9.
10. Martinsen E.S., Blumberg, B.J., Eisen, R.J., Schall, J.J. (2008). Avian hemosporidian parasites from Northern California oak woodland and Chaparral habitats, *Journal of Wildlife Diseases* **44**: 260-8.
11. Merino, S., Potti, J., Fargallo, J.A. (1997). Blood parasites of passerine birds from Central of Spain. *Journal of Wildlife Diseases* **33**: 638-41.
12. Murata, K., Nil, R., Yui, S., Sasaki, E., Ishikawa, S., Sato, Y., Matsui, S., Horie, S., Akatani, K., Takaqi, M., Sawabe, K., Tsuda, Y. (2008) Avian haemosporidian parasites infection in wild birds inhabiting Minami-Daito island of Northwest Pacific, Japan. *Journal of Veterinary Medicine Science* **7**: 501-3.
13. Ozlem, O., Haligur, M., Adanir, R. (2009). Identification of different protozoa species from common buzzard (*Buteo buteo*), *Turkish Journal of Veterinary Science* **33**: 257-60.

شیوع این انگل در پرندگان وحشی ایران نامعلوم است و این گزارش اولین مورد آلودگی به این انگل از سارگه در استان آذربایجان شرقی می باشد و با توجه به منابع موجود احتمالاً اولین گزارش آلودگی سارگه به این انگل در ایران می باشد.

تشکر و قدردانی

بدین وسیله نویسندگان این مقاله از کمک ها و مساعدت های سازمان محیط زیست استان آذربایجان- شرقی بویژه مدیر کل محترم جناب آقای دکتر بیوک رئیسی تقدیر و تشکر می نمایند.

منابع

۱. توسلی، م. (۱۳۸۵). تک یاخته شناسی دامپزشکی. انتشارات جهاد دانشگاهی واحد آذربایجان غربی، چاپ اول، صفحات: ۱۷۸-۱۷۴.
۲. رزمی، غ.، عندلیبیان، ع. (۱۳۸۵). بررسی آلودگی *Haemoproteus columbae* در کبوتران شهرستان- های مشهد و شیروان. مجله پژوهش و سازندگی در امور دام و آبزیان، شماره ۷۱، صفحات: ۹۶-۹۵.
۳. طاهری، م. (۱۳۶۲). پرندگان ایران. انتشارات سازمان محیط زیست کشور، چاپ دوم، صفحه: ۸۳.
۴. ملازاده زنونز، ا.، نصوری، ع.، شجاعی، ش.ر.، آقاابراهیم سامانی، ر. (۱۳۸۷). بررسی آلودگی باغ وحش شهر تهران هموپروتوزوئری و اکتوپارازیتی در پرندگان گوشتخوار. خلاصه مقالات پانزدهمین کنگره دامپزشکی ایران، صفحه: ۱۳۵.
۵. منصوری، ج. (۱۳۸۷). راهنمای پرندگان ایران. انتشارات کتاب فرزانه، چاپ دوم، صفحه: ۱۲۰.
6. De Ment, S.H., Graczyk, T., De Ment, R.S. (2002). Blood parasites of

14. Quilifeldt, P., Martinez, J., Hennicke, J., Ludynia, K., Gladbach, A., Masello, J.F., Riou, S., Merino, S. (2010). Hemosporidian blood parasites in seabirds- a comparative genetic study of species from Antarctic to tropical habitats. *Naturwissenschaften* **97**: 809-17.
15. Savage, A.F., Robert, V., Goodman, S.M., Raharimanga, V., Raherilalo, M.G., Andrianarimisa, A., Arie, F., Greiner, E.C. (2009). Blood parasites in birds from Madagascar. *Journal of Wildlife Diseases* **45**: 907-20.
16. Scheuerlein, A., Ricklefs, R.E. (2004). Prevalence of blood parasites in European passeriform birds. *Proceedings The Royal of Society London: Biological Sciences* **271**: 1363-70.
17. Soulsby, E.J.L. (1986). *Helminthes, arthropods and protozoa of domesticated animal. 7th Edition*, Bailliere Tindall. pp: 692-705.
18. Youssefi, M.R., Gerami Sadeghian, A., Esfandiari, B. (2010). Prevalence of *Haemoproteus columbae* infection in *Columba livia* in North of Iran. *World Journal Zoology* **5**: 275-7.

The First Report of Common Buzzard (*Buteo buteo*) Infection with *Leucocytozoon* in Kaleybar Zone, East Azerbaijan Province

Shirazi, S.^{1*}, Bahadori, F.², Mostafaei, T.³, Ronaghi, H.¹, Hosseini Ghomi, M.M.⁴

1- Department of Veterinary Parasitology, Science and Research Branch, Islamic Azad University, Tehran, Iran

2- Young Researchers Club, Tabriz Branch, Islamic Azad University, Tabriz, Iran

3- Department of Veterinary Parasitology, University of Urumiyeh, Urumiyeh, Iran

4- Veterinarian & Wild Life Expert in Department of the Environment in Tabriz, Iran

Received Date: 30 May 2012

Accepted Date: 8 Sep 2012

Abstract

*The peripheral blood of an injured Common Buzzard (*Buteo buteo*), which was kept in East Azerbaijan Environment Organization, was collected in August 2011. The blood sample was taken from the brachial vein and transferred to the Laboratory of Parasitology, School of Specialized Sciences of Veterinary Medicine, Science and Research Branch, Islamic Azad University in Tehran. Having stained the blood smears with 5 % buffered Giemsa stain; they were carefully examined under a light microscope with X1000 magnification. It was observed that the bird erythrocytes harbored *Leucocytozoon* sp.*

*This is a first report of an eagle owl infection with *Leucocytozoon* sp. in East-Azerbaijan province of Iran.*

Keywords: *Leucocytozoon* sp., infection, Common Buzzard, East Azerbaijan.

*Corresponding author: Shirazi, S.

Address: Department of Veterinary Parasitology, Science and Research Branch, Islamic Azad University, Tehran, Iran. Tel: 09143040387

Email: sh.shirazi@srbiau.ac.ir