

مقایسه اثر موضعی اسانس دو گیاه نعناع فلفلی (*Mentha piperita*) و رزماری (*Rosmarinus officinalis*) بر زخم عفونی شده با کاندیدا

آلبیکنس (*Candida albicans*) در موش صحرائی

محمد رضا فرهپور^{۱*}، احمد اصغری^۲، نازیلا فرهنگی قلعه جوقی^۳، حسین نجاتی^۴

۱- دانشیار، گروه علوم درمانگاهی دامپزشکی، واحد ارومیه، دانشگاه آزاد اسلامی، ارومیه، ایران

۲- باشگاه پژوهشگران جوان و نخبگان، واحد ارومیه، دانشگاه آزاد اسلامی، ارومیه، ایران

۳- دانشیار، گروه علوم درمانگاهی دامپزشکی، واحد علوم و تحقیقات، دانشگاه آزاد اسلامی، تهران، ایران

۴- گروه علوم پایه دامپزشکی، واحد ارومیه، دانشگاه آزاد اسلامی، ارومیه، ایران

تاریخ پذیرش: ۱۲ بهمن ۱۳۹۵

تاریخ دریافت: ۱۱ دی ۱۳۹۴

چکیده

رشد عفونت‌های زخم ناشی از کاندیدا آلبیکنس در سال‌های اخیر و روند رو به توسعه مقاومت دارویی، سبب شد تا توجه محققان به استفاده از گیاهان دارویی به عنوان راه حل‌های جایگزین معطوف گردد. دو گیاه دارویی نعناع فلفلی و رزماری از دیرباز در طب سنتی مورد توجه بوده‌اند. در این مطالعه که بر روی ۶۰ موش صحرائی نر نژاد ویستار با میانگین وزنی ۲۰۵-۱۹۵ گرم انجام گرفت، پس از بیهوشی عمومی و ایجاد یک زخم مربع شکل با ابعاد ۱/۵ در ۱/۵ سانتیمتر در محل بین دو کتف، مخمر کاندیدا آلبیکنس بلافاصله به محل زخم اعمال گردید. سپس موش‌های صحرائی آزمایش در چهار گروه ۱۵ تایی (شاهد، کنترل و گروه‌های درمانی پماد ۳ درصد نعناع فلفلی و پماد ۳ درصد رزماری) به طور تصادفی توزیع و هر گروه خود به ۵ زیرگروه ۳ تایی (گروه‌های نمونه برداری در روزهای مختلف) تقسیم شدند. در طول اجرای طرح، در پایان روزهای ۴، ۸، ۱۲، ۱۶ و ۲۰ از زخم‌های گروه‌های مختلف، به منظور بررسی کیفی آسیب شناختی، توسط پانچ مخصوص بیوپسی، نمونه اخذ گردید. میزان آماس در گروه‌های درمانی در مقایسه با گروه‌های شاهد و کنترل کاهش معنی داری ($P < 0/05$) داشت. میزان نوزایش عروقی، مهاجرت فیبروبلاست‌ها، رسوب کلاژن و نوزایش بافت پوششی در گروه‌های درمانی در مقایسه با گروه شاهد و کنترل افزایش معنی داری ($P < 0/05$) داشت. کاربرد موضعی اسانس‌های نعناع فلفلی و رزماری میزان سرعت التیام زخم عفونی شده توسط مخمر کاندیدا آلبیکنس را افزایش داد. این نوع درمان ممکن است در کاربرد بالینی مؤثر باشد.

کلمات کلیدی: کاندیدا آلبیکنس، نعناع فلفلی، رزماری، التیام زخم عفونی.

* نویسنده مسئول: محمد رضا فرهپور

آدرس: گروه علوم درمانگاهی دامپزشکی، واحد ارومیه، دانشگاه آزاد اسلامی، ارومیه، ایران. تلفن: ۴۳۷۳۶۷۶-۴۴۱

پست الکترونیک: mrf78s@gmail.com

مقدمه

عفونت قارچی سطح پوست یکی از بیماری‌های شایع است که میلیون‌ها نفر از مردم سراسر جهان را درگیر می‌نماید (۸). در این میان فراوان‌ترین عفونت قارچی مربوط به شکل پاتوژن کاندیدا آلیکنس (*Candida albicans*) می‌باشد (۸). آزول و مشتقات آن مانند فلوکونازول (Fluconazole) و کلوتریمازول (Clotrimazole) گزینه‌های درمانی برای عفونت‌های کاندیدا آلیکنس می‌باشند، با این وجود مقاومت نسبت به این داروها گزارش شده و حتی رو به افزایش است (۷ و ۱۰). از این رو استفاده از مواد بیولوژیک رویکرد مناسبی در جهت از میان برداشتن مشکلات ناشی از کاربرد آنتی‌بیوتیک‌ها و سایر داروها می‌باشد (۱۶). در این زمینه دو گیاه نعناع فلفلی (*Mentha piperita*) و رزماری (*Rosmarinus officinalis*) به دلیل دارا بودن خواص ضد میکروبی و ضد قارچی از دیرباز در طب سنتی مورد توجه محققین بوده‌اند.

گیاه نعناع فلفلی (*Mentha piperita*) از تیره نعناعیان می‌باشد که به دلیل داشتن ترکیبات فلاونوئیدی (Flavonoids) و ترپنوئیدی (Terpenoids) فعالیت مهاری در برابر انواع باکتری‌ها، قارچ‌ها و ویروس‌ها از خود نشان می‌دهد (۱۹). از سوی دیگر گیاه مذکور با کاهش دوره التهاب و کمک به مراحل بازسازی زخم طول دوره درمان را کاهش می‌دهد (۱۸).

گیاه *Rosmarinus officinalis* با نام عمومی رزماری یک گیاه پایا با برگ‌های خطی همیشه سبز معطر است که از بخش‌های هوایی آن در درمان بیماری‌های پوستی، عفونت‌ها و همچنین بهبود زخم استفاده می‌شود (۱۵). خواص اتنوفارماکولوژی رزماری به دلیل حضور فنولیک دی‌ترپن‌ها (Phenolic diterpenes) و فنولیک اسیدها (Phenolic acids) سبب توجه محققان به

استفاده از این گیاه در اهداف بالینی بویژه در بهبود زخم و عفونت‌های آن گردیده است (۱۲). مطالعه حاضر به منظور مقایسه آسیب‌شناختی تأثیر اسانس دو گیاه نعناع فلفلی و رزماری بر میزان پاسخ سیستم ایمنی به عفونت القائی با مهاجرت سلول‌های ایمنی تک هسته‌ای و چند هسته‌ای در روند التیام زخم جلدی عفونی شده با کاندیدا آلیکنس در موش صحرایی انجام گردید.

مواد و روش‌ها

آماده سازی اسانس گیاه

برگ‌های تازه گیاه نعناع فلفلی و رزماری در خردادماه سال ۱۳۹۲ از باغ گیاهان دارویی شهرداری ارومیه برگهای جمع آوری و بصورت جداگانه شستشو گردیده و پس از تأیید دپارتمان علوم گیاهی و کشاورزی دانشگاه ارومیه، در سایه و در دمای اتاق (۲۴-۲۳ درجه سانتیگراد) خشکانیده و خرد شدند؛ سپس به منظور تهیه اسانس گیاهان به مقدار مورد نیاز، در هر بار اسانس گیری در حدود ۱۰۰ گرم از پودر هر گیاه در بالن نیم لیتری دستگاه کلونجر ریخته شد و مقدار سه تا شش برابر وزن گیاه به آن آب اضافه گردید. اسانس موجود در گیاه با استفاده از دستگاه کلونجر به مدت ۵ ساعت استخراج شد. اسانس بدست آمده پس از آبگیری با سولفات سدیم انیدرید، درون شیشه رنگی کوچک جمع‌آوری گردید و تا روز ساخت پماد در یخچال نگهداری گردیدند (۲۰).

تهیه پماد پایه

به منظور آماده سازی پمادهای درمانی ۳٪، به مقدار ۳ سی‌سی از هر اسانس خالص تهیه شده از برگ‌های گیاه نعناع فلفلی و رزماری، به طور جداگانه به ۱۰۰ گرم پماد پایه که از قبل تهیه شده بود، اضافه گردید. پماد

دمای ۳۷ درجه سانتیگراد کشت داده شد. سپس با استفاده از کلونی‌های ظاهر شده، استاندارد نیم مک فارلند تهیه گردید (۳).

نحوه ایجاد زخم

پس از القای بیهوشی عمومی با تزریق عضلانی ۵ mg/kg زایلازین ۲٪ و ۵۰ mg کتامین ۵٪، موش‌ها به صورت شکمی بر روی میز جراحی قرار گرفتند و سپس سطح پشتی موش‌ها از ناحیه بین دو کتف تا ایلئوم آماده‌سازی و اسکراب جراحی شد. پس از آماده‌سازی محل زخم و ضد عفونی نمودن محل زخم با الکل ۷۰ درجه، زخم تمام ضخامت به شکل مربع (۱/۵×۱/۵ سانتیمتر) در ناحیه بین دو کتف ایجاد گردید (تصویر ۱). بلافاصله پس از ایجاد زخم، محل زخم توسط ۰/۵ ml از سوسپانسیون مخمر کاندیدا آلیکنس آلوده گردید. سپس موش‌های صحرایی آزمایش در چهار گروه ۲۵ تایی (شاهد، کنترل و گروه‌های تحت درمان با پماد ۳٪ نعناع فلفلی و پماد ۳٪ رزماری) به طور تصادفی توزیع و هر گروه خود به ۵ زیرگروه ۵ تایی (گروه‌های نمونه برداری در روزهای مختلف) تقسیم شدند. بعد از سپری شدن ۲۴ ساعت (به منظور کلونیزاسیون مخمر) درمان آغاز گردید (۴).

تهیه مقاطع هیستوپاتولوژیک

در روزهای ۴، ۸، ۱۲، ۱۶ و ۲۰ پس از جراحی از زخم‌های گروه‌های شاهد، کنترل و درمان نمونه بافتی برداشته شد. بدین ترتیب که ۲ حیوان بطور تصادفی از هر گروه انتخاب می‌گردید و پس از ایجاد بیهوشی به روش ذکر شده و انجام عمل اسکراب معمول جراحی، تحت شرایط آسپتیک توسط پانچ بیوپسی، نمونه‌ای به قطر ۷ میلی‌متر از تمام ضخامت بافت التیامی اخذ می‌گردید. نمونه بافتی اخذ شده به منظور پایدار کردن

پایه از ترکیب ۷۰ گرم وازلین و ۳۰ گرم اوسرین آماده شده بود.

حیوانات مورد آزمایش

برای انجام این آزمایش ۱۰۰ سر موش صحرایی نر نژاد ویستار با محدوده وزنی ۲۰۵-۱۹۵ گرم و محدوده سنی ۹ الی ۱۱ هفته از محل نگهداری حیوانات آزمایشگاهی دانشکده دامپزشکی دانشگاه ارومیه تهیه گردیدند. حیوانات به مدت ۱۰ روز در قفس‌های جداگانه در محل آزمایش به منظور تطابق به شرایط محیطی جدید نگهداری شدند. قفس‌های نگهداری حیوانات از نظر شرایط دمایی (۳±۲۲ درجه سانتیگراد)، رطوبت (۵±۶۰ درصد) و نوردهی (۱۲ ساعت تاریکی و ۱۲ ساعت روشنایی) در شرایط استاندارد بودند. در طول تحقیق حیوانات به شکل دستی توسط پلت تغذیه گردیدند و به آب و غذا دسترسی آزاد داشتند.

نحوه تیمار زخم‌ها

پس از ایجاد زخم، تمام موش‌ها به طور تصادفی به چهار گروه تقسیم شدند. گروه اول (گروه شاهد) هیچ گونه درمانی را دریافت نمودند. گروه دوم (گروه کنترل) تنها با استفاده از پماد پایه حاوی ۷۰ گرم وازلین و ۳۰ گرم اوسرین تحت درمان قرار گرفتند. گروه سوم با استفاده از پماد ۳ درصد نعناع فلفلی و گروه چهارم با پماد ۳ درصد رزماری تیمار شدند. در حدود ۱ گرم پماد به طور موضعی، به شکل روزانه (یک بار در روز) بر روی محل زخم تا زمان بهبودی کامل قرار داده شد (۱۷).

آماده سازی سوسپانسیون مخمر

در ابتدا، سویه استاندارد کاندیدا آلیکنس (PTCC 5022) بر روی محیط کشت سابورود دکستروز آگار (SDA همراه با کلرامفنیکل به مدت ۴۸ ساعت در

نتایج

با توجه به فاکتورهای مؤثر بر روند التیام زخم ذکر شده در جدول ۱، بر اساس میانگین \pm خطای استاندارد میزان آماس مندرج در نمودار ۱، مشخص گردید روند کاهش آماس از روز چهارم به بعد در تمامی گروه‌ها، حالت نزولی داشته، اما میزان کاهش آماس زخم‌های درمان شده توسط پماد حاوی ۳٪ اسانس رزماری در روزهای چهارم و هشتم، و همچنین پماد حاوی ۳٪ اسانس نعناع فلفلی از روز هشتم به بعد، کاهش معنی‌داری در مقایسه با گروه شاهد نشان می‌دهند ($p < 0/05$).

بر اساس میانگین \pm خطای استاندارد میزان نوعروق‌زایی مندرج در نمودار ۲، مشخص گردید روند نوعروق‌زایی تا روز هشتم بعد از ایجاد عفونت حالت افزایشی داشته و از آن به بعد از میزان نوعروق‌زایی کاسته می‌شود. با اینحال مشخص شد زخم‌های درمان شده توسط پماد حاوی ۳٪ اسانس نعناع فلفلی از روز چهارم به بعد موجب افزایش معنی‌داری در میزان تشکیل عروق خونی جدید و در نتیجه حجم بافت جوانه‌ای گردیده است ($p < 0/05$).

بر اساس میانگین \pm خطای استاندارد میزان نوعروق‌زایی مندرج در نمودار ۳، مشخص گردید روند مهاجرت سلول‌های فیبروبلاست به محل زخم از روز چهارم تا دوازدهم بعد از ایجاد عفونت، حالت افزایشی داشته و از آن به بعد روند نزولی پیدا می‌کند. میزان مهاجرت سلول‌های فیبروبلاست، در زخم‌های درمان شده توسط پماد حاوی ۳٪ اسانس نعناع فلفلی در روزهای هشتم و دوازدهم در مقایسه با گروه شاهد افزایش بسیار چشمگیری داشته است ($p < 0/01$). همچنین این میزان در زخم‌های درمان شده توسط پماد حاوی ۳٪ اسانس

در فرمالین ۱۰٪ خنثی بافردار قرار داده شده و به آزمایشگاه پاتولوژی جهت انجام سایر مراحل تثبیت، بلوک زنی و تهیه مقطع منتقل گردید. پس از تثبیت و قالب‌گیری نمونه‌های بافتی درپارافین (بلوک‌زنی)، توسط میکروتوم مقاطعی به ضخامت ۵ میکرون تهیه و به روش هماتوکسیلین-ائوزین (جهت شمارش سلولی) رنگ‌آمیزی گردید (۱۷).

در این بررسی پارامترهای آسیب‌شناختی نشان‌دهنده پیشرفت ترمیم از جمله نو‌زایش عروقی، سلول‌های التهابی، میزان تشکیل لایه شاخی و ضخامت آن، مهاجرت فیبروبلاستی، حجم توده کلاژن و میزان بلوغ کلاژن بر اساس رتبه بندی گزارش گردید (جدول ۱) (۱۴).

تجزیه و تحلیل آماری

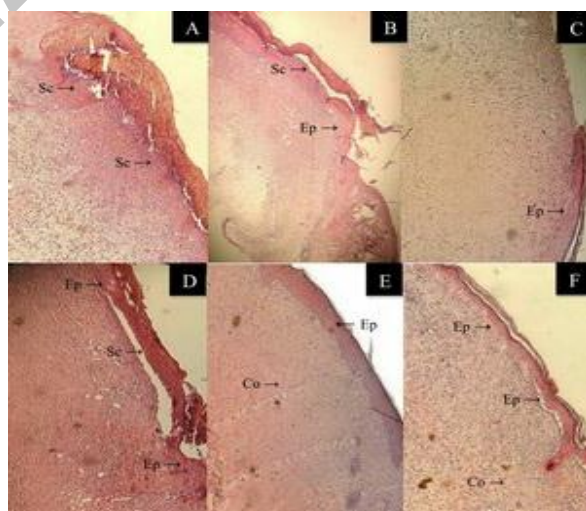
داده‌ها به صورت میانگین \pm انحراف استاندارد (ها) ارائه شده است. نرمال بودن توزیع داده‌ها را برای متغیرهای بافت‌شناسی با استفاده از آزمون کولموگروف-اسمیرنوف مورد بررسی قرار گرفت. برای بررسی اختلاف معنی‌دار آماری، متغیرهای بین ۲ گروه، در هر بار اندازه‌گیری، با استفاده از مدل خطی عمومی برای اندازه‌گیری‌های مکرر (برای LDF) یا ویلکاکسون زوج نمونه آزمون (برای پارامترهای بافتی) رتبه مقایسه شد. برای تغییر میان‌گروهی بین فواصل زمانی اندازه‌گیری در طول فرایند بهبود زخم، آزمون کروس-کالوالیس انجام شد. برای هر مقایسه، تفاوت در $p < 0/05$ در نظر گرفته شد. تجزیه و تحلیل آماری با استفاده از نرم‌افزار کامپیوتری انجام شد (SPSS، نسخه ۱۸، شیکاگو، ایلینوی، ایالات متحده آمریکا).

بر اساس میانگین \pm خطای استاندارد میزان نوزایش بافت پوششی مندرج در نمودار ۵، مشخص گردید روند نوزایش بافت پوششی از روز هشتم در زخم‌های کلیه گروه‌ها آغاز شده است، و تا آخرین روز بررسی، روند افزایش نشان می‌دهد. اما در این میان میزان نوزایش بافت پوششی در زخم‌های درمان شده توسط پماد حاوی ۳٪ اسانس نعناع فلفلی در مقایسه با گروه شاهد افزایش بسیار چشمگیری داشته است ($p < 0/01$) بطوریکه در روز شانزدهم بعد از القا عفونت، بافت پوششی بطور کامل سطح زخم را پوشانیده است (تصویر ۱) اما در گروه شاهد هنوز پل بافت پوششی ناقص است (تصویر ۱). همچنین این میزان در زخم‌های درمان شده توسط پماد حاوی ۳٪ اسانس رزماری نیز در مقایسه با گروه شاهد افزایش معنی‌داری نشان می‌دهد ($p < 0/05$).

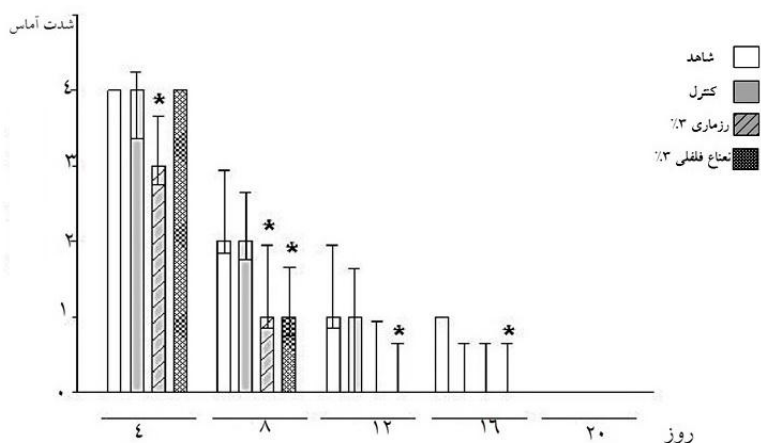
رزماری نیز در مقایسه با گروه شاهد، افزایش معنی‌داری نشان می‌دهد ($p < 0/05$). بر اساس میانگین \pm خطای استاندارد میزان رسوب کلاژن مندرج در نمودار ۴، مشخص گردید روند رسوب کلاژن از همان روز چهارم در زخم‌های گروه‌های تحت درمان آغاز شده است، و در تمامی گروه‌ها تا آخرین روز بررسی، روند افزایش نشان می‌دهد. اما در این میان میزان رسوب کلاژن در زخم‌های درمان شده توسط پماد حاوی ۳٪ اسانس نعناع فلفلی در مقایسه با گروه شاهد افزایش بسیار چشمگیری داشته است ($p < 0/01$). همچنین این میزان در زخم‌های درمان شده توسط پماد حاوی ۳٪ اسانس رزماری نیز در مقایسه با گروه شاهد افزایش معنی‌داری نشان می‌دهد ($p < 0/05$).

جدول ۱: پارامترهای آسیب شناختی نشان دهنده پیشرفت ترمیم زخم و نحوی رتبه بندی آنها

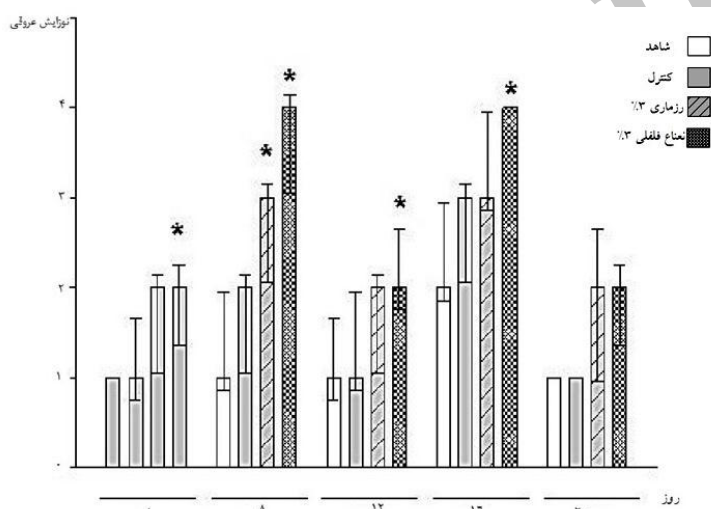
امتیاز	سلول‌های التهابی	نوزایش عروقی	فیبروبلاست	کلاژن	تشکیل بافت پوششی
۰	عدم حضور	عدم حضور	عدم حضور	عدم حضور	ضخیم شدن لبه‌های برش
۱	خفیف (اطراف بافت)	خفیف (بافت زیر جلد)	خفیف (اطراف بافت)	خفیف (بافت جوانه‌ای)	مهاجرت سلول‌های پوششی کمتر از ۵۰٪
۲	خفیف (بافت جوانه‌ای و خط دمار کاسیون)	خفیف (بافت جوانه‌ای)	خفیف (بافت جوانه‌ای)	حداقل (بافت جوانه‌ای)	مهاجرت سلول‌های پوششی بیشتر از ۵۰٪
۳	متوسط (بافت جوانه‌ای و خط دمار کاسیون)	متوسط (بافت جوانه‌ای)	متوسط (بافت جوانه‌ای)	متوسط (بافت جوانه‌ای)	پل زدن ناحیه برش
۴	برجسته (بافت جوانه‌ای و خط دمار کاسیون)	برجسته (بافت جوانه‌ای)	برجسته (بافت جوانه‌ای)	برجسته (بافت جوانه‌ای)	شاخی شدن



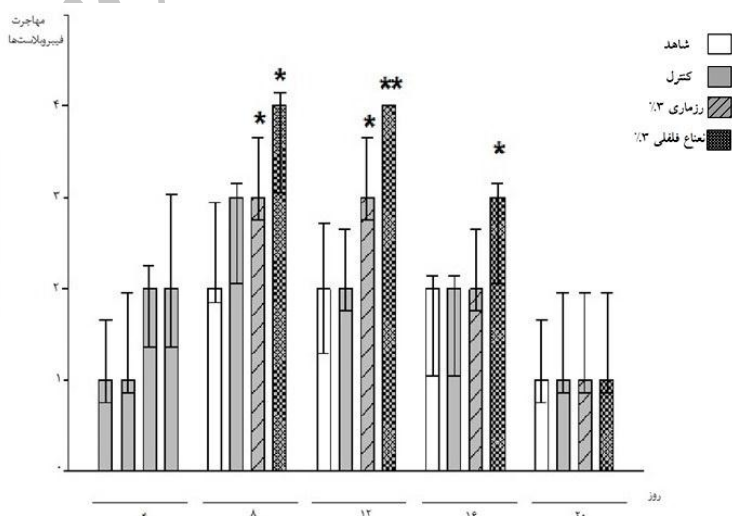
تصویر ۱: ریزنمای میکروسکوپی از سطح مقطع زخم در روزهای ۴ (ردیف اول) و ۱۶ (ردیف دوم) پس از ایجاد عفونت در گروه‌های مورد آزمایش (A و D: کنترل؛ B و E: درمانی با پماد رزماری ۳٪؛ C و F: درمانی با پماد نعناع فلفلی ۳٪؛ بزرگنمایی ۴X)



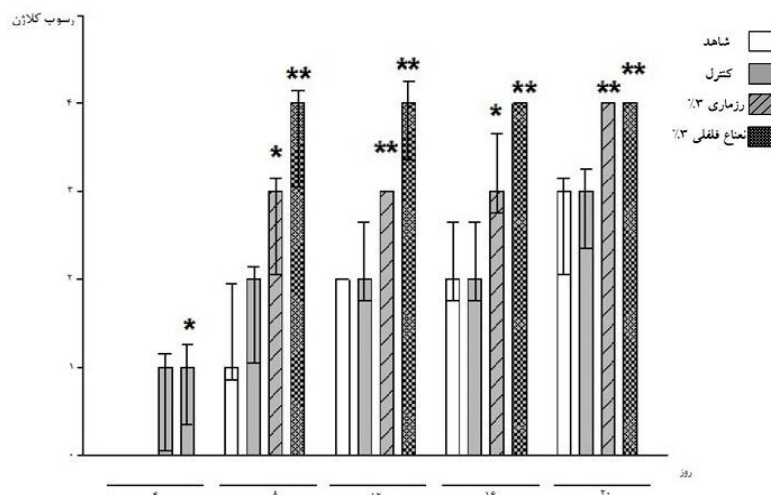
نمودار ۱: میزان شدت آماس گروه های مورد آزمایش در روزهای مختلف نمونه برداری. تمام داده ها بصورت میانگین \pm انحراف معیار ارائه شده است. $p < 0.05$ نشان دهنده اختلاف معنی داری بین گروه های مورد آزمایش در همان روز می باشد.



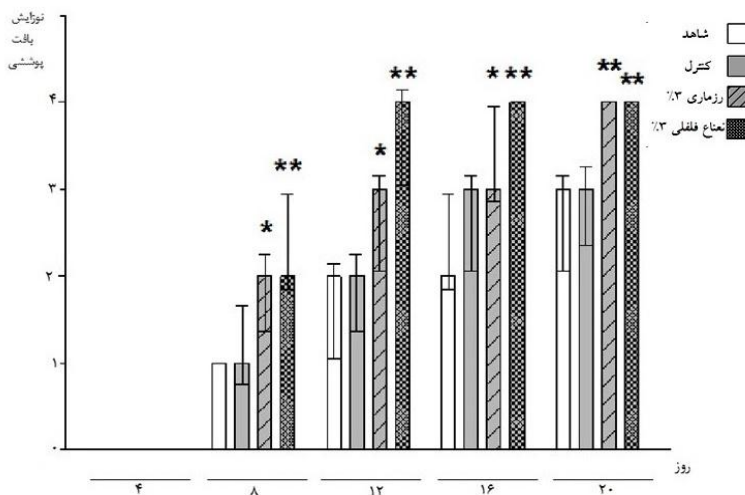
نمودار ۲: میزان نوزایش عروقی گروه های مورد آزمایش در روزهای مختلف نمونه برداری. تمام داده ها بصورت میانگین \pm انحراف معیار ارائه شده است. $p < 0.05$ نشان دهنده اختلاف معنی داری بین گروه های مورد آزمایش در همان روز می باشد.



نمودار ۳: میزان مهاجرت فیبروبلاستها به محل زخم در گروه های مورد آزمایش و در روزهای مختلف نمونه برداری. تمام داده ها بصورت میانگین \pm انحراف معیار ارائه شده است. $p < 0.05$ نشان دهنده اختلاف معنی داری بین گروه های مورد آزمایش در همان روز می باشد.



نمودار ۴: میزان رسوب کلان در گروه های مورد آزمایش و در روزهای مختلف نمونه برداری. تمام داده ها بصورت میانگین \pm انحراف معیار ارائه شده است. $p < 0.05$ نشان دهنده اختلاف معنی داری بین گروه های مورد آزمایش در همان روز می باشد.



نمودار ۵: میزان نوزایش بافت پوششی در گروه های مورد آزمایش و در روزهای مختلف نمونه برداری. تمام داده ها بصورت میانگین \pm انحراف معیار ارائه شده است. $p < 0.05$ نشان دهنده اختلاف معنی داری بین گروه های مورد آزمایش در همان روز می باشد.

انجام گرفته است (۱۱ و ۲۰). نعناع فلفلی به دلیل دارا بودن منتول ((Menthol، منتون ((Menthone، ترکیبات فنول و فلاونوئید ((Phenol/flavonoid، اکسید کننده‌هایی مانند پیریتنون اکسید (Piperitenone oxide) و پیریتون اکسید (Piperitoneoxide) و ترپن ها ((Trepenes می‌تواند فعالیت‌های مهارتی در برابر باکتری‌ها (مانند استافیلوکوکوس اورئوس و باسیلوس سرئوس)، ویروس‌ها (مانند آنفلوآنزا و هرپس) و قارچ‌ها (مانند کاندیدا و آسپرژیلوس) داشته باشد (۱۹). به علاوه حضور رزمارینیک اسید (Rosmarinic acid)

بحث

یک زخم باز با ایجاد شرایط مساعد جهت رشد باکتری‌ها، می‌تواند در نهایت منجر به عفونی شدن محل زخم و ایجاد اشکال مزمن و حتی مرگ گردد. از این رو مدیریت زخم به منظور مهار عفونت و کاهش طول دوره درمان حائز اهمیت است (۵) که با به کارگیری داروها و مواد بیولوژیک می‌توان به هدف فوق دست یافت.

مطالعات بسیاری در زمینه خواص ضد قارچی اسانس گیاه نعناع فلفلی و رزماری در شرایط آزمایشگاهی

با گروه کنترل و شاهد است ($p < 0/05$). با این وجود پماد ۳٪ نعناع فلفلی بسیار موثرتر از پماد ۳٪ رزماری در فاز نخست ترمیم عمل کرده است.

ورود به مرحله دوم ترمیم زخم در روزهای هشت و دوازدهم پس از ایجاد زخم با بازسازی اپیتلیوم و مهاجرت فیروبلاست‌ها به محل زخم مشخص می‌گردد (۲). مقایسه بین گروه‌های درمانی با پمادها، نشان‌دهنده تسریع در فاز دوم ترمیم از نظر مهاجرت فیروبلاست‌ها و بازسازی اپیتلیوم می‌باشد که در مقایسه با گروه‌های شاهد و کنترل، میزان افزایش معنی‌دار است ($p < 0/05$). با این وجود پماد ۳ درصد نعناع فلفلی به شکل قابل ملاحظه‌ای ($p < 0/01$) نسبت به پماد ۳ درصد رزماری ($p < 0/05$) مؤثر بوده است.

بررسی مراحل پایانی ترمیم، مرحله بلوغ، که با ویژگی ترشح کلاژن و تولید بافت شاخی نشان داده می‌شود (۲) مشخص گردید که پماد ۳٪ اسانس نعناع فلفلی به طور قابل ملاحظه‌ای در مقایسه با گروه شاهد سبب تسریع روند التیام از طریق افزایش سنتز و ترشح کلاژن و همچنین افزایش ضخامت بافت پوششی گردیده است و این تفاوت با گروه‌های شاهد و کنترل معنی‌دار است ($p < 0/01$). همچنین پماد ۳٪ اسانس رزماری نیز موجب افزایش معنی‌داری ($p < 0/05$) در میزان سنتز و ترشح کلاژن و همچنین افزایش ضخامت بافت پوششی در مقایسه با گروه شاهد گردیده است.

حضور ترکیباتی مانند رزمارینیک اسید، تیمول و کارواکرول، تواما خاصیت ضد قارچی قابل ملاحظه‌ای را به گیاهانی نظیر آویشن شیرازی (*Zataria multiflora*) می‌بخشد (۹). از این رو اگرچه هر دو گیاه مذکور در کاهش التهاب، عفونت و طول دوره درمان موثرند (۱ و ۱۱)، با این وجود همچنان که در بررسی‌های ما نیز مشهود است گیاه نعناع فلفلی به دلیل

در کنار مقادیر بالای منتول، تیمول و کارواکرول مهم‌ترین اجزای مؤثر در فعالیت ضد باکتری و ضد قارچی گیاه نعناع فلفلی می‌باشند (۱۹). به علاوه ویژگی قارچ کشی تیمول در برابر سویه مقاوم کاندیدا آلیکنس به فلوکونازول با قدرت داروهای نظیر فلوکونازول یا آمفوتریسین B برابری می‌کند (۶) و حتی در مواردی تفاوت معنی‌داری با داروهای مذکور دارد (۱۳). مکانیسم احتمالی خاصیت ضد قارچی اسانس نعناع فلفلی تغییر شکل دیواره مخمر کاندیدا آلیکنس و ممانعت از ایجاد فرم پاتوژن به دلیل حضور آنتی‌اکسیدان‌های قوی می‌باشد (۲۰). همچنین خاصیت ضد باکتری رزماری بر باکتری‌های گرم مثبت و گرم منفی در تحقیقات متعددی با اثبات رسیده است که به دلیل تفاوت در ساختار دیواره تأثیر متفاوتی نشان می‌دهد (۱۲). رزماری حاوی آنتی‌اکسیدان‌های قوی مانند رزمارینیک اسید (Rosmarinic acid)، کارنوزول (Carnosol)، رزمانول (Rosmanol)، اپی رزمانول (Epirosmanol)، کارنوسیک اسید (Carnosic acid)، بورنئول (Borneol) و وربنون (Verbenone) می‌باشد که در این میان کارنوسیک اسید و رزمارینیک اسید دارای خاصیت ضد میکروبی موثرتری می‌باشند (۱۲). حضور این ترکیبات در گیاه رزماری سبب ایجاد قدرت مهارتی در برابر رشد پاتوژن‌ها، کاهش پاسخ‌های التهابی و محافظت از بافت زنده می‌گردد (۱۲).

نتایج حاصل از کاربرد پماد حاوی ۳٪ اسانس نعناع فلفلی و پماد حاوی ۳٪ رزماری نشان‌دهنده کاهش طول دوره التهاب، از طریق کاهش معنی‌داری در شمار سلول‌های التهابی و افزایش معنی‌داری در شمار فاگوسیت‌های تک‌هسته‌ای به ویژه ماکروفاژها و نوزایش عروق در مرحله نخست ترمیم زخم در مقایسه

6. Guo, N., Liu, J., Wu, X., Bi, X., Meng, R., Wang, X., Xiang, H., Deng, X., Yu, L. (2009). Antifungal activity of thymol against clinical isolates of fluconazole sensitive and-resistant *Candida albicans*. *Journal of medical microbiology* **58**: 1074-1079.
7. Jain, A., S., Jain, and S., Rawat. (2010). Emerging fungal infections among children: A review on its clinical manifestations, diagnosis, and prevention. *Journal of Pharmacy And Bioallied Sciences* **2**: 314.
8. Jayatilake, J. (2011). A review of the ultrastructural features of superficial candidiasis. *Mycopathologia* **171**: 235-250.
9. Mahmoudabadi, A.Z., M.A., Dabbagh, and Z., Fouladi. (2007). In vitro anti-Candida activity of *Zataria multiflora* Boiss. *Evidence-Based Complementary and Alternative Medicine* **4**: 351-353.
10. Martel, C.M., Parker, J., Bader, O., Weig, M., et al. (2010). A clinical isolate of *Candida albicans* with mutations in ERG11 (encoding sterol 14 α -demethylase) and ERG5 (encoding C22 desaturase) is cross resistant to azoles and amphotericin B. *Antimicrobial agents and chemotherapy* **54**: 3578-3583.
11. Mathur, A., Purohit, R., Mathur, D., Prasad, G., Dua, V. (2011). Pharmacological investigation of methanol extract of *Mentha piperita* L. roots on the basis of antimicrobial, antioxidant and anti-inflammatory properties. *Dermatology Pharmacia Sinica* **2**.
12. Moreno, S., Scheyer, T., Romano, C., Vojnov, A. (2006). Antioxidant and antimicrobial activities of rosemary extracts linked to their polyphenol composition. *Free radical research* **40**: 223-231.
13. Naeini, A., Mansori, S., Rajabian, T., Khoshzaban, F., Kamalinejad, M., Nami, H., Zavieh, D., Naseri, M. (2011). Study on anti-candidia effects of essential oil of iranian medicinal plants, in vitro. *Journal of Medicinal Plants* **1**: 29-38.
14. Ozay, Y., Ozyurt, S., Guzel, S., Cimbiz, A., Olgun, E.G., Kasim C.,M. (2010). Effects of equisetum arvense ointment on dermal wound healing in rats. *Wounds* **22**: 261.

داشتن ترکیبی از آنتی اکسیدان های قوی به ویژه منتول، تیمول، کارواکرول و رزمارینیک اسید، در مقایسه با رزماری که تنها حاوی برخی از این آنتی اکسیدان ها است و نیز در مقایسه با گروه های شاهد و کنترل، به شکل معنی داری سبب کاهش رشد مخمر، کاهش طول فاز التهابی، افزایش سنتز کلاژن و نوزایش بافت پوششی و در نتیجه تسریع در فرآیند التیام زخم عفونی شده توسط مخمر کاندیدا آلیکنز گردیده است.

نتیجه گیری

نتایج حاصل از مطالعه حاضر نشان داد که اسانس دو گیاه نعناع فلفلی و رزماری در مقایسه با گروه شاهد و کنترل به میزان قابل توجهی در کاهش التهاب و بازسازی محل زخم و نیز کاهش دوره درمان مؤثر بوده اند. با توجه به اثرات جانبی داروهای می توان اسانس های مزبور را به عنوان یک عامل ضدقارچی در درمان موضعی زخم های عفونی شده با کاندیدا آلیکنس پیشنهاد کرد.

References

1. Angioni, A., Barra, A., Cereti, E., Barile, D., Coisson, J.D., Arlorio, M., et al. (2004). Chemical composition, plant genetic differences, antimicrobial and antifungal activity investigation of the essential oil of *Rosmarinus officinalis* L. *Journal of agricultural and food chemistry* **52**: 3530-5.
2. Beldon, P. (2010). Basic Science of wound healing. *Surgery* (Oxford) **28**: 409-412.
3. Brown, A.E. (2009). Benson's Microbiological Applications: Laboratory Manual in General Microbiology, Short Version: McGraw Hill.
4. Farahpour, M., Habibi, M. (2012). Evaluation of the wound healing activity of an ethanolic extract of Ceylon cinnamon in mice. *Veterinarni Medicina* **57**: 53-7.
5. Ghosh, V., Saranya, S., Mukherjee, A., Chandrasekaran, N. (2013). Antibacterial microemulsion prevents sepsis and triggers healing of wound in wistar rats. *Colloid Surface B* **105**.

15. Pieroni, A., Muenz, H., Akbulut, M., Başer, K., H., Durmuşkahya, C. (2005). Traditional phytotherapy and trans-cultural pharmacy among Turkish migrants living in Cologne, Germany. *Journal of ethnopharmacology* **102**: 69-88.
16. Raja, R.D.A., Jeeva, S., Prakash, J.W., Antonisamy, J.M., Irudayaraj, V. (2011). Antibacterial activity of selected ethnomedicinal plants from South India. *Asian Pacific journal of tropical medicine* **4**: 375-8.
17. Sasidharan, S., Nilawaty, R., Xavier, R., Latha, L.Y., Amala, R. (2010). Wound healing potential of *Elaeis guineensis* Jacq leaves in an infected albino rat model. *Molecules* **15**: 3186-99.
18. Shetty, S., Udupa, S., Udupa, L. (2008). Evaluation of antioxidant and wound healing effects of alcoholic and aqueous extract of *Ocimum sanctum* Linn in rats. *Evidence-Based Complementary and Alternative Medicine* **5**(1): 95-101.
19. Singh, R., Shushni, M.A., Belkheir, A. (2011). Antibacterial and antioxidant activities of *Mentha piperita* L. *Arabian Journal of Chemistry*.
20. Tyagi, A.K., and A., Malik. (2011). Antimicrobial potential and chemical composition of *Mentha piperita* oil in liquid and vapour phase against food spoiling microorganisms. *Food Control* **22**: 1707-1714.

Archive

Comparison of Topical effect of *Mentha piperita* and *Rosmarinus Officinalis* Essential Oils on Infected Wound whit *Candida Albicans* in Rat

Farahpour, M.R.^{1,2*}, Asghari, A.³, Farhangi Ghalejuoghi, N.⁴,
Nejati, H.⁴

1. Associate Professor, Department of Veterinary Clinical Science, Urmia Branch, Islamic Azad University, Urmia, Iran
2. Young Researchers and Elite Club, Urmia Branch, Islamic Azad University, Urmia, Iran
3. Associate Professor, Department of Veterinary Clinical Science, Science and Research Branch, Islamic Azad University, Tehran, Iran
4. Department of Basic Science, Urmia Branch, Islamic Azad University, Urmia, Iran

Received Date: 1 January 2016

Accepted Date: 31 January 2017

Abstract

Wound infections caused by *Candida albicans* has grown substantially in recent years. Development of drug resistance led to the use of biological materials may be considered as an alternative solution. Studies show that *Mentha piperita* and *Rosmarinus officinalis* contains flavonoids and menthol and hence they has antibacterial properties. We used sixty male Wistar rats (weight 195-205 g). One square surgical wound with dimensions of 1/5×1/5 cm were performed on the back of each animal and immediately became infected whit 0.1 ml of 1/5×10⁷ CFU *Candida albicans* suspension. Then the rats were divided into 4 groups (control, placebo and *Mentha piperita* 3% ointment and *Rosmarinus officinalis* 3% ointment) each with 15 rats and randomly distributed into 5 subgroups each whit 3 rats (sample groups on different days). Wound healing activity was performed by histological qualitative studies and yeast counts on the end of 4th, 8th, 12th, 16th and 20th days after surgery. Edema rate in treated groups in comparison with control and placebo groups significantly decreased ($p < 0.05$). new blood formation, fibroblast migration, collagen deposition and re-epithelization rate in comparison with control and placebo groups significantly increased ($p < 0.05$). Topical application of *Mentha piperita* and *Rosmarinus officinalis* accelerate *Candida albicans* infected wound healing rate. This treatment option may be valuable in clinical practice.

Keywords: *Mentha piperita*, *Rosmarinus officinalis*, *Candida albicans*, infected wound healing.

*Corresponding author: Farahpour, M.R.

Address: Department of Veterinary Clinical Science, Urmia Branch, Islamic Azad University, Urmia, Iran. Tel: +98441-4373676

Email: mrf78s@gmail.com