

## بررسی آلودگی‌های انگلی کرمی و تک‌یاخته‌ای در موش‌های آزمایشگاهی یک مرکز تولید و پرورش حیوانات آزمایشگاهی

\*روزبه فلاحی

دانشیار بخش تولید و پرورش حیوانات آزمایشگاهی، موسسه تحقیقات واکسن و سرم سازی رازی، سازمان تحقیقات، آموزش و

ترویج کشاورزی، کرج، ایران

تاریخ پذیرش: ۱۳۹۸/۱۱/۱۶

تاریخ دریافت: ۱۳۹۸/۰۶/۰۵

### چکیده

یکی از مهم‌ترین توصیه‌ها در مورد حیوانات آزمایشگاهی، استفاده از حیوانات تعریف شده با فلور میکروبی مشخص است. بر اساس توصیه فدراسیون انجمن‌های علوم حیوانات آزمایشگاهی اروپا، پایش بهداشتی حیوانات، خصوصاً در مورد عفونت‌های قابل انتقال به انسان الزامی است. بر طبق پروتکل FELASA، ۵۰ سر موش آزمایشگاهی نژاد NIH یک مرکز پرورش حیوانات آزمایشگاهی به صورت تصادفی انتخاب و از نظر نماتدها، سستدها و پروتوزوآها بررسی شدند. ۱۰۰٪ نمونه‌ها آلودگی به نماتد داشتند که همگی *Syphacia obvelata* بودند. همچنین ۴۰٪ آنها، آلودگی به سستدها را داشتند که درصد آلودگی در موش‌های جنس ماده ۱۰٪ و در جنس نر ۸۵٪ بود. تمامی سستدها *Rodentolepis nana* بودند. در بررسی آلودگی به *Cysticercus fasciolaris* تمام موارد منفی و هیچ‌گونه آثاری از حضور انگل در سطح و داخل کبدها مشاهده نگردید. در بررسی انگل‌های تک‌یاخته تقریباً تمامی آنها آلودگی به تک‌یاخته‌ها را داشتند. بیشترین میزان تک‌یاخته‌ها مربوط به آمیب‌ها بود، همچنین آلودگی به میزان کمتر در مورد *Spironucleus spp.* مشاهده گردید. در بررسی تک‌یاخته *Encephalitozoon cuniculi*، با روش الایزا، میزان آلودگی، ۲۴/۳۹٪ بود. در بررسی تک‌یاخته *Klossiella muris* پس از انجام آزمایش‌های هیستوپاتولوژی، انگل در نواحی مختلف کلیه به صورت واضح مشاهده نشد ولی ضایعات آسیب‌شناسی در تمامی نمونه‌های بافتی مشاهده گردید که ممکن است متأثر از مراحل مختلف انگل باشد. با توجه به آلودگی به اکثر عوامل انگلی بررسی شده خصوصاً وجود عفونت‌های قابل انتقال به انسان باید حذف کلنی آلوده و جایگزین کردن کلنی پاک صورت گیرد.

کلمات کلیدی: آلودگی انگلی، کرم، تک‌یاخته، موش

نویسنده مسئول: روزبه فلاحی

آدرس: کرج، موسسه تحقیقات واکسن و سرم سازی رازی. شماره تلفن: ۰۲۶۳۴۵۷۰۰۲۸

پست الکترونیک: fallahiroozbeh@gmail.com

## مقدمه

بر اساس توصیه فدراسیون انجمن‌های علوم حیوانات آزمایشگاهی اروپا، پایش بهداشتی حیوانات، به‌منظور صدور گواهی سلامت آن‌ها الزامی است. بر طبق توصیه‌های این فدراسیون عوامل عفونت‌زا به‌طور مستقیم در سلامت حیوانات آزمایشگاهی و نهایتاً در کارهای پژوهشی صورت گرفته روی آن حیوانات تأثیر می‌گذارند. بسیاری از عوامل عفونت‌زا در حیوانات آزمایشگاهی موجب ایجاد عفونت در انسان می‌شوند که زئونوز هستند؛ بنابراین با دلایل ذکر شده مهم است که برنامه‌های پایش بهداشتی به عنوان یک سیستم کنترل کیفی مهم به اجرا در آیند (۱، ۱۱). نماتدها، پروتوزوآها و سستدها، عوامل انگلی مهم از نظر FELASA هستند که در این پژوهش به بررسی آن‌ها در کلنی موش‌های آزمایشگاهی نژاد NIH یک مرکز پرورش حیوانات آزمایشگاهی پرداخته شده است. تنیده و همکاران در سال ۲۰۱۰ گزارشی از عفونت انگل‌های کرمی حیوانات آزمایشگاهی دانشکده پزشکی شیراز و خطر انتقال آن‌ها به انسان را منتشر کردند. در آن گزارش میزان آلودگی موش‌های آزمایشگاهی نژاد BALB/c و C57BL/6 به نماتد *Syphacia obvelata* را به ترتیب، ۹۰٪ و ۱۰۰٪ اعلام شده است (۱۳).

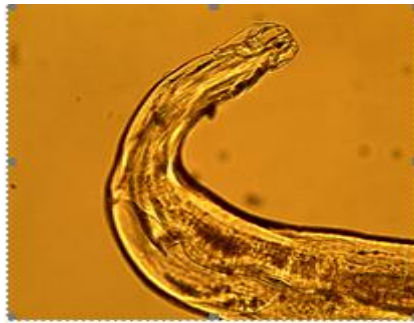## مواد و روش کار

با توجه به دستور العمل FELASA با احتساب ۵۰٪ شیوع آلودگی در سطح کلنی حیوانات و با اطمینان ۹۹/۹٪، از کلنی پرورشی تعداد ۵۰ سر حیوان به

صورت تصادفی انتخاب شد که پایش انگلی شدند (۱۱). برای تشخیص آلودگی موش‌های آزمایشگاهی به نماتدهایی نظیر *Syphacia muris* و *Syphacia obvelata*، بر اساس مشاهده و ویژگی‌های تخم انگل، از روش نوار چسب سلوفان چسبیده شده در اطراف مقعد حیوان استفاده گردید. همچنین پس از کشتن حیوان به روش‌های انسانی، محتویات دستگاه گوارش از نظر وجود کرم مورد بررسی قرار گرفتند. همچنین از کبد، کلیه‌ها، قلب و ریه‌ها نمونه‌های لازم اخذ گردید. نمونه‌های مدفوع بصورت تصادفی از موش‌ها اخذ و به روش Clayton-lane از آنها آزمایش به عمل آمد تا هم تخم نماتدها و سستدها قابل شناسایی باشند (۴). برای بررسی آلودگی *Encephalitozoon cuniculi* به روش الیزا و با کیت شرکت Biocat آلمان و بر طبق دستورالعمل انجام شد. همچنین مقاطع بافتی از کلیه‌ها تهیه و با روش هماتوکسیلین-ئوزین رنگ آمیزی گردید و در زیر میکروسکوپ از لحاظ وجود تک‌یاخته *Klossiella muris* بررسی شدند (۴).

## نتایج

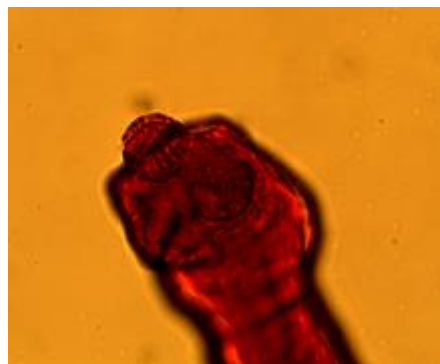
از کل نمونه‌های بررسی شده، ۱۰۰٪ آلودگی به نماتد داشتند. تعداد کرم شمارش شده در هر نمونه موش، ۶۰-۲۰ عدد بود. با استفاده از کلیدهای تشخیصی مشخص شد که همگی *Syphacia obvelata* هستند (شکل ۱).



شکل ۱- تصاویر ناحیه دهانی و دمی نماد *Syphacia obvelata* (بزرگنمایی = ۱۰۰x)

بود. پس از رنگ آمیزی سستدهای جداشده با رنگ آلوم کارمین و با کلیدهای تشخیصی مشخص شد که تمامی سستدها *Rodentolepis nana* هستند (شکل ۲). (۴).

پس از بررسی ۵۰ نمونه از روده‌ها مشخص گردید که ۴۰٪ آن‌ها به سستدها آلوده بودند. درصد آلودگی در موش‌های جنس ماده ۱۰٪ و در جنس نر ۸۵٪ بود. تعداد کرم شمارش شده در هر نمونه موش، ۶-۱ عدد



شکل ۲- تصاویر ناحیه دهانی، اسکولکس، بادکش‌ها، روستلوم، و قلاب‌های *Rodentolepis nana* رنگ آمیزی شده با آلوم کارمین (بزرگنمایی = ۴۰۰x)

تک یاخته‌ها مربوط به آمیب‌ها بود. همچنین آلودگی به میزان بسیار کمتر در مورد *Spironucleus spp.* مشاهده گردید. در بررسی تک یاخته *Encephalitozoon cuniculi* با روش الایزا، میزان آلودگی، ۲۴/۳۹٪ بود. در نمونه مقاطع بافت کلیه رنگ آمیزی شده ظاهر مورفولوژیک اسپوروسیست *Klossiella muris* و مراحل مختلف چرخه زندگی آن، مشاهده نگردید ولی نواحی نکروزه در مقاطع بافتی، نفریت بینابینی، پرخونی مویرگ‌ها، واکوئوله

موش‌های آزمایشگاهی از نظر احتمال آلودگی به *Cysticercus fasciolaris* که مرحله لاروی سستدی بنام *Taenia taeniaeformis* است نیز مورد بررسی قرار گرفتند. با توجه به آن که مرحله لاروی این انگل در جوندگان کوچک که بعنوان میزبان واسط است در کبد ایجاد ضایعه می‌کند، در تمامی کبدهای موش‌های مورد بررسی از لحاظ حضور این لارو انگل منفی بودند. از کل نمونه‌های روده بررسی شده، تقریباً تمامی آن‌ها آلودگی به تک یاخته‌ها را داشتند. بیشترین میزان

موش‌های آزمایشگاهی به تک‌یاخته *Klossiella muris* را منتشر کردند. میزان آلودگی ۱۶/۶۶٪ و مراحل مختلف تکاملی انگل تک‌یاخته در لوله‌های کلیوی مشاهده گردید (۳). با توجه به آلودگی موش‌های آزمایشگاهی بررسی شده در این پژوهش، در مورد عفونت‌های قابل انتقال به انسان باید حذف کلنی آلوده و جایگزین کردن کلنی پاک صورت گیرد.

### منابع

- ۱- فلاحی، ر.، منصوری، م.ع.، (۱۳۹۶). پایش بهداشتی موش‌های آزمایشگاهی نژاد NIH موسسه رازی نسبت به باکتری کلستری‌دیوم پیلی فورم در سال ۱۳۹۵. تحقیقات دامپزشکی و فرآورده‌های بیولوژیک، ۱۱۷، صفحات ۸۴-۷۸.
- ۲- فلاحی، ر.، نوروزی، الف.، اسلام پناه، م.، (۱۳۹۵). بررسی آلودگی انگلی *Trichosomoides crassicauda* در رت‌های آزمایشگاهی یک مرکز تولید و پرورش حیوانات آزمایشگاهی ایران، مجله پژوهش‌های جانوری (مجله زیست‌شناسی ایران)، ۲۹، صفحات ۸۵-۷۷.
- ۳- نورانی، ح.، حبیبیان دهکردی، س.، گرامی، ر.، (۱۳۹۲). عفونت *Klossiella muris* در موش‌های آزمایشگاهی، نشریه دامپزشکی (پژوهش و سازندگی)، ۱۰۱، صفحات ۱۲-۹.
- 4- Baker, D.G. (2007). Flynn's parasites of laboratory animals. Second edition, American College of Laboratory Animal Medicine, Blackwell Publishing.
- 5- Didier, E.S., Bertucci, D.C.; Green, L.C.; Stovall, M.E., Didier, P.J. (2001). *Encephalitozoon cuniculi* infection in mice with the chronic granulomatous disease (CGD) disorder. *Journal of Eukaryotic Microbiology*, 79-80.
- 6- Elmadawy, R.S., Radwan, M.E.I. (2011). *Klossiella muris* infecting laboratory and wild mice in Egypt. *Global Veterinaria*, 6: 281-285.
- 7- Harslund, J.L.F., Mandrupsen, K., Bollen, P. (2016). *Syphacia obvelata* and *Radfordia affinis* infection in mice treatment strategy, implementation of a new health monitoring

شدن سیتوپلاسم لوله‌ها و آتروفی و دژنراسانس سلول‌های اپی‌تلیال در زیر سطح کپسول بومن به صورت وسیع مشاهده شد که بر مبنای مطالعات انجام گرفته در این گونه و سایر گونه‌ها ممکن است متأثر از مراحل مختلف انگل باشد (۶).

### بحث

در ایران برنامه‌های پایش بهداشتی در مراکز پرورش حیوانات آزمایشگاهی به صورت مدون و برنامه‌ریزی شده انجام نمی‌گردد اما گزارشات متعددی از موارد آلودگی وجود دارد. فلاحی و همکاران در سال ۱۳۹۵ گزارشی از آلودگی رت‌های آزمایشگاهی نژاد Wistar یک مرکز تولید و پرورش حیوانات آزمایشگاهی ایران را به نام *Trichosomoides crassicauda* ارائه کردند (۲). آلودگی موش‌های آزمایشگاهی به *Syphacia obvelata* و *Hymenolepis diminuta* در مطالعات انجام شده در سایر کشورها وجود دارد (۷، ۹، ۱۲). گرچه آلودگی به *Syphacia obvelata* در انسان غیر معمول است، ولی رعایت کامل موارد بهداشتی در پرسنلی که با جوندگان کار می‌کنند الزامی است (۱۱). Macnish و همکاران در سال ۲۰۰۳ در بررسی انگل‌های دستگاه گوارش مردم نواحی غرب استرالیا بر اساس تشخیص میکروسکوپی نمونه‌های مدفوع، به وجود *Hymenolepis nana* به عنوان انگل مشترک انسان و جوندگان اشاره کردند (۱۰). حسن‌پور و همکاران در سال ۲۰۱۷ گزارشی از آلودگی رت‌های سطح شهرهای دزفول، شوش و اندیمشک به *Cysticercus fasciolaris* به میزان ۷/۴٪ ارائه کردند (۸). Didier و همکاران در سال ۲۰۰۱، در پژوهشی، ضایعات گرانولوماتوز مزمن را در نخاع موش‌های مبتلا به *Encephalitozoon cuniculi* را مشاهده کردند (۵). نورانی و همکاران در سال ۲۰۱۴ گزارشی از آلودگی

- system and establishment of improved quarantine procedures, Biomedical Laboratory, University of Southern Denmark, DK-5000 Odense C, Denmark.
- 8- Hasanpour, H., Najafi, F., Gharagozlou, M.J., Jafarpour Azami, S., Fadavi, A., Paknezhad, N., Mowlavi, G. (2017). *Cysticercus fasciolaris* (*Taenia taeniaeformis* larval stage) in urban rats with illustration of histopathological changes in the liver. *Journal of Medical Microbiology and Infectious Diseases*, **5**: 43-46.
  - 9- Khalil, A.I., Lashein, G.H., Morsy, G.H., Abd El-Mottaleb, D.I. (2014). Oxyurids of wild and laboratory rodents from Egypt. *Life Science Journal*, **11**: 94-107.
  - 10- Macnish, M.G., Ryan, U.M., Behnke, J.M., Thompson, R.C. (2003). Detection of the rodent tapeworm *Rodentolepis* (=Hymenolepis) microstoma in humans. A new zoonosis? *International Journal for Parasitology*, **33**: 1079-1085.
  - 11- Mahler Convenor, M., Berard, M., Feinstein, R., Gallagher, A., Illgen-Wilcke, B., Pritchett-Corning, K., Raspa, M. (2014). FELASA recommendations for the health monitoring of mouse, rat, hamster, guinea pig and rabbit colonies in breeding and experimental units. *Laboratory Animal*, **48**: 178-192.
  - 12- Meade, T.M., Watson, J. (2014). Characterization of rat pinworm (*Syphacia muris*) epidemiology as a means to increase detection and elimination. *Journal of the American Association for Laboratory Animal Science*, **53**: 661-667.
  - 13- Tanideh, N., Sadjjadi, S.M., Mohammadzadeh, T., Mehrabani, D. (2010). Helminthic infections of laboratory animals in animal house of Shiraz University of Medical Sciences and the potential risks of zoonotic infections for researchers. *Iranian Red Crescent Medical Journal*, **12**: 151-157.