

بررسی تأثیر عصاره برگ گیاه حنا (*Lawsonia inermis*) بر ترمیم زخم پوستی رت نژاد ویستارعبدالحسین شیروی^۱، مهدی آل‌بویه^{۱*}، ویدا حجتی^۱ و حسن اکبری^۲

۱- دانشگاه آزاد اسلامی، واحد دامغان، گروه زیست‌شناسی، دامغان، ایران

۲- دانشگاه علوم پزشکی بقیه‌الله، گروه پاتولوژی، تهران، ایران

مسئول مکاتبات: alebooyeh.mehdi@gmail.com

چکیده

درمان زخم‌ها یکی از اساسی‌ترین مسائلی است که بشر از ابتدای خلقت با آن روبرو بوده است. لذا تلاش برای یافتن ترکیباتی که ضمن تأثیرگذاری بر بهبود زخم‌ها دارای کمترین عوارض جانبی باشد یکی از آرزوهای انسان است و در این خصوص گیاهان دارویی از اهمیت خاصی برخوردارند. از آنجایی که عصاره گیاه حنا (*Lawsonia inermis* L.) دارای اثر ضدالتهابی و ضدعفونی‌کنندگی می‌باشد، در این پژوهش اثر عصاره این گیاه بر روی ترمیم زخم پوستی مورد بررسی قرار گرفته است. پس از جمع‌آوری و خشک نمودن برگ‌های گیاه، با اضافه کردن ۲۰۰ گرم از گیاه پودر شده، به ۱۰۰۰ میلی لیتر الکل ۷۰ درصد و سپس تعیین چگالی عصاره تغلیظ شده انجام و با غلظت ۲۵٪ وزنی - وزنی در پایه اسرین تهیه گردید. برای مطالعه از ۴۸ سر موش نر رت نژاد ویستار با محدوده وزنی ۲۱۰-۲۰۰ گرم استفاده شد. موش‌ها به سه گروه ۱۶ تایی تحت عنوان گروه‌های کنترل، شاهد و تجربی تقسیم شدند، سپس در هر سه گروه زخم‌هایی به طول ۳ سانتی‌متر بر روی پوست ناحیه پشتی کمری حیوانات ایجاد گردید. برای بررسی روند ترمیم زخم‌ها هر روز طول زخم اندازه‌گیری گردید و مساحت و درصد بهبودی زخم گروه‌های مختلف طی تمام روزهای درمان بر اساس آزمون *one way ANOVA* و *Tukey* با یکدیگر مقایسه شدند. به منظور مطالعات بافت‌شناسی، در روزهای چهارم، هفتم، چهاردهم و بیست و یکم از هر گروه نمونه‌هایی از ضخامت کامل زخم‌ها برداشته شد. در بررسی انجام شده متوسط زمان ترمیم کامل زخم در گروه آزمایش از گروه کنترل و گروه شاهد کمتر بود. نتایج نشان می‌دهد که گروه درمان نسبت به بقیه گروه‌ها بهترین اثر را در ترمیم زخم پوستی داشته است. احتمال می‌رود که اجزاء موثر گیاه حنا دارای اثرات ضدالتهابی و ضدباکتریایی بوده و موجب کاهش التهاب، خونریزی و ادم زخم و همچنین موجب تحریک ساخت کلاژن و انقباض سریعتر زخم، رگ‌زایی و اتساع عروقی می‌شوند.

کلمات کلیدی: زخم پوستی، التیام، عصاره گیاه حنا، رت

مقدمه

سرعت بهبود زخم را افزایش داد، درصد عفونت زخم کاهش خواهد یافت و به این شیوه، در کل جریان بهبود زخم تسریع ایجاد می‌شود [۸]. داروهای گیاهی (به دانه، شیرین بیان، بابونه...) و شیمیایی (اکسید دو زنگ، دکسپاننتول، فنی توئین...) فراوانی جهت ترمیم زخم به کار برده می‌شود. گیاه حنا (*Lawsonia inermis*) از تیره حنا (*Lythraceae*) بومی نواحی مدیترانه‌ای، خاور نزدیک و هند است. در ایران حنا در نواحی جنوب کشور از جمله بلوچستان و بم می‌روید. بیشترین قسمت مورد استفاده حنا برگ‌های بالغ آن است. البته پوست، گل و میوه آن هم استفاده می‌شود.

با توجه به این که تا کنون داروی گیاهی موثری برای التیام زخم معرفی نشده است، هدف از پوهش حاضر بررسی علمی تأثیر عصاره الکلی گیاه حنا با استفاده از آزمایش بر روی زخم پوستی رت نژاد ویستار می‌باشد. التیام یا ترمیم زخم یک فرایند بهبودی است که به دنبال ضایعه پوست و سایر نسوج ایجاد می‌شود [۵]. یکی از اهداف علم پزشکی، ترمیم زخم در زمان کوتاه‌تر و با عوارض جانبی کمتر است [۱۱]. افزایش سرعت بهبود زخم، اثرات زیادی چه از نظر اقتصادی و چه از نظر بهداشتی دارد. هر چه بتوان

روکش از کاغذ آلومینیومی (دور از نور) و در دمای ۴-۰ درجه سانتی‌گراد نگهداری شد.

حیوانات آزمایشگاهی: جهت انجام این آزمایش از ۴۸ سر موش نر رت نژاد ویستار در محدوده وزنی ۲۱۰-۲۰۰ گرم، از مرکز سرم سازی رازی کرج تهیه شدند و در خانه‌ی حیوانات با شرایط آزمایشگاهی مناسب، درجه حرارت 22 ± 2 درجه سانتی‌گراد و سیکل نوری ۱۲ ساعت روشنایی، ۱۲ ساعت تاریکی و نیز رطوبت نسبی هوا بین ۴۰ تا ۶۰ درصد نگهداری شدند. در این مدت آب و غذای کافی در دسترس حیوانات قرار داشت. حیوانات به سه گروه ۱۶ تایی: گروه اول به عنوان کنترل بدون درمان، گروه دوم از اسرین، گروه سوم از پمادهای ساخته شده از عصاره برگ گیاه حنا در پایه اسرین که به صورت یک بار در روز استفاده گردید، تقسیم شدند.

روش ایجاد زخم و درمان آن: ابتدا حیوان را با اتر بیهوش و موهای قسمت پشت حیوان کوتاه (Shave) شد، به طوری که موها به طور کامل برداشته شد. سپس ناحیه پشت حیوان (موضع) با بتادین ضدعفونی گردید و با استفاده از تیغ و رعایت کلیه اصول جراحی زخم ۳ سانتی‌متری به عمق درم و هیپودرم ایجاد نموده و روز عمل، روز صفر محسوب شد. بدین ترتیب که گروه ۱ بدون درمان نگهداری شد، گروه ۲ توسط اسرین و گروه ۳ با پمادهای ساخته شده از عصاره برگ گیاه حنا در پایه اسرین که به صورت یک بار در روز استفاده گردید، تیمار شدند. علاوه بر این مساحت زخم نیز هر ۲۴ ساعت یک بار تا بهبود کامل زخم اندازه گیری شد و توسط دوربین عکس برداری دیجیتال از هر نمونه عکس برداری انجام شد. برای این کار، حیوان را در وضعیت خوابیده به روی شکم قرار داده و با استفاده از کولیس، طول زخم محاسبه شد. خطای اندازه گیری با ۳ بار اندازه‌گیری و به دست آوردن معدل آن‌ها به حداقل

این گیاه حاوی مواد مؤثره‌ای از قبیل مواد رنگی، تانن، رزین، روغن فرار و مواد چربی است. از رنگ قرمز این گیاه به عنوان یک رنگ طبیعی برای ساختن مواد آرایشی مورد استفاده برای رنگ کردن مو و پوست استفاده می‌شود. پودر برگ این گیاه به صورت خمیر به عنوان وسیله آرایشی و تزئینی و نیز به عنوان دارو در طب سنتی برای درمان سوختگی، زخم و برخی عفونتهای قارچی در بعضی کشورهای خاورمیانه مورد استفاده قرار می‌گیرد. از خواص درمانی ذکر شده برای این گیاه می‌توان مواردی از قبیل کمک به بهبود زخم‌های عفونی ناشی از باکتری‌های گرم مثبت، درمان دمل و جوش، اثر ضدقارچی قوی، اثر قابض و اثر ضد التهابی آن نام برد. خاصیت ضد میکروبی خمیر این گیاه بر روی گروه‌های مختلفی از باکتری‌ها مورد بررسی قرار گرفته است [۹]. با توجه به این که تا کنون داروی موثری برای التیام زخم معرفی نشده است، هدف از پژوهش حاضر بررسی علمی تأثیر عصاره الکلی گیاه حنا با استفاده از آزمایش بر روی زخم پوستی موش رت نژاد ویستار می‌باشد.

مواد و روش کار

تهیه گیاه: گیاه حنا در فصل بهار از استان سیستان و بلوچستان جمع آوری و توسط گیاه‌شناس دانشگاه آزاد اسلامی واحد شهرری شناسایی شد.

تهیه عصاره و پماد: برای استخراج مواد موثر از روش خیساندن استفاده شد. به ۲۰۰ گرم از پودر برگ گیاه حنا، ۱۰۰۰ میلی لیتر الکل ۷۰ درصد اضافه و به مدت ۳ روز نگهداری گردید، سپس عصاره به کمک کاغذ صافی و قیف جدا و توسط دستگاه تقطیر در خلاء تا حد امکان تغلیظ شد، پس از تعیین چگالی عصاره تغلیظ شده، با غلظت ۲۵٪ وزنی - وزنی در پایه اسرین (ساخت انستیتو پاستور ایران) تهیه گردید [۱۰، ۱۲]. به منظور جلوگیری از اکسیداسیون در طی آزمایش، عصاره الکلی در ظروف تیره و به همراه

سه گروه از روز چهارم تا روز بیست و یکم رو به افزایش می‌باشد، نتایج نشان می‌دهد که افزایش معنی داری در گروه تجربی نسبت به گروه‌های کنترل و شاهد در حد $p \leq 0.05$ مشاهده می‌شود و افزایش درصد بهبودی زخم در گروه آزمایش نسبت به گروه کنترل و گروه شاهد افزایش بیشتری داشته است. در نتایج به دست آمده از مطالعه بافت شناسی نمونه‌ها در روز چهارم، در نمونه‌های پوستی گروه ۱ (بدون درمان) و گروه ۲ (دریافت کننده اسرین) اپیدرم دیده نمی‌شود، زخم به همراه خونریزی و التهاب در درم مشهود است (تصویر ۱). ناحیه التهاب ناشی از زخم دیده می‌شود. درم سطحی نامنظم و توسط سلول‌های التهابی مرتشع شده است. در قسمت درم سطحی غدد تولید کننده سباسه و غدد عرق دیده نمی‌شود. در ناحیه زیر زخم باندهای کلاژن افزایش چشمگیر پیدا کرده و گلبول‌های چربی تجمع یافته است که در اطراف این گلبول‌ها نیز سلول‌های التهابی حاد (نوتروفیل) و مزمن (لنفوسیت و ماکروفاژ) دیده می‌شود و افزایش عروق نیز دیده می‌شود.

در نمونه‌های مربوط به گروه آزمایش در روز چهارم درمان، میزان رگ‌سازی و سلول‌های التهابی افزایش یافته است. بیشتر سلول‌های التهابی از نوع تک هسته‌ای (لنفوسیت و ماکروفاژ) است و تعداد اندکی نوتروفیل مشاهده می‌شود (تصویر ۲).

تصاویر پوستی گروه آزمایش (درمان با پمادهای ساخته شده از عصاره برگ گیاه حنا در پایه اسرین) در روز هفتم، موید تکثیر سلول‌های اپیدرمی در کناره زخم به همراه واکنش التهابی و تشکیل مختصر نسج گرانولاسیون و گلبول‌های قرمز بوده است (تصویر ۳).

در نمونه‌های پوستی گروه آزمایش (درمان با پمادهای ساخته شده از عصاره برگ گیاه حنا در پایه اسرین) در روز چهاردهم نیز اپیدرم در حال تشکیل شدن

رسید. برای اندازه‌گیری درصد بهبود زخم، مساحت زخم در روزهای آزمایش با استفاده از کولیس با دقت میلی‌متری اندازه‌گیری شد. با استفاده از فرمول زیر درصد بهبودی محاسبه شد [۱۳].

$$\text{درصد زخم در روز } X = \frac{\text{مساحت زخم در روز اول}}{\text{مساحت زخم}} \times 100$$
$$\text{درصد زخم} = 100 - \text{درصد بهبودی}$$

به منظور بررسی آماری نتایج، درصد بهبودی زخم گروه‌های مختلف طی تمام روزهای درمان بر اساس آزمون one way ANOVA و Tukey با یکدیگر مقایسه شدند.

مطالعات بافت شناسی: جهت بررسی‌های بافت شناسی از روش رنگ آمیزی هماتوکسیلین و ائوزین استفاده شد. بدین ترتیب که نمونه‌هایی از ضخامت کامل پوست در روزهای چهارم، هفتم، چهاردهم و بیست و یکم درمان از یک حیوان اضافی که در هر گروه برای مطالعه بافت شناسی در نظر گرفته شده بودند، برداشته شدند (۷). نمونه‌ها پس از شست و شو با سرم فیزیولوژی در محلول فرمالین ۱۰ درصد نگهداری و ثابت شده، پس از گذراندن مراحل آب گیری در الکل با غلظت‌های صعودی ۶۰ تا مطلق، با استفاده از گزلیل شفاف شده و با پارافین قالب گیری شدند. برش‌هایی، شامل پوست و بستر زخم از بافت‌ها تهیه و با روش متداول H&E رنگ آمیزی و در نهایت با میکروسکوپ نوری مطالعه شدند [۱، ۲].

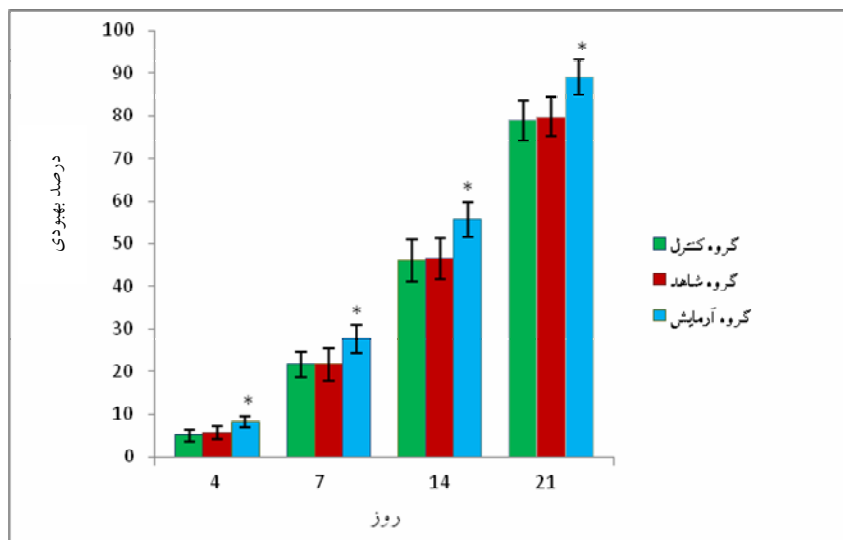
نتایج

بین مساحت زخم و درصد بهبودی زخم‌های گروه کنترل و شاهد، اختلاف آماری معنی داری وجود نداشت، اما این گروه‌ها با گروه آزمایش اختلاف آماری ($p \leq 0.05$) داشتند. همان‌طور که در نمودار ۱ ملاحظه می‌شود، درصد بهبودی زخم‌ها در مقایسه بین

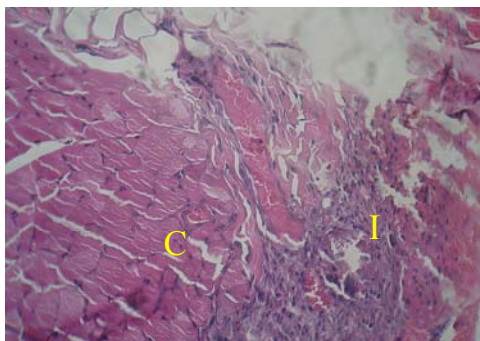
و قسمتی دیگر بدون ضمام پوستی در درم دیده می شود و قدری پرخونی در بافت قابل رویت است. در بعضی نمونه های گروه آزمایش اپیدرم به طور کامل تشکیل شده، فولیکول مو و غدد سیاسه تکامل یافته، پرخونی و التهاب مشاهده نمی شود.

بود، رشته های کلاژن و فیروبلاستها در عمق درم قابل مشاهده بوده و مقدار کمی التهاب و نکروز دیده می شد.

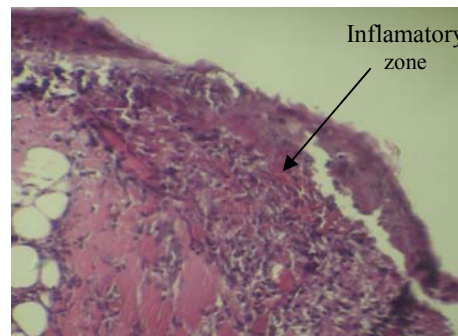
در روز پایان درمان، در نمونه های پوستی گروه کنترل و گروه شاهد با آن که اپیدرم مشاهده می شود اما ضمام پوستی مشاهده نمی شوند، در صورتیکه در گروه آزمایش، قسمتی از اپیدرم همراه ضمام پوستی



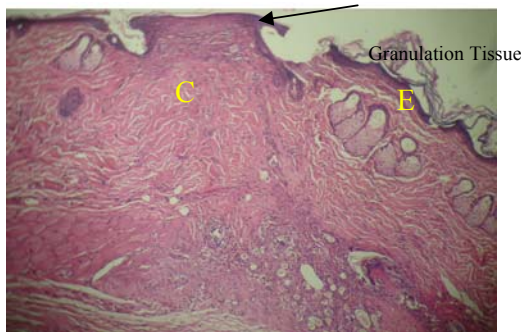
نمودار ۱. درصد بهبودی سطح زخم در چهار دوره مورد بررسی (۴، ۷، ۱۴ و ۲۱)



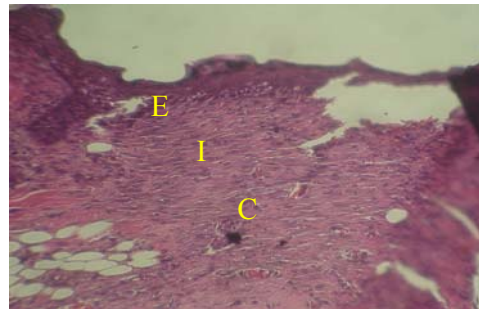
تصویر ۲. مطالعه میکروسکوپی ناحیه زخم $\times 400$ در روز چهارم در گروه آزمایش (با رنگ آمیزی H&E)
I: ناحیه التهاب C: کلاژن



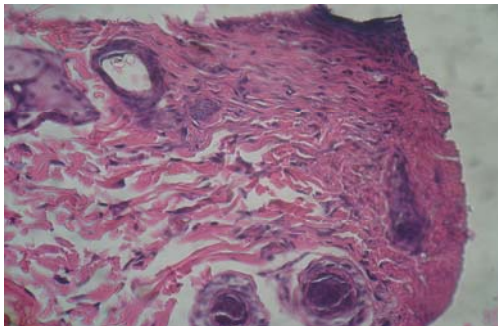
تصویر ۱. مطالعه میکروسکوپی ناحیه زخم $\times 100$ در روز چهارم در گروه کنترل (با رنگ آمیزی H & E)



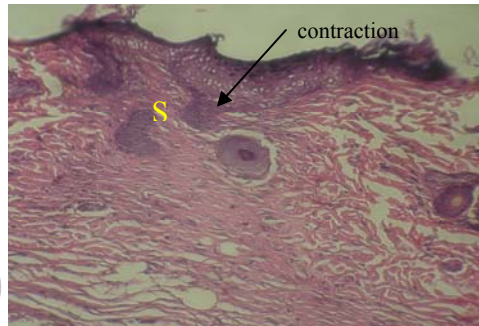تصویر ۴. مطالعه میکروسکوپی ناحیه زخم $\times 100$ در روز هفتم در گروه آزمایش (با رنگ آمیزی H & E)
(E)



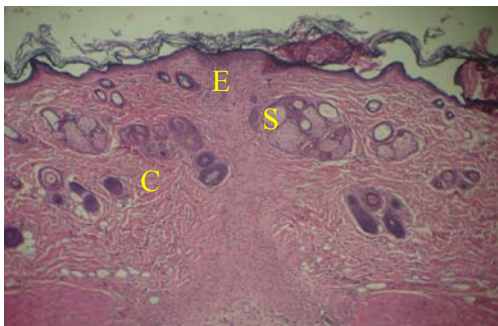
تصویر ۳. مطالعه میکروسکوپی ناحیه التهاب $\times 250$ در روز هفتم در گروه شاهد (با رنگ آمیزی H & E)
E: اپیدرم C: کلاژن S: بافت اسکار



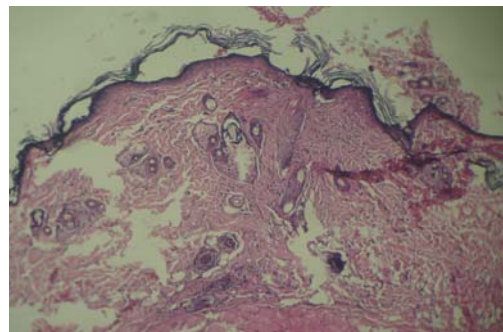
تصویر ۶. مطالعه میکروسکوپی ناحیه التهاب حاد و مزمن و افزایش عروق ($\times 400$) در روز چهاردهم در گروه آزمایش (H&E)



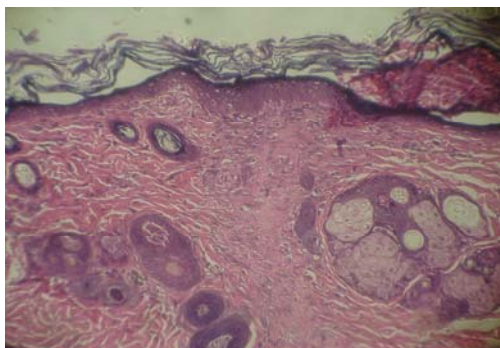
تصویر ۵. مطالعه میکروسکوپی ناحیه زخم $\times 250$ در روز چهاردهم در گروه شاهد (با رنگ آمیزی H&E)
S: بافت اسکار



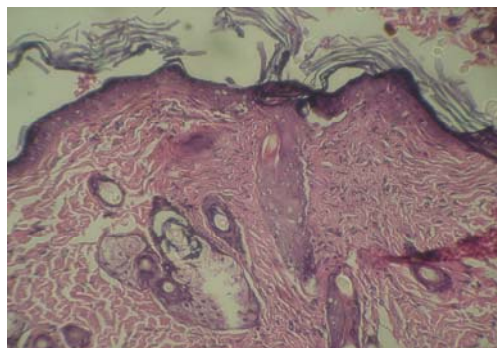
تصویر ۸. مطالعه میکروسکوپی ناحیه زخم $\times 100$ در روز بیست و یکم در گروه آزمایش (با رنگ آمیزی H & E)
E: اپیدرم C: کلاژن S: بافت اسکار



تصویر ۷. مطالعه میکروسکوپی ناحیه زخم $\times 100$ در روز بیست و یکم در گروه کنترل (با رنگ آمیزی H & E)



تصویر ۱۰. مطالعه میکروسکوپی ناحیه زخم $250 \times$ در روز بیست و یکم در گروه آزمایش (با رنگ آمیزی H & E)



تصویر ۹. مطالعه میکروسکوپی ناحیه زخم $250 \times$ در روز بیست و یکم در گروه کنترل (با رنگ آمیزی H& E)

بحث

یکم درمان در گروه آزمایش اپیدرم تشکیل شده و بافت گرانولاسیون کامل گشته، وجود رسوب بیشتر رشته‌های کلاژن و تراکم بالاتر فیبروبلاست‌ها و فولیکول‌های مو و رگ‌های خونی و کمتر بودن طول دوره ترمیم در این گروه در می‌یابیم که پماد عصاره حنا موجب ترمیم سریع‌تر و بهتر نسبت به دیگر گروه‌های درمانی شده است.

در پژوهش حاضر عصاره حنا با داشتن ترکیبات شیمیایی از قبیل گلیکوزیدهای فنلی متعدد نظیر کومارین (Coumarin)، گزانتون (Xanthone)، کینوئید (Quinoids)، گلیکوزید بتاسیتوسترول و تانن‌ها و آلکالوئیدها در برگ‌های گیاه به عنوان بخش دارویی گیاه حنا تأثیر مثبتی بر روند ترمیم زخم نشان داد و از مهمترین اجزای آن لاسون است که دارای اثرات ضد التهابی و ضد باکتریایی می‌باشد. وجود لاسون در گیاه حنا که خاصیت ضد التهابی دارند و همچنین وجود گلیکوزیدها که مهارکننده فعالیت ماکروفاژ و در نتیجه مهار تولید واسطه‌های شیمیایی التهابی و نهایتاً کاهش التهاب می‌شوند و وجود آلکالوئیدها با اثرات قوی فیزیولوژیک [۹] دلیل دیگری برای موثر بودن این گیاه در التیام زخم‌های پوستی می‌باشد. با توجه عدم انجام تحقیق دیگری در خصوص تأثیر عصاره برگ گیاه حنا بر روند التیام

ترمیم زخم دارای مراحل مختلف التهاب، تکثیر و بازسازی است که هرکدام از این‌ها خود از مراحل متعدد دیگری تشکیل شده که پاره‌ای از آنها باهم تداخل داشته و به راحتی از هم قابل تفکیک نیستند [۳]. لذا بهبود کمی و کیفی هر کدام از مراحل می‌تواند منجر به تسریع ترمیم زخم و کاهش عوارض ناشی از آن شود.

در پژوهش حاضر طبق بررسی‌های انجام شده در روند ماکروسکوپی ترمیم زخم، سرعت التیام زخم در نمونه‌های مربوط به گروه آزمایش به طور معنی داری از نمونه‌های دو گروه کنترل و شاهد بالاتر بود و این مسئله گویای اثر مثبت عصاره الکلی برگ گیاه حنا بر روند التیام زخم می‌باشد. همچنین مدت زمان ترمیم زخم در گروه‌های کنترل (بدون درمان) و شاهد (دریافت کننده اسرین) طولانی‌تر و در گروه آزمایش (درمان شده با پمادهای ساخته شده از عصاره برگ گیاه حنا در پایه اسرین) مدت زمان ترمیم زخم از بقیه کوتاه‌تر بوده و این گروه با دو گروه کنترل و شاهد اختلاف آماری معنی دار داشته است. این اختلاف در تصاویر میکروسکوپی بافت شناسی نیز به وضوح مشخص بود. لذا با جمع بندی اطلاعات فوق، در روز چهارم، هفتم، چهاردهم و همچنین بیست و



با این حال تحقیقات در مورد این گیاه هنوز در مراحل ابتدایی بوده و توصیه می‌ود اثر آن بر انواع دیگر زخم‌ها، سوختگی‌ها و التهاب و همچنین اثر آن بر رشد فیبروبلاست‌ها نیز بررسی گردد.

زخم، نتایج تحقیق حاضر، اثر مثبت عصاره الکلی برگ گیاه حنا با داشتن ترکیبات تشکیل دهنده برگ گیاه حنا (لاوسون، گلیکوزیدها و آلکالوئیدها) بر روند التیام زخم را در اختیار می‌نهد.

منابع

- 1- Bahadori M. (1990), [Pathology and staining methods]. Tehran University Pub. p. 216-17.(Persian)
- 2- Bancroft S. (1991), Theory and practice of histological techniques. 3st ed. Churchil Livingstone. p. 93-107.
- 3- Champion R.H., Burton J.L., Burns D.A., Breathnach S.M. (1998), Textbook of dermatology. Oxford: Blackwell Science. p.337-9.
- 4- Diaz A.M., Abadb M.J. (2004), Phenylpropanoid glycosides from *Scrophularia scorodonia*: in vitro anti-inflammatory activity. Life Sciences, 74: 2515-26.
- 5- Ferguson M.W., Leigh I.M. (1998), Wound healing textbook of dermatolog. 6th ed. London: Blackwell Science, 1: 337-43.
- 6- Frenandez M.A., Garcia M.D., Saenz M.T. (1996), Antibacterial activity of phenolic acid fraction of *Scrophularia frutescens* and *Scrophularia sambucifolia*. Ethnopharmacology Journal, 53(1): 4-11.
- 7- Giner R.M., Villalba M.L. (2000), Anti-inflammatory glycoterpenoids from *Scrophularia auriculata*. European J of Pharmacology, 389: 243-52.
- 8- Huong J.S, wang Y.H, Ling T.Y, Chuang S.S, Johnson F.E, Huang S.S. (2002), Synthelic TGF antagonist accelerates wound healing and reduces scarring. The FASEB Journal, 16: 1269-1270.
- 9- Malekzadeh, F. (1986), Antimicrobial activity of *Lawsonia intermis* L. Applied Microbiology, 16(4): 663- 664.
- 10- Moghbel A., Hemmati A.A. (2008), [Comparison of effects of anti-inflammatory gel prepared by glysertinic acid in licorice extract and plant rizome with hydrocortisone ointment in rats]. PhD Thesis. Ahwaz University of Medical Science (Persian).
- 11- Sabistan W. (1991), Textbook of surgery. 14th ed. New York: WB Saunders Company, 1: 171-3.
- 12- Tammri P. (2000), [The effect of Niphidipin on wound healing of rabbit skin]. PhD Thesis. Ahwaz University of Medical Science (Persian).
- 13- Walker H.L., Mason A.D. (1996), A standard animal burn. Journal of Trauma, 8: 10, 49-51