



## تاثیر عصاره هیدروالکلی بادرنجبویه بر آنزیم‌ها و بافت کبد در موش کوچک آزمایشگاهی

مهرداد مدرسی<sup>۱\*</sup>، صفیه گلخنی<sup>۲</sup>، مهرا ن مجلسی<sup>۲</sup>

۱- گروه علوم دامی، واحد خوراسگان (اصفهان)، دانشگاه آزاد اسلامی، اصفهان، ایران

۲- گروه زیست‌شناسی، واحد فلاورجان، دانشگاه آزاد اسلامی، فلاورجان، ایران

\*نویسنده مسئول مکاتبات: mehrdad\_modaresi@hotmail.com

تاریخ پذیرش: ۹۳/۲/۱

تاریخ دریافت: ۹۲/۱۱/۲۰

### چکیده

بادرنجبویه (*Melissa officinalis*) گیاهی است معطر که دارای خواص درمانی فراوان از جمله آرام‌بخش، آنتی‌اکسیدان و ضدباکتری می‌باشد. این تحقیق با هدف بررسی اثر عصاره هیدروالکلی بادرنجبویه بر میزان تغییرات فعالیت آنزیم‌های کبدی AST، ALT و ALP و بافت کبد در موش کوچک آزمایشگاهی نر نژاد Balb/C انجام گرفت. در این مطالعه تجربی ۴۰ سر موش کوچک آزمایشگاهی از نژاد Balb/C به صورت کاملاً تصادفی در پنج گروه شامل سه گروه تیمار و گروه‌های کنترل و دارونما تقسیم و در شرایطی یکسان نگهداری شدند. عصاره بادرنجبویه در سه دوز ۵۰، ۱۰۰ و ۲۰۰ میلی‌گرم بر کیلوگرم تهیه و به روش درون صفاقی به مدت ۲۰ روز به صورت یک روز در میان تزریق شد. از نرمال سالین نیز جهت تزریق به گروه دارونما استفاده گردید. بعد از آخرین تزریق خون‌گیری انجام و بافت کبد جدا گردید. میزان تغییرات آنزیم‌های AST، ALT و ALP توسط آزمون ANOVA با نرم افزار SPSS در سطح  $P \leq 0.05$  آنالیز گردید و در عین حال بافت کبد جهت بررسی تغییرات بافتی این اندام مورد بررسی قرار گرفت. نتایج حاکی از کاهش معنی‌دار ALT و ALP در دوز ۲۰۰ mg/kg است ( $P < 0.05$ ). تعداد هپاتوسیت‌ها و هیستولوژی بافت کبد تغییرات معنی‌داری را نشان نمی‌دهد. به طور کلی می‌توان گفت عصاره هیدروالکلی بادرنجبویه با کاهش فعالیت آنزیم‌های ALT و ALP و عدم تغییر در بافت کبد توانسته نقش حفاظتی خود را به اثبات برساند. از این رو در صورت استفاده صحیح می‌تواند نقش مهمی در پیشگیری و درمان بیماری‌ها در طب سنتی و طب رایج داشته باشد.

کلمات کلیدی: بادرنجبویه، آنزیم‌های کبدی، بافت کبد

### مقدمه

حال صدمه دیدن است [۱۶]. به همین علت اولین قدم برای تشخیص آسیب کبدی انجام آزمایشات به منظور اندازه‌گیری سطح آنزیم‌های کبدی است [۲۰]. بادرنجبویه گیاهی است معطر، علفی و چندساله با نام علمی *Melissa officinalis* که متعلق به رده‌ی دو لپه‌ای‌ها Lamiales، راسته‌ی لب‌گلی‌ها Magnoliopsida خانواده‌ی نعناعیان Lamiaceae و جنس *Melissa* است. بوی لیمو از مشخصات این گیاه است و به همین دلیل به آن Lemon balm هم گفته می‌شود [۱۱]. از رایج‌ترین خواص درمانی بادرنجبویه می‌توان به خواص آرام‌بخشی، آنتی‌اکسیدانی، ضداسپاسمی، ضدنفخ، ضد باکتری، ضدویروسی و ضدالتهابی آن اشاره نمود [۱۹].

مطالعه ترکیبات با منشاء گیاهی شاخه‌ای بسیار جالب در علوم پزشکی می‌باشد بسیاری از این ترکیبات دارای اثرات پیشگیری‌کننده بوده و می‌توانند در برخی جوامع با احتمال زیاد در مهار بیماری‌های خاص مورد استفاده قرار گیرند. بافت کبد مستعد دامنه‌ی وسیعی از آثار وخیم ایجاد شده توسط مصرف زیاد الکل، داروها و عفونت‌هایی همچون هپاتیت‌های ویروسی، سرطان و سایر بیماری‌ها می‌باشد [۱۵]. در طول مراحل اولیه آسیب‌های کبدی پیش از آنکه سیستم ایمنی فرد شروع به پاسخ‌دهی کند بیمار هیچ دردی را حس نمی‌کند به همین علت به این بیماری یک بیماری خاموش گفته می‌شود و ممکن است فرد هیچ علائم فیزیکی نداشته باشد اما بافت کبد در



ترکیباتی که در گیاه بادرنجبویه شناسایی شده‌اند شامل تعدادی از آلدئیدهای مونوترپنوئید، فلاونوئیدها و ترکیبات پلی‌فنولی به خصوص رزمارینیک اسید و گلیکوزیدهای مونوترپن می‌باشد [۶، ۱۰]. اسانس این گیاه ضد تشنج و آرام کننده است [۹]. این گیاه در بهبود قولنج دوران بچگی [۱۸]، رفع تنگی نفس مزمن، زکام، تب و لرز [۱]، تقویت کننده‌ی حافظه و بهبود آلزایمر [۳] کاربرد فراوانی دارد. در این طرح اثرات احتمالی عصاره هیدروالکلی بادرنجبویه در غلظت‌های متفاوت بر آنزیم‌های کبدی و ساختار بافت کبد مورد بررسی قرار گرفته است.

### مواد و روش کار

به منظور انجام این مطالعه تجربی از ۴۰ سر موش کوچک آزمایشگاهی از نژاد Balb/C، هم سن با وزن تقریبی ۲۵ تا ۳۰ گرم که از مرکز تحقیقات پاستور کرج تهیه شده بودند استفاده شد. نمونه‌ها به طور تصادفی به پنج گروه هشت تایی (مجموعاً ۴۰ عدد) شامل: گروه کنترل، دارونما (Placebo) و سه گروه تیماری با دوزهای ۵۰، ۱۰۰ و ۲۰۰ میلی‌گرم به ازای هر کیلوگرم وزن بدن تقسیم‌بندی شدند. سپس به منظور تطابق با محیط جدید به مدت ۱۴ روز در شرایط یکسان محیطی به صورت دمای ۲۲ تا ۲۶ درجه سانتی‌گراد و رطوبت نسبی ۴۰ تا ۶۰ درصد و چرخه‌ی طبیعی نور قرار گرفتند و همگی دسترسی آزاد به آب و غذا داشتند.

نمونه‌های گیاهی مورد نیاز در این آزمایش از مرکز تحقیقات کشاورزی استان اصفهان تهیه شد. به این منظور از گیاهان جوان و سالم که فاقد علائم بیماری و کمبود بودند استفاده شد. قسمت‌های هوایی گیاه جداسازی و به خوبی با آب شستشو داده و خشک شد و دوزهای ۵۰، ۱۰۰ و ۲۰۰ میلی‌گرم تهیه شد. عصاره بدست آمده در دوزهای ۵۰، ۱۰۰ و ۲۰۰ میلی‌گرم به ازای هر کیلوگرم وزن بدن به مدت ۲۰ روز به صورت یک روز درمیان تزریق شد همچنین از نرمال سالین نیز جهت تزریق به گروه Placebo (دوز صفر) استفاده گردید و گروه کنترل

بدون هیچ تزریقی باقی ماند. یک روز پس از آخرین تزریق خونگیری به صورت گیوتینی انجام گرفت و خون نمونه‌ها در لوله‌های آزمایش هپارینه شده ریخته شد تا جهت اندازه‌گیری آنزیم‌های AST، ALT و ALP به آزمایشگاه منتقل گردد. در پایان نمونه‌ها تشریح شده و بافت کبد آنها بدقت جدا شده و درون محلول فرمالین ۱۰٪ قرار داده شد. نمونه‌های بافتی به روش هماتوکسیلین-انوزین تهیه گردید.

نتایج بدست آمده از این تحقیق توسط نرم‌افزار SPSS بصورت میانگین  $\pm$  انحراف معیار مورد سنجش قرار گرفت و تجزیه و تحلیل آماری شامل آنالیز واریانس و آزمون توکی در سطح معنی‌دار  $P < 0.05$  انجام شد.

### نتایج

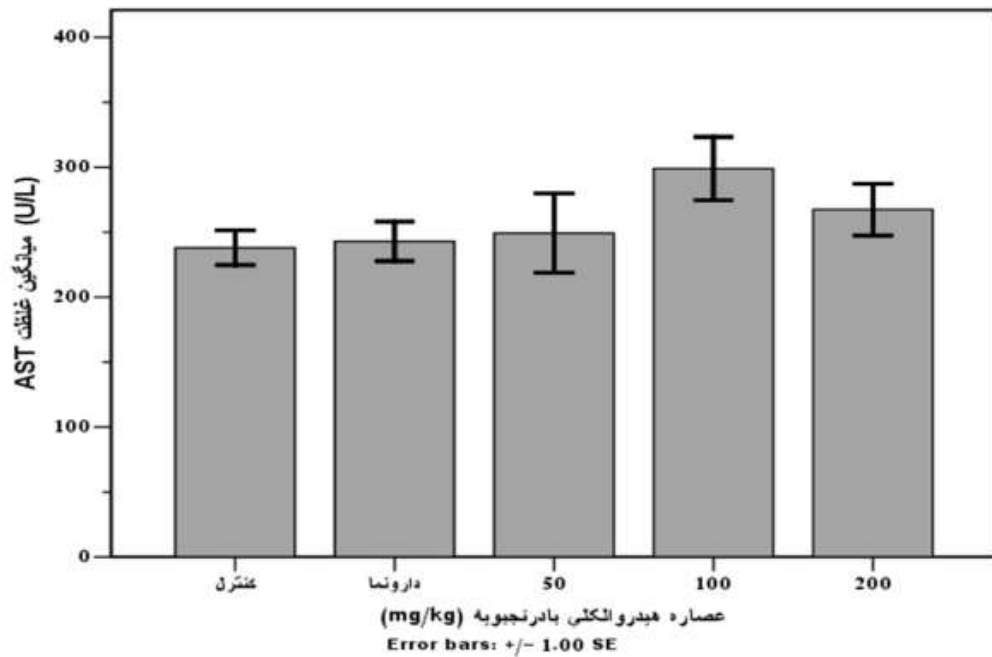
**اثر عصاره هیدروالکلی گیاه بادرنجبویه بر آنزیم‌های کبدی:** بر اساس نتایج بدست آمده افزایش میزان میانگین آنزیم آسپاراتات آمینوترانسفراز به صورت افزایش غیر معنی‌دار است که با توجه به نمودار ۱ این افزایش در گروه ۱۰۰ تزریقی نسبت به دیگر گروه‌ها افزایش بیشتری داشته‌است و گروه کنترل کمترین میزان غلظت آنزیم آسپاراتات آمینو ترانسفراز می‌باشد. بررسی تغییر در میانگین غلظت آنزیم آلانین آمینوترانسفراز بین تیمارهای مختلف آزمایش نشان‌دهنده کاهش مشخص در تیمارها بوده که از نظر آماری در تیمار ۲۰۰ معنی‌دار است ( $P < 0.05$ ) (نمودار ۲). با توجه به نمودار ۳ می‌توان کاهش آماری معنی‌داری را در غلظت آنزیم آلکالن فسفاتاز در دوز ۲۰۰ عصاره‌ی بادرنجبویه مشاهده کرد ( $P < 0.05$ ).

**اثر عصاره هیدروالکلی گیاه بادرنجبویه بر هیپاتوسیت‌ها:** بررسی میکروسکوپی مقاطع تهیه شده از بافت کبد نشان داد که بین گروه کنترل (شکل ۱)، پلاسبو و سه گروه تیمار از نظر شکل ظاهری تفاوت فاحشی وجود ندارد و هیچ‌گونه تخریب بافتی ناشی از تزریق عصاره بادرنجبویه مشاهده نمی‌شود. در اثر تزریق عصاره گیاه با دوز ۵۰

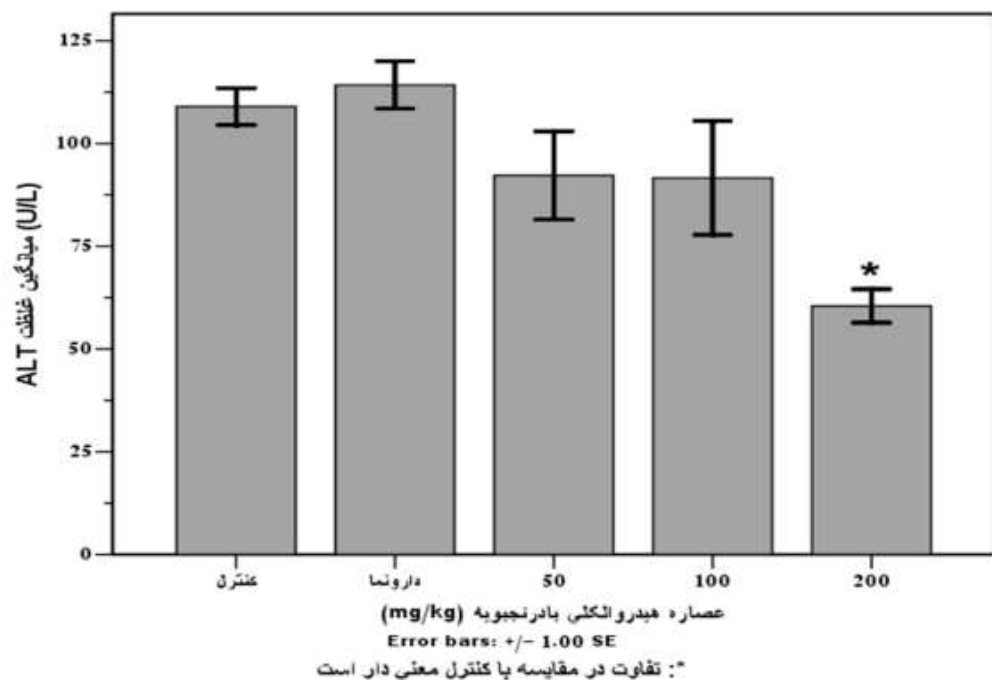


خوش تغییرات شده‌اند به طوری که در برخی از لبول‌ها شکل تیپیک و تقریباً کروی خود را از دست داده‌اند و تا حدی بیضوی شکل و حتی نامنظم شده‌اند. طناب‌های رماک تا حدی وضعیت شعاعی خود را از دست داده و باز هم هپاتوسیت‌ها (H) دست‌خوش هایپرتروفی شده‌اند. سینوزوئیدها نسبتاً واضح‌تر از قبل شده‌اند و در نواحی مرکزی لبول‌ها، هپاتوسیت‌ها را پررنگ‌تر از نواحی محیطی می‌بینیم. فضاهای پورت چندان قابل تشخیص نبوده و لذا اجزاء تریاد پورت نیز چندان مشخص نمی‌باشد همچنین خود لبول‌ها نیز از نظر اندازه تغییرات واضحی را نشان می‌دهند (شکل ۴). میانگین و انحراف معیار تعداد هپاتوسیت‌ها در نمودار ۴ نشان داده شده است. نتایج آماری حاکی از آن بود که بیشترین میانگین تعداد هپاتوسیت‌ها مربوط به دوز ۲۰۰ میلی‌گرم بر کیلوگرم عصاره‌ی بادرنجبویه و کمترین میانگین تعداد هپاتوسیت‌ها مربوط به گروه کنترل می‌باشد اما تفاوت معنی‌داری بین گروه کنترل و گروه‌های تیمار مشاهده نمی‌شود.

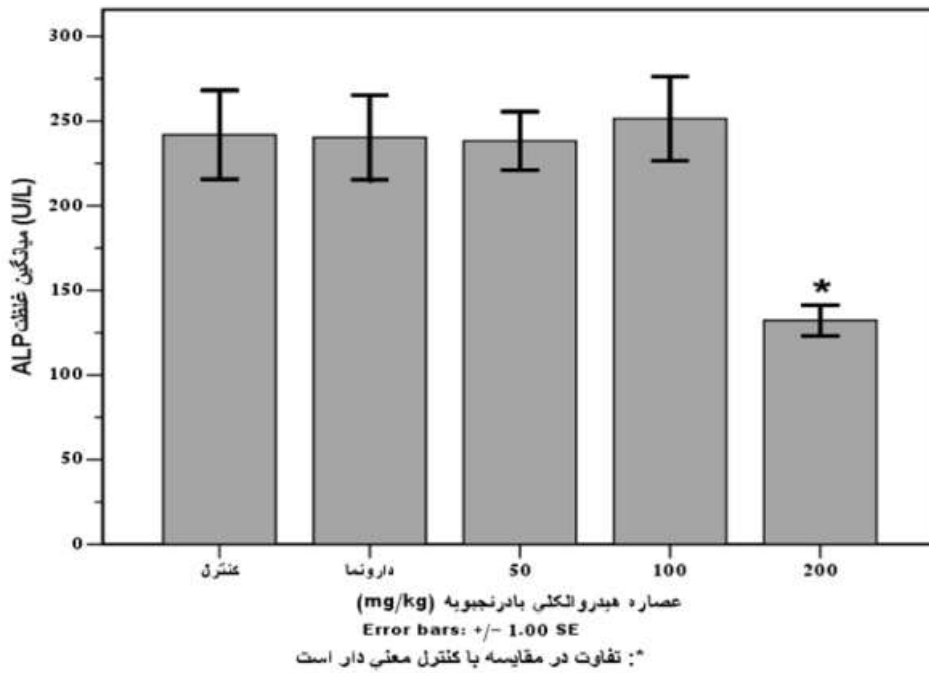
میلی‌گرم بر کیلوگرم مرز لبول‌ها تا حد زیادی محو شده، هپاتوسیت‌ها (H) بزرگتر و واضح‌تر شده‌اند و وریدهای مرکزی (CV) به خوبی قابل مشاهده می‌باشد و هپاتوسیت‌های نواحی مرکزی لبول‌ها واضح‌تر و بزرگتر از قسمت‌های محیطی هستند (شکل ۲). همچنین بررسی‌ها نشان دادند که بر اثر تزریق عصاره‌ی بادرنجبویه با دوز ۱۰۰ میلی‌گرم بر کیلوگرم وریدهای مرکزی (CV) کمی وسیع‌تر شده و هپاتوسیت‌های (H) اطراف آنها یا به عبارت دیگر هپاتوسیت‌های مرکز لبول‌ها از نظر اندازه بزرگتر شده‌اند. هسته‌ها نیز هایپرکروم و بزرگ شده‌اند اما هرچه به سمت محیط لبول می‌رویم این تغییرات کمتر دیده می‌شوند. فضاهای پورت چندان قابل تشخیص نبوده و اجزاء تریاد پورت نیز قابل مشاهده نمی‌باشند. به علت هایپرتروفی هپاتوسیت‌ها، فضاهای مویرگی بین طناب‌های رماک (سینوزوئیدها) خیلی باریک شده و تقریباً عاری از خون شده که نشان دهنده‌ی تغییرات است همچنین در تعداد کمی از وریدهای مرکزی گلبول‌های قرمز به خوبی قابل مشاهده‌اند (شکل ۳). در اثر تزریق عصاره با دوز ۲۰۰ میلی‌گرم بر کیلوگرم وریدهای مرکزی (CV) از نظر اندازه وسیع‌تر شده ضمن آن‌که از لحاظ شکل نیز دست



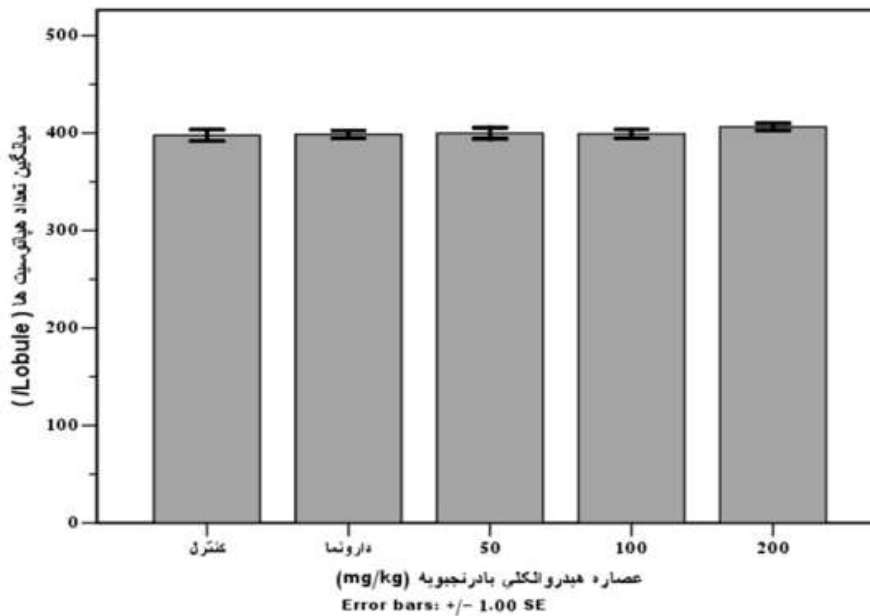
نمودار ۱- مقایسه میانگین غلظت سرمی آنزیم آسپاراتات آمینوترانسفراز (AST) به دنبال دریافت مقادیر مختلف عصاره هیدروالکلی گیاه بادرنجبویه در گروه‌های تجربی نسبت به گروه کنترل.



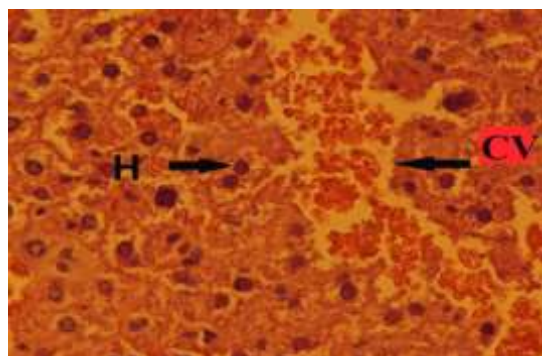
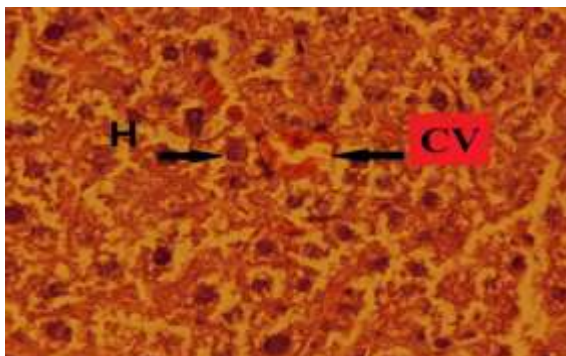
نمودار ۲- مقایسه میانگین غلظت سرمی آلانین آمینوترانسفراز (ALT) به دنبال دریافت مقادیر مختلف عصاره هیدروالکلی گیاه بادرنجبویه در گروه‌های تجربی نسبت به گروه کنترل. علامت \* نشان‌دهنده اختلاف معنی دار گروه‌های تجربی نسبت به گروه کنترل است ( $P < 0.05$ )



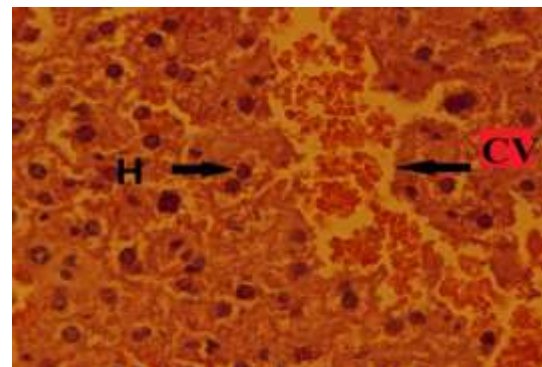
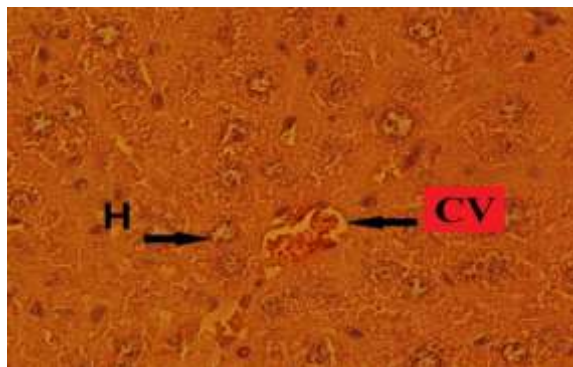
نمودار ۳- مقایسه میانگین غلظت سرمی آنزیم آلانین آمینوترانسفراز (ALT) به دنبال دریافت مقادیر مختلف عصاره هیدروالکلی گیاه بادرنجبویه در گروه های تجربی نسبت به گروه کنترل. علامت \* نشان دهنده اختلاف معنی دار گروه های تجربی نسبت به گروه کنترل است ( $P < 0.05$ )



نمودار ۴- مقایسه میانگین تعداد هپاتوسیت‌ها به دنبال دریافت مقادیر مختلف عصاره آبی-الکلی گیاه بادرنجبویه در گروه‌های تجربی نسبت به گروه کنترل.



شکل ۱- مقطع عرضی بافت کبد در گروه کنترل (۴۰×) شکل ۲- مقطع عرضی بافت کبد در گروه تیمار ۵۰ میلی گرم بر کیلوگرم



شکل ۳- مقطع عرضی بافت کبد در گروه تیمار ۱۰۰ میلی گرم بر کیلوگرم. شکل ۴- مقطع عرضی بافت کبد در گروه تیمار ۲۰۰ میلی گرم بر کیلوگرم

### بحث

نشان می‌دهد که آمینوترانسفرازها باعث کاتالیز واکنش-های شیمیایی در سلول‌ها می‌شوند که در آن گروه آمین از یک مولکول دهنده به مولکول گیرنده منتقل می‌گردد. AST به طور طبیعی در انواع مختلف بافت‌ها از قبیل کبد، قلب، ماهیچه، کلیه و مغز قرار دارد. این آنزیم در زمان آسیب به هر کدام از این بافت‌ها وارد خون می‌شود. ALT نیز به طور طبیعی در کبد یافت می‌شود. اگر چه نمی‌توان گفت که این آنزیم منحصرراً در کبد وجود دارد اما کبد بافتی است که در برگیرنده بیشترین غلظت این آنزیم است. این آنزیم در نتیجه آسیب کبدی وارد خون می‌شود بنابراین به طور نسبی از این آنزیم به عنوان شناساگر ویژه موقعیت کبدی استفاده می‌شود. از آنجا که آنزیم ALT نشانگر اختصاصی‌تری برای آسیب کبدی است [۲]. با توجه به نتایج حاصل از این تحقیق اثر عصاره آبی-الکلی گیاه بادرنجبویه در دوز ۲۰۰ میلی‌گرم بر کیلوگرم باعث کاهش آنزیم ALT شده است.

در این مطالعه، تأثیر عصاره آبی-الکلی گیاه بادرنجبویه بر روی آنزیم‌های کبدی و هیستولوژی بافت کبد مورد بررسی قرار گرفت و نتایج بیانگر آن بود که میزان آنزیم آسپاراتات آمینوترانسفراز (AST) در گروه‌های تجربی دریافت‌کننده عصاره نسبت به گروه کنترل افزایش غیرمعنی‌داری را نشان داد. همچنین بررسی تغییر در میزان فعالیت آنزیم آلانین آمینوترانسفراز (ALT) بین تیمارهای مختلف آزمایش، نشان‌دهنده کاهش میزان فعالیت در گروه‌های تیمار نسبت به گروه کنترل خصوصاً در گروه دریافت‌کننده دوز ۲۰۰ میلی‌گرم بر کیلوگرم بود که این میزان در گروه آخر تیمار (دوز ۲۰۰ میلی‌گرم بر کیلوگرم) معنی‌دار به نظر می‌رسد ( $P < 0.05$ ). بررسی تغییرات فعالیت آنزیم آکالن فسفاتاز در اثر تیمار با عصاره گیاه بادرنجبویه در دوزهای متفاوت بود که پس از بررسی نتایج آماری در دوز ۲۰۰ میلی‌گرم بر کیلوگرم شاهد کاهش معنی‌دار فعالیت این آنزیم بودیم. مطالعات گذشته



هیستولوژیک و مورفولوژیک نیز در حد قابل توجهی دچار تغییر نشده بود اما از آنجایی که در مطالعه‌ای مرادخانی و همکاران در سال ۲۰۱۰ نشان دادند که بادرنجبویه باعث کاهش کلسترول تام و لیپید بافت کبد شده و علاوه بر آن باعث افزایش سطوح گلوکوتایون در بافت کبد می‌شود و همچنین نتایج این تحقیق نشان‌دهنده اثرات حفاظتی بر کبد رت‌های هیپرلیپیدمیک است [۱۴] و از آنجایی که بولکنت و همکاران نیز این اثر حفاظتی را بر رت‌های هیپرلیپیدمیک نشان داده‌اند، لذا در مقایسه با نتایج این تحقیق در مورد تغییرات هیستولوژیک و مورفولوژیک بسیار اندک بافت کبد و همچنین عدم تغییرات معنی‌دار در تعداد هپاتوسیت‌ها ما نیز می‌توانیم بر اثر حفاظتی این عصاره گیاهی مانند این محققان تاکید کنیم.

#### نتیجه‌گیری

در نهایت با توجه به این که در عصاره گیاه بادرنجبویه انواع فلاونوئیدها و آنتی‌اکسیدان‌ها وجود دارند و آنتی‌اکسیدان‌ها از تشکیل رادیکال‌های آزاد جلوگیری می‌کنند و با توجه به مطالعات انجام شده بر روی این گیاه در پیشگیری و بهبود بیماری‌ها از جمله کاهش چربی‌های اضافی کبد، خواص ضدتوموری و ضدسرطانی و... می‌توان گفت که این گیاه می‌تواند نقش حفاظتی بر بافت کبد داشته باشد.

#### منابع

- 1- Agata I., Kusakabe H., Hatano T., Nishibe O. (1993), Melitric acids A and B, new trimericcaffeic acid derivatives from *Melissa officinalis*. *Chemical, and Pharmaceutical Bulletin*, 41(9): 1608-1611.
- 2- Aniya Y., Koyama T., Miyagi C., Miyahira M., Inomata C., Kinoshita S., Ichiba T. (2005), Freeradical scavenging and hepatoprotective actions of the medicinal herb, *Crassocephalum crepidioides* from the Okinawa Islands.

همچنین در پژوهشی اثر مخلوط سه عصاره گیاهی بادرنجبویه، گزنه و دارچین باعث کاهش میزان آنزیم ALT شده است [۱۲]. شاید بتوان گفت این مسأله به خاطر وجود آنتی‌اکسیدان‌ها باشد زیرا آنتی‌اکسیدان‌ها نقش بسیار مهمی در محافظت اندام‌های داخلی بدن به ویژه قلب و کبد دارند که باعث کاهش آمینوترانسفرازها می‌شوند [۲، ۱۷]. بررسی تغییرات فعالیت آنزیم آلکالن فسفاتاز در اثر تیمار با عصاره بادرنجبویه در دوزهای مختلف متفاوت بود که پس از بررسی نتایج آماری در دوز ۲۰۰ میلی‌گرم بر کیلوگرم شاهد کاهش معنی‌دار فعالیت این آنزیم بودیم. در مطالعه‌ای بر روی هسته انگور و جفت میوه بلوط نیز شاهد کاهش میزان آنزیم آلکالن فسفاتاز نسبت به گروه کنترل بودیم [۱۳]. تیواستامید، تتراکلریدکربن، اتانول و استامینوفن از جمله موادی هستند که بعد از ورود به بدن توسط آنزیم‌های سیستم سم‌زدایی سیتوکروم P450 متابولیزه می‌شوند [۸]. رادیکال‌های آزاد، اتم یا مولکول‌های فعالی هستند که به دلیل وضعیت آخرین لایه اتمی آنها میل ترکیبی شدیدی با سایر مولکول‌های اطراف خود دارند و در صورت عدم جلوگیری از فعالیت ترکیبی آنها می‌توانند منجر به تخریب بافتی و بروز اختلالاتی نظیر بیماری‌های قلبی و سرطان شوند [۴، ۷]. این رادیکال‌ها می‌توانند با آلکیل‌کردن گروه‌های پروتئینی و دیگر ماکرومولکول‌های سلولی و به همان نسبت حمله به اسیدهای چرب اشباع نشده منجر به تولید لیپید پراکسیداز شوند که این منجر به صدمات کبدی می‌گردد. نکرورز کبدی منجر به افزایش سطح سرمی آنزیم‌های شاخص شده که از کبد به خون آزاد می‌شوند. افزایش سطح آلانین آمینوترانسفراز (ALT)، آسپاراتات آمینوترانسفراز (AST)، آلکالن فسفاتاز (ALP) و بیلی‌روبین به طور قراردادی نشانگر صدمات کبدی است [۵].

در این مطالعه پس از شمارش تعداد هپاتوسیت‌ها و مقایسه بین گروه کنترل، دارونما و گروه‌های تیمار تفاوت قابل توجهی مشاهده نشد همچنین بافت کبد نیز از نظر



*Salvia officinalis*, *Melissa officinalis* and *Lavandulaan gustifolia* and their constituents against enzyme-dependent and enzyme-independent lipid peroxidation. *Planta Medica*, 65(6): 8-576.

11- Lamaison J.L., Petitjean-Freytet C., Duband F., Carnat A.P. (1991), Rosemarinic acid content and antioxidant activity of French Lamiaceae. *Fitoterapia*, 62: 71-166.

12- Malekirad A.A., Mojtbaee M., Faghhi M., Vaezi Gh., Abdollahi M. (2012), Effects of the mixture of *Melissa officinalis* L., *Cinnamomum zeylanicum* and *Urtica dioica* on hepatic enzymes activity in patients whit nonalcoholic fatty liver disease. *International Journal of Pharmacology*, 8(3): 204-208.

13- Mirzaei A., Mirzaei N., Mirzaei M., delariz H. (2011), The effect of hydroalcoholic extract of grape seed and oak (*Querus species*) on carbon tetrachloride toxicity in rats. *Southern Medical Journal*, 4: 230-239.

14- Moradkhani H., Sargsyan E., Bibak H., Naseri B., Sadat-Hosseini M. (2010), *Melissa officinalis* L., a valuable medicine plant. *Journal of Medicinal Plants*, 4(25): 2753-2759.

15- Robert L. (2010), The significance of liver enzyme elevations. *Clinical Reference Laboratory*, 1-4.

16- Sallie R., Tredger J.M., William R. (1991), Drug and the liver. *Biopharmaceutical Drug Disposition*, 12: 251-259.

17- Ulicná O., Greksák M., Vancová O., Zlatos L., Galbavý S., Bozek P. (2003), Hepatoprotective effect of rooibos tea (*Aspalathuslinearis*) on CCl4-induced liver damage in rats. *Physiological Research*, 52(4): 461-466.

18- Weizman Z., Alkrisnawi S., Golldfarb D., Bitran C. (1993), Efficiency of herbal

*Biological and Pharmaceutical Bulletin*, 28(1): 19-23.

3- Bennett C. (2003), Plant extract improves cognitive function in Alzheimer's disease. *Health-News*, 35: 4-7.

4- Bolkent S., Yanardag R., Karabulut-Bulan O., Yesilyaprak B. (2005), Protective role of *Melissa officinalis* L. extract on liver of hyperlipidemic rats: a morphological and biochemical study. *Journal of Ethnopharmacology*, 99(3): 391-398.

5- Buettener G.R. (1993), The pecking order of free radicals and antioxidant: lipid peroxidation, alpha-tocopheral and ascorbat. *Archives of Biophysics*, 300: 43-535.

6- Carnat A.P., Carnat A., Fraisse D., Lamaison J.L. (1998), The aromatic and polyphenolic composition of lemon balm (*Melissa officinalis* L. subsp. *officinalis*) tea. *Pharmacologica Acta Helvetiae*, 72: 5-301.

7- Chen J.W., Zhu Z.Q., Hu T.X., Zhu D.Y. (2002), Structure activity relationship of natural flavonoids in hydroxyl radical-scavenging effects. *Acta Pharmacologica Sinica*, 23: 72-667.

8- Columbano G.M., Coni P., Curto M. (1991), Induction of tow different models of cell death, apoptosis and necrosis in rat liver after a single dose of thioacetamide. *American Journal of Pathology*, 139: 1090-1099.

9- Ghayour M., Rasouli N., Tehranipour M., kamiabiabkooch M. (2011), Anticonvulsant and sedative effects of balm's hydro alcoholic extract (*Melissa officinalis*) on seizures induced by the application of pentylenetetrazol in rats, *Journal of Medicinal Plants*, 8: 64-73.

10- Hohmann J., Zupko I, Redei D, Csanyi M, Falkay G, Mathe I, et al. (1999), Protective effects of theaerial parts of





*Journal of Shahrekord University of Medical Science*, 4:51-59.

20- Zare T., Mokhtari M., Mohammadi J. (2012), The effect of hydroalcoholic extracts of *Prangos ferulacea* on blood factors of kidney and liver functions in diabetic male Wistar rats. *JFUMS*, 2(3): 174-180.

tea preparation in infantile colic. *Journal of Pediatrics*, 122(4): 650-652.

19- Yousefi M., Hojati H., Moshtaghi M., Rahimian R., Davoodian Dehkordi A., Rafieian M. (2011), The effect of hydroalcoholic extract of Balm leaves on spatial learning and memory of Syrian rats.

Archive of SID