



## مطالعه هیستولوژیک و هیستومورفومتریک روده در ماهی شیربت (*Barbus grypus*)

حسن مروتی<sup>۱\*</sup>، مهدی هادی جعفری<sup>۲</sup>، محمود خاکساری مهابادی<sup>۳</sup>، مهرزاد مصباح<sup>۴</sup>

۱- گروه بافت‌شناسی، دانشکده دامپزشکی، دانشگاه شهید چمران اهواز

۲- گروه بافت‌شناسی، دانشکده دامپزشکی، دانشگاه تهران

۳- گروه آناتومی و جنین‌شناسی، دانشکده دامپزشکی دانشگاه شهید چمران اهواز

۴- گروه بهداشت و بیماری‌های آبزیان، دانشکده دامپزشکی دانشگاه شهید چمران اهواز

\*مسئول مکاتبات: hmorovvati@scu.ac.ir

تاریخ پذیرش: ۹۴/۷/۱۵

تاریخ دریافت: ۹۴/۶/۳

### چکیده

روده در آبزیان با توجه به نوع رژیم غذایی طول متفاوتی پیدا می‌کند ماهی شیربت از ماهیان بومی و فراوان استان خوزستان که دارای رژیم غذایی همه‌چیزخواری می‌باشد، دارای ساختار روده‌ای متفاوت با ماهیانی است که رژیم غذایی گوشت‌خواری دارند. شناخت ساختار بافتی روده در این ماهی می‌تواند کمک شایانی به تغذیه و همچنین احتیاجات غذایی جهت توسعه پرورش این نوع از ماهی بنماید. در این مطالعه ۱۰ عدد ماهی شیربت با میانگین وزنی  $60/52 \pm 354/25$  گرم و طول میانگین  $4/16 \pm 36/25$  سانتی‌متر انتخاب شده و پس از آسان‌کشی، روده آن‌ها جدا شده و مراحل تهیه مقاطع پارافینی و رنگ‌آمیزی‌های معمول بافت‌شناسی در مورد آن به انجام رسید. با لنز *Dino lite* و نرم‌افزار *Dino capture* قسمت‌های مختلف اندازه‌گیری شده و سپس داده‌ها با نرم‌افزار *SPSS* و با  $p \leq 0/05$  مورد تحلیل قرار گرفت. نتایج این پژوهش نشان داد که قسمت ابتدایی روده ضخیم‌ترین دیواره، بیشترین تعداد سلول جامی، بیشترین ضخامت طبقه مخاطی و بیشترین بافت پوششی استوانه‌ای را نسبت به سایر نواحی روده دارا می‌باشد. در صورتی‌که لایه عضلانی روده در قسمت انتهایی روده بیشترین ضخامت و در قسمت میانی روده کمترین ضخامت وجود دارد. نتایج به دست آمده از این تحقیق بیان‌گر این امر است که بین ساختار بافتی دیواره روده ماهی شیربت در مقایسه با سایر ماهیان هم‌خانواده از لحاظ ضخامت کل دیواره و ارتفاع بافت پوششی و ضخامت طبقه مخاطی و تغییرات تعداد سلول‌های جامی شباهت و در مورد ضخامت طبقه عضلانی نواحی مختلف تفاوت وجود دارد.

کلمات کلیدی: هیستولوژیک، هیستومورفومتریک، روده، ماهی شیربت

### مقدمه

کمتر افتاده است. ماهی یک منبع غذایی است که علاوه بر نداشتن مضرات فوق بهره‌وری غذایی بالاتری نیز داشته باشد و از آن جایی که ماهی حدود ۲۰٪ از مجموع پروتئین-های حیوانی مورد احتیاج بشر را تأمین می‌کند [۱] و دارای مزایایی هم‌چون هضم و جذب آسان، وجود مقدار زیادی اسیدهای آمینه ضروری در ساختار آن، و دارا بودن درصد قابل قبولی از مواد معدنی نظیر کلسیم، فسفر، ید، فلوئور و هم‌چنین دارا بودن ویتامین‌هایی نظیر ویتامین A، E و D

گسترش سریع جمعیت انسانی و نیاز به یک منبع غذایی که بتواند احتیاجات ضروری بدن انسان را تأمین کند، توجه جوامع انسانی را به سوی مصرف فرآورده‌های دامی سوق داده است. گران و محدود بودن منابع گوشت قرمز و سختی نسبی پرورش دام و مضرات نسبی استفاده از گوشت قرمز پرورش‌دهندگان و مصرف‌کنندگان این فرآورده را دچار تردید نسبی کرده است. با توجه به این محدودیت‌هاست که جامعه بشری به دنبال منبع غذایی جایگزین با مضرات



توجه مصرف کنندگان به این فراورده روز به روز بیشتر گشته است تا جایی که قریب به یک سوم از مردم جهان بیشتر نیاز پروتئین خود را از این منبع به دست می‌آورند، تا جایی که مصرف سرانه آن در برخی از کشورها به بالای ۲۰ کیلوگرم در سال می‌رسد [۱]. با توجه به توسعه صنعت پرورش آبزیان خصوصاً ماهی، شناخت و آگاهی از دستگاه گوارش آن‌ها، به عنوان دروازه‌ی ورود مواد غذایی و در واقع انرژی به بدن ماهیان، ضرورت می‌یابد. در این بین شناخت روده که محل اصلی هضم و جذب غذا در ماهیان است می‌تواند به شناخت هر چه بهتر دستگاه گوارش آبزیان و در نتیجه نیازهای مورد نیاز آن‌ها، کمک شایانی نماید. لذا با توجه به این که در مورد ساختمان بافت شناسی روده در ماهی شیربت (*Barbus grypus*) از ماهیان بومی و فراوان استان خوزستان که دارای رژیم غذایی همه‌چیزخواری می‌باشد هیچ گزارشی در دسترس نمی‌باشد، مطالعه حاضر با هدف مطالعه ساختار هیستولوژیک و هیستومورفومتریک روده در ماهی شیربت صورت گرفته است.

#### مواد و روش کار

**الف- نمونه برداری:** در این مرحله تعداد ۱۰ قطعه ماهی شیربت به ظاهر سالم با میانگین وزنی  $60/52 \pm 354/25$  گرم و میانگین طولی  $4/16 \pm 36/25$  سانتی‌متر تهیه گردید و به صورت زنده به آزمایشگاه بافت‌شناسی دانشکده دامپزشکی دانشگاه شهید چمران اهواز منتقل گردید. سپس ماهیان بلافاصله پس از صید به روش ضربه بیهوش گردیده و پس از توزین و اندازه‌گیری طول کل بدن، محوطه شکمی هر یک از آن‌ها باز شده و نمای ظاهری و موقعیت تشریحی روده مورد بررسی ماکروسکوپیکی قرار گرفت. در ادامه، روده از محوطه شکمی خارج شده و در محلول بوئن قرار داده شد.

**ب- تهیه مقاطع میکروسکوپی:** در این مرحله، بلافاصله نمونه‌هایی به ضخامت حداکثر ۰/۵ سانتی‌متر از نواحی قدامی، میانی و خلفی روده برداشت گردیده و پس از ثبوت، به روش معمول تهیه مقاطع بافتی، نمونه‌ها در قالب‌های پارافینی بلوک‌گیری شده و سپس برش‌هایی به ضخامت ۵ تا ۶ میکرومتر تهیه و علاوه بر رنگ‌آمیزی H&E، تحت رنگ‌آمیزی اختصاصی P.A.S نیز قرار گرفتند (۲).

**ج- مطالعه مقاطع میکروسکوپی:** در این مرحله ساختار بافت‌شناسی حباب‌روده‌ای با میکروسکوپ الیمپوس ژاپن مورد مطالعه میکروسکوپی قرار گرفت. و جهت انجام مطالعات هیستومورفومتري، پس از اندازه‌گیری فاکتورهای مورد مطالعه، داده‌ها به نرم افزار SPSS نسخه ۱۶ انتقال داده شد و با  $p \leq 0/05$  مورد تجزیه و تحلیل قرار گرفتند.

#### نتایج

**هیستولوژی:** یافته‌های هیستولوژی نشان داد که دیواره روده نیز همانند سایر مهره‌داران می‌باشد که از ۴ لایه اصلی مخاط، زیر مخاط، عضلانی و ادوانتیس تشکیل یافته است (شکل ۲). روده از چین‌های بلندی تشکیل شده است که متشکل از لایه مخاط و زیرمخاط می‌باشد. همچنین مخاط روده دارای سلول‌های بافت پوششی استوانه‌ای بوده که این سلول‌های استوانه‌ای به صورت کشیده، سیتوپلاسمی اسیدوفیل و هسته‌ای بازوفیل دارند و هسته در قاعده و یا در قسمت میانی نزدیک به قاعده قرار دارد (شکل ۳). در بین این سلول‌های استوانه‌ای سلول‌های جامی و همین‌طور لنفوسیت‌های مهاجر نیز مشاهده می‌شود (شکل ۳). سلول‌های جامی در رنگ آمیزی PAS به رنگ ارغوانی مشاهده می‌شوند و به سمت انتهای روده تعداد آن‌ها افزایش پیدا می‌کنند (شکل ۴). در قسمت رأس سلول‌های مخاطی حاشیه مخطط یا نوار مسواکی را می‌توان مشاهده نمود که در رنگ‌آمیزی اختصاصی PAS نیز کاملاً به شکل ارغوانی مشاهده



می‌شوند (شکل ۴). پارین به شکل لایه‌ای ظریف در زیر بافت پوششی قرار داشته و از بافت همبند سست تشکیل یافته‌است و حاوی عروق خونی و بافت لنفاوی نیز می‌باشد (شکل ۵). طبقه زیر مخاط نیز معمولاً ضخامت کمی داشته و حاوی عروق خونی می‌باشد (شکل ۶). لایه عضلانی صاف از دو طبقه، حلقوی (در قسمت داخل) و طولی (در قسمت خارج) تشکیل شده است که سلول‌های عضلانی لایه حلقوی با هسته کشیده و سلول‌های عضلانی لایه طولی نیز با هسته مدور مشخص می‌شوند. در بین دو طبقه عضلانی شبکه گسترده عصبی اورباخ مشاهده می‌شود. طبقه عضلانی طولی در کوتاه کردن لوله گوارشی و طبقه عضلانی حلقوی در تنگ کردن لوله گوارشی نقش دارند (شکل ۷). روده از قسمت بیرون توسط سروز پوشیده شده است که این لایه متشکل از بافت همبند سست، همراه با یک لایه از سلول‌های سنگفرشی ساده است (شکل ۸).

**هیستومورفومتری:** همان‌طور که در جدول شماره ۱ نشان داده شده است میانگین ضخامت کل دیواره روده در قسمت قدامی  $82 \pm 713/35$  میکرومتر می‌باشد. این مقدار در مورد قسمت میانی روده  $90 \pm 543/57$  میکرومتر و در مورد قسمت خلفی  $189 \pm 565/43$  میکرومتر می‌باشد. تجزیه و تحلیل این اعداد با SPSS نشان داد که ضخامت دیواره در قسمت قدامی روده نسبت به دو قسمت میانی و خلفی افزایش نشان می‌دهد که این افزایش نسبت به هر دو قسمت میانی و خلفی معنی‌دار است. همچنین قسمت میانی نسبت به خلف روده کاهش نشان می‌دهد که این کاهش غیرمعنی‌دار است (جدول شماره ۱). ضخامت لایه مخاطی در سه قسمت قدامی، میانی و خلفی روده به ترتیب  $99/38 \pm$ ،  $534/48$ ،  $27/26 \pm 97/27$  و  $69/69 \pm 155/18$  می‌باشد. تجزیه و تحلیل این اعداد نشان می‌دهد که ضخامت لایه

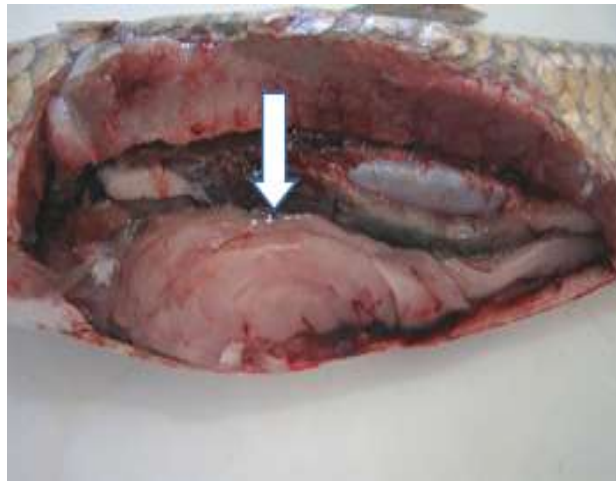
مخاطی در قسمت قدامی روده نسبت به قسمت میانی و خلفی افزایش نشان می‌دهد که این افزایش در مورد قسمت قدامی با هر دو قسمت میانی و خلفی غیر معنی‌دار است. همچنین ضخامت لایه مخاطی قسمت میانی روده نسبت به خلف کاهش می‌دهد (جدول شماره ۱). ارتفاع بافت پوششی در قسمت قدامی روده  $3/56 \pm$  و در قسمت میانی  $2/97 \pm 20/98$  و در قسمت خلفی نیز  $2/97 \pm 20/59$  می‌باشد. تحلیل داده‌ها نشان می‌دهد که ارتفاع بافت پوششی قسمت قدامی نسبت به میان و خلف روده افزایش نشان می‌دهد که این افزایش در هر دو مورد غیرمعنی‌دار است. همچنین قسمت میانی نسبت به بخش خلفی افزایشی غیرمعنی‌دار را نشان می‌دهد (جدول شماره ۱). ضخامت لایه عضلانی روده در سه قسمت قدامی، میانی و خلفی به ترتیب  $7/58 \pm 121/82$ ،  $21/60 \pm 105/70$  و  $32/97 \pm 122/85$  می‌باشد که تجزیه و تحلیل این داده‌ها مشخص نمود که قدام روده نسبت به میان روده افزایش و نسبت به خلف روده کاهش نشان می‌دهد که افزایش آن نسبت به میان غیر معنی‌دار و کاهش آن نیز نسبت به خلف غیرمعنی‌دار است. میان روده نسبت به خلف نیز کاهش ضخامت عضله را نشان می‌دهد که این کاهش غیر معنی‌دار است (جدول شماره ۱). تعداد سلول‌های جامی در قدام روده  $3 \pm 25/36$ ، در میان روده  $2/13 \pm 38/44$  و در قسمت خلفی  $6/31 \pm 53/82$  است. تجزیه و تحلیل این داده‌ها حاکی از آن است که تعداد سلول‌های جامی در بخش قدامی روده نسبت به میان و همین‌طور خلف روده کاهش نشان می‌دهد که این کاهش در هر دو مورد معنی‌دار است. همچنین بخش میانی روده نسبت به قسمت خلفی روده نیز کاهش نشان می‌دهد که این کاهش نیز معنی‌دار است (جدول ۱).



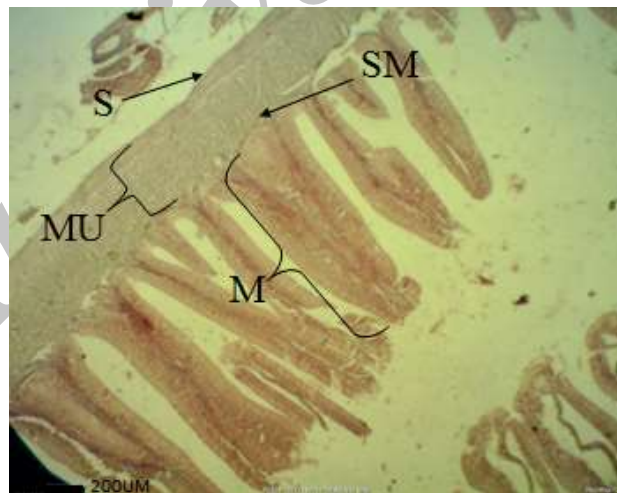
جدول ۱- نواحی مختلف روده و اندازه فاکتورهای مورد مطالعه

| تعداد سلولهای جامی | ضخامت طبقه عضلانی | ضخامت طبقه مخاطی | ارتفاع بافت پوششی | ضخامت دیواره |           |
|--------------------|-------------------|------------------|-------------------|--------------|-----------|
| ۲۵/۳۶±۳ a          | ۱۲۱/۸۲±۷/۵۸ a     | ۵۳۴/۴۸±۹۹/۳۸ a   | ۲۲/۸۴±۳/۵۶ a      | ۷۱۳/۳۵±۸۲ a  | قدام روده |
| ۳۸/۴۴ ±۲/۱۳ b      | ۱۰۵/۷۰±۲۱/۶ a     | ۴۱۵/۲۶±۹۷/۲۷ a   | ۲۰/۹۸±۲/۹۷ a      | ۵۴۳/۵۷±۹۰ b  | میان روده |
| ۵۳/۸۲ ±۶/۳۱ c      | ۱۲۲/۸۵±۳۲/۹۷ a    | ۴۰۸/۱۸±۱۵۵/۶۹ a  | ۲۰/۵۹±۲/۹۷ a      | ۵۶۵/۴۳±۱۸۹ b | خلف روده  |

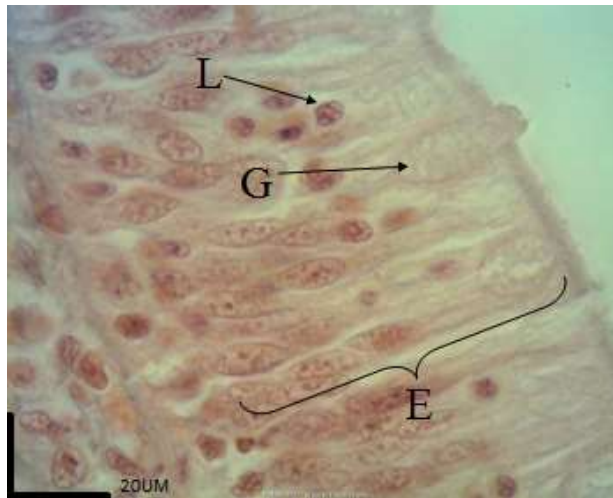
با  $p \leq 0.05$  اختلاف معنی دار است. \* حروف انگلیسی متفاوت بیانگر وجود اختلاف معنی دار در سطح  $p \leq 0.05$  در هر ستون می باشد.



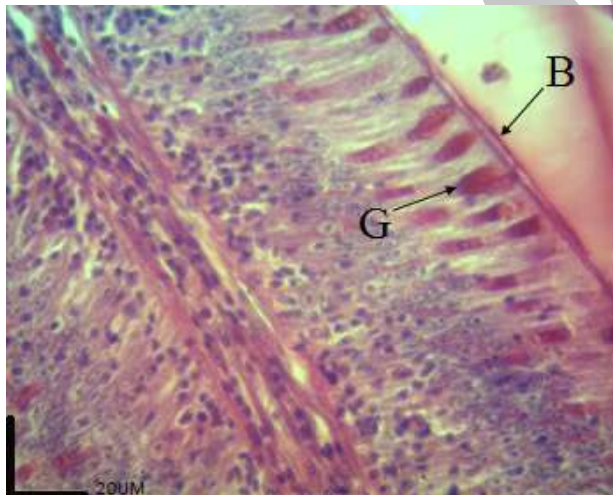
شکل ۱- موقعیت روده در حفره شکمی ماهی شیربت



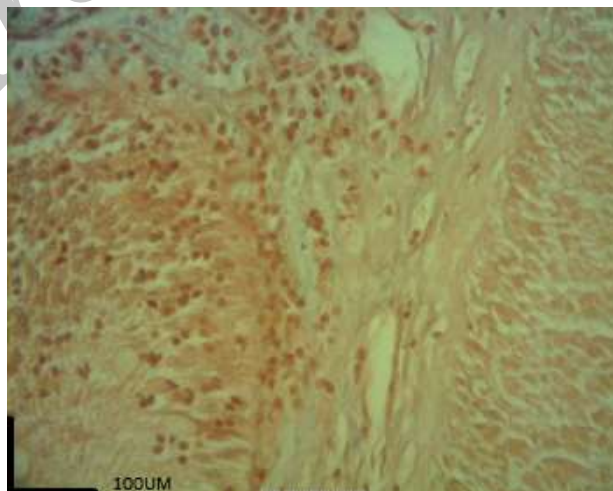
شکل ۲- طبقات مختلف دیواره روده ماهی شیربت (رنگ آمیزی H&E). طبقه مخاطی (M)، طبقه زیرمخاطی (SM)، طبقه عضلانی (MU) و طبقه سروزی (S).



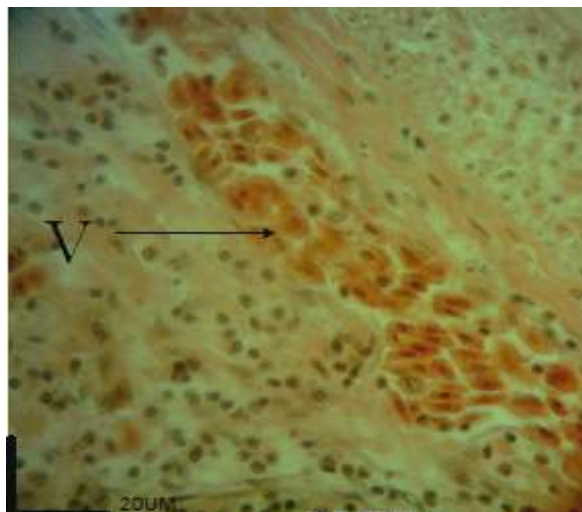
شکل ۳- سلول‌های پوششی مخاط روده ماهی شیربت (رنگ آمیزی H&E). سلول‌های استوانه‌ای (E)، سلول جامی (G)، لنفوسیت‌های مهاجر مستقر بین بافت پوششی استوانه‌ای روده (L).



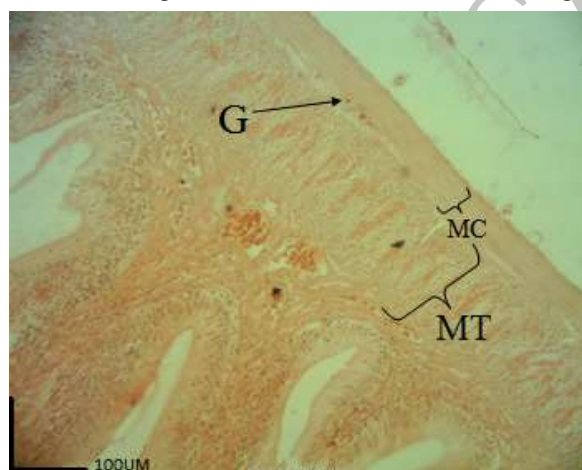
شکل ۴- برخی سلول‌های پوششی مخاط روده ماهی شیربت (رنگ آمیزی PAS). سلول جامی (G)، رأس مخطط (B).



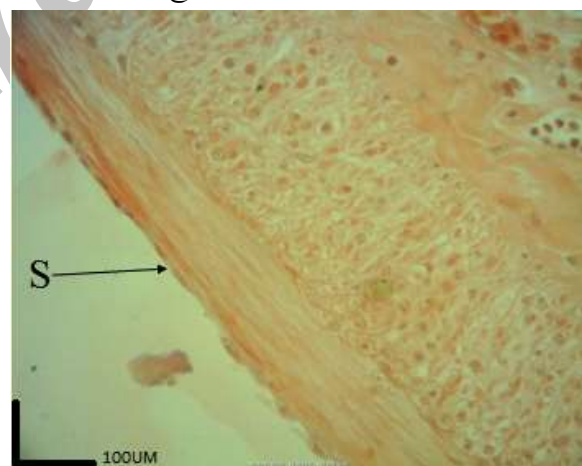
شکل ۵- شکل لایه پارین بافت پوششی روده ماهی شیربت (رنگ آمیزی H&E). در سرتاسر این لایه بافت لنفوی منتشر مشاهده می‌شود.



شکل ۶- شکل لایه زیر مخاط روده ماهی شیربیت (رنگ آمیزی H&E). یک رگ خونی نسبتاً بزرگ در لایه زیر مخاط روده مشاهده می شود.



شکل ۷- شکل لایه عضلانی روده ماهی شیربیت (رنگ آمیزی H&E). لایه های عضلانی داخلی طولی (MT)، خارجی حلقوی (MC) و گانگلیون های شبکه عصبی آنورباخ (G).



شکل ۸- شکل لایه سروزی روده ماهی شیربیت (رنگ آمیزی H&E). لایه سروزی (S) که سلول های سنگفرشی با هسته برجسته در آن مشخص هستند.



## بحث

که اعتقاد بر این است که شامل رشته‌های کلاژن می‌باشد و نقش حفاظت لایه‌های روده را دارد [۴] که در ماهی شیربت این لایه مشاهده نشد. ضمن اینکه در برخی دیگر از ماهیان لایه گرانولوزوم نیز مشاهده می‌شود که این لایه نیز مشابه ماست‌سل‌های پستانداران نقش حفاظتی داشته [۴] که این لایه نیز در ماهی شیربت مشاهده نشد. هم‌چنین ارتفاع بافت پوششی استوانه‌ای نیز به سمت انتهای روده کم می‌شود. که این کاهش غیر معنی‌دار است. محققین مشخص نموده‌اند که سلول‌های آنتروسیست یا استوانه‌ای جذبی در اکثر ماهی‌ها شبیه به دیگر مهره‌داران هستند [۱۶]. از آنجایی که سلول‌های استوانه‌ای نیز نقش جذبی و ترشحی را هم‌زمان ایفا می‌کنند [۱۷]، کاهش ارتفاع این سلول‌ها نشان دهنده‌ی کاهش جذب و ترشح در مناطق انتهایی روده در ماهی شیربت است که این یافته با نتایج مطالعه در دیگر ماهی‌ها [۱۸] مطابقت دارد. در این ماهی لایه عضلانی مخاطی، که یک لایه نازک می‌باشد و حداکثر به ۲ تا ۳ لایه می‌رسد، مشاهده شد که در تطابق کامل است با ماهی‌هایی از قبیل کپور معمولی [۳]، کپور نقره‌ای [۱۹]، و کپور سرگنده [۱۲]. ضمن این‌که ماهی قزل‌آلای رنگین‌کمان فاقد این لایه است. لایه عضلانی در اکثریت قریب به اتفاق ماهی‌ها از دو قسمت طولی و حلقوی تشکیل شده است، به جز یک گزارش که در سال ۱۹۹۲ در مورد عنبر ماهی منتشر شد مبنی بر وجود ۳ لایه عضلانی در سرتاسر روده [۲۰]. در مورد لایه عضلانی روده مشاهدات مشخص نمود که نازک‌ترین عضله در قسمت میانی روده قرار دارد و به سمت مخرج بر ضخامت این لایه افزوده می‌گردد که این افزایش غیر معنی‌دار است. کاهش ضخامت لایه عضلانی قبل از قسمت انتهایی روده را شاید بتوان بیان‌گر این مسئله دانست که مواد غذایی قبل از خروج از بدن در این قسمت یک سکون نسبی دارند تا آخرین جذب نیز در این قسمت اتفاق

روده مابین حباب روده‌ای و مخرج قرار دارد. دیواره لوله گوارش در ماهی شیربت از ۴ لایه اصلی درست شده بود که از داخل به خارج عبارتند از: لایه مخاطی، لایه زیرمخاطی، لایه عضلانی و لایه سروزی که با بررسی‌های انجام شده روی ساختار دستگاه گوارش ماهی کپور معمولی [۳]، ماهی قزل‌آلای رنگین‌کمان [۴]، ماهی آزاد دریای خزر [۵]، ماهی سرد آبی گوبی [۶] و بیشتر ماهیان آب شیرین انطباق دارد [۷، ۸]. مشاهدات هیستولوژیک و هیستومتریک نشان می‌دهد که ضخیم‌ترین دیواره روده در قسمت قدامی روده، یعنی بعد از حباب روده‌ای، و نازکترین دیواره نیز قسمت میانی روده می‌باشد. در مشاهدات هیستولوژیک و هیستومتریک مشخص شد که ضخامت طبقه مخاطی به سمت انتهای روده کاهش غیر معنی‌دار می‌یابد. ساختار حباب روده‌ای و روده تفاوت چندانی با یکدیگر ندارند [۳]، اما در برخی گزارش‌ها مانند ماهی گلی قسمت انتهایی روده بر خلاف قسمت ابتدایی و میانی فاقد چین‌های مخاطی است [۹]، اما در ماهیانی مانند کپور معمولی [۳]، قزل‌آلای رنگین‌کمان [۴]، کپور علفخوار [۱۰]، مارماهی [۱۱] و کپور سرگنده [۱۲] اندازه چین‌های مخاطی از قسمت ابتدایی روده به سمت انتهای روده کاهش می‌یابد. هم‌چنین مشخص شده است که بیشترین ارتفاع چین‌های کرکی شکل در ابتدای حباب روده‌ای ماهی بنی و کمترین آن در ناحیه خم اول روده وجود دارد [۱۳]. چین‌های مخاط روده قابلیت جذب مواد غذایی را افزایش می‌دهند [۱۴، ۱۵]. به همین علت چون اندازه چین‌های مخاطی در ابتدای روده ماهی شیربت بیشتر از سایر بخش‌هاست می‌توان نتیجه گرفت که جذب مواد نیز در این قسمت بیشتر از سایر بخش‌هاست و هرچه به سمت انتهای روده پیش می‌رویم از جذب مواد کاسته می‌شود. در برخی از ماهی‌ها هم‌چون ماهی قزل‌آلای رنگین‌کمان یک لایه متراکم در لایه مخاطی مشاهده می‌شود



### تشکر و قدردانی

این مقاله مستخرج از پایان نامه کارشناسی ارشد بافت شناسی از محل اعتبار پژوهانه می باشد. نویسندگان مراتب تقدیر و تشکر خویش را از حوزه معاونت محترم پژوهشی دانشگاه شهید چمران اهواز اعلام می دارند.

### منابع

- 1- Azaritakami G.H. (1983), Reproduction of fish. Publication of Department of Agriculture, pp: 3-4.
- 2- Boncroft J.K., Gamble M. (2002), Theory and practice of histological Techniques. Five ed. Churchil Living Stone, London, pp: 152-155.
- 3- Banankhojasteh S.M., Ebrahimi S., Ramezani M., Haghnia H. (2009), Histological and histochemical study of esophagus and intestine of common carp (*Cyprinus carpio*). *Journal of Animal Biology*, 1: 18-26.
- 4- Banankhojasteh S.M., Sheykhzadeh F., Mohammadnejad D., Azami A. (2009), Histological, histochemical and ultrastructural study of the intestine of rainbow trout (*Oncorhynchus mykiss*). *Journal of World Applied Science*, 6: 1525-1531.
- 5- Horvat L., Tomos G., Cycro K. (2005), Upbringing of Carp and other farmed fish. Translate by: Khoshkholgh M.R. Gilan University Press, pp: 77-79.
- 6- Abdulmanafi A.B., Liem P.T., Van M.V., Ambak M.A. (2006), Histological ontogeny of the digestive system of Marble goby (*Oxyeleotris marmoratus*) Larvae. *Journal of Sustain and Managing Science*, 2: 79-86.
- 7- Bilard R., Depshi Z.H. (2002), Review of fish Embryology. Translate by: Abedi M.

بیفتد. نتایج هیستولوژیک و هیستومورفومتریک تعداد سلول- های جامی مشخص نمود که به سمت مخرج تعداد سلول- های جامی افزایشی معنی دار پیدا می کنند. سلول های جامی ترشح کننده موکوس به طور عمومی در روده ماهیان استخوانی دیده می شود [۴]. نوع ماده موکوسی بر اساس گونه ماهیان و نیز مسیرهای مختلف دستگاه گوارش متفاوت است [۹]. بر اساس این تحقیق تعداد سلول های جامی ترشح کننده موکوس در میان سلول های استوانه ای در قسمت انتهایی روده ماهی شیربت بیشتر از قسمت ابتدایی آن می باشد. امری که در ماهی کپور معمولی [۳]، قزل آلائی رنگین کمان، ماهی گلی [۳] نیز دیده می شود. وجود مواد مخاطی روده به تنظیم اسمزی، لغزنده سازی و دفع مواد زاید کمک می کند اما بر خلاف این مطالعه، در گربه ماهی اروپایی سلول های جامی در بین چین های مخاطی روده به ندرت دیده می شود. افزایش تعداد سلول های جامی به طرف انتهایی روده به دلیل لغزنده سازی موادی است که در قسمت های قبلی لوله گوارش آب خود را از دست داده اند.

### نتیجه گیری

نتایج بدست آمده از این تحقیق بیانگر این امر است که ساختار بافتی دیواره روده ماهی شیربت در مقایسه با سایر ماهیان هم خانواده از لحاظ ضخامت کل دیواره و ارتفاع بافت پوششی و ضخامت طبقه مخاطی شباهت هایی دارد. ضمن اینکه تغییرات تعداد سلول های جامی نیز در مناطق مختلف روده این ماهی با ماهیان دیگر مشابه است. اما در مورد ضخامت طبقه عضلانی در نواحی مختلف اختلافاتی بین ماهی شیربت با ماهیان دیگر وجود دارد. هم چنین یافته مهم دیگری که در این مطالعه بدست آمد وجود لایه عضلانی مخاطی در این ماهی بود که در برخی ماهیان نظیر قزل آلائی رنگین کمان مشاهده نمی شود.





*Egyptian Journal of Aquatic Research*, 31(1): 387-396.

15- Goff G.P., Murray H.M., Wright G.M. (1996), A comparative histological study of the post-gastric alimentary canal from three species of pleuronectid, the Atlantic halibut, the yellowtail flounder and the winter flounder. *Journal of Fish Biology*, 48: 187-206.

16- Marchetti L., Capacchietti M., Sabbieti M.G, Accili D. (2006), Histology and carbohydrate histochemistry of the alimentary canal in the rainbow trout (*Onchorhynchus mykiss*). *Journal of Fish Biology*, 68: 1808-1821.

17- Cyrino J., Bureau D., Kapoor B.G. (2008), Feeding and digestive Function of fishes. Science Publishers, 575 pp.

18-Kuperman B.I., Kuzmina V.V. (1994), The ultrastructure of the intestinal epithelium in fishes with different types of feeding. *Journal of Fish Biology*, 44: 181-193.

19- Banan Khojasteh S.M., Masoumi L., GanjiPanahi P. (2011), Histomorphology of the alimentary canal in silver carp (*Hypophthalmichthys molitrix*). *Online Journal of Veterinary Research*, 15: 277-282.

20- Grau A., Crespo S., Sarasquete M.C., Gonzalez de Canales M.L. (1992), The digestive tract of the amberjack *Seriola dumerili*, Risso: a light and scanning electron microscope study. *Journal of Fish Biology*, 41: 287-303.

Ghaemshahr Branch, Islamic Azad University Press, pp: 72-75.

8- Dai X., Shu M., Fang W. (2007), Histological and ultra-structural study of the digestive tract of rice field eel (*Monopterus albus*). *Journal of Applied Ichthyology*, 23: 177-183.

9- Cinar K., Senol N. (2006), Histological and histochemical characterization of the Mucosa of the digestive tract in flower fish (*Pseudophoxinus antalyae*). *J. Anatomia histologia embryologia. Journal of Veterinary Medicine*, 35(3): 147-151.

10- Meshkizadeh M. (2002), Histological study of intestinal bulb and different part of the intestine of gross carp. PhD Thesis, School of Veterinary Medicine, pp: 9-33.

11- Suicmez M., Ulus E. (2005), A study of the anatomy, histology and ultrastructure of the digestive tract of *Orthrias angorae* Steindachner, 1897. *Folia Boilogy*, 53(1-2): 95-100.

12- Delashoub M., Pousti I., Banan khojasteh S.M. (2010), Histology of bighead carp (*Hypophthalmichthys nobilis*) intestine. *Global Veterinary*, 5: 302-306.

13- Baranimousavi M. (1995), Anatomical and histomorphological study of pharynx, esophagus, intestinal bulb and anterior intestine, the major intestine of *Barbus Sharpei*. PhD thesis, School of Veterinary Medicine, *Veterinary Medicine*, 215: 34-95.

14- Al-Abdulhadi H.A. (2005), Some comparative histological studies on alimentary tract of *Tilapia fish (Tilapia spilurusl)* and Sea Bream (*Mylio cuvieri*).