



بررسی اثر عصاره آبی جینسنگ قرمز بر اووژنز و تغییرات رحمی در موش‌های بالغ نژاد NMRI

زهرا زهره وند اصل^۱، نسیم حیاتی رودباری^{۱*}، سیمین محمدی گرجی^۲، کاظم پریور^۱

۱- گروه زیست‌شناسی، واحد علوم و تحقیقات تهران، دانشگاه آزاد اسلامی، تهران، ایران

۲- گروه زیست‌شناسی، واحد ساری، دانشگاه آزاد اسلامی، ساری، ایران

*مسئول مکاتبات: nasimhayati@yahoo.com

تاریخ پذیرش: ۱۳۹۵/۷/۲۶

تاریخ دریافت: ۱۳۹۵/۲/۱۱

چکیده

مصرف فراورده‌های گیاهی و استفاده از داروهای گیاهی امروزه از طرفدارترین روش‌های درمان به شمار می‌رود. در این بین جینسنگ گیاهی از جنس *panax* و از خانواده *Araliaceae* جزء ده گیاه رایج در سبذ غذایی مردم قرار گرفته است. هدف از این مطالعه بررسی اثر مصرف عصاره جینسنگ بر اووژنز در موش بالغ نژاد NMRI بود. در این تحقیق ۳۰ سر موش ماده به طور تصادفی در ۵ گروه کنترل (مورد گاوآژ قرار نگرفتند)، شم (مورد گاوآژ آب مقطر قرار گرفتند) و سه گروه تجربی (تحت گاوآژ ۱۰۰، ۲۰۰ و ۳۰۰ میلی‌گرم بر کیلوگرم وزن موش از عصاره آبی جینسنگ) قرار داده شدند. عصاره آبی جینسنگ قرمز در آب مقطر تهیه گردید و گروه بندی ذکر شده به مدت ۳۰ روز تحت تیمار بودند. پس از آن به روش نخاعی کشته شدند، بافت تخمدان و رحم آنها خارج گردید و مورد مطالعه قرار گرفت. تعداد فولیکول‌های اولیه در گروه‌های تجربی با دوز ۱۰۰، ۲۰۰ و ۳۰۰ میلی‌گرم بر کیلوگرم افزایش معنی دار را نشان داد و تعداد فولیکول‌های ثانویه در دوز ۱۰۰ و ۲۰۰ میلی‌گرم بر کیلوگرم و فولیکول گراآف در دوز ۲۰۰ میلی‌گرم بر کیلوگرم افزایش معنی دار را نشان دادند. کاهش در تعداد فولیکول‌های آرتیک در کمترین و بیشترین دوز مورد استفاده مشاهده گردید. مطالعات رحمی افزایش ضخامت لایه پریتر و آندومتر را در گروه با دوز ۱۰۰ را نشان داد و تعداد غدد ترشچی در گروه‌های تجربی ۲ افزایش داشت. در نهایت می‌توان گفت مصرف جینسنگ در راستای بهبود عملکرد تخمدان و بافت رحم عمل می‌کند و به اووژنز کمک می‌کند.

کلمات کلیدی: جینسنگ، اووژنز، موش نژاد NMRI، تغییرات رحمی.

مقدمه

داشتن فواید زیاد جزو ده گیاه رایج گشته و مصرف آن افزایش چشمگیری داشته است (۳، ۵). از این گیاه به عنوان یک آداپتوژن یاد می‌شود، آداپتوژن‌ها باعث افزایش مقاومت بدن در برابر عوامل استرس‌زا، تروما، اضطراب و خستگی می‌شود (۴، ۱۵، ۱۷، ۲۲). دستگاه تولیدمثل مونث شامل یک جفت تخمدان، یک جفت لوله تخمک‌بر، رحم و اندام تناسلی خارجی است. جینسنگ دارای ترکیبات مختلفی است و در میان اجزای موثره جینسنگ، جینسوئیدها به عنوان اصلی‌ترین جزو موثره از آن شناخته شده‌اند (۲۶). با

استفاده از گیاهان دارویی از دیرباز در ایران و دیگر کشورهای جهان رایج بوده است. اخیراً استفاده از فراورده‌های گیاهی به شدت افزایش یافته و مطالعات نشان داده که خانم‌ها تمایل بیشتری به استفاده از فراورده‌های گیاهی دارند (۱، ۶). طب سنتی و مصرف داروهای گیاهی امروزه از طرفدارترین روش‌های درمان گشته است که در این میان می‌توان به گیاه جینسنگ اشاره کرد (۴).

جینسنگ گیاهی از خانواده *Aralaceae* و از جنس *Panax* به معنی درمان‌کننده تمام بیماری‌ها به علت

مروری بر تحقیقات گذشته اثر آنتی‌اکسیدانی، ضد-توموری این گیاه به اثبات رسیده است به علاوه این گیاه بر سیستم قلبی عروقی و سیستم ایمنی موثر می‌باشد و باعث بهبود عملکرد جنسی آقایان می‌شود (۸، ۹، ۱۰، ۱۳، ۱۴، ۱۶، ۱۸، ۲۱، ۲۳). دستگاه تولیدمثل مونث شامل یک جفت تخمدان، یک جفت لوله تخمک‌بر، رحم و اندام تناسلی خارجی است. یکی از اعمال تخمدان‌ها تولید گامت جنسی و رحم حفظ گامت لقاح یافته است. دیواره رحم از سه بخش آندومتر، پوشش مخاط داخلی شامل غدد رحمی، میومتر و عضلات صاف و پری‌متر یا پوشش صفاقی خارجی درست شده است که در اعمال تولیدمثل موثرند.

هدف از این مطالعه بررسی اثر مصرف عصاره جینسنگ بر اووژنز در موش بالغ نژاد NMRI بود

مواد و روش کار

در این مطالعه ۳۰ سر موش ماده از انستیتو پاستور ایران تهیه و سپس به اتاق حیوانات واقع در مجتمع آزمایشگاهی رازی دانشگاه علوم تحقیقات تهران منتقل گردید درجه حرارت اتاق نگهداری حیوانات 22 ± 23 درجه سانتی‌گراد بود و میزان روشنایی به صورت ۱۲ ساعت روشنایی و ۱۲ ساعت تاریکی تنظیم شده بود و قفس آنها هفته‌ای دو مرتبه تمیز می‌گردید. پس از آن عصاره‌گیری و تهیه عصاره آبی جینسنگ قرمز انجام شد. جهت تهیه عصاره آبی جینسنگ آن را در ابتدا به وسیله دستگاه خورد کن به صورت پودر درآورده شد. سپس پودر را به نسبت (۱:۲۵w:w) در آب مقطر به مدت ۳ ساعت حل کردیم و اجازه دادیم که کاملاً حل شود، سپس آن را به مدت ۴۰ دقیقه بر روی گرم کن قرار دادیم تا کاملاً بجوشد. در ادامه آن را در 3000rpm به مدت ۶۰

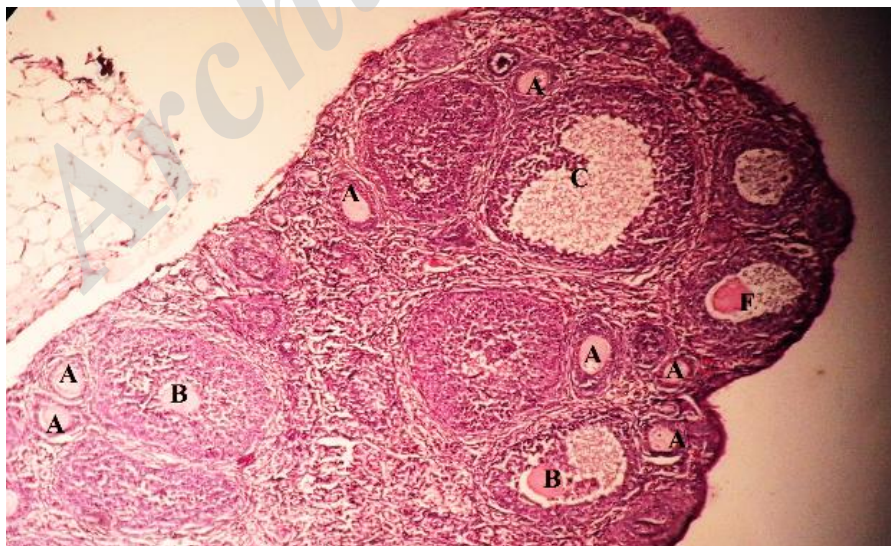
دقیقه سانتریفیوژ شد مایع رویی را پس از سانتریفیوژ جدا می‌کنیم و آن را 13000rpm به مدت ۳۰ دقیقه دوباره سانتریفیوژ انجام پذیرفت. بعد از سانتریفیوژ دوم محلول رویی جدا گردید و در طی مرحله ای به نام خشک شدن با سرما محلول‌ها به صورت پودر درآمدند سپس قبل از استفاده، این پودرها بر وزن موش در آب مقطر حل می‌شدند و مورد گاوژ حیوانات قرار می‌گرفتند (۲۰). پس از استقرار موش‌ها آنها به طور تصادفی در ۵ گروه شامل کنترل، شم ۳ و گروه تجربی قرار داده شدند. عصاره آبی جینسنگ قرمز در آب مقطر تهیه گردید و گروه‌ها طبق گروه-بندی مقابل به مدت ۳۰ روز تحت تیمار قرار گرفتند:

- ۱- کنترل (مورد گاوژ قرار نگرفتند) ۲- شم (گاوژ آب مقطر)، ۳- تجربی‌ها (گاوژ ۱۰۰، ۲۰۰ و ۳۰۰ میلی‌گرم بر وزن موش گاوژ عصاره آبی جینسنگ قرمز). گاوژ موش‌ها از طریق دهان به وسیله سرنگ انسولین و نیدل صورت پذیرفت. پس از ۳۰ روز گاوژ موش‌ها به روش نخاعی کشته شدند، پس از تشریح تخمدان‌های آنها و رحم از بدن خارج گردید و در محلول تثبیت کننده بوئن قرار گرفتند، پس از ۴- ۵ ساعت بافت‌ها الکل‌دهی و قالب‌گیری شدند سپس از نمونه‌ها برش‌گیری صورت پذیرفت و لام‌ها تحت رنگ‌آمیزی هماتوکسین ائوزین قرار گرفتند و بعد به وسیله استریومیکروسکوپ نتایج مورد بررسی قرار گرفتند. نتایج به دست آمده به صورت اعداد خام به کامپیوتر داده شد و آنگاه تحلیل و مقایسه میانگین‌ها با استفاده از نرم افزار SPSS ورژن ۱۹ در سطح معنی-دار ($p < 0/05$) با در نظر گرفتن انحراف معیار (SE) و با استفاده از آنالیز واریانس یک طرفه (One-way ANOVA) و تست Tukey انجام گرفت و نمودارها توسط نرم‌افزار Excel ورژن ۱۹ رسم شدند.

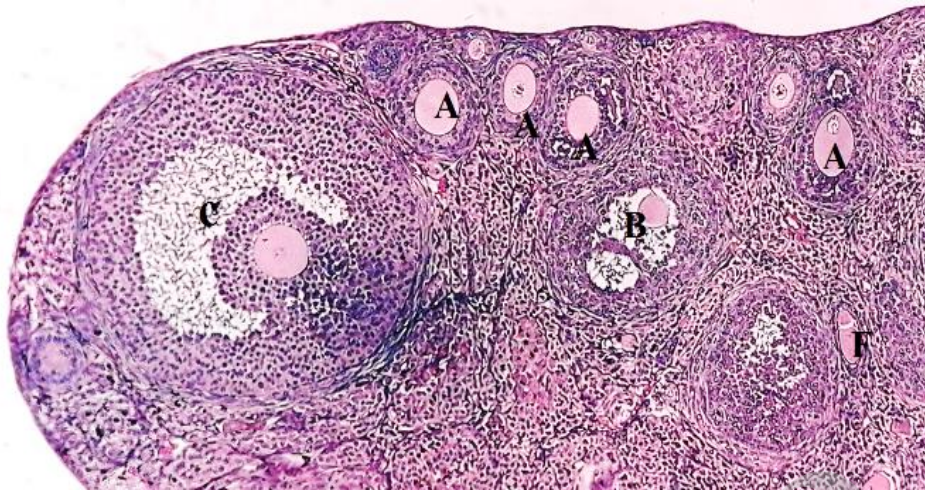
نتایج

تعداد انواع فولیکول‌ها افزایش معنی‌دار را در گروه‌های تحت تیمار مشاهده کردیم. افزایش تعداد فولیکول بدوی در گروه تجربی دوم (نمودار ۱)، افزایش تعداد فولیکول اولیه و ثانویه در هر سه گروه تجربی (نمودارهای ۲ و ۳)، افزایش تعداد فولیکول‌های گراف در گروه تجربی ۲ (نمودار ۴) و کاهش در تعداد فولیکول‌های گراف مشاهده شد. در بررسی بافت رحم در گروه‌های تحت تیمار در مقایسه با گروه کنترل افزایش در قطر لایه‌های رحمی و تعداد غدد لایه آندومترיום نتیجه حاصل شد. افزایش قطر لایه پریمتریوم در گروه تجربی ۱ (نمودار ۵)، افزایش قطر لایه آندومترיום در گروه تجربی ۱ (نمودار ۷)، افزایش قطر حفره رحمی در هر سه گروه تجربی (نمودار ۸) و افزایش در تعداد غدد رحمی در گروه تجربی ۱ و ۲ (نمودار ۹) مشاهده شد. در مورد قطر لایه میومترיום در هر سه گروه تجربی تغییر معنی‌داری مشاهده نگردید (نمودار ۶).

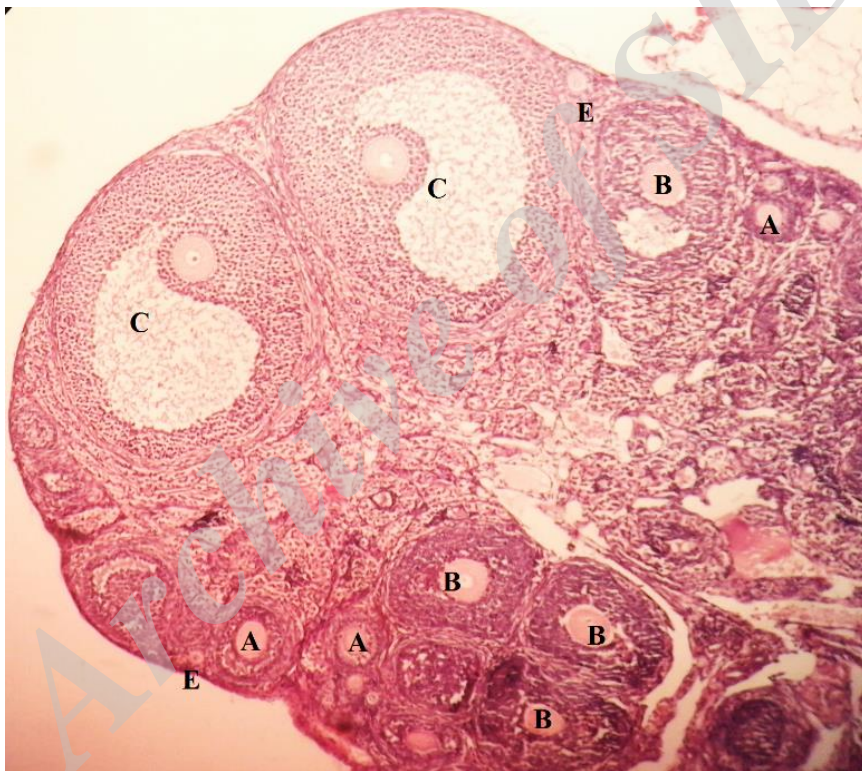
مشاهدات میکروسکوپی نشان داد که مصرف جینسنگ در راستای بهبود عملکرد تخمدان و بافت رحم عمل می‌کند و به اووژنز کمک می‌کند. تصاویر فتومیکروگراف مقاطع عرضی بافت تخمدان و رحم را در گروه‌های مختلف در شکل‌های ۱ تا ۱۰ نشان داده شده است. افزایش در تعداد فولیکول‌های بدوی در گروه تجربی ۲، تعداد فولیکول‌های اولیه در هر سه گروه تجربی، تعداد فولیکول‌های در حال رشد در گروه تجربی ۱ و ۲، تعداد فولیکول گراف در گروه تجربی ۲ و کاهش در تعداد فولیکول‌های آرتیک در گروه تجربی اول و سوم در مقایسه با گروه کنترل مشاهده گردید (شکل‌های ۱ تا ۵). در مورد بافت رحم نیز افزایش قطر لایه پریمتریوم و لایه آندومترיום در گروه تجربی اول و افزایش معنی‌دار در قطر حفره رحمی در هر سه گروه تجربی مشاهده گردید و همچنین افزایش تعداد غدد رحمی در گروه تجربی ۱ و ۲ نیز مشاهده شد (شکل‌های ۶ تا ۱۰). در بررسی



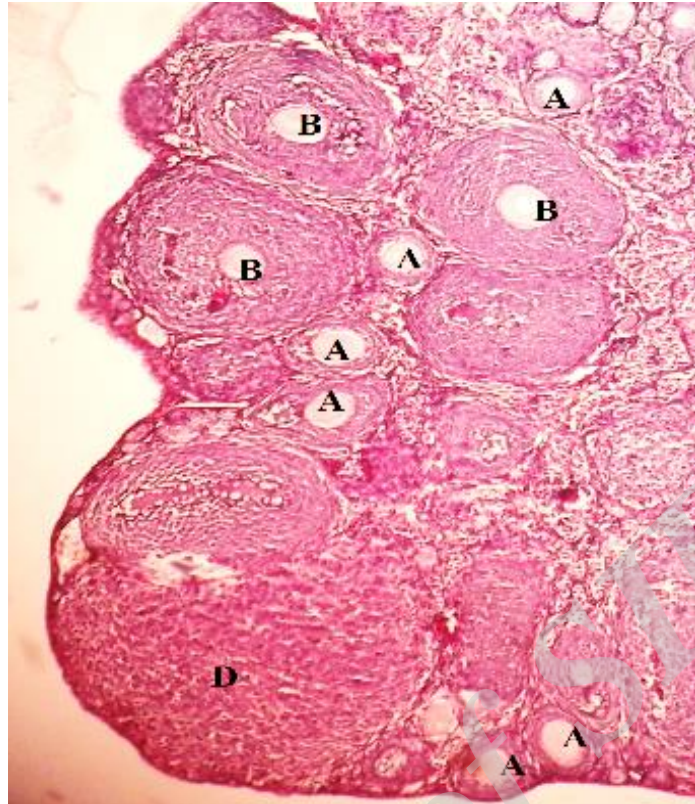
شکل ۱- تخمدان گروه کنترل (بزرگ‌نمایی ۱۰۰X). A: فولیکول اولیه، B: فولیکول در حال رشد، C: فولیکول گراف F: فولیکول آرتیک



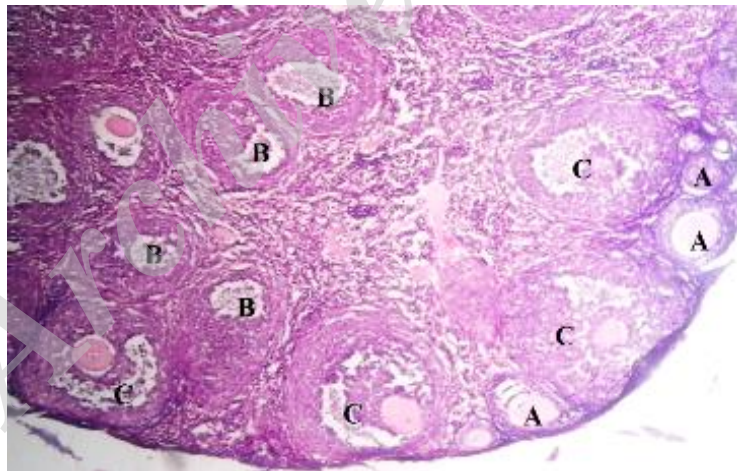
شکل ۲- تخمدان گروه شم (بزرگ‌نمایی ۱۰۰x). A: فولیکول اولیه، B: فولیکول در حال رشد، C: فولیکول گراآف، F: فولیکول آرتیک



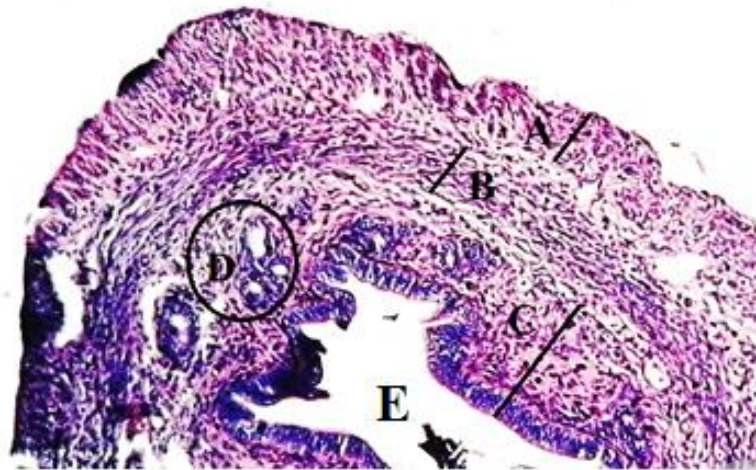
شکل ۳- بافت تخمدان گروه تجربی با دوز دریافتی ۱۰۰ میلی‌گرم یر کیلوگرم از وزن موش (بزرگ‌نمایی ۱۰۰x). A: فولیکول اولیه، B: فولیکول در حال رشد، C: فولیکول گراآف، E: فولیکول بدوی



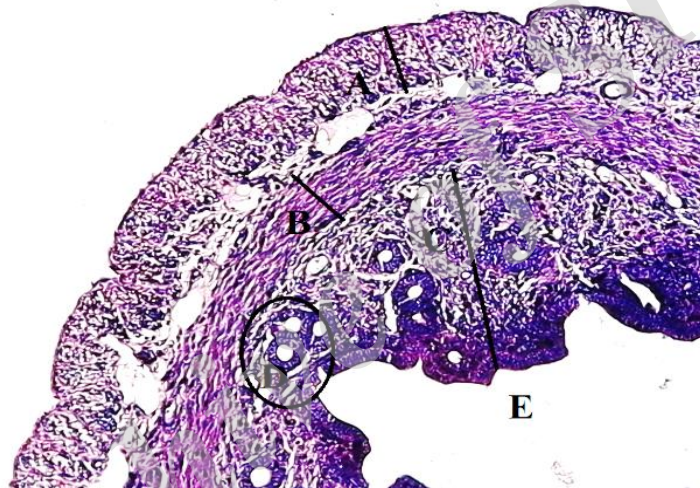
شکل ۴- بافت تخمدان گروه تجربی با دوز دریافتی ۲۰۰ میلی‌گرم بر کیلوگرم از وزن موش (بزرگ‌نمایی ۱۰۰X). A: فولیکول اولیه، B: فولیکول در حال رشد، D: جسم زرد



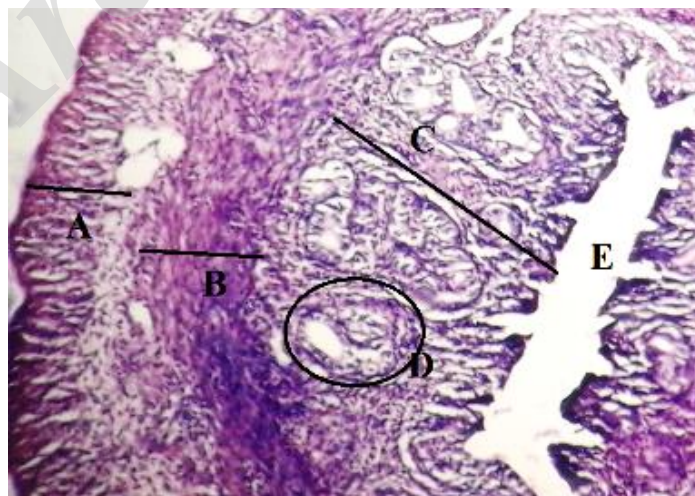
شکل ۵- بافت تخمدان گروه تجربی با دوز دریافتی ۳۰۰ میلی‌گرم بر کیلوگرم بر وزن موش (بزرگ‌نمایی ۱۰۰X). A: فولیکول اولیه، B: فولیکول در حال رشد، C: فولیکول گراف



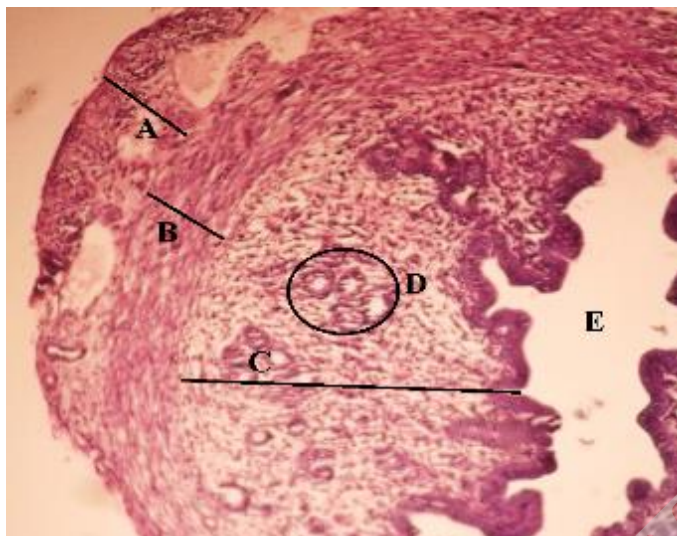
شکل ۶- بافت رحم گروه کنترل (بزرگ‌نمایی ۱۰۰x). A: لایه اپیدرم، B: لایه میودرم، C: لایه آندومتر، D: غدد رحمی، E: حفره رحمی



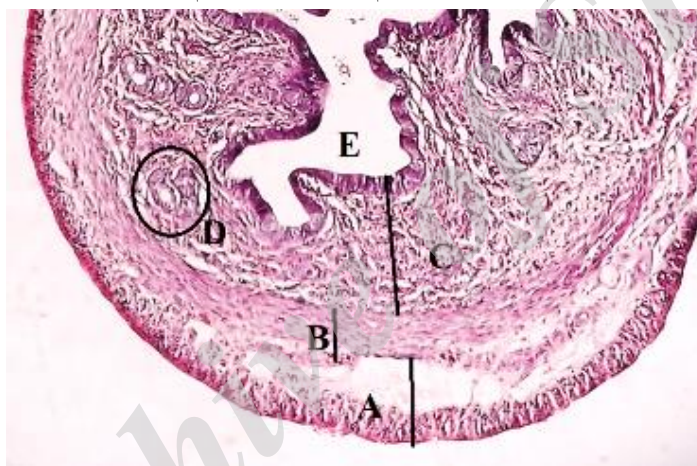شکل ۷- بافت رحم گروه شش (بزرگ‌نمایی ۱۰۰x). A: لایه پریمتر، B: لایه میومتر، C: لایه آندومتر، D: غدد رحمی، E: حفره رحمی



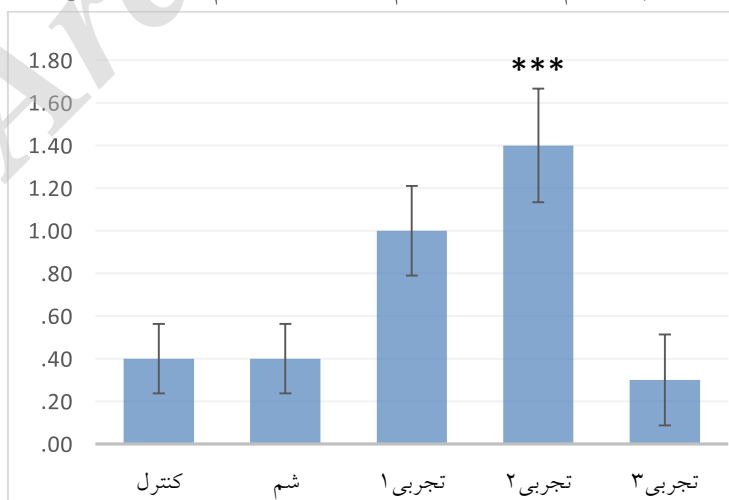
شکل ۸- بافت رحم گروه تجربی با دوز دریافتی ۱۰۰ میلی‌گرم بر کیلوگرم بر وزن موش از عصاره آبی جینسنگ (بزرگ‌نمایی ۱۰۰x). A: لایه پریمتر، B: لایه میومتر، C: لایه آندومتر، D: غدد رحمی، E: حفره رحمی



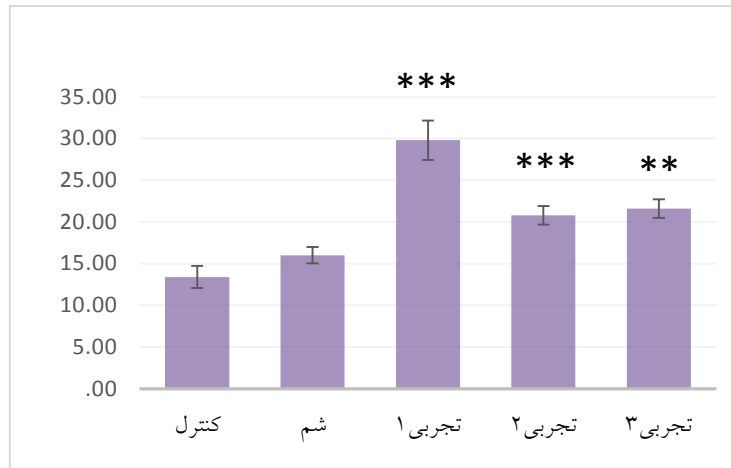
شکل ۹- بافت رحم گروه تجربی با دوز دریافتی ۲۰۰ میلی‌گرم بر کیلوگرم بر وزن موش از عصاره آبی جینسنگ (بزرگ-نمایی ۱۰۰x). A: لایه پریمتریوم، B: لایه میومتریم، C: لایه آندومتریم، D: غدد رحمی، E: حفره رحمی



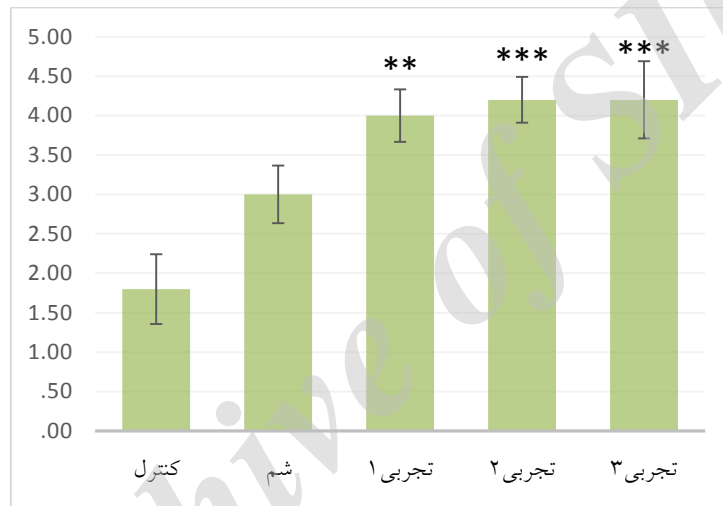
شکل ۱۰- بافت رحم گروه تجربی با دوز دریافتی ۳۰۰ میلی‌گرم بر کیلوگرم بر وزن موش از عصاره آبی جینسنگ (بزرگ-نمایی ۱۰۰x). A: لایه پریمتریوم، B: لایه میومتریم، C: لایه آندومتریم، D: غدد رحمی، E: حفره رحمی



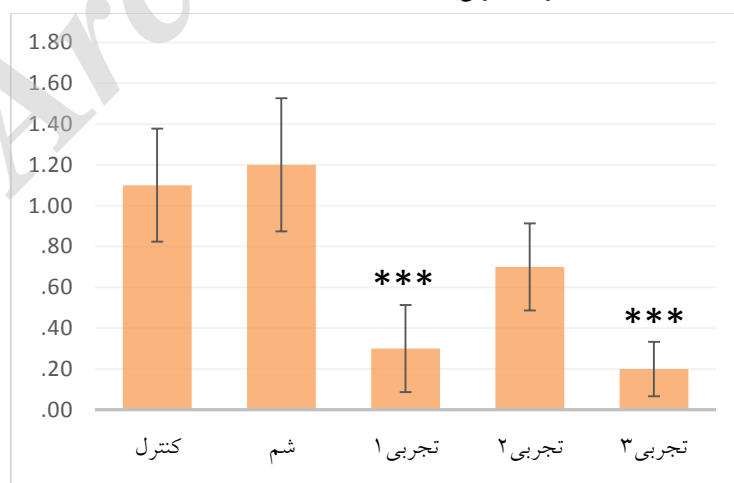
نمودار ۱- مقایسه تعداد فولیکول بدوی گروه‌ها با گروه کنترل. در گروه تجربی ۲ افزایش معنی‌دار در (***) $p < 0.001$ نسبت به گروه کنترل مشاهده شد.



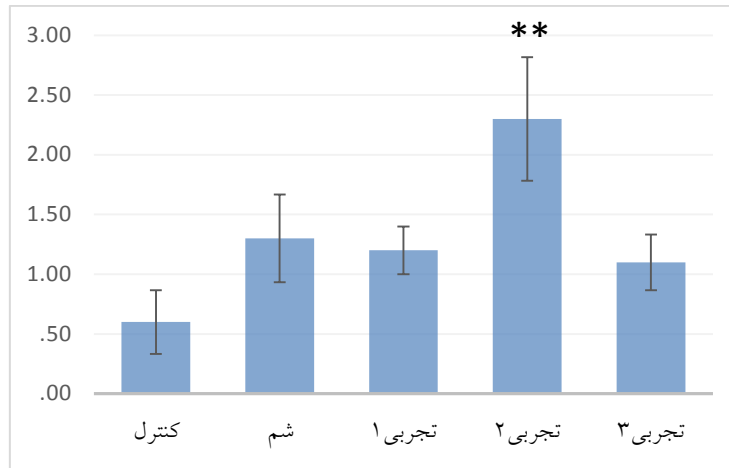
نمودار ۲- مقایسه تعداد فولیکول‌های اولیه گروه‌ها با گروه کنترل. افزایش معنی‌دار در (***) $p < 0/001$ در هر سه گروه تجربی نسبت به گروه کنترل مشاهده شد.



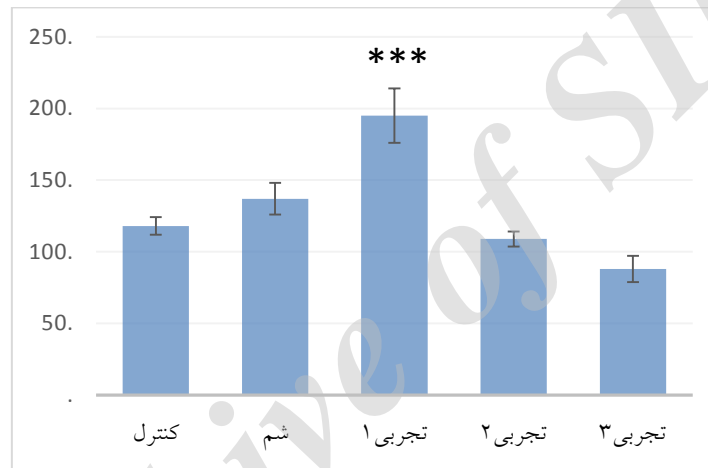
نمودار ۳- مقایسه تعداد فولیکول‌های ثانویه گروه‌ها با گروه کنترل. افزایش معنی‌دار (***) $p < 0/001$ در گروه تجربی ۲ و ۳ و در گروه تجربی اول (***) $p < 0/01$ مشاهده شد.



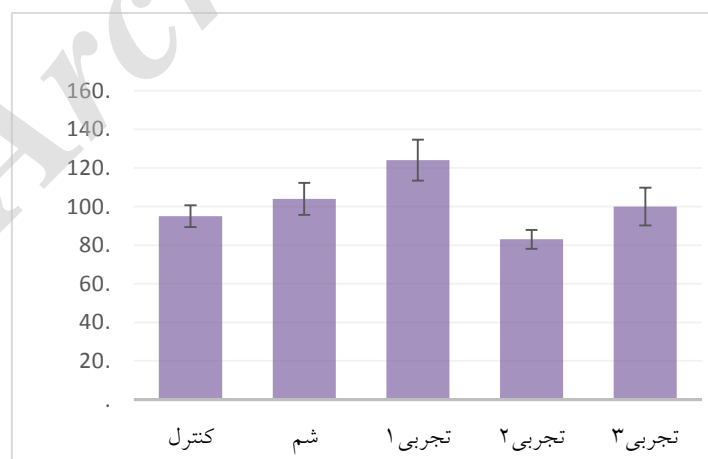نمودار ۳- مقایسه تعداد فولیکول‌های آتروتیک گروه‌های تجربی با گروه کنترل. کاهش معنی‌دار (***) $p < 0/001$ در گروه تجربی ۱ و ۳ مشاهده شد.



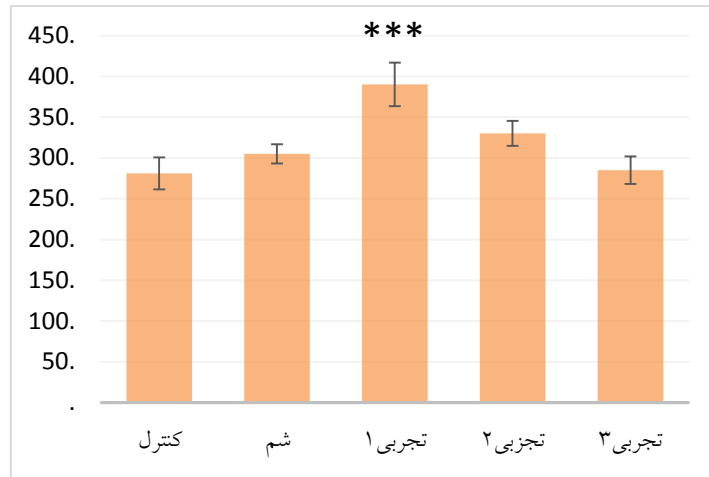
نمودار ۴- مقایسه تعداد فولیکول‌های گراف گروه‌ها با گروه کنترل. افزایش معنی‌دار (** $p < 0/01$) در گروه تجربی ۲ مشاهده شد.



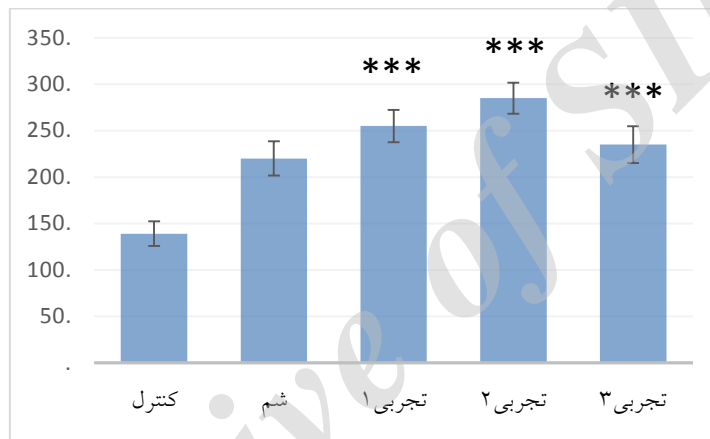نمودار ۵- مقایسه قطر لایه پریمتریوم رحمی گروه‌ها با گروه کنترل. افزایش معنی‌دار (***) ($p < 0/001$) در گروه تجربی ۱ مشاهده شد.



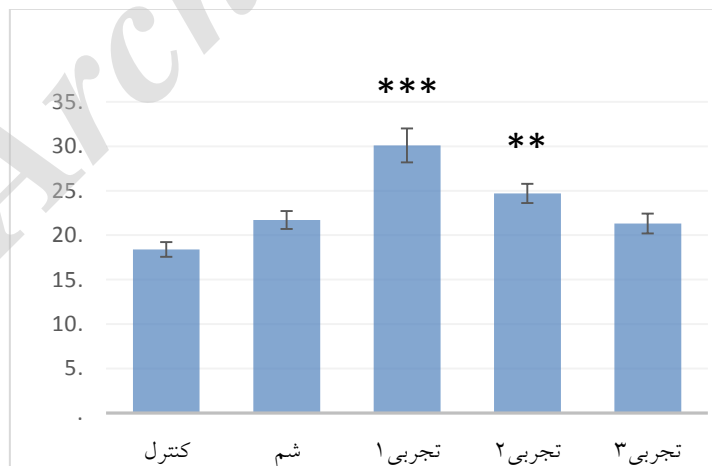
نمودار ۶- مقایسه قطر لایه میومتریم رحمی گروه‌ها با گروه کنترل. تفاوت معنی‌داری در هیچ یک از گروه‌ها مشاهده نگردید.



نمودار ۷- مقایسه قطر لایه آندومترיום رحمی گروه‌ها با گروه کنترل. افزایش معنی‌دار (***) ($p < 0.001$) در گروه تجربی ۱ مشاهده شد.



نمودار ۸- مقایسه قطر حفره رحمی گروه‌ها با گروه کنترل. افزایش معنی‌دار در هر سه گروه تجربی (***) ($p < 0.001$) مشاهده شد.



نمودار ۹- مقایسه تعداد غدد رحمی گروه‌ها با گروه کنترل. در گروه تجربی ۱ و ۲ افزایش معنی‌دار (***) ($p < 0.001$) و (***) ($p < 0.01$) نسبت به گروه کنترل مشاهده شد.



بحث

های غیربالغ، افزایش ضخامت لایه آندومتریوم بافت رحم، افزایش لایه‌های اپیتلیالی واژینال و افزایش رشد سلولی عضله‌ای تولیدمثلی را مشاهده کردند در آزمایش انجام شده افزایش قطر لایه پریمتریوم، آندومتریوم و افزایش تعداد غدد رحمی مشاهده گردید (۱۱).

نتیجه‌گیری

در نهایت میتوان نتیجه گرفت مصرف عصاره آبی جینسنگ قرمز باعث افزایش عملکرد بافت تخمدان با افزایش اووژنز و تعداد انواع فولیکول‌ها می‌شود و با افزایش تعداد غدد رحمی و ضخامت لایه‌های رحمی در مقایسه با گروه کنترل باعث افزایش عملکرد این بافت می‌شود.

تشکر و قدردانی

از راهنمایی و همکاری دلسوزانه‌ی اساتید محترم گروه زیست‌شناسی و دانشکده علوم پایه دانشگاه آزاد اسلامی واحد علوم و تحقیقات تهران جهت همکاری برای اجرای این تحقیق قدردانی می‌شود.

منابع

1. Aslani E., Naghsh N., Ranjbar M., 2014. Cytotoxic effects of aqueous and alcoholic extracts of *Mentha spicata* leaves on K562 cell line. *Journal of Zanjan University of Medical Sciences*, 22: 67-79.
2. Attele A.S., Wu J.A., Yuan C.S., 1999. Ginseng Pharmacology multiple constituents and multiple actions. *Biochemistry and Pharmacology*, 58(11): 1685-1693
3. Bent S., Ko R., 4004. Commonly used herbal medicines in the United States: a review. *The American Journal of Medicine*, 116(7): 478-485
4. Brekhman I.I., Dardymov I.V., 1969. New substances of plant origin which

مصرف دهانی عصاره آبی جینسنگ باعث بهبود عملکرد تخمدان، بافت رحم و افزایش اووژنز شد. Wook و همکارانش در مطالعه خود با بررسی اثر ماده موثره جینسنگ کره‌ای بر رت‌های غیربالغ تحریک شده به تخمک‌گذاری افزایش اوسیت‌های طبیعی، گراف و در حال رشد را مشاهده کردند. در آزمایشات انجام شده افزایش در تعداد فولیکول‌های گراف و در حال رشد مشاهده شد (۲۵).

در تحقیق دیگری با بررسی اثر عصاره الکلی *Panax Ginseng* بر تغییرات بافتی تخمدان‌های نوزاد رت متولد شده از مادران دیابتی، افزایشی را در تعداد فولیکول‌های بدوی، اولیه، در حال رشد و گراف مشاهده کردند. در طی آزمایشات انجام شده این افزایش تعداد در گروه‌های تحت تیمار مشاهده گردید (۲۷). Pak و همکارانش در بررسی نقش جینسنگ بر تخمدان‌های پلی‌کیستیک رت، کاهش در تعداد فولیکول‌های کیستیک و افزایش در تعداد فولیکول‌های در حال رشد را مشاهده کردند (۱۹). طبق نتایج به دست آمده از مطالعه افزایش در تعداد فولیکول‌های ثانویه و کاهش تعداد فولیکول‌های آترتیک مشاهده گردید. در بررسی دیگری در مورد تاثیر عصاره هیدروالکلی جینسنگ بر رفع مسمویت ناشی از سیکلوفسفامید در بافت تخمدان موش صحرائی انجام داده بودند افزایش معنی‌دار را در تعداد فولیکول‌های بدوی، اولیه، ثانویه و کاهش در تعداد فولیکول‌های آترتیک در مقایسه با گروه دریافت نکرده جینسنگ مشاهده کردند. در مطالعه حاضر افزایش در تعداد انواع فولیکول‌ها و کاهش در تعداد فولیکول‌های آترتیک در گروه‌های تحت تیمار عصاره آبی جینسنگ قرمز مشاهده شد (۱۸).

Jie و همکارانش در بررسی اثر استروژنیک عصاره *Radix Ginseng* بر روی اندام تولیدمثلی در موش-



- scavenging effects of ginseng and its compounds. *Journal of Agriculture and Food Chemistry*, 54: 2558-2562
14. Kim N.D., Hahn B.H., Lee E.B., 1979. Studies of ginseng on the antistress effects. *Korean Journal of Pharmacology*, 10(2): 61-67.
 15. Kim Y.J., Lee O.R., Lee S.Y., Kim K.T., Yang D.C., 2012. Isolation and characterization of the glutathione S-transferase gene from *Panax ginseng* C.A. Meyer. *Journal of Ginseng Research*, 36: 449e60.
 16. Lee D.C., Lee M.O., Kim C.Y., Clifford D.H., 1981. Effect of ether, ethanol and aqueous extracts of ginseng on cardiovascular function in dogs. *Canadian Journal of Comparative Medicine*, 45:1
 17. Liu C.X., Xio P.G., 1992. Recent advances on ginseng research in China. *Journal of Ethnopharmacology*, 35: 27-38.
 18. Nazari F., Johari H., Kargar H., 2014. Effect of hydro-alcoholic extract of ginseng on cyclophosphamide detoxification in ovary tissue of female adult rats. *Journal of Jahrom University of Medical Sciences*, 12(3): 23-30.
 19. Pak S.C., Lim S.C., Nah S.Y., Lee J., Hill J.A., Bae C.S., 2005. Role of Korean red ginseng total saponins in rat infertility induced by polycystic ovaries. *Fertility and Sterility*, 84(2): 1139-1143.
 20. Park H. R., Lee S.E., Yang H., Son G.W., Jin Y.H., Park Y.S., 2015. Induction of thioredoxin reductase 1 by Korean red ginseng water extract regulates cytoprotective effects on human endothelial cells. *Evidence-Based Complementary and Alternative Medicine*, 2015: 1-10.
 21. Shin J.Y., Song J.Y., Yun Y.S., Yang H.O., Rhee D.K., Pyo S., 2002. Immunostimulating effects of acidic polysaccharides extract of *Panax ginseng* on macrophage function. *Immunopharmacology and Immunotoxicology*, 24: 469-482.
 - increase nonspecific resistance. *Annual Review of Pharmacology*, 9: 419-430.
 5. Chu S.F., Zhang J.T., 2009. New achievements in ginseng research and its future prospects. *Chinese Journal of Integrative Medicine*, 15(6): 403-408.
 6. Chuang C.H., Doyle P., Wang J.D., Chang P.J., Lai J.N., Chen P.C., 2006. Herbal medicines used during the first trimester and major congenital malformations. *Drug Safety*, 29(6): 537-548.
 7. Du X.F., Jiang C.Z., Wu C.F., Won E.K., Choung S.Y., 2008. Synergistic immune stimulating activity of pidotimod and red ginseng acidic polysaccharide against cyclophosphamide-induced Immuno suppression. *Archives of Pharmacological Research*, 31: 1153-1159.
 8. Helms S., 2004. Cancer prevention and therapeutics: *Panax ginseng*. *Alternative Medicine Review*, 9(3): 259-274.
 9. Hong B., Ji Y.H., Hong J.H., Nam K.Y., Ahn T.Y., 2002. A double-blind crossover study evaluating the efficacy of Korean red ginseng in patients with erectile dysfunction: a preliminary report. *Journal of Urology*, 168(5): 2070-2073.
 10. Jie Y.H., Cammisuli S., Baggiolini M., 1984. Immunomodulatory effects of *Panax ginseng* C.A. Meyer in the mouse. *Agents Actions*, 15: 386-391
 11. Jie D., Xu Y., Ma X., An J., Yang X., Liu Z., Lin N., 2015. Estrogenic effect of the extract of *Renshen* (*Radix Ginseng*) on reproductive tissues in immature mice. *Journal of Traditional Chinese Medicine*, 35(4): 460-467.
 12. Kang J.K., Lee Y.J., No K.O., 2002. Ginseng intestinal metabolite-I (GIM-I) reduces doxorubicin toxicity in the mouse testis. *Reproductive Toxicology*, 16(3): 292-298.
 13. Kang K.S., Yokozawa T., Kim H.Y., Park J.H., 2006. Study on the nitric oxide



25. Yu W.J., Lee B.J., Nam S.Y., Yang D.C., Yun Y.W., 2003. Modulating effects of Korean ginseng saponins on ovarian function in immature rats. *Biological and Pharmaceutical Bulletin*, 11: 1574-1580.
26. Yue P.Y., Mak N.K., Cheng Y.K., Leung K.W., Ng T.B., Fan D.T., Yeung H.W., Wong R.N., 2007. Pharmacogenomics and the Yin/Yang actions of ginseng: anti-tumor, angiomodulating and steroid-like activities of ginsenosides. *Chinese Medicine*, 2(1): 1-6.
27. Zare A., Khaksar Z., 2016. Effects of Panax Ginseng Alcoholic Extract on Histomorphometric Changes of Ovaries in Offspring Rats from Diabetic Mothers. *Biosciences Biotechnology Research of Asia*, 13: 237-245.
22. Wang J., Li S.S., Fan Y.Y., Chen Y., Liu D., Cheng H.R., Gao X.G., Zhou Y.F., 2010. Anti-fatigue activity of the water-soluble polysaccharides isolated from Panax ginseng C.A. Meyer. *Journal of Ethnopharmacology*, 130: 421-423.
23. Wang W., Zhao Y., Rayburn E.R., Hill D.L., Wang H., Zhang R., 2007. In vitro anti-cancer activity and structure-activity relationships of natural products isolated from fruits of *Panax ginseng*. *Cancer Chemotherapy and Pharmacology*, 59: 589-601.
24. Xu L.L., Han T., Wu J.Z., Zhang Q.Y., Zhang H., Huang B.K., Rahman K., Qin L.P., 2009. Comparative research of chemical constituents, antifungal and antitumor properties of ether extracts of Panax ginseng and its endophytic fungus. *Phytomedicine*, 16: 609-616.