

## تاثیر عصاره هیدروالکلی جفت بلوط ایرانی بر روند ترمیم زخم و کلاژن‌سازی در رت‌های نژاد ویستار

آزاده کاکویی، اکبر کریمی، شیما طغیانی\*

گروه زیست‌شناسی، دانشگاه پیام نور مرکز اصفهان، اصفهان، ایران

\*مسئول مکاتبات: mt.toghiani@yahoo.com

تاریخ پذیرش: ۱۳۹۸/۰۹/۱۴

تاریخ دریافت: ۱۳۹۸/۰۳/۲۰

### چکیده

داروهای گیاهی به سبب عوارض کمتر نسبت به ترکیبات شیمیایی مورد توجه پزشکان قرار دارند. در این مطالعه، جفت بلوط ایرانی یا بلوط پرسیکا (*Quercus persica*) که در طب سنتی برای عارضه‌های پوستی مزمن و آگزما استفاده می‌شود جهت بررسی ترمیم زخم جلدی مورد توجه قرار گرفته است. تعداد ۳۰ موش صحرایی نر ویستار بالغ در ۵ گروه با نگهداری تحت شرایط نرمال آزمایشگاهی و ایجاد زخمی به ابعاد  $1/5 \times 1/5$  سانتی‌متر مربع و عمق ۲ میلی‌متر در پشت کمر هدف درمان قرار گرفتند. گروه کنترل، گروه شم، گروه‌های تجربی به ترتیب عصاره‌ی هیدروالکلی جفت بلوط ایرانی با دوزهای ۲۵۰، ۵۰۰ و ۱۰۰۰ میلی‌گرم بر کیلوگرم می‌باشد. تیمار زخم‌ها در بازه ۱۰ روزه و یک روز در میان به صورت موضعی انجام و در روزهای ششم، هشتم و دهم، نمونه‌های بافتی از محل زخم تهیه و پس از شستشو، تثبیت در فرمالین ۱۰ درصد و رنگ‌آمیزی هماتوکسیلین - ائوزین، ضخامت اپیدرم، درصد ترمیم زخم و تراکم کلاژن، ارزیابی و داده‌ها بانرم افزار SPSS تحلیل شد. در گروه‌های تجربی ضخامت اپیدرم و درصد ترمیم زخم افزایش معنی‌داری در حد  $p < 0/05$  و  $p < 0/01$  داشته که نشان‌دهنده تأثیر عصاره‌ی جفت بلوط ایرانی در بازسازی زخم می‌باشد ولی تأثیر معنی‌داری در کلاژن‌سازی مشاهده نگردید. بر اساس نتایج این تحقیق، عصاره هیدروالکلی جفت بلوط ایرانی دارای نقش موثری در تسریع ترمیم زخم‌های جلدی می‌باشد.

کلمات کلیدی: بلوط ایرانی، ترمیم زخم، کلاژن‌سازی، رت.

### مقدمه

جلوگیری از عفونی شدن زخم، افزایش قدرت کشش بستر زخم، کاهش بافت اسکار محل زخم و جلوگیری از ناتوانی بیمار دست یافت (۱۰، ۱۹). امروزه گرایش جدی به مصرف گیاهان دارویی به خاطر کم بودن عوارض جانبی گوناگون ترکیبات مؤثر موجود در گیاهان، توصیه صنایع وابسته به کشت گیاهان دارویی، جلوگیری از خروج ارز از کشور،

یکی از اهداف علم پزشکی، ترمیم زخم در زمان کوتاه‌تر و با عوارض جانبی کمتر است. کوتاه کردن زمان بهبود زخم به دلیل کم کردن احتمال عفونت و یا عوارض زخم و کاهش هزینه‌ها از اهمیت بسزایی برخوردار می‌باشد (۸). تلاش زیادی برای استفاده از روش‌های درمانی جدید بوده است که با کمک آنها بتوان به اهدافی چون تسریع روند التیام زخم،



گوناگون، زخم معده، دیسانتری، بواسیر، رفع التهاب لوزه و ورم مسمومیت ناشی از آلکالوئیدها استفاده می‌شود. همچنین استعمال جوشانده‌ی پوست بلوط در بیماری‌های پوستی مزمن، آگزما و واریس اثربخش می‌باشد (۱۳).

این مطالعه با هدف بررسی تأثیر عصاره هیدروالکلی جفت بلوط ایرانی بر روند ترمیم زخم و کلاژن‌سازی در رت‌های نژاد ویستار انجام شده است.

### مواد و روش‌ها

**جمع‌آوری نمونه:** میوه‌ی درخت بلوط ایرانی (*Quercus persica*) از جنگل‌های بلوط اطراف استان‌های کرمانشاه و یاسوج در بهار و تابستان ۱۳۹۴ جمع‌آوری گردید. سپس نمونه‌ها توسط بخش هرباریوم دانشگاه پیام نور مرکز اصفهان و مرکز تحقیقات کشاورزی و مبارزه با آفات گیاهی استان اصفهان شناسایی و نام علمی آن مورد تایید قرار گرفت. میوه‌ی تازه‌ی بلوط ایرانی بلافاصله پس از جمع‌آوری، تحت شرایط مناسب خشک شد.

**تهیه عصاره گیاهی و دوزهای مناسب آن:** مقدار یک کیلوگرم از جفت خشک شده شسته و آبکشی شد و در سایه و هوای آزاد مجدداً خشک گردید. طی چند مرحله و به کمک آسیاب برقی و الک پودر نمونه‌ها تهیه شد. پودر تهیه شده از نمونه‌ها را با استفاده از ترازوی دیجیتالی وزن کرده و سپس در بشر ریخته و الک (تانول ۹۶ درصد) به آن اضافه شده تا جایی که سطح نمونه‌ها توسط الک پوشانده شد. مخلوط تهیه شده با استفاده از همزن به طور کامل ترکیب شده و به مدت ۴۸ ساعت در دمای معمولی اتاق نگهداری گردید. مخلوط با استفاده از کاغذ صافی که قبلاً وزن شده صاف گردید. پس از آن کاغذ صافی و رسوبی که روی آن بجا مانده خشک و سپس وزن شد و وزن بدست آمده از وزن کاغذ صافی که در مرحله‌ی قبل

ایجاد کار مفید و خصوصاً پیشنهاد استفاده از گیاهان دارویی توسط سازمان جهانی بهداشت و بسیاری از دلایل دیگر به وجود آمده است، از سوی دیگر با توجه به عدم معرفی یک داروی مؤثر برای درمان زخم، مطالعه اثر گیاهان دارویی برای ترمیم زخم ضرورت دارد (۷، ۱۵، ۱۸).

بلوط از گیاهان موجود در نواحی کوهستانی مناطق زیادی از دنیا می‌باشد که گونه‌های مختلفی دارد (۱۶). بلوط ایرانی گونه‌ی غالب بلوط در رویشگاه زاگرس بوده که یکی از رویشگاه‌های بزرگ و مهم کشور و دارای منابع مهم گیاهی، مرتعی، چوبی و آبی و... می‌باشد. اهمیت حفظ این میراث گرانبها با اثبات کاربردهای متعدد گونه‌های گیاهی آن از جمله خواص دارویی این گونه‌ها می‌تواند ترغیب و تشویق همگان را در جهت حفظ، صیانت و احیای این ثروت ملی در پی داشته باشد (۱۷).

بلوط ایرانی (*Quercus persica*) درختی بزرگ به ارتفاع ۲۰ متر با تاج کروی بزرگ و از خانواده Fagaceae می‌باشد. برگ‌های این درخت عموماً یکنواخت و تخم‌مرغی‌شکل با حاشیه‌ای دنداندار می‌باشد. کرک‌های ستاره‌ای شکل و انبوه روی برگ و کرک‌های نرم و خزی زرد رنگ پشت آن را فرا گرفته است. میوه‌ی آن کشیده، شبه بیضی و در پیاله‌ی سفید رنگ مخملی و مخروطی شکل قرار گرفته است. میوه درخت بلوط، آکرون (Acron) نامیده می‌شود که در یک پیاله به نام گلند (Gland) قرار گرفته است.

لایه‌ی داخلی پوست میوه‌ی بلوط، جفت نام دارد. علاوه بر خواص ضد میکروبی گونه‌های مختلف بلوط که در منابع گوناگون به آن اشاره شده است، برای میوه، پوست تنه، پوست ساقه‌های جوان و برگ‌های آن نیز خواص درمانی متعدد دیگری ذکر شده است. میوه‌ی بلوط و پوست آن به طور سنتی در درمان اسهال استفاده می‌شود. بلوط در درمان خونریزی‌های

سرم فیزیولوژی و گروه‌های تجربی به ترتیب با دوزهای ۲۵۰، ۵۰۰ و ۱۰۰۰ میلی‌گرم بر کیلوگرم از عصاره‌ی هیدروالکلی جفت بلوط ایرانی درمان شدند. در روز اول که القای زخم در پوست موش‌ها انجام شد هیچ تیماری صورت نگرفت. به دلیل اینکه زخم کمی بسته شود و خونریزی قطع گردد و محدوده‌ی زخم نیز مشخص‌تر شود. روز بعد از القای زخم اولین مرحله‌ی تیمار در نظر گرفته شد که طی آن زخم‌های هر گروه از موش‌ها توسط ماده‌ی مورد نظر شست و شو داده شد و تحت تیمار قرار گرفتند.

**تشریح و تهیه نمونه‌های بافتی:** اولین بافت برداری در روز ششم، انجام شد. به این صورت که از هر گروه (گروه شم، گروه تجربی اول، گروه تجربی دوم و گروه تجربی سوم)، ۲ عدد موش به طور تصادفی انتخاب گردید و توسط کلروفورم بیهوش شده و از پوست محل زخم آنها نمونه‌گیری شد. نمونه‌های تهیه شده پس از شست و شو در فرمالین ۱۰ درصد قرار گرفته و برای مطالعات هیستوتکنیک به آزمایشگاه تخصصی پاتولوژی منتقل شدند و از مقاطع بافتی برش‌گیری و با روش هماتوکسیلین-ئوزین رنگ-آمیزی شدند. از لام‌های آماده شده توسط میکروسکوپ مجهز به دوربین عکس گرفته شد و مورد مطالعه قرار گرفتند. در روز هشتم، دومین نمونه برداری انجام شد و مراحل قبل مجدداً تکرار گردید. در روز دهم، آخرین نمونه‌گیری به انجام رسید و در نهایت لام‌های رنگ‌آمیزی شده مورد مطالعه‌ی بافتی اندازه‌گیری ضخامت اپیدرم، درصد ترمیم زخم و تراکم رشته‌های کلاژن را در روزهای ششم و هشتم و دهم بعد از القای زخم در گروه‌های شاهد و تیمار، در ۶۰ میدان دید قرار گرفت. ضخامت اپیدرم را با استفاده از نرم‌افزار Image J اندازه‌گیری و ثبت شد. مساحت ناحیه زخم را با استفاده از کاغذ

اندازه‌گیری شده بود کسر گردید و بدین ترتیب وزن رسوب خشک شده روی کاغذ صافی بدست آمد. در مرحله‌ی بعدی با تفریق وزن پودر نمونه‌ها و وزن رسوب خشک شده، وزن پودر موجود در عصاره محاسبه شد (۵۰ گرم). عصاره‌ی گرفته شده به مدت دو روز در دمای اتاق نگه داری شد تا الکل آن تبخیر گردد و به حداقل برسد. سرانجام دوزهای ۲۵۰، ۵۰۰ و ۱۰۰۰ میلی‌گرم بر کیلوگرم مطابق با پژوهش انجام شده توسط عزیززی و همکارانش در سال ۲۰۱۴ انتخاب گردید که در پژوهش خود اثر عصاره هیدروالکلی بلوط ایرانی را بر زخم معده رت در دوزهای ذکر شده مورد بررسی قرار داده‌اند (۱).

**حیوانات آزمایشگاهی:** ۳۰ سر موش صحرایی نر ویستار از با محدوده‌ی وزنی  $200 \pm 50$  گرم از مرکز لانه حیوانات آزمایشگاهی پاستور کرج خریداری شد و به منظور تطابق با محیط جدید به مدت ۱۰ روز در لانه‌ی حیوانات دانشگاه پیام نور مرکز اصفهان در شرایط دمایی ۲۴-۲۰ درجه‌ی سانتی‌گراد و تحت شرایط نوری استاندارد ۱۲ ساعت روشنایی و ۱۲ ساعت تاریکی و رطوبت نسبی ۶۰-۴۰ درصد و تهویه‌ی مناسب با دسترسی آزاد به آب و خوراک نگهداری شدند.

**ایجاد مدل زخم:** حیوانات با ترکیبی از کتامین و زایلایزین به صورت درون‌صفاقی بیهوش شدند. موهای قسمت پشتی بدن آنها با استفاده از تیغ مخصوص تراشیده شد. سپس با استفاده از پانچ بیوپسی زخمی به وسعت  $1/5 \times 1/5$  سانتی‌متر مربع و به عمق ۲ میلی‌متر در پشت کمر آنها ایجاد شد.

**گروه‌بندی حیوانات:** حیوانات به طور تصادفی در ۵ گروه مساوی شش‌تایی در قفس‌هایی جداگانه شامل گروه کنترل، بدون زخم و تیمار، گروه شم، دارای زخم و درمان با سرم فیزیولوژی، گروه تجربی ۱، گروه تجربی ۲ و گروه تجربی ۳ بودند. گروه شم با



روزهای ششم و هشتم و دهم بعد از القای زخم در هر سه گروه تیمار نسبت به گروه شاهد افزایش معنی داری یافته است و در گروه‌های تیماری که میزان بیشتری از عصاره جفت بلوط را دریافت کرده بودند تأثیر بیشتری مشاهده گردید. مطابق با نتایج جدول ۳ در این مطالعه میانگین تراکم کلاژن در بافت پوست محل زخم در روز ششم بعد از القای زخم در گروه‌های تیمار نسبت به گروه شاهد اختلاف معنی داری نداشته است، اما در روز هشتم بعد از القای زخم در گروه تیمار با دوز ۲۵۰ میلی گرم بر کیلوگرم نسبت به گروه شاهد افزایش یافته که این افزایش معنی دار نبود و در روز دهم بعد از القای زخم نیز در گروه‌هایی که با دوز ۱۰۰۰ و ۲۵۰ از عصاره‌ی جفت بلوط تیمار شده بودند نسبت به گروه شاهد افزایش وجود داشت که البته این افزایش هم معنی دار نبود.

میلی متری اندازه‌گیری و درصد ترمیم زخم را مطابق با فرمول زیر محاسبه گردید (۱۱):

$$100 \times \left\{ \frac{\text{سطح زخم در روز اول}}{\text{سطح زخم در روز اول}} - \text{درصد ترمیم زخم} \right\} = \text{درصد ترمیم زخم}$$

**تجزیه و تحلیل آماری:** برای آنالیز اطلاعات کمی، از روش آماری آنوای یکطرفه و نرم افزار SPSS استفاده گردید و نتایج آزمایش‌ها به صورت میانگین  $\pm$  انحراف معیار گزارش شد. معیار استنتاج آماری ۰/۰۵  $p <$  معنی دار در نظر گرفته شد.

### نتایج

مطابق با نتایج جدول ۱ میانگین ضخامت اپیدرم در بافت پوست محل زخم در روزهای ششم و هشتم و دهم بعد از القای زخم در هر سه گروه تیمار نسبت به گروه شاهد افزایش قابل ملاحظه و ایسته به دوز یافته است. مطابق با نتایج جدول ۲ این مطالعه میانگین درصد ترمیم زخم در بافت پوست محل زخم در

جدول ۱- نتایج تحلیل آماری میانگین و انحراف معیار ضخامت اپیدرم در گروه‌های شاهد و تیمار

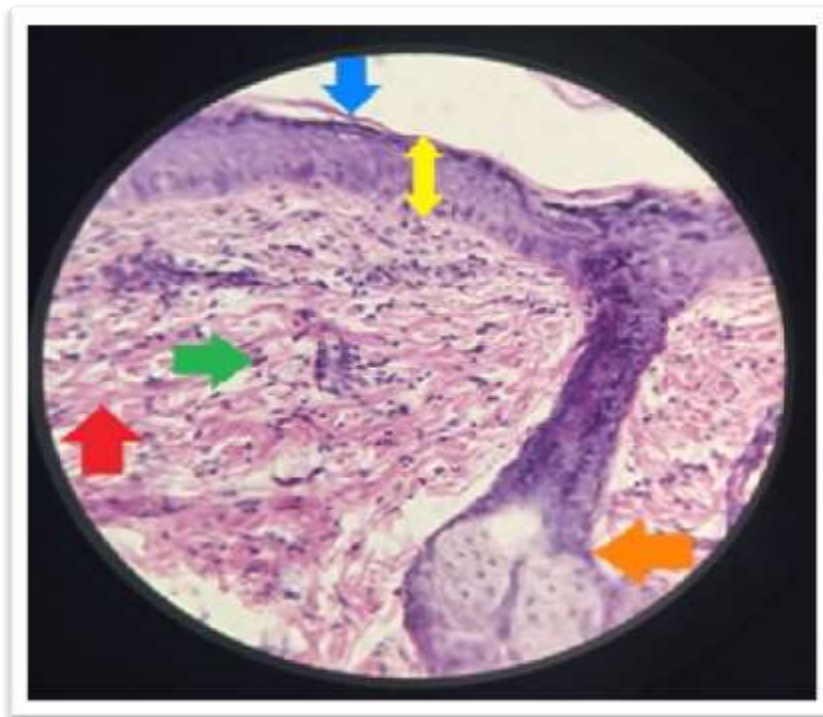
روز دهم	روز هشتم	روز ششم	ضخامت اپیدرم
۳۶/۰۸ $\pm$ ۲/۲۰	۶۰/۱۷ $\pm$ ۴۷/۰۶	۶۹/۲۸ $\pm$ ۱۵/۵۴	گروه شاهد
۸۷/۲۵ $\pm$ ۱۷/۴۱	۱۰۵/۱۳ $\pm$ ۲۳/۹۶	۷۹/۶۲ $\pm$ ۲۱/۵۱	تیمار ۲۵۰ میلی گرم بر کیلوگرم
۱۱۹/۲۷ $\pm$ ۶۸/۶۴	۱۲۹/۰۶ $\pm$ ۱۰/۰۹	۱۲۲/۵۹ $\pm$ ۹/۵۳	تیمار ۵۰۰ میلی گرم بر کیلوگرم
۱۸۲/۲۵ $\pm$ ۰۱/۰۵	۱۳۸/۰۷ $\pm$ ۱۷/۸۳	۲۸۶/۵۱ $\pm$ ۶۷/۶۷	تیمار ۱۰۰۰ میلی گرم بر کیلوگرم
$p < ۰/۰۱$	$p < ۰/۰۵$	$p < ۰/۰۱$	سطح معنی داری
**F = ۱۷/۵۷۵	*F = ۱۵/۳۵۹	**F = ۲۳/۳۹۰	

جدول ۲- نتایج تحلیل آماری میانگین و انحراف معیار درصد ترمیم زخم در گروه‌های شاهد و تیمار

روز دهم	روز هشتم	روز ششم	درصد ترمیم زخم
۷۶/۶۶ $\pm$ ۷/۲۲	۶۰/۱۳ $\pm$ ۹۹/۹۷	۵۰/۵ $\pm$ ۲۱/۰۲	گروه شاهد
۷۹/۳ $\pm$ ۹۹/۱۴	۷۶/۴ $\pm$ ۶۶/۷۱	۵۶/۸۱ $\pm$ ۰/۶۲	تیمار ۲۵۰ میلی گرم بر کیلوگرم
۸۹/۲ $\pm$ ۱۰/۱۹	۸۲/۰ $\pm$ ۲۱/۰۰	۵۹/۸ $\pm$ ۴۷/۱۳	تیمار ۵۰۰ میلی گرم بر کیلوگرم
۹۱/۰ $\pm$ ۲۷/۰۸۶	۸۵/۰ $\pm$ ۱۰/۰۹۴	۷۵/۳ $\pm$ ۵۵/۱۳	تیمار ۱۰۰۰ میلی گرم بر کیلوگرم
$p < ۰/۰۵$	$p < ۰/۰۵$	$p < ۰/۰۵$	سطح معنی داری
*F = ۵/۸۵۱	*F = ۴/۲۳۲	*F = ۹/۰۸۷	

جدول ۳- نتایج تحلیل آماری میانگین و انحراف معیار تراکم کلاژن در گروه‌های شاهد و تیمار

روز دهم	روز هشتم	روز ششم	تراکم کلاژن
۲/±۵۰۰ ۰/۷۰	۲/±۵۰۰ ۰/۷۰	۲/±۵۰۰ ۰/۷۰	گروه شاهد
۳/±۵۰۰ ۰/۷۰	۳/±۵۰۰ ۰/۷۰	۲/±۵۰۰ ۰/۷۰	تیمار ۲۵۰ میلی‌گرم بر کیلوگرم
۲/±۵۰۰ ۰/۷۰	۲/±۵۰۰ ۰/۷۰	۲/±۵۰۰ ۰/۷۰	تیمار ۵۰۰ میلی‌گرم بر کیلوگرم
۳/±۵۰۰ ۰/۷۰	۲/±۵۰۰ ۰/۷۰	۲/±۵۰۰ ۰/۷۰	تیمار ۱۰۰۰ میلی‌گرم بر کیلوگرم
p > ۰/۰۵	p > ۰/۰۵	p > ۰/۰۵	سطح معنی‌داری



شکل ۱- مقطع بافتی پوست محل زخم رت تهیه شده با رنگ‌آمیزی هماتوکسیلین-اِئوزین با بزرگنمایی ۴۰×۱۰ (پیکان آبی: لایه شاخی، پیکان زرد: ضخامت اپیدرم، پیکان سبز: فیبروبلاست، پیکان قرمز: رشته‌های کلاژن، پیکان نارنجی: فولیکول مو.

### بحث

همچنین لی و همکارانش در سال ۲۰۱۱ نیز تأثیر گیاه *Chebula* را که دارای عصاره تانن بود را بر روی ترمیم زخم بررسی کردند و نتیجه گرفتند که این عصاره‌ی گیاهی در فرایند ترمیم زخم مؤثر واقع بوده و باعث افزایش گرانولاسیون و نیز ضخامت اپیدرم

افزایش ضخامت اپیدرم به معنی تسریع در روند بهبود زخم می‌باشد و نتایج مطالعه حاضر با نتایج ابراهیمی و همکارانش در سال ۲۰۱۱ که عصاره بلوط ایرانی در ترمیم زخم سرعت اپیتلیوم‌سازی را افزایش داده و روند بهبود زخم را سرعت می‌بخشد تطابق دارد (۶).



باعث افزایش در صد ترمیم زخم و بهبود سریع تر زخم شده است (۱).

ناتاراجان و همکارانش در سال ۲۰۱۲ نیز در مطالعات خود با محاسبه درصد انقباض زخم طی بررسی اثر تانیک اسیدها (TA) بر روند التیام زخم این گونه نتیجه‌گیری کردند که این ترکیب فنولی با افزایش در صد انقباض زخم، باعث بهبود سریع تر زخم می‌شود که با توجه به مطابقت این نتایج با نتایج مطالعات ما در این زمینه می‌توان چنین بیان کرد که عصاره جفت بلوط با داشتن ترکیبات فعال مثل تانن‌ها و تانیک اسیدها بر روند ترمیم زخم تأثیر مثبت گذاشته و باعث افزایش در صد ترمیم زخم و بهبود سریع تر آن شده است (۲، ۳، ۴، ۵، ۱۴).

کلاژن یکی از مهم‌ترین اجزای بافت پیوندی در پوست به شمار می‌رود و تشکیل داربست کلاژنی موجب افزایش قدرت کششی پوست می‌شود و در فرایند ترمیم زخم تولید و رسوب کلاژن از عوامل مهم کمک به بهبود زخم محسوب می‌شود، نتایج مطالعه‌ی حاضر نشان می‌دهد که عصاره‌ی جفت بلوط بر روند کلاژن‌سازی تأثیر مثبت معناداری نداشته است. این در صورتی است که کان لی و همکارانش در سال ۲۰۱۱ در مطالعات خود چنین نتیجه‌گیری کردند که عصاره‌های تانن موجود در میوه‌ی گیاه *Chebula* باعث افزایش کلاژن‌سازی شده و در ترمیم زخم مؤثر بوده است (۳، ۹، ۱۲).

نیک روز و همکارانش در سال ۱۳۹۲ نیز تأثیر عصاره جفت بلوط را بر ترمیم زخم بررسی کرد و این چنین نتیجه‌گیری کرد که این عصاره بر افزایش بافت کلاژن لایه‌ی درم پوست اثر گذاشته و می‌تواند ساخت فیبرهای کلاژن را افزایش دهد که این نتایج با نتایج مطالعات ما در این بخش مطابقت دارد (۱۶).

طبق نتایج بدست آمده توسط ناتاراجان و همکارانش در سال ۲۰۱۲، این چنین بیان شد که تانیک اسیدها

می‌شود و همانطور که در مباحث قبل بیان کردیم ترکیبات فنولی و تانن‌ها از مهم‌ترین ترکیبات میوه‌ی بلوط به شمار می‌روند، پس می‌توان گفت گیاه بلوط نیز به دلیل داشتن تانن باعث افزایش ضخامت اپیدرم شده و در نهایت به ترمیم زخم کمک می‌کند که این نتایج ما با نتایج کار کان لی مطابقت دارد (۱۲).

میانگین در صد ترمیم زخم در بافت پوست محل زخم در روزهای ششم و هشتم و دهم بعد از القای زخم در هر سه گروه تیمار نسبت به گروه شاهد افزایش معنی‌داری یافته است و در گروه‌های تیماری که میزان بیشتری از عصاره را دریافت کرده بودند تأثیر بیشتری داشته و این در صورتی است که در مطالعه ابراهیمی و همکارانش در سال ۲۰۱۱، بلوط ایرانی باعث کاهش مساحت ناحیه‌ی زخم و افزایش در صد ترمیم زخم می‌شود که این نتایج با نتایج ما در این بخش مطابقت دارد (۱۳).

عزیزی و همکارانش در سال ۲۰۱۴ نیز در مطالعه‌ای با بررسی اثر عصاره هیدروالکلی بلوط ایرانی در زخم معده‌ی تجربی نشان دادند که این عصاره دارای ترکیبات فعال (تانن = ۸/۲٪) می‌باشد که سرعت و در صد ترمیم زخم را افزایش می‌دهد و باعث کاهش مساحت ناحیه زخم در طول این فرایند می‌شود که این نتایج با نتایج ما نیز مطابقت دارد (۱۶).

لی نیز در سال ۲۰۱۱ در مطالعات خود از فرمول در صد ترمیم زخم بهره گرفت و با اندازه‌گیری مساحت ناحیه‌ی زخم و محاسبه درصد ترمیم زخم به این نتیجه رسید که میوه‌ی گیاه *Chebula* به دلیل داشتن عصاره‌های تانن در ترمیم زخم مؤثر واقع بوده و باعث کمک به بهبود سریع تر زخم می‌شود و از آنجا که ما در مطالعه حاضر به چنین نتیجه‌ای رسیدیم می‌توان چنین استنباط کرد که عصاره‌ی جفت بلوط به دلیل داشتن تانن در ترمیم زخم مؤثر واقع شده و

persica). *Journal of Novel Applied Sciences*, 2(8): 253-255.

3. Bajalan I. 2013. Leaves of oak (*Quercus branti* var. *persica*) as a rich source of phenolic compounds. *International Journal of Farming and Allied Sciences*, 2(19): 734-736.

4. Bajalan I. Javadian, M. Zarinkoob, S. Dalvand, H. 2014. Antibacterial Activity of the Extract of Oak (*Quercus persica*) Fruits. *Bulletin of Environment, Pharmacology and Life Sciences*, 3(5): 62-65.

5. Belghith S.I., Abidi H., Trabelsi-Ayadi, M., Cherif, J.K. 2015. Study of physicochemicals characteristics and antioxidant capacity of cork oak acorns (*Quercus suber* L.) grown in three regions in Tunisia. *Journal of Applied Pharmaceutical Science*, 5(04): 026-032.

6. 12. Ebrahimi A., Khayami M., Nejati V., 2011. Evaluation of the antibacterial and wound healing activity of *Quercus persica*. *International Research Journal of Applied and Basic sciences*, 2(8): 328-333.

7. Ghaderi Ghahfarokhi M., Alami M, Sadeghi Mahoonak A.R., Azizi M.H., Ghorbani M. 2012. Effects of phenolic compounds extraction from acorn fruit's (*Quercus branti* var *persica* Lindl.) with different solvents on antioxidant activity in oxidative stability of sunflower oil. *Iranian Journal of Medicinal and Aromatic Plants*, 28(1): 59-72.

8. Ghorbani Ranjbary A., Varzandian S., Zarei A., Asmarian S.H., Jouibar F. 2015. Investigation of Hydralcoholic Extract of *Silybum Marianum* on Open Wound Healing in Mice. *Journal of Babol University of Medical Sciences*, 16(5): 35-41.

9. Heydari M. Poorbabaie, H. Rostami, T. Begim Faghir, M, 2013. Plant species in oak (*Quercus brantii* Lindl.) understory and their relationship with physical and chemical properties of soil in different altitude classes in the Arghavan valley

(TA) با مکانیسم ثابت آنزیمی علیه کلاژناز باعث بهبود روند ترمیم زخم می‌شوند یا به عبارتی باعث افزایش بافت کلاژن در طول این فرایند می‌شوند (۱۴).

با توجه به اینکه تانیک اسید یک ترکیب فنولی و از ترکیبات مهم موجود در عصاره بلوط می‌باشد، نتایج پژوهش ما نشان داد که این عصاره به دلیل داشتن این ترکیب فنولی اثر مثبتی بر افزایش بافت کلاژن در طی التیام زخم داشته است.

مطیع و همکارانش در سال ۱۳۹۳ نیز در مطالعه‌ای که اثر عصاره اتانولی پوست میوه بلوط را در غلظت ۱۰۰ بر ترمیم زخم معده موش صحرایی بررسی کرد این چنین نتیجه‌گیری کرد که این عصاره در این غلظت به طور معنی‌داری موجب تأخیر در روند کلاژن‌سازی و در نتیجه بهبود زخم شده است (۱۳)، که البته این نتایج با نتایج پژوهش ما در این بخش مطابقت ندارد.

#### نتیجه‌گیری

عصاره هیدروالکلی جفت میوه بلوط در روند تسریع زخم موضعی تاثیر قابل توجهی داشته ولی در تراکم کلاژن بافت پوست افزایش معناداری ایجاد نکرده است لذا جهت بررسی‌های تکمیلی پیشنهاد می‌شود این مطالعه با رنگ‌آمیزی اختصاصی کلاژن و شمارش سلول‌های فیبروبلاستی و رنگ‌آمیزی اختصاصی بافت پیوندی ماسون تری کروم انجام پذیرد.

#### منابع

1. Azizi S.H., Ghasemi Pirbalouti, A., Amirmohammadi, M. 2014. Effect of Hydro – alcoholic extract of persian oak (*Quercus brantii*) in experimentally gastric ulcer. *Iranian Journal of Parmaceutieal Research*, 13(3): 967-974.

2. Bajalan I. 2013. Identification of Gentisic acid in cupules of oak (*Quercus brantii* var.



- Bandegi A., Amrollahi H., Mohamadi A. 2011. The Effect of *Avena sativa* Alcoholic and Aqueous Extract on the Wound Healing Aand Skin Inflammation. *Journal of Urmia University of Medical Sciences*, 22(5): 467-473.
16. Nikrooze L, Jafari Barmak M, Naghmachi M, Ghafarian shirazi H, Dehghani N. 2013. Study of Jaft Aqueous Extract and silver sulfadiazine on burn healing in male rat. *Armaghane Danesh Journal of Yasuj University of Medical Sciences*, 18(2) :107-114.
17. Patil, SM. Saini, R. (2012). Investigation of wound healing activity of Ethyl Acetate extract of flowers of *calotropis gigantean*. *International Journal of Pharmaceutical, Chemical and Biological Sciences*, 2(2): 134-137.
18. Sedaghat R., Ghosian Moghadam M.H., Naseri M., Davati A. 2011. Histological evaluation of the anti-inflammatory effects of *Alkanna tinctoria* on the cutaneous wounds healing in rat. *Journal of Hormozgan University of Medical Sciences*, 14(4): 281-289.
19. Shiravi, A., Alebouyeh M., Hojati V., Akbari H. 2011. The effect of extract of henna leaves (*Lawsonia inermis*) on skin wound healing in wistar rats. *Journal of Animal Biology*, 3(4): 45-51.
- protected area, Iran. *Caspian Journal of Environmental Sciences*, 11(1): 97-110.
10. Jafary A.A., Latifi, M., Shohrati A.M., Haji Hosseini R., Salesi M. 2014. The Effect of *Scrophularia striata* Extracts on Wound Healing of Mice. *Armaghane Danesh Journal of Yasuj University of Medical Sciences*, 18(3): 194-209.
11. Karimi A. 2014. Effects of *Tragopogon graminifolius* on skin wound healing in lewis rats. *Journal of Ilam University of Medical Sciences*, 22(5) :160-167.
12. Li K., Diao Y., Zhang H., Wang S.H. 2011. Tanin extracts from immature fruits of *Terminalia chebula* Fructus Retz. promote cutaneous wound healing in rats. *BMC Complementary and Alternative Medicine*, 11:86-89.
13. Moti F., Heydari Nasrabadi M., Shiravi A., Zahedi F. 2012. The effect of ethanolic extract of *Quercus persica* on gastric ulcer healing in rats. *Journal of Animal Biology*, 6(3): 71-80.
14. Natarajan V., Krithica N., Madhan B., Sehgal P.K. 2012. preparation and properties of tannic acid cross- linked collagen scaffold and its application in wound healing. *Journal of Biomedical Material Research Part B*, 101: 560-567.
15. Nazari H., Jahanjo N., Safarieh M., Taherian M., Khaleghian A., Vafaei A.,