

ارزیابی هیستوپاتولوژی کبد موش‌های صحرایی ماده مبتلا به دیابت و سندرم متابولیک و روش‌های درمانی آن با هدف کاهش آسیب

مهناز نوری^{۱*}، بهروز یحیایی^۲، سحر یزدی^۳

۱- گروه زنان و زایمان، دانشکده پزشکی، واحد شاهرود، دانشگاه آزاد اسلامی، شاهرود، ایران

۲- گروه علوم پایه، دانشکده پزشکی، واحد شاهرود، دانشگاه آزاد اسلامی، شاهرود، ایران

۳- مرکز تحقیقات نانوذرات بیولوژیک در پزشکی، واحد شاهرود، دانشگاه آزاد اسلامی، شاهرود، ایران

*مسئول مکاتبات: dr.nouri@yahoo.com

تاریخ پذیرش: ۱۳۹۸/۸/۱۴

تاریخ دریافت: ۱۳۹۸/۱/۱۶

چکیده

سندرم متابولیک یکی از شایع‌ترین اختلالات متابولیک است، که فرد را در معرض خطرات زیادی از جمله بیماری‌های قلبی عروقی و دیابت قرار می‌دهد. همچنین شیوع روبه رشد دیابت به طور کلی و به خصوص در افراد جوانتر سبب افزایش بروز آن در بارداری نیز می‌شود. دیابت آشکار یکی از عوامل خطر ساز برای زایمان است و میزان بروز مالفورماسیون‌های عمده در زنان مبتلا به دیابت دو برابر بیشتر می‌باشد. لذا هدف از این مطالعه بررسی تغییرات هیستوپاتولوژیک کبد مادران مبتلا به دیابت و سندرم متابولیک و بررسی روش‌های درمانی موجود می‌باشد. این مطالعه بر روی ۳۴ سر موش صحرایی از نژاد ویستار انجام شده است. حیوانات به نه گروه تقسیم شدند. موش‌های ماده پس از طی دوران بارداری جهت نمونه برداری و مطالعات میکروسکوپی آماده شدند. در گروه‌های دیابتی اثرات دیابت، تنها با مصرف متفورمین کاهش پیدا کرد و ورزش بر روی التیام بافت کبد اثری نداشت. در حالیکه در گروه سندرم متابولیک تمرینات ورزشی توانست اثرات ناشی از سندرم را کاهش دهد که این نتیجه نسبت به متفورمین موثرتر بوده و ترکیب متفورمین و ورزش نیز اثرات ترمیمی مناسبی را ایجاد نمود. در برخی متغیرها مانند پرخونی و التهاب نسبت به گروهی که تنها ورزش انجام دادند این اثرات کمتر دیده شد. در گروه سندرم متابولیکی که ورزش کردند، پرخونی و التهاب دیده نشد، در حالیکه در گروه سندرم متابولیک که تحت درمان با متفورمین و ورزش قرار گرفتند پرخونی و التهاب کبدی وجود داشت. نتایج نشان می‌دهد ترکیب متفورمین و تمرینات ورزشی در کنار یکدیگر تغییرات حاصل از سندرم متابولیک و احتمالاً دیابت را کاهش می‌دهد.

کلمات کلیدی: سندرم متابولیک، دیابت، متفورمین، موش صحرایی، کبد.

مقدمه

سندرم مبتلاست که اغلب به دلیل شرایط محیطی و شرایط زندگی روزانه‌ی این افراد می‌باشد. نرخ بروز این سندرم با افزایش سن افراد و به ویژه با افزایش سن به بالاتر از ۵۰ سال افزایش پیدا می‌کند. این عارضه تقریباً ۳۰ درصد از مردم اروپا (۲۰) و بیش از

سندرم متابولیک نوعی اختلال فیزیولوژیک و بیوشیمیایی است، با دیابت یا افزایش قندخون ناشتا، چاقی مرکزی، اختلالات سطح پلاسمایی تری گلیسیرید و کلسترول و نیز افزایش فشار خون همراه است (۶، ۲۰). از هر ۴ تا ۵ فرد بالغ، یک نفر به این



نقایص هنگام تولد خطر نقص ایزوله‌ی قلبی در زنان مبتلا به دیابت چهار برابر بیشتر و خطر نقایص غیر قلبی دو برابر بیشتر بود (۹).

کنترل قند طی بارداری، شیوع سقط خود به خودی و مالفورماسیون مادرزادی را در کودکان دیابتی کاهش می‌دهد. مطالعات اپیدمیولوژیک نشان داده که فرزندان مادران موش‌های دیابتی، با ماکروزومی و عدم تحمل گلوکز در بزرگسالی به دنیا می‌آیند، بنابراین استعداد دیابت بین نسل‌های متفاوت در شرایط داخل رحمی نامساعد وجود دارد (۸، ۲۶، ۲).

در دوران بارداری، بیماری‌های کبد را به سه گروه تقسیم می‌کنند. گروه نخست، بیماری‌هایی هستند که اختصاصاً با حاملگی ارتباط داشته و به طور خود به خود یا پس از زایمان بهبود می‌یابند. گروه دوم شامل بیماری‌های حادی است که همزمان با حاملگی بروز می‌نماید. گروه سوم بیماری‌های مزمنی هستند که پیش از بارداری وجود داشته‌اند (۳۶). در افراد بزرگسال غیرباردار محتوای طبیعی کبد ۱ تا ۵ درصد توده‌ی کبدی است، لیکن در زنان باردار این موضوع مورد مطالعه قرار نگرفته است (۵).

شایعترین علت نارسایی حاد کبد در دوران بارداری، کبد چرب حاد است. نرخ بروز این اختلال در شدیدترین حالت آن حدود ۱ مورد به ازای هر ۱۰۰۰۰ بار داری است (۳۳). عدد کبد چرب در بارداری بعدی ناشی است (۴۰). از بین ۵۱ زن مبتلا به کبد چرب که در بیمارستان تحت مراقبت قرار گرفتند، سطح پلاسمای فیبریژن، در یک سوم آنها کمتر از ۱۰۰ میلی‌گرم بر دسی‌لیتر بوده است (۲۷).

سندرم متابولیک به عنوان سندرم مقاومت به انسولین شناخته می‌شود و اگر چه زیر گروه دیابت نیست ولی در بیماران دیابتی شایع است. مجموع علائم بالینی و اختلالات آزمایشگاهی که این سندرم را تشکیل می‌دهند، شامل چاقی (مرکزی، شکمی یا احشایی)

۴۰٪ مردم آمریکا را مبتلا ساخته است (۳). همچنین در حدود ۳۵٪ در ایران گزارش گردیده که بیشتر جمعیت زنان را نسبت به مردان درگیر کرده است (۱۱). پژوهشگران بر این عقیده‌اند که سندرم متابولیک نشانه‌ی پیش‌آگهی‌دهنده برای ابتلا به بیماری‌های قلبی-عروقی و دیابت نوع دوم است (۱۳). سندرم متابولیک پیامدهای بالینی از قبیل سرطان، دیابت ملیتوس، بیماری‌های قلبی-عروقی، افزایش چربی خون، تخمدان پلی‌کیستیک دارد. برآورد گردیده که در ایالات متحده هر فرد مبتلا به سندرم متابولیک سالانه متحمل حدود ۴۰۰۰ دلار هزینه‌ی درمانی می‌شود و شیوع آن در ایران نیز بالاتر از بسیاری از کشورهاست (۲۵).

دیابت شایعترین عارضه‌ی حاملگی می‌باشد. بیماران دیابتی به دو دسته تقسیم می‌شوند. دسته‌ی اول افرادی که بیماری دیابت آنها قبل از حاملگی تشخیص داده می‌شود که در بدن آنها انسولین به مقدار کافی وجود ندارد و یا انسولین موجود قادر نیست وظیفه‌ی خود را به درستی انجام دهد و دسته‌ی دوم افرادی بوده که بیماری آنها در طی حاملگی تشخیص داده یا شروع می‌شود که به آن دیابت حاملگی اطلاق می‌گردد (۲۹)، (۳۵، ۱۸، ۲۸) رابطه‌ی مستقیم چاقی و دیابت نوع دو کاملاً شناخته شده است. ۹۰ درصد از موارد دیابت نوع دو را می‌توان به اضافه وزن نسبت داد و ۷۵ درصد این بیماران دیابتی مبتلا به سندرم متابولیک هستند (۲۴). شیوع رو به رشد دیابت نوع دو به طور کلی و به خصوص در افراد جوانتر، سبب افزایش بروز آن در بارداری‌ها نیز شده است (۱۹). دیابت آشکار یکی از عوامل خطر ساز مسلم برای زایمان پره‌ترم است (۱۶).

میزان بروز مالفورماسیون‌های عمده در زنان مبتلا به دیابت نوع یک، دو برابر بیشتر و تقریباً ۵ درصد است (۱۵، ۳۹). در مطالعه‌ی ملی پیگیری از

قفس نگهداری حیوانات از جنس پلی کربنات شفاف بود که هر روز تمیز و ضدعفونی می‌شد.

پس از یک هفته سازگاری با محیط، موش‌های صحرایی مادر به صورت تصادفی به نه گروه چهارتایی و تقسیم شدند.

جهت تقسیم‌بندی، ابتدا ۳۶ سرموش‌های صحرایی وزن‌گیری و میانگین وزنی آنها محاسبه شد که حاصل آن ۱۹۰ گرم بود، و در هر گروه چهار سرموش با وزن حدود 190 ± 10 گرم قرار داده شد.

گروه‌بندی موش‌های صحرایی شامل: (۱) کنترل، (۲) دیابتی، (۳) دیابت‌همراه با مصرف متفورمین، (۴) دیابت همراه با تمرین استقامتی، (۵) سندرم متابولیک، (۶) سندرم متابولیک همراه با مصرف متفورمین، (۷) سندرم متابولیک همراه با تمرین استقامتی، (۸) سندرم متابولیک همراه با متفورمین و تمرین استقامتی، بود.

دیابتی کردن موش‌های صحرایی از طریق تزریق استرپتوزوتوسین (SIGMA, USA) با کمک سرنگ انسولین به صورت داخل صفاقی انجام شد و پس از ۷۲ ساعت قندخون آنها اندازه‌گیری و موش‌های صحرایی با قند خون بالای 300 mg/dl به عنوان ماده ی دیابتی شناخته شده بطوریکه تمامی آنها دارای قند خون بالای عدد مذکور بودند.

مدل سازی سندرم متابولیک با استفاده از تغییر جیره ی غذایی شامل افزایش نمک، روغن نباتی، فروکتوز محلول در آب و خوراک گاو پرشیر و به طور کلی افزایش حجم خوراک تهیه شده و با استفاده از شاخص Lee (ریشه مکعب وزن بدن تقسیم بر طول ناحیه بینی تا مقعد) ایجاد و تأیید شد (۷).

پروتکل تمرینی جهت موش‌های صحرایی دیابتی و سندرم متابولیک که شامل تمرین استقامتی به مدت ۸ هفته و هر هفته به طور متوسط ۵ روز بر روی نوار گردان مجهز به سیستم تحریک الکتریکی انجام شد.

افزایش فعالیت سیستم عصبی سمپاتیک، افزایش فشار خون، عدم تحمل گلوکز، مقاومت به انسولین، افزایش انسولین خون، دیس‌لیپیدی، هایپرتری گلیسیریدی، افزایش LDL و یا کاهش HDL، کبد چرب، افزایش چربی خون بعد از خوردن غذا، اختلال فیبریولیز، افزایش اسیداوریک، التهاب سیستمیک و نقص عملکرد اندوتلیال هستند (۱۷، ۳۰، ۳۸). اصطلاح سندرم متابولیک برای توصیف وقوع همزمان این بیماری‌هاست و افراد مبتلا به سندرم متابولیک در خطر بیشتر ابتلا به بیماری قلبی - عروقی، دیابت نوع دو، سرطان و کبد چرب غیرالکلی هستند (۲۱). علل زمینه ای سندرم متابولیک ناشناخته است، اگرچه مقاومت به انسولین و تجمع چربی احشایی به عنوان پیش زمینه‌های آن پیشنهاد می‌گردند (۷).

بطور کل هدف از این مطالعه بررسی اثرات سندرم متابولیک و دیابت در کبد موش‌های صحرایی ماده پس از زایمان بوده و اینکه آیا با تغییر شرایط درمانی و تمرینات ورزشی تغییراتی در جهت التیام رخ می‌دهد.

مواد و روش‌ها

مطالعه حاضر از نوع تجربی با نمونه‌گیری تصادفی بوده و کلیه موازین اصولی و اخلاقی در مورد نحوه ی کار با حیوانات آزمایشگاهی رعایت گردید.

جهت انجام این مطالعه از ۳۶ سر موش صحرایی نژاد ویستار خریداری شده از مرکز علمی و کاربردی دامغان استفاده منتقل شده به آزمایشگاه فیزیولوژیورزشی حیوانات دانشگاه آزاد اسلامی واحد شاهرود، استفاده شد. وزن متوسط آنها 200 ± 20 گرم بوده و پیش از انجام کار تحقیقاتی از سلامت آنها اطمینان حاصل گردید. خصوصیات محل نگهداری حیوانات کاملاً یکسان و شامل درجه ی حرارت 22 ± 2 درجه سانتی‌گراد، رطوبت نسبی ۵۵-۵۰ درصد و دوره ی ۱۲ ساعت روشنایی و ۱۲ ساعت تاریکی بود.



برخوردار می باشد. هپاتوسیت‌ها دارای سیتوپلاسم اسیدوفیل شفاف و هسته یوکروماتین می‌باشد. در فضای سینوزوئیدی تجمع خاصی به چشم نمی‌خورد و تعداد سلول‌های کوپفر مناسب است (شکل ۱). در نمونه‌های گروه ۲ سلول‌های هپاتوسیت اغلب دو هسته یا بدون هسته بوده و فضای سیتوپلاسمی مملو از واکوئول شده است. در سیتوپلاسم تغییر رنگ اسیدی دیده می‌شود. فضاهای سینوزوئیدی دارای اتساع کشیده و گرد شده هستند و در این فضا بر تعداد سلول‌های التهابی افزوده شده است. ورید مرکز لوپولی نیز آندوتلیوم مشخصی ندارد و در آن تجمعات خونی مشاهده می‌شود (شکل ۲).

در نمونه‌های گروه ۳ نشان از روند ترمیمی دیده می‌شود. اگرچه هپاتوسیت‌ها همچنان دارای فضای سیتوپلاسمی واکوئولی هستند اما از شدت آن نسبت به گروه قبل کاسته شده است. فضای سینوزوئیدی اندازه مناسب داشته و فاقد تجمع است. در داخل فضا از تعداد سلول‌های التهابی کاسته شده است و تعداد آنها نرمال می‌باشد. نظم و انسجام بافتی در حد مطلوب بوده و اثری از خونریزی یا تجمعات خونی غیرطبیعی دیده نمی‌شود (شکل ۳).

در نمونه‌های گروه ۴ نشانی از ادامه روند دژنراتیو در بافت وجود دارد به طوریکه در نمونه‌ها انسجام سلولی دیده نمی‌شود و در برخی نواحی با اتساع گسترده فضاهای سینوزوئید در بافت از همگسیختگی دیده می‌شود. در فضای سینوزوئیدی تجمعات سلول-های خونی مشهود بوده و نیز در این فضا از میزان سلول‌های التهابی کاسته شده است. هپاتوسیت‌ها ظاهر طبیعی نداشته و فضای واکوئولی در داخل و اطراف سلول گسترش یافته است و نیز سلول دارای هسته تیره و غیر شفاف است (شکل ۴).

در نمونه‌های گروه ۵ از مشخصات منظم لوپول‌های کبدی کاسته شده است. فضاهای باب گسترده به نظر

موش‌های صحرائی طی دو هفته اول روزانه به مدت ۱۵ دقیقه با سرعت ۱۰ متر بر دقیقه و شیب ۵۰ درصد بر روی نوار گردان فعالیت داشتند، سپس به تدریج هر ۲ هفته شدت و مدت فعالیت با شیب ثابت نوارگردن، افزایش یافت.

در ۲ هفته ی آخر میزان فعالیت موش‌های صحرائی به ۴۰ دقیقه در روز و سرعت ۲۵ متر بر دقیقه رسید. ۵ دقیقه قبل و بعد از هر جلسه‌ی تمرینی جهت گرم کردن و سرد کردن موش‌های صحرائی در نظر گرفته شد.

به موش‌های صحرائی دیابتی گروه چهارم و پنجم سندرم متابولیکی گروه هشتم و نهم، متفورمین ۵۰۰ (شرکت آریا) با دوز ۱۰۰ میلی‌گرم به ازای هر کیلوگرم وزن بدن از طریق آب مصرفی روزانه داده شد. پس از تأیید بروز دیابت و سندرم متابولیک، موش‌های صحرائی ماده جهت بارداری شدن آماده شدند. جهت بارداری در تمامی گروه‌ها از ۲ موش صحرائی نر استفاده شد و سپس با مشاهده ی پلاک واژنی، بارداری در موش‌های صحرائی ماده تأیید گردید.

پس از طی دوران بارداری و شیردهی، موش‌های صحرائی جهت نمونه برداری آماده شدند، ۱۲ ساعت قبل از نمونه‌برداری خوراک آنها به منظور به دست آوردن وزن واقعی حذف شد.

پس از بیهوش کردن موش‌های صحرائی توسط کتامین حفره شکمباز و بافت کبد جداسازی گردید و جهت ثبوت در محلول فرمالدئید ۱۰٪ نگهداری و پس از ۲۴ ساعت محلول فرمالدئید تعویض و نمونه‌ی بافتی جهت بررسی هیستوپاتولوژی آماده‌سازی و ارسال گردید.

نتایج

در گروه ۱ مشخصات ظاهری بافت هیچگونه تغییر محسوسی ندارد و تمام فضای بافتی از انسجام و نظم

هیپاتوسیت‌ها نیز فاقد درزراتیو بوده و اغلب سیتوپلاسم و هسته نرمال دارند (شکل ۷).

در نمونه‌های گروه ۸ نکته قابل توجه وجود اتساع اندک در فضای سینوزوئیدی می‌باشد، که البته در این فضا پرخونی و التهاب خاصی دیده نمی‌شود و تعداد سلولهای التهابی کبدیه تعداد مطلوب و مناسب توزیع شده اند. در کل بافت نظم و انسجام سلولی مناسب است و ستون‌های هیپاتوسیت در یک جهت به سمت ورید مرکز لوبولی امتداد یافته‌اند. اگرچه تعداد کمی از هیپاتوسیت‌ها دارای سیتوپلاسم واکوئول دار هستند اما اغلب هسته و سیتوپلاسم منسجم و اسیدوفیل داشته و اندازه مناسب دارند (شکل ۸).

تغییرات موجود در تمامی گروه‌ها بصورت مشاهدات کیفی از ۰ تا ۳ درجه‌بندی و در جدول ۱ ثبت گردیده است. درجه ۰ بیانگر عدم مشاهده تغییر، درجه ۱ بیانگر تغییرات خفیف، درجه ۲ بیانگر تغییرات متوسط و درجه ۳ بیانگر تغییرات شدید می‌باشد. راهنمای فلش‌ها: هیپاتوسیت (فلش سیاه). ورید مرکز لوبولی (فلش سفید). فضای سینوزوئیدی (فلش قرمز). سلول کوپفر (فلش زرد).

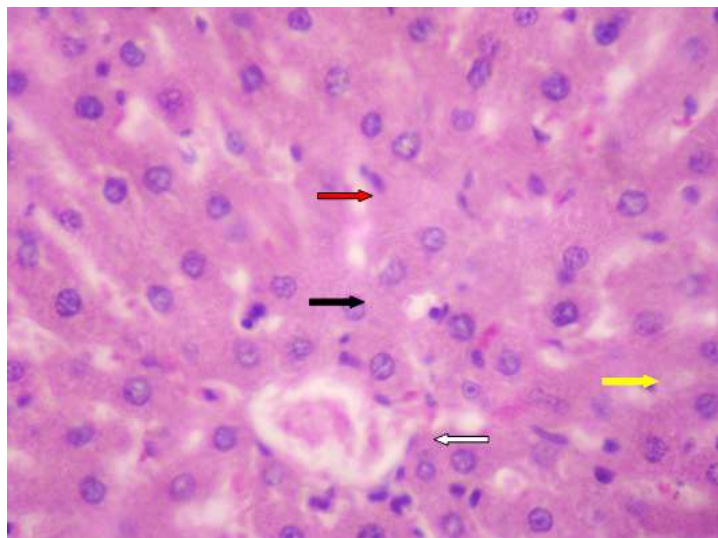
می‌رسد. فضای سینوزوئیدی در نمونه‌های این گروه متسع و پرخون هستند. بر تعداد سلول‌های التهابی در این فضا افزوده شده است. سلول‌های کبدیدارای تغییرات درزراتیو واکوئولار بوده که این تغییرات همراه با تغییرات رنگی در سیتوپلاسم و هسته اکثر سلولها همراه می‌باشد. ورید مرکز لوبولی نیز آندوتلیوم و فضای مناسبی ندارد (شکل ۵).

در نمونه‌های گروه ۶ بافت کبد از انسجام و نظم قابل قبولی برخوردار است. فضاهای سینوزوئیدی فاقد اتساع و اندازه غیر طبیعی می‌باشند اما مقداری پرخونی در آنها قابل رویت است. هیپاتوسیت‌ها اغلب از روند درزراتیو دور شده ولی هنوز نشانه‌های وجود واکوئول در سیتوپلاسم آنها مشهود است. سلول‌های التهابی نیز در فضای سینوزوئیدی با تعداد مناسب دیده می‌شوند (شکل ۶).

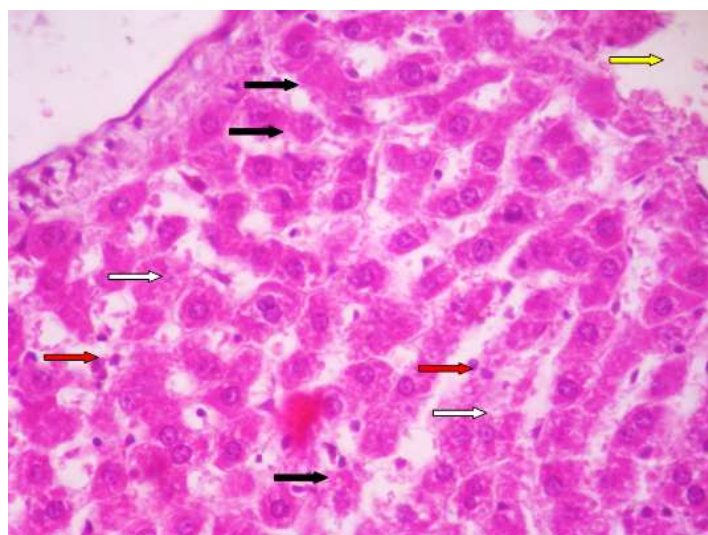
در نمونه‌های گروه ۷ مشخصات طبیعی در اغلب نواحی بافت دیده می‌شود. لوبول کبدی دارای اندازه و ویژگی نرمال است. فضای سینوزوئیدی، سلول‌های التهابی و ورید مرکز لوبولی ویژگی طبیعی دارند.

جدول ۱- تفکیک و درجه بندی تغییرات کیفی قابل مشاهده در متغیرهای مورد ارزیابی بافت کبد

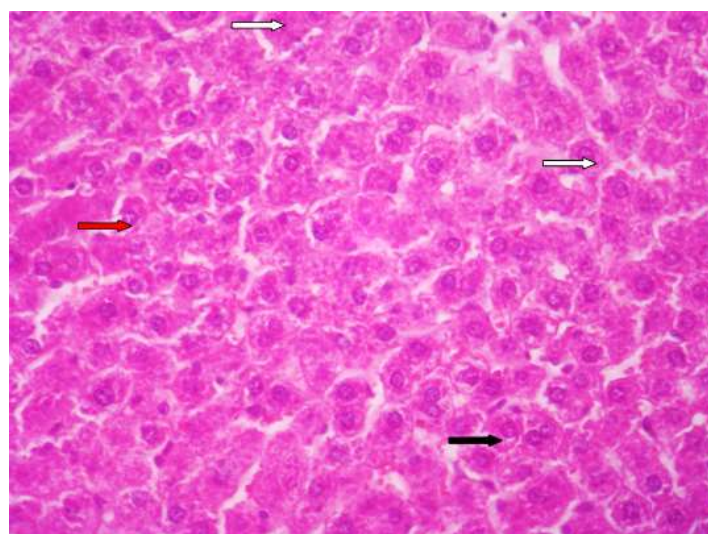
گروه	هیپاتوسیت	لوبول کبدی	ورید مرکز لوبولی	فضای سینوزوئیدی	پرخونی و التهاب
کنترل	۰	۰	۰	۰	۰
دیابت	۲	۲	۲	۲	۲
دیابت/متفورمین	۱	۰	۱	۱	۰
دیابت/ورزش	۲	۱	۱	۱	۲
سندرم متابولیک	۲	۲	۱	۲	۲
سندرم متابولیک/متفورمین	۱	۱	۰	۱	۱
سندرم متابولیک/ورزش	۱	۰	۰	۱	۰
سندرم متابولیک / متفورمین/ورزش	۱	۰	۰	۱	۱



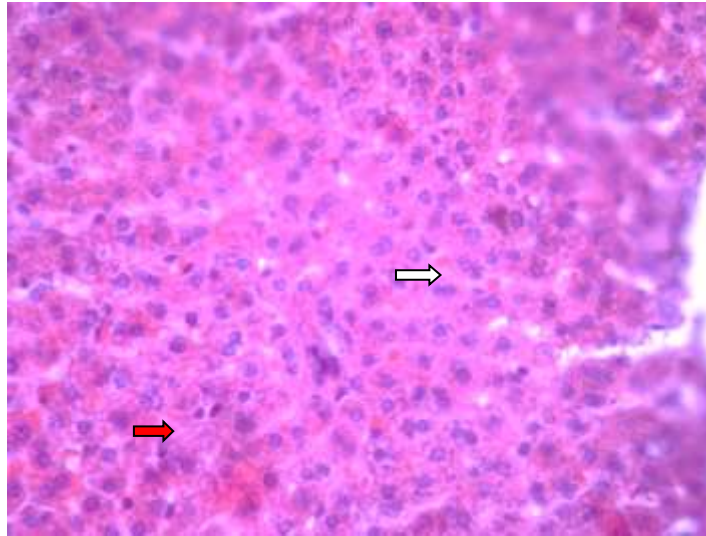
شکل ۱-مقطع بافت شناسی کبد مادر موش صحرائی گروه کنترل. (رنگ آمیزی هماتوکسیلین و ائوزین $\times 400$)



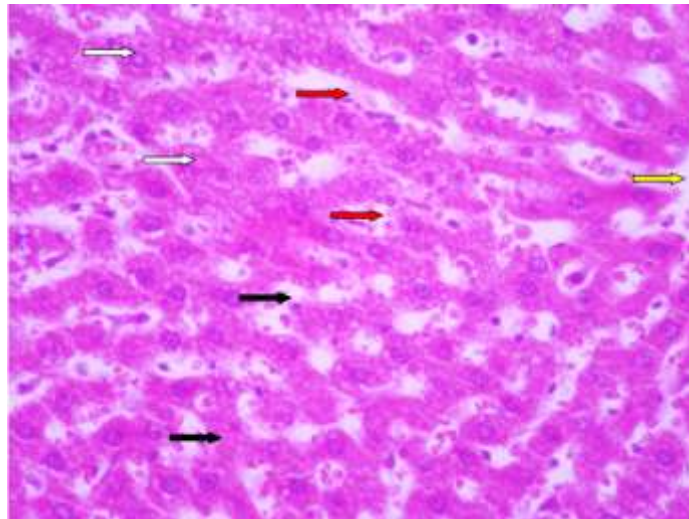
شکل ۲-مقطع بافت شناسی کبد موش صحرائی گروه دیابت. (رنگ آمیزی هماتوکسیلین و ائوزین $\times 400$)



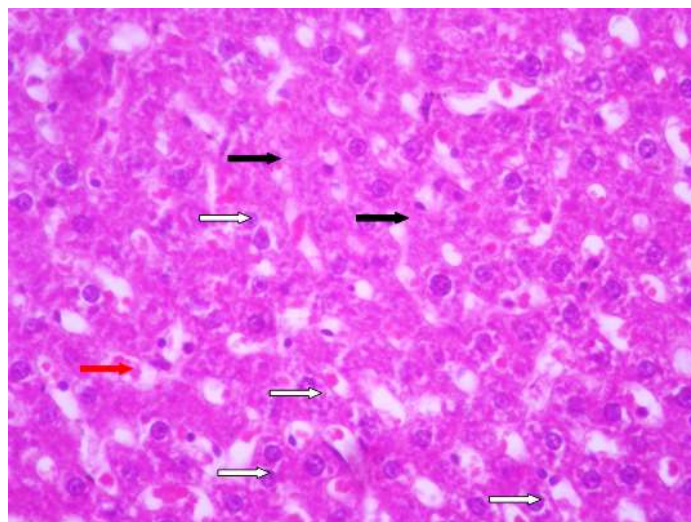
شکل ۳-مقطع بافت شناسی کبد موش صحرائی گروه دیابت، متفورمین. (رنگ آمیزی هماتوکسیلین و ائوزین $\times 400$)



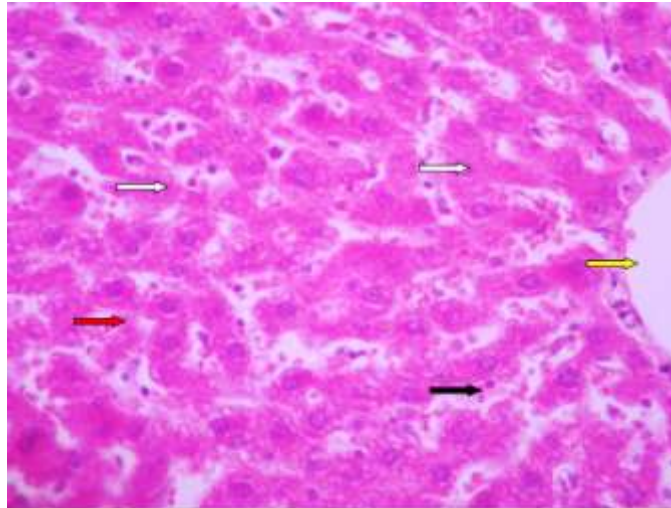
شکل ۴-مقطع بافت شناسی کبد موش صحرائی گروه دیابت، ورزش. (رنگ آمیزی هماتوکسیلین و ائوزین×۴۰۰)



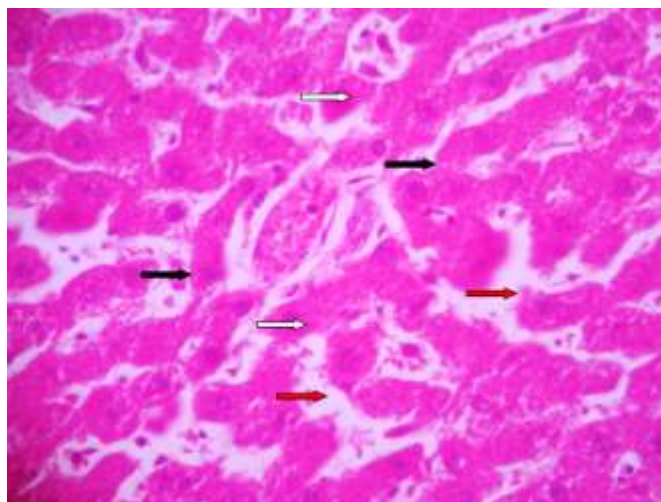
شکل ۵-مقطع بافت شناسی کبد موش صحرائی گروه سندرم متابولیک. (رنگ آمیزی هماتوکسیلین و ائوزین×۴۰۰)



شکل ۶-مقطع بافت شناسی کبد موش صحرائی گروه سندرم متابولیک، متفورمین. (رنگ آمیزی هماتوکسیلین و ائوزین×۴۰۰)



شکل ۷-مقطع بافت شناسی کبد مادر موش صحرائی گروه سندرم متابولیک، ورزش. (رنگ آمیزی هماتوکسیلین و ائوزین $\times 400$)



شکل ۸-مقطع بافت شناسی کبد موش صحرائی گروه سندرم متابولیک، متفورمین، ورزش. (رنگ آمیزی هماتوکسیلین و ائوزین $\times 400$)

بحث

مرکزی و فضای پورتال مشاهده گردید. از نظر آسیب شناسی بافتی این تغییرات به صورت پرولیفراسیون سلول های تک هسته ای بود. گاهی این تغییرات در زیر کپسول کبد به شکل ندولار و منتشر مشاهده گردید و همچنین هجوم سلول های آماسی تک هسته ای اعم از ماکروفاژ، لنفوسیت ها در پیرامون وریدچه مرکزی به همراه تغییرات ملایم فیروز به صورت تشکیل پل های فیروزی مابین فضاهای

در مطالعه ی حاضر در گروه مادران دیابتی، سلولهای هپاتوتیست اغلب دو هسته یا بدون هسته بوده و فضاهای سینوزوئیدی دارای اتساع کشیده و گرد شده هستند و وریدهای مرکز لوبولی نیز اندوتلیوم مشخص ندارد و آن تجمعات خونی مشاهده می شود.

در مطالعه ای که توسط یوسف دوستار و همکاران انجام شده تغییرات اسکروز به صورت ندولر و منتشر در بخش های مختلف بافت کبد موشهای گروه دیابتی از جمله نواحی پیرامون سینوزوئیدی اطراف وریدچه

کمتری را اشغال کرده بود. همچنین در بررسی هیستولوژی کبد التهاب لنفوسیتی مشخص در نواحی پورتی، بی‌نظمی و آپوپتوز سلولهای کبد از شایعترین موارد آسیب به کبد دیابتی به شمار می‌روند (۳۱).

در مطالعه‌ی حاضر در گروه موش‌های صحرایی ماده دیابتی که تحت درمان با متفورمین قرار گرفته‌اند نمونه‌های بافت‌شناسی نشان از روند ترمیمی دارند. و فضای سینوزییدی اندازه مناسب داشته و فاقد تجمع است، نظم و انسجام بافتی در حد مطلوب بوده و اثری از خونریزی یا تجمعات خونی غیر طبیعی دیده نمی‌شود.

مسجدی و همکاران در بررسی اثر پیشگیری‌کننده‌ی سیر بر هیستوپاتولوژی کبد به این نتیجه رسیدند که آب سیر می‌تواند بر تغییرات آمینوترانسفرازها موثر باشد و باعث پیشگیری از تخریب بافتی کبد طی القای دیابت ناشی از استرپتوزوتوسین می‌شود (۳۱).

همچنین در مطالعه‌ی ابوالفتحی و همکاران که تأثیر عصاره چای سبز بر آسیب‌شناسی بافتی بود نشان داد عصاره چای سبز دارای اثرات محافظت از بافت کبد در دیابت القا شده با استرپتوزوتوسین می‌باشد (۱).

در مطالعه‌ی حاضر در گروه مادران دیابتی که تمرین‌های روند دژنراتیو در بافت دارند به طوریکه در نمونه‌ها انسجام سلولی دیده نمی‌شود و در برخی نواحی با اتساع گسترده‌ی فضاهای سینوزییدی در بافت، از هم‌گسیختگی دیده می‌شود و در فضاهای سینوزییدی تجمعات سلول‌های خونی مشهود بوده است.

در مطالعه‌ی دوستار و همکاران، پرولیفراسیون مجاری صفراوی کاذب به همراه هجوم تک‌هسته‌ای و افزایش ماتریکس زمینه بین سلولی، در گروه دیابتی مشاهده گردید که در گروه با ورزش تنها ادم و ارتشاح بسیار ملایم سلول‌های آماسی تک‌هسته‌ای

پورتال و وریدچه مرکزی لبول کبدی از دیگر یافته‌های ریزینی در گروه دیابتی بود.

تغییرات دژنراتیو سلولی به صورت تغییر چربی و تورم آبکی هپاتوسیت‌ها نمایان بود. اجسام مالوری به صورت توده‌های غباری وائوزینوفیلی گاهی در پیرامون هسته و زیر غشاهای آسیب دیده مشاهده شدند. یافته‌های دیگر حاصل از این مطالعه نشان دهنده‌ی نکروز سلولی با مشخصات کاردیویکنوز و کاردیولیز به کرات قابل مشاهده بود. آسیب‌های سلولی اغلب در پیرامون فضای وریدچه مرکزی و پورتال مشاهده گردید. بررسی میکروسکوپی نشان داد که در گروه دیابتی نکروز هیالینی اسکالروزی سلولهای کبدی از دیگر یافته‌های پاتولوژیک در موشهای گروه دیابتی بود، همچنین فیروز متراکم پیرامون سینوزییدی، فضای پورتال و وریدچه مرکزی در گروه دیابتی چشمگیر بود (۱۲).

براساس مطالعه Hong و همکاران استئاتوزکبدی القا شده در بیماران دیابت، سلولهای کبدی را در مسیر آپوپتوز قرار می‌دهد (۲۳).

در مطالعه‌ی Ehrlich و همکاران به تجمع گلیکوژن در هسته‌ی سلول کبد به دنبال بیماری دیابت اشاره شده است (۱۴).

در مطالعه‌ی ای که توسط فاطمه مسجدی و همکاران انجام شد، در گروه دیابتی روشن شدن سیتوپلاسم و هسته‌ی هپاتوسیت‌ها و تا حدودی نکروز پراکنده‌ی آنها مشاهده شد. به علاوه یک کاهش در گرانول‌های گلیکوژن وجود دارد و همچنین التهاب و حضور لنفوسیت‌ها در نواحی پورتی مشهود بود. در گروه دیابتی سینوزییدها تغییرات اندکی را نشان دادند و تکثیر خفیف مجاری صفراوی وجود داشت. آپوپتوز نیز در ۲ تا ۳ سلول کبدی در هر ۱۰ فیلد میکروسکوپ نوری مشاهده شد. تریاد پورت تا حدودی کاهش در حجم را نشان داد. یعنی فضای



شود. در کل بافت، نظم و انسجام سلولی مناسب است.

در بررسی نبی زاده و همکاران یافته‌ها نشان داد که هر دو روش دارو درمانی و ورزش به همراه رژیم غذایی اثر تقریباً یکسانی بر کاهش کبد چرب غیرالکلی چه از نظر آنزیم‌های کبدی و از چه از لحاظ سونوگرافی داشتند (۳۲).

در مطالعه یحیایی و همکاران نشان داده شد که متفورمین به تنهایی و حتی نسبت به تمرینات ورزشی اثرات ناشی از دیابت بارداری را بیشتر کاهش داده اما نتایج در گروه سندرم متابولیک به نفع تمرینات ورزشی بوده است که نتایج مذکور با نتایج مطالعه حاضر در یک راستا قرار دارد (۴۱).

کاهش وزن با محدودیت کالری دریافتی منجر به کاهش محتوای تری‌گلیسیرید کبدی و کاهش گلوکونئوزنز در بدن می‌گردد و متعاقباً کاهش آنزیم‌های ALT و AST را باعث می‌شود (۴).

کاهش معنی دار آنزیم‌های ALT و AST در اثر تمرین ورزشی و رژیم غذایی را می‌توان به افزایش حساسیت به انسولین بافتی و کبدی، افزایش اکسیداسیون کبدی، کاهش فعالیت و مهار آنزیم‌های لیپوژنیک و در نتیجه کاهش چربی کبد نسبت داد (۳۴).

نتیجه‌گیری

براساس نتایج به دست آمده از تحقیق حاضر دیده می‌شود در گروه‌های دیابتی شده اثرات دیابت تنها با مصرف متفورمین کاهش پیدا کرده است و ورزش بر روی التیام بافت کبد تأثیر نداشته است. در حالی که در گروه سندرم متابولیک ورزش توانسته اغلب اثرات ناشی از سندرم متابولیک را کاهش دهد، که این نتیجه نسبت به متفورمین موثر تر بوده و ترکیب متفورمین و ورزش نیز اثرات ترمیمی مناسبی را در کبد ایجاد

نمایان بود (۱۲). همچنین اختلاف تغییرات هیستوپاتولوژیک نظیر هپاتواسکلروز، فیروز پیرامون سینوزویدی، فیروز پیرامون وریدچه مرکزی، فیروز پیرامون پورتال، پرولیفراسیون مجاری صفراوی، دژنراسیون و نکروز هیالینی اسکروزوی و آپوپتوز بین گروه‌های دیابتی و دیابتی با ورزش معنی‌دار بود. همچنین در این مطالعه بیان شده ورزش تردمیل تا حدودی توانسته است ضایعات هپاتوپاتی دیابتی نظیر هپاتواسکلروز را کاهش دهد و با مکانیسم‌های مختلف در بهبود هپاتوپاتی دیابتی دارای نقش مثبت و موثر است و ورزش تردمیل می‌تواند باعث کاهش تغییرات پاتولوژیک و بهبودی نسبی آسیب‌های کبدی در موارد هپاتوپاتی دیابتی گردد (۱۲).

رونالد و همکاران اشاره نمودند که ورزش‌های منظم باعث کاهش عوارض دیابت در بافت کبد می‌گردد (۲۲، ۳۷). در مطالعه‌ی حاضر در گروه موش‌های صحرایی ماده مبتلا به سندرم متابولیک که تمرینات ورزشی انجام دادند، مشخصات طبیعی در اغلب نواحی بافت دیده می‌شود و ورید مرکزی لبوی ویژگی طبیعی دارد.

در مطالعه‌ی داودی و همکاران به این نتیجه رسیدند که انجام ۸ هفته تمرین هوازی و استقامتی منظم می‌تواند موجب کاهش سطح آنزیم‌های کبدی و میزان چگالی پارنشیم کبد شده و از سیر بدخیمی آن جلوگیری نمود، تا درمان بیماری کبد چرب با انجام ورزش هوازی منظم و تغذیه مناسب مقدور باشد (۱۰).

در تحقیق حاضر در گروه موش‌های صحرایی ماده‌ی مبتلا به سندرم متابولیک که تحت درمان با متفورمین و تمرینات ورزشی قرار گرفته‌اند نکته‌ی قابل توجه وجود اتساع اندک در فضای سینوزویدی می‌باشد که البته در این فضا پرخونی و التهاب خاصی دیده نمی‌-

2004. Prevalence of hepatic steatosis in an urban population in the United States: impact of ethnicity. *Hepatology*, 40:1387.

6- Cameron A.J., Shaw J.E., Zimmet P.Z., 2004. The metabolic syndrome: Prevalence in Worldwide populations. *Endocrinol metab clin North AM*, 33:351-375.

7- Caponi P.W., Lehnen A.M., Pinto G.H., Borges J., Markoski M., Machado U.F., Schaan B.D., 2013. Aerobic exercise training induces metabolic benefits in rats with metabolic syndrome independent of dietary changes. *Clinics*, 68(7):1010-1017.

8- Casey B.M., Lucas M.J., McIntire D.D., Leveno K.J., 1997. Pregnancy outcomes in women with gestational diabetes compared with the general obstetric population. *Obstetrics and Gynecology*, 90:869-873.

9- Correa A, Gilboa S.M., Besser L.M., Botto L.D, Moore C.A, Hobbs C.A, Cleves M.A, Riehle-Colarusso T.J, Waller D.K, Reece E.A., 2008. Diabetes mellitus and nirth defects. *American Journal of Obstetrics and Gynecology*, 199:237.

10- Davoodi M., Moosavi H., Nikbakht M., 2012. The effect of eight weeks selected aerobic exercise on liver parenchyma and liver enzymes (AST, ALT) of fat liver patients. *Journal of Shahrekord University Medical Sciences*, 14(1): 84-90.

11- Delavari A., Forouzanfar M.H., Alikhani S., Sharifian A., Kelishadi R., 2009. First nationwide study of the prevalence of the metabolic syndrome and optimal cutoff points of waist circumference in the Middle East: The national survey of risk factors for non communicable diseases of Iran. *American Dental Association*, 32(6):1092-1097.

12- Doustar Y., Mohammadi M., Mohajeri D., Hashemi M., 2009. The effect of treadmill exercise on experimental diabetic hepatopathy in rats. *Medical Sciences*, 19(1):17-24.

کرده است، اما در برخی متغیرها (مانند پرخونی و التهاب کبد) نسبت به گروهی که تنها ورزش انجام دادند، این اثرات کمتر دیده می شود، در گروه سندرم متابولیک که ورزش انجام دادند پرخونی و التهاب دیده نشد، درحالی که در گروه سندرم متابولیک که تحت درمان با ورزش و متفورمین قرارگرفتند پرخونی و التهاب دیده شد.

تشکر و قدردانی

مقاله حاضر حاصل پایان نامه مصوب دانشکده علوم پزشکی دانشگاه آزاد اسلامی واحد شاهرود با کد اخلاقی IR.IAU.SHAHROOD.REC.1395.26 مورخ ۱۳۹۵/۱۲/۱۹ می باشد. بدین وسیله نویسندگان مقاله از حمایت معاونت‌های محترم علمی و علوم پزشکی واحد شاهرود قدردانی به عمل می آورند.

منابع

1- Abolfathi A.A., Mohajeri D., Rezaie A., Nazeri M., 2012. Protective Effects of Green Tea Extract against Hepatic Tissue Injury in Streptozotocin-Induced Diabetic Rats. *Evidence-Based Complementary and Alternative Medicine*, 740671.

2- Aerts L., VanAssche F.A., 2006. Animalevidence for the transgenerational development of diabetes mellitus. *Theinternational Journal of Biochemistry and Cell Biology*, 38:894-903.

3- Alberti K.G., Zimmet P.Z., 2008. Should we dump the metabolic syndrome?. *British Medical Journal*. 22:336(7645):641.

4- Bahamanabadi Z., Ebrahimi-Mamghani M., Arefhosseini S.R., 2011. Comparison of Low-Calorie diet with and without sibutramine on body Weight and Liver function of patients with non-alcoholic fatty liver disease. *Armaghan-e-Danesh*, 16(2):101-109.

5- Browning J.D., Szczepaniak L.S., Dobbins R., Nuremberg P., Horton J.D., Cohen J.C., Grundy S.M., Hobbs H.H.,



- subjects, in diabetes mellitus and in acute hepatitis. *Clinsci*, 7:289-295.
- 23- Hong-shiee L., Wen-His L., Pey-Rong C., 2005. Effects of a High fiber Diet on Hepatocyte apoptosis and Liver Regeneration Rats with fatty Liver. *Journal of Parenteral and Enterral Nutrition*, 29: 401-407.
- 24- Hossain P., Kavar B., El Nahas M., 2007. Obesity and diabetes in the developing world-a growing challenge. *New England Journal of Medicine*, 356:213-215.
- 25- Jalali R., Vasheghani M., Dabbaghmanesh M., Ranjbaromrani G., 2009. Prevalence of metabolic syndrome Among Adults in a Rural Area. *Iranian Journal of Endocrinology and Metabolism*, 11(4):405-414.
- 26- Jasson T., EKstrand Y., Wennergren M., Powell T.L., 2001. Placental glucose transport in gestational diabetes mellitus. *American Journal of Obstetrics and Gynecology*, 184:111-6.
- 27- Junqueira's basic Histology: 2013. *Text and Atlas*, 13th. Ed.
- 28- Larijani B., Azizi F., Bastanagh M., Pajouhi M., Hoseinnezadeh A., 2002. The prevalence of gestational diabetes mellitus in young women. *Iranian Journal of Endocrinology and Metabolism*, 4(1):23-27
- 29- Lowder milk D.L., Perry S.H.E., 2004. *Maternity and womens. Health care 8th ed.* USA: masby: 2004.
- 30- Maaroganye K., Mohapi M., Kruger C., Rhccder P., 2013. Theprevelavce of metabolic syndrome and is associated factors in long? Patints in a specialist psychiatric hospital in South Africa. *African Journal of Psychiatry*, 19: 16(6).
- 31- Masjedi F., Gol A., Dabiri S., Javadi A., 2009. Preventive Effect of Garlic on Histopathology of Liver and Markers of Hepatic Injury in Streptozotocin-Induced Diabetic Rats. *Iranian Journal of*
- 13- Eckel R.H., 2008. Metabolic syndrome. In: Fauci A.S., Braunwald E., Kasper D.L., Hauser S.L., Longo D.L., Jameson J.L., Loscalzo J., eds. *Harrison's Principles of Internal Medicine. 17th ed.* New York, New York. McGraw-Hill, 1509-1514.
- 14- Ehrlich P., 1883. ber das Vorkommen von Glykogen im diabetischen und normalen Organismus. *Zeitschrift für klinische Medizin*, 6:33-53.
- 15- Eidem I, Stene L.C., Henriksen T., Hanssen K.F., Vangen S., Vollset S.E., Joner G., 2010. Congenital anomalies in newborns of women with type 1 diabetes: nationwide population-based study in Norway 1999-2004. *Acta obstet Gynecol Scand*, 89(11):1403.
- 16- Eidem I., Vangen S., Hanssen K.F., Vollset S.E., Henriksen T., Joner G., Stene L.C., 2011. Perinatal and infant mortality in term and preterm births among women with type 1 diabetes. *Diabetologia*, 54:2771-2778.
- 17- Faghieh Imani E., Amini M., Bahrami G.R., Moradmand P., Adibi P., 2008. Metabolic syndrome in patients with shizophrenia. *Iranian Journal of Diabetes and Lipid Disorders*, 7(4):419-424.
- 18- Fekrat M., Kashanian M., Jahanpour J., 2005. Risk factors in women with gestational diabetes mellitus. *Razi journal of medical sciences*, 11(43):820-815.
- 19- Ferrara A., 2007. Increasing prevalence of gestation diabetes. *Diabetes Care*, 30:s141.
- 20- Ford E.S., Giles W.H., Mokdad A.H., 2004. Increasing prevalence of the metabolic syndrome among U.S. adults. *Diabetes Care*, 27:2444-2449.
- 21- Gajda A., Pellizzon M., Ricci M., Ulman E., 2007. Diet-induced metabolic syndrome in rodent models. *Animal lab News*, 74:775-793.
- 22- HildesJ.a, Sherlock S., Walshe V., 1949. Liver and mucclle glycogen in normal

- pregnancy-related liver disease. *Clin Gastroenterol hepatol*, 12:114.
- 37- Ronald J.s., Glen P.K., David H.W., Carmen C.S., 2005. Physical activity exercise and type 2 diabetes. *Diabetes Spectrum*, 18:88-101.
- 38- Saadatian V., Chareh S., Shakeri M.T., Emadzadeh M., TarazJamshid S., EmadzadehA., 2012. The frequency of metabolic syndrome among female patients admitted in psychiatry ward. *Medical Journal of Mashad University of Medical Sciences*, 54(4):230-237.
- 39- Sheffield J.S., Butler-Koster E.L., Casey B.M., McIntire D.D., Leveno K.J., 2002. Meternal diabetes mellitus and infant malformations. *Obstetrics and Gynecology*, 100:925.
- 40- Usta J.M., Barton J.R., Amon E.A., et al., 1994. Acute fatty liver of pregnancy: an experience in the diagnosis and management of fourteen cases. *American Journal of obstetrics and Gynecology*, 171:1342.
- 41- Yahyaei B., Nouri M., Ramezani N., 2018. Study of histopathological changes in the liver of the ratsinfantsdelivered from the mothers suffering frommetabolic Syndrome and Diabetes mellitus. *Journal of Diabetes and Nursery*, 6(2):490-503.
- Endocrinology and Metabolism*, 11(4):433-441.
- 32- Nabizadeh Haghghi A., Shabani R., 2016. Comparing effects of medication therapy and exercise training with diet on liver enzyme levels and liver sonography in patients with non-alcoholic fatty liver disease (NAFLD). *Journal of Fasa University of Medical Science*, 5(4):488-500.
- 33- Nelson D.B., Yost N.P., Cunningham F.G., 2013. Acute fatty liver of pregnancy: Clinical outcomes and expected durations of recovery. *American Journal of obstetrics and Gynecology*, 209(5):456.
- 34- Nikroo H., Attarzadeh Hosseini S.R., Sima H., Nematy M., 2011. Effects of Diets with or without aerobic exercise program on anthropometric indices and cardiorespiratory fitness in patients with non-alcoholicsteatohepatitis. *Journal of North Khorasan University of Medical Sciences*, 3(3):91-99.
- 35- Rahimi G., 2004. Theprevalenceof gestational diabetes in pregnant women efferring to Ardabil health centers 2003. *Journal of Ardabil University of Medical Sciences*, 4(13):32-38.
- 36- Reau N., 2014. Finding the needle in the haystack: predicting mortality in

