

# مطالعه اثرات هیستوپاتولوژیک داروی ایزوپرنالین بر غده بزاقی بناگوشی گربه ماده

مجید مروتی شریف آباد<sup>۱\*</sup>، الهام صالحی<sup>۱</sup>

## چکیده

غدد بزاقی با اعمال گوناگونی که انجام می‌دهند از جایگاه ویژه‌ای در امر تحقیقات برخوردارند. در این تحقیق، ساختار بافت شناسی غده پاروتید (بناگوشی) گربه ماده در شرایط نرمال و تحت تاثیر داروی ایزوپرنالین مورد مطالعه قرار گرفت. ده قلابه گربه ماده برای این تحقیق انتخاب شدند که به دو گروه شاهد و آزمایش تقسیم شدند. داروی ایزوپرنالین به مدت ۲۰ روز و با دوز ۱/۶ میلی‌گرم به گروه آزمایش تزریق شد. تغییراتی در وزن و ساختار سلولی غده پاروتید صورت گرفت بدین صورت که میانگین وزن غده پاروتید در گروه آزمایش ۱/۸ برابر بزرگتر از گروه شاهد شده بود. در مطالعات بافت شناسی غده پاروتید در سطح میکروسکوپ نوری، در گروه شاهد، واحدهای ترشعی غده پاروتید آسینی مرکب و سرورز خالص بودند. در گروه آزمایش، تغییرات هیستوپاتولوژیک شامل هیپرپلازی و هیپرتروفی واحدهای ترشعی بود. نتایج بدست آمده تاثیر داروی ایزوپرنالین را بر روی غده پاروتید گربه مانند حیوانات دیگر مثل موش صحرائی، موش آزمایشگاهی و خرگوش ثابت می‌کند.

**واژگان کلیدی:** ایزوپرنالین، گربه، غده بزاقی بناگوشی، هیستوپاتولوژی

## مقدمه

آمیلاز، پروتئاز، لیپاز، DNAase، کالیکرین و برخی املاح معدنی مانند سدیم، پتاسیم، کلر، کلسیم، فسفر و بیکربنات است. علاوه بر این بزاق دارای مواد ترشعی گوناگونی از جمله هورمونهایی نظیر گلوکاکون، سروتونین، استروئیدها، برخی ایمنوگلوبولینها (عمدتاً IGA)، فاکتورهای رشد عصبی و اپیدرمی و پروتئینهای غنی از اسید آمینه پرولین می‌باشد که این ترشحات دارای فعالیت بسیار مهمی در دهان و سیستم گوارشی می‌باشند (۴).

غدد بزاقی اصلی در حیوانات شامل سه جفت غده

اطلاعات گسترده‌ای در مورد فعالیت غدد بزاقی، شامل نوع ترشحات، نقش فیزیولوژیک مواد مترشحه، مکانیزم انتقال آب، الکترولیتها و گیرنده‌های عصبی غدد بزاقی در حیوانات مختلف بدست آمده است. بزاقی که از این غدد ترشح میشود ترکیبی از ترشحات سرورزی و موکوسی است که حاوی برخی آنزیمهای گوارشی مثل

۱- گروه دامپزشکی دانشگاه آزاد اسلامی واحد شوشتر

\*- نویسنده مسئول Dr.morovati@yahoo.com

## مواد و روش کار

جهت انجام آزمایش ده قلاده گربه یک ساله بومی ایرانی، از جنس ماده و با میانگین وزنی ۳-۳/۵kg به روش نمونه برداری تصادفی (random sampling) انتخاب گردید. حیوانات به دو گروه پنج تایی تقسیم شدند که یک گروه به عنوان شاهد و گروه دیگر به عنوان گروه آزمایش انتخاب گردید. حیوانات در قفسهای مجزایی در خانه حیوانات نگهداری شدند. پس از یک هفته که به حیوانات فرصت داده شد تا به محیط جدید عادت کنند آزمایش اصلی در مدت ۲۰ روز به طریق زیر بر روی آنها صورت گرفت:

در گروه شاهد بعد از بیهوشی با کتامین، آب مقطر استریل به میزان ۱/۶ cc از طریق داخل صفاقی تزریق می‌گردید.

جهت تزریق به گروه آزمایش، بعد از بیهوشی با کتامین، ۱/۶ cc داروی ایزوپرنالین با ۱/۶ آب مقطر استریل مخلوط کرده و داخل صفاقی تزریق می‌گردید. با توجه به اینکه بر اساس یافته‌های سایر محققین اثر طولانی مدت داروی ایزوپرنالین سبب تغییرات هیستومورفولوژیک مانند هیپرتروفی و هیپرپلازی واحدهای ترشحی می‌گردد (۱۰،۱۱) این آزمایش به صورت طولانی مدت یعنی به مدت ۲۰ روز در هر حیوان و به فاصله زمانی ۲۴ ساعت یکبار صورت گرفت.

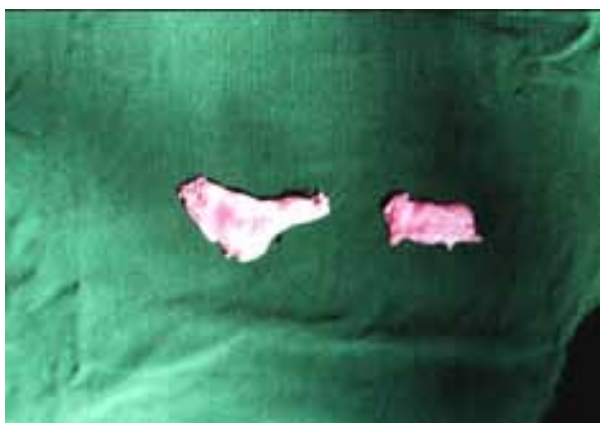پس از ۲۰ روز از انجام مراحل آزمایش، کلیه حیوانات بوسیله کتامین بیهوش شدند و بعد با سولفات منیزیم به طریق انسانی معدوم شدند. سپس با اسکالپل به آرامی پوست دو طرف صورت حیوانات برداشته شد و غدد بزاقی بناگوشی سمت چپ و راست جدا گردید. غدد بناگوشی به وسیله سرم فیزیولوژی کاملاً شسته شدند سپس هر غده به طور جداگانه وزن شد و تغییرات ظاهری آن ثبت گردید (شکل ۱). بعد از این اعمال، تمام غدد با مشخصات کامل داخل بافر فرمالین ۱۰٪ گذاشته و جهت مطالعه بافت‌شناسی به آزمایشگاه

بناگوشی، تحت فکی و زیر زبانی می‌باشند. با توجه به اینکه غده بناگوشی سروزی خالص و تحت فکی و زیر زبانی سروموکوسی و با شکل‌های واحد ترشحی آسینی مرکب گزارش شده‌اند ولی اختلافاتی در ساختار مورفولوژی و ترشحات این غدد در حیوانات مختلف در سطح میکروسکوپ نوری و الکترونی مشاهده شده است (۲). ایزوپرنالین یا ایزوپروترونول دارویی سمپاتومیمتیک و از دسته کاتکولامینها و اگونیست گیرنده‌های بتا میباشد که تجویز طولانی مدت این دارو سبب بزرگ شدگی غدد بزاقی موش صحرائی، خوکچه هندی، سگ و موش آزمایشگاهی میشود و علت آن را هیپرپلازی و هیپرتروفی واحدهای ترشحی دانسته‌اند (۷). بنابراین ایزوپرنالین میتواند ارزش زیادی در مطالعه تغییراتی داشته باشد که در هنگام ترشح و سنتز مجدد پروتئین در داخل سلول رخ میدهد و بهتر است که اثرات جانبی این دارو و کاربرد صحیح آن در نمونه‌های حیوانی بررسی گردد.

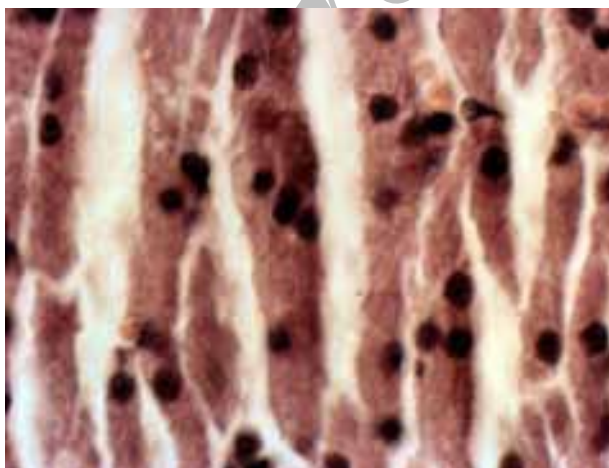
با توجه به وجود اختلاف در ساختار هیستومورفولوژیکی غده بناگوشی در حیوانات مختلف و مهمتر از همه تنوعی که در سلولهای تشکیل دهنده این غده وجود دارد، تغییرات ساختاری و در پی آن تغییر ترکیبات ترشحی این غده در بیماریهای مختلف، از مهمترین موضوعهایی هستند که همیشه مورد توجه محققین بوده است. داروی ایزوپرنالین مصرف انسانی و حیوانی دارد و عوارض جانبی بسیار مهمی روی عضله قلب، سیستم تنفسی و سیستم گوارشی ایجاد میکند. بنابراین هدف از این مطالعه بررسی تغییرات ساختار غده پارتوید گربه تحت تاثیر ایزوپرنالین در سطح میکروسکوپ نوری است که نتایج این تحقیق با توجه به توضیحات داده شده دارای کاربرد علمی برای محققان در زمینه‌های مورفولوژی، هیستولوژی، فیزیولوژی و پاتولوژی غدد بزاقی خواهد بود.

بودند (شکل شماره ۳).

هسته سلولهای واحدهای ترشحي گرد و بازوفیلیک بوده و کاملاً در قاعده سلول قرار داشتند. برخلاف واحدهای ترشحي غده، مجاری تحت تاثیر دارو قرار نگرفته بودند. همچنین در مقایسه غده بناگوشی سمت چپ و راست مشاهده گردید که غده بناگوشی سمت چپ بیشتر تحت تاثیر دارو قرار گرفته است و واحدهای آسینی آن بزرگتر شده اند. لازم به توضیح است که اثرات داروی ایزوپرنالین در تمام ۱۰ قلاده گربه ماده یکسان بوده و تغییرات ذکر شده در تمام ۱۰ قلاده گربه مشاهده گردید.



شکل شماره ۱ - افزایش ابعاد (طول، عرض و حجم) و وزن غده در گروه آزمایش (سمت چپ) در مقایسه با گروه شاهد (سمت راست)



شکل شماره ۲ - سلولهای غده بناگوشی در گروه شاهد (رنگ آمیزی H&E, x1320) بعد از انجام آزمایش

بافت شناسی منتقل شدند. در آزمایشگاه بافت شناسی مطابق روش معمول (با رنگ آمیزی هماتوکسیلین و ائوزین) جهت بررسی میکروسکوپ نوری آماده شدند.

## نتایج

چهار چوب غده بناگوشی گربه شامل کپسول، بافت همبند بین قطعات ترشحي و بافت همبند بینابینی شامل الیاف کلاژن ظریف و حاوی مقدار زیادی سلولهای چربی بود.

غده بناگوشی گربه از لحاظ بافت شناسی آسینی مرکب بوده و از لحاظ نوع واحدهای ترشحي، سروزی خالص می باشد (۱). با توجه به فضای مشخص بین سلولی در سلولهای تشکیل دهنده واحدهای آسینی و کاهش بافت پیوندی بین واحدهای ترشحي، تفکیک واحدهای آسینی برخلاف سایر حیوانات مشکل می باشد (شکل ۲).

در اثر تزریق داروی ایزوپرنالین، این غده کاملاً تحت تاثیر قرار گرفته بود. شکل واحدهای ترشحي به واحدهای ترشحي آسینی مرکب کاملاً مشخص تبدیل شده بود.

همچنین سلولهای واحدهای ترشحي دچار هیپرتروفی شده بودند و سیتوپلاسم آنها بزرگتر شده بود و به علت افزایش سیتوپلاسم سلول، لومن واحدهای ترشحي بسیار کوچک شده بود.

همچنین سیتوپلاسم سلولها از حالت کشیده به دایره ای یا مثلثی شکل تبدیل شده بود. سیتوپلاسم سلولها اسیدوفیلیک روشن بود و نسبت به گروه شاهد میزان گرانولهای ترشحي افزایش یافته و روشن تر شده بود.

در مقایسه با گروه شاهد شاهد فضای بین سلولهای واحدهای ترشحي از بین رفته بود و سلولها کاملاً مجاور هم قرار گرفته بودند ولی فضای بافت پیوندی بین واحدهای آسینی نسبت به قبل از تزریق بیشتر بوده و واحدهای ترشحي کاملاً از هم مجزا و قابل تشخیص

برابر اندازه طبیعی گزارش کرده‌اند (۵).

محققین بعد از ۱۵ روز تزریق ایزوپرنالین به خرگوش افزایش وزن غده بناگوشی را ۴ برابر گزارش نمودند (۶). همچنین در گزارشات دیگری محققین بعد از ۱۷ روز تزریق ایزوپرنالین به موش آزمایشگاهی میزان افزایش وزن غده بناگوشی را در این حیوان ۵ برابر ذکر نموده‌اند (۳).

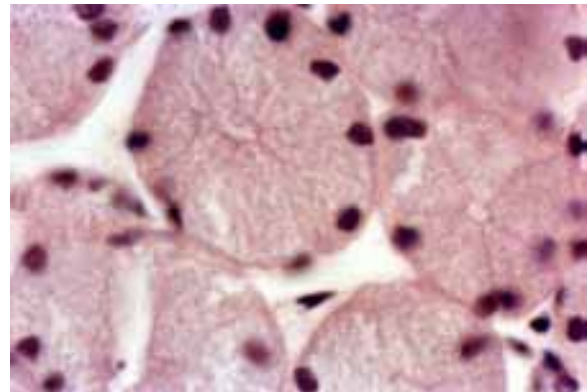
در بررسی‌ها مشخص شد بعد از ۲۲ روز تزریق داروی ایزوپرنالین به خرگوش، افزایش وزن را در غده بناگوشی بیش از سه برابر گروه شاهد مشاهده نمودند (۸).

همچنین در اثر تزریق داروی ایزوپرنالین به خوکچه هندی افزایش وزن را در غده بناگوشی به بیش از ۲ برابر گروه شاهد مشاهده نمودند (۹).

در بررسی انجام شده در سطح میکروسکوپ نوری مشخص گردید که در سلولهای واحدهای ترشحات غده بزاقی بناگوشی گربه هیپرپلازی و هیپرتروفی صورت گرفته است. تزاید سلولی (هیپرپلازی) و افزایش پیشرونده در اندازه سلولهای واحدهای ترشحاتی (هیپرتروفی) می‌تواند دلیلی بر افزایش وزن مشاهده شده در غده بناگوشی باشد (۱۱). نتایج تحقیقات فوق همگی بیانگر افزایش برجسته در وزن غدد بناگوشی می‌باشند که با نتایج به دست آمده در تحقیق حاضر، همخوانی دارند.

## منابع

- ۱- پوستی، ایرج و ادیب مرادی، مسعود، (۱۳۸۵): بافت شناسی مقایسه‌ای، چاپ ششم، انتشارات دانشگاه تهران، شماره ۱۹۴۴، صفحه ۲۳۶-۲۴۲.
- 2- banks, W. J. (1993), Applied veterinary histology. 3rd. ed. mosby-year book. inc. Missouri PP: 360-363.
- 3- Barka, T. (2003): "induced cell proliferation. the effects of isoproterenol in mice". Exp. Cell Res. 37, 662-679,



شکل شماره ۳ - سلولهای غده بناگوشی در گروه آزمایش (رنگ آمیزی H&E، x1320) بعد از انجام آزمایش

## بحث

در این تحقیق اثر داروی ایزوپرنالین بر روی غده بزاقی بناگوشی گربه مورد مطالعه قرار گرفت. بعد از ۲۰ روز تزریق داروی ایزوپرنالین، بررسی ماکروسکوپی غده بزاقی نشان داد که غده بزاقی بناگوشی در تمامی حیوانات تحت تاثیر دارو قرار گرفته و بزرگ شده‌اند. بطوریکه وزن غده بناگوشی به طور متوسط ۱/۸ برابر نسبت به گروه شاهد افزایش یافته بود. نظر به اینکه داروی ایزوپرنالین یک داروی بتا آدرنژیک می‌باشد که در انواعی از بلوکهای قلبی به خصوص بلوک دهلیزی-بطنی، ایست قلبی و آسم در انسان و حیوانات مورد استفاده قرار می‌گیرد. اثر اولیه این دارو تحریک ترشح غدد بزاقی بوده و از طریق تاثیر بر روی گیرنده‌های بتا آدرنژیک سطح سلولی، باعث تغییرات متعدد هیستومورفولوژیکی در غدد بزاقی می‌گردد (۳). میزان تاثیر این دارو بر روی غدد بزاقی نیز بستگی به نحوه توزیع گیرنده‌های بتا در سطح سلولهای ترشحاتی دارد لذا به علت یکسان نبودن میزان این گیرنده‌ها در سطح سلول واحدهای ترشحاتی غدد بزاقی، تغییرات متفاوتی در غدد بزاقی ایجاد می‌گردد. مشابه تحقیق حاضر، سایر محققین نیز افزایش وزن غده بناگوشی را در اثر تزریق دارو در حیوانات گزارش نموده‌اند. بران و گرانت (۲۰۰۲) با تجویز طولانی مدت ایزوپرنالین وزن غده بناگوشی موش صحرائی را ۴-۵

- 4- Boshel, j. l. and wilborn, w. h. (2004): "histology and ultrastructure of the parotid salivary gland", Am. J. Anat. 152, 447-466
- 5- Brown -Grant , K. (2001): " Enlargement of salivary gland in mice treated with isoprenaline " , Nature . 191 , 1076-1078,
- 6- Cope , G. H. and Williams , M. A. (1999): " Secretion granule formation in the rabbit parotid gland after isoprenaline- induced secretion : stereological reconstructions of granule population " , Anat . Rec. 199, 377-387,
- 7- Craig , C. R. and Stitzel , R. E. (1990): " Modern pharmacology " , 3rd edition . Little, Brown , and Company . London. PP: 117-155.
- 8- Mansouri , S. H. and mohammadpour , A. A. (1999): " Effect of isoprenaline on rabbit salivary glands at the electron microscopic level " . Indian journal of animal sciences , 69(9)667-671.
- 9- Mansouri , H. and mohammadpour , A. A. (2001): A study on the effects of isoprenaline on salivary glands of guineapig . Iranian journal of veterinary research . (1) 88-101.
- 10- Novi , A. M. and baserga , R., (1971): " Association of hypertrophy and DNA synthesis in mouse salivary glands after chronic administration of isoproterenol " , Am. J . Path. 62, 3,
- 11- Schneyer , C. A. (1962): " Saliveray glands changes after isoproterenol - induced enlargment " , am . J . Phys. 203(2) , 232 – 236,