

مطالعه بافت‌شناسی ندول‌های لنفاوی شیردان در جنین شتر یک کوهانه

احسان سلیمی ناغانی^{۱*}، ایرج پوستی^۲

تاریخ دریافت: ۸۸/۱۰/۷ تاریخ پذیرش: ۸۹/۲/۱۵

چکیده

جهت مطالعه هیستوژنز ندول‌های لنفاوی شیردان در شتر یک کوهانه، ۳۳ عدد جنین مورد مطالعه قرار گرفت. به این منظور از سنین ۲ تا ۱۳ ماه و در هر ماه، سه جنین انتخاب شد. بعد از تعیین سن جنین‌ها بر اساس معیار C-RL (Crown-Rump Length)، در فرمالین ۱۰٪ به آزمایشگاه بافت‌شناسی ارسال شدند. بعد از جدا سازی شیردان‌ها، با استفاده از روش‌های رایج آزمایشگاهی به صورت برش‌های متوالی از آنها مقطع تهیه شد. نتایج حاصله از بررسی مقاطع میکروسکوپی نشان داد که ندول‌های لنفاوی در بافت شیردان جنین شتر از ۱۶۰ روزگی حاملگی (C-RL=30cm) در پارین مخاط ناحیه کاردیای شیردان بوجود می‌آیند که با افزایش سن جنین، ندول‌های لنفاوی نیز گسترده تر می‌شوند. این ندول‌ها در شیردان نشخوارکنندگان اصلی (گاو، گوسفند و بز) گزارش نشده‌اند.

واژگان کلیدی: ندول‌های لنفاوی، هیستوژنز، شتر یک کوهانه، شیردان

مقدمه

(۶). این ندول‌ها در گونه‌های شتر (یک کوهانه، دوکوهانه و لاما) در ناحیه کاردیای شیردان یافت شده‌اند (۵ و ۹). چین‌های مخاطی شیردان در این ناحیه که حاوی ندول‌های لنفاوی است ضخیم‌تر از سایر چین‌های آن ناحیه می‌باشد. این ساختارهای لنفاوی که جزء اختصاصات این گونه از حیوانات نشخوارکننده است در هیچ یک از نشخوارکنندگان اهلی دیگر گزارش نشده و می‌تواند نقش مهمی در مقابل آنتی ژنهای خارجی آن ناحیه از دستگاه گوارش داشته باشد (۵ و ۹).

ندول‌های لنفاوی در قسمت‌های مختلفی از دستگاه گوارش وجود دارند و نقش مهمی در ایمنی مخاطی ایفا می‌کنند. این ساختارها بطور کامل در ایلئوم و دریچه ایلئوسکال توضیح داده شده‌اند (۷). مشابه ندول‌های لنفاوی در روده (Peyer's Patches)، ندول‌های لنفاوی در قسمت سوم معده شتر (شیردان) به صورت یک ساختمان اختصاصی توصیف شده است

۱- عضو هیأت علمی دانشکده دامپزشکی دانشگاه آزاد اسلامی واحد

سنندج

۲- استاد و عضو هیئت علمی دانشکده دامپزشکی دانشگاه آزاد اسلامی

واحد علوم و تحقیقات تهران

*- نویسنده مسئول ehsan_saliminaghani@yahoo.com

هیستولوژی و مورفولوژی این ندول‌ها در معده شتر یک کوهانه مورد مطالعه قرار گرفته است اما به نظر می‌رسد در مورد هیستوژنز این ندول‌ها در شتر یک

نتایج

بعد از تهیه مقاطع میکروسکوپی از نواحی مختلف شیردان جنین ها و بررسی آنها، اولین زمان تشکیل ندول‌های لنفاوی در ۱۶۰ روزگی حاملگی (C-RL=30cm) در پارین مخاط ناحیه کاردیای شیردان مشاهده گردید (شکل شماره ۲). این تجمع لنفوسیتی فاقد کپسول و در چین های بزرگ شیردان در ناحیه کاردیا مشاهده گردید. در سنین بالاتر ندول‌ها وسیع تر و حاوی لنفوسیت های بیشتری بودند (شکل شماره ۳). در سن ۱۶۰ روزگی حاملگی مخاط شیردان شبه مطبق و دارای ماهیچه مخاطی بود و لایه عضلانی در دو لایه خارجی (طولی) و داخلی (حلقوی) دیده شد. لایه سروزی متشکل از بافت همبند سست به همراه عروق خونی مشاهده گردید. لازم به ذکر است در هیچیک از نواحی فوندیک و پیلوریک ندول‌های لنفاوی مشاهده نگردید.

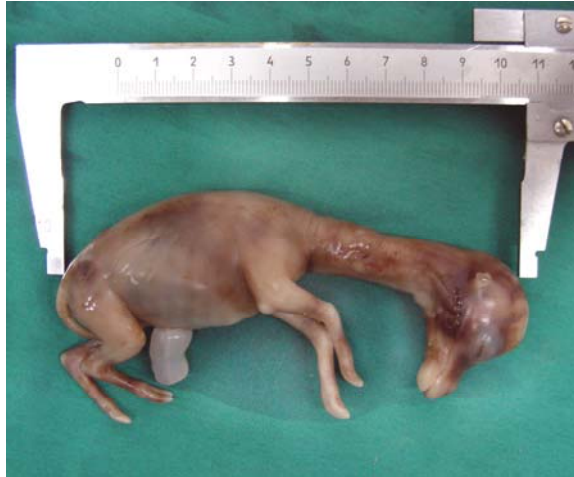بحث

از قرن ۱۹ توصیفات زیادی در مورد معده شتر شده است. بعضی آن را تک معده ای و گروهی از آنان شتر را دو، سه و چهار معده‌ای خواندند. امروزه همه بر سه قسمتی بودن معده شتر و متفاوت بودن آن از سایر نشخوارکنندگان معترف هستند (۱، ۳ و ۴). شتر یک کوهانه یک شبه نشخوارکننده می باشد که معده‌ای سه قسمتی و فاقد هزارلا همچون سایر نشخوارکنندگان دارد. در حقیقت شیردان، قسمت سوم معده شتر یک کوهانه را تشکیل می‌دهد که سه ناحیه کاردیا، فوندیک و پیلوریک را همچون سایر حیوانات، می‌توان در آن تشخیص داد (۱). در مقایسه با نشخوارکنندگان دیگر ساختارهای ایمنی همچون ندول‌های لنفاوی در دستگاه گوارش شتر یک کوهانه بخوبی گسترش پیدا کرده است. ندول‌های لنفاوی در شیردان نشخوارکنندگان دیگر وجود ندارد و این خود شاید دلیلی بر وجود سطح بالای ایمنی در این گروه از حیوانات باشد (۵، ۶).

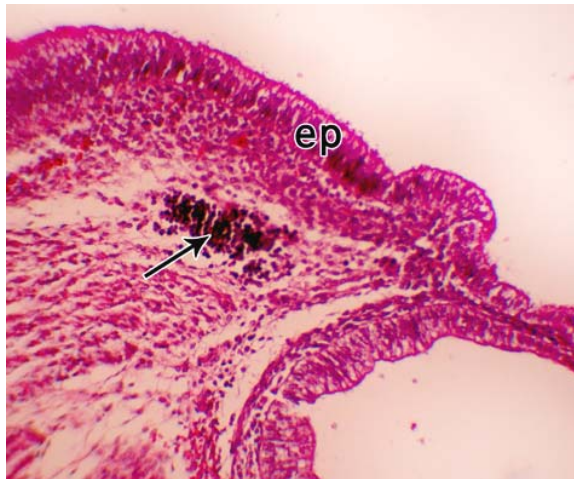کوهانه تا بحال تحقیقی صورت نگرفته است. در این تحقیق سعی شده است روند پیدایش این ندول‌ها در شیردان شتر یک کوهانه در زمان جنینی تا تولد مورد مطالعه قرار گیرد تا زمینه ساز مطالعات بعدی در این گونه از حیوانات گردد.

مواد و روش کار

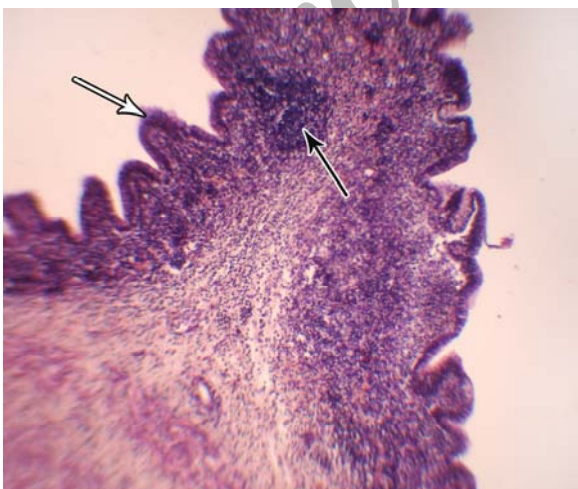
به مدت یکسال به کشتارگاه های شهرهای استان یزد مراجعه و رحم های جنین دار شتر یک کوهانه جمع آوری شد. جنین ها از سن دو ماه به بالا انتخاب شدند (در این زمان از نظر جنین شناسی رویان فرم گرفته و بر اساس پایلوتی که انجام شد، بهترین زمان برای بررسی روند تکوینی اندامهای رویان می‌باشد) (۶). بعد از جمع آوری جنین ها، سن آنها براساس معیار C-RL (Crown-Rump Length) مشخص شد (شکل شماره ۱). جمعاً ۳۳ جنین در سنین مختلف با رعایت فاصله سنی ده روز در هر ماه جمع‌آوری شد. بعد از مشخص شدن سن، شیردان جنین‌ها را از داخل محوطه بطنی جدا کرده و در فرمالین ۱۰٪ به آزمایشگاه بافت شناسی دانشکده دامپزشکی واحد علوم و تحقیقات تهران ارسال گردید و در آنجا عملیات تهیه مقاطع میکروسکوپی بر روی نمونه‌ها صورت پذیرفت. بدین منظور، برش‌های طولی توسط تیغ جراحی از تمامی نواحی شیردان تهیه شد. نمونه‌های بدست آمده از شیردان جنین ها، در سبدهای بافت شناسی به دستگاه پاساژ بافتی انتقال داده شد. بعد از خروج از دستگاه با کمک پارافین قالب گیری کرده و سپس با میکروتوم دوار برش های متوالی از قالب ها تهیه شد که بعد از چسباندن بر روی لام و خشک شدن آنها، با استفاده از رنگ آمیزی هماتوکسیلین-ائوزین (H&E) رنگ آمیزی گردید. در نهایت با استفاده از میکروسکوپ نوری لام‌های بدست آمده را مورد بررسی قرار داده و تمام تغییرات مربوط به مراحل تشکیل و تکوین ندول‌های لنفاوی شیردان در سنین مختلف ثبت گردید (۲).



شکل شماره ۱- تعیین سن جنین بر اساس معیار C-RL



شکل شماره ۲ - جنین با C-RL=30cm ep: اپیتلیوم
مخاط، پیکان: ندول لنفاوی
بزرگنمایی: ۱۵۰ x



شکل شماره ۳ - جنین با C-RI=95 cm پیکان سفید:
اپیتلوم مخاط، پیکان تیره: ندول لنفاوی
بزرگنمایی: ۶۳ x

وجود ندول های لنفاوی در مخاط شیردان سایر گونه های دیگر این حیوان همچون شتر دوکوهانه و لاما نیز گزارش شده است (۵، ۸ و ۹). در مطالعه ای که محققین انجام دادند بیان کردند که این ندول ها در چین های بزرگ مخاطی ناحیه کاردیای شیردان شتر دو کوهانه وجود دارد که با افزایش سن شتر دو کوهانه، بتدریج این ندول ها آتروفی می شوند اما می توان تا سن ۲۰ سالگی در شتر دو کوهانه آنها را به شکل فعال مشاهده کرد، همچنین این ندول ها را مشابه ندول های لنفاوی در بورس فایبرسیوس پرندگان بیان کردند (۹). بطور کلی مطالعه انجام شده در این تحقیق که بر روی جنین های شتر یک کوهانه صورت گرفت نشان داد، در سن ۱۶۰ روزگی حاملگی با تشکیل ندول های لنفاوی در پارین مخاط ناحیه کاردیای شیردان که از تجمع لنفوسیت ها حاصل گشته، لایه ماهیچه مخاطی نیز کامل تر شده و از پیشروی این ندول ها به لایه زیر مخاط جلوگیری می کند. با افزایش سن جنین در رحم این ساختارها نیز کاملتر و وسیع تر می گردند. وجود این ندول های لنفاوی سبب افزایش سطح ایمنی مخاطی در شیردان این حیوان می شود. به نظر می رسد وجود این ندول ها به دلیل نوع تغذیه این حیوان باشد که اکثرا علوفه خشک، زیر و دارای فیبر بالاست که می تواند جراحاتی را در مخاط شیردان برای ورود عوامل پاتوژن بوجود آورد.

دلیل مشخصی بر عدم وجود این ساختارها در ناحیه فوندیک و پیلوریک شیردان نیست و به نظر می رسد هیچ مطالعه ای در مورد روند پیدایش این ندول ها در جنین هیچ کدام از گونه های دیگر شتر انجام نشده است، به این دلیل پیشنهاد می گردد تا مطالعات بیشتری در این زمینه صورت گیرد تا مکمل این مطالعه و پاسخگوی ابهامات در این حیوان گردد.

منابع

- ۱- امینی فرد، م. (۱۳۷۹): اصول نگهداری و پرورش شتر. موسسه انتشارات یزد، چاپ اول، صفحه: ۷۵-۸۴.
- ۲- پوستی، ا. ادیب مرادی، م. (۱۳۸۵): روش‌های آزمایشگاهی بافت شناسی. چاپ اول، انتشارات دانشگاه تهران، ۲۸۰۶، صفحه: ۳۴-۵۰.
- ۳- رادمهر، ب. شهراسبی، ح. (۱۳۷۶): مروری برکالبد شناسی مقایسه‌ای جانوران اهلی. انتشارات دانشگاه تهران، شماره ۲۳۸۵، صفحات: ۲۲۴-۲۲۸.
- 4- Abdel-Majed, E.M; Taha, A.A. (2003): Morphological, morphometric and histochemical characterization of the gastric mucosa of the camel (camelus dromedaries). *Anat.Histo.Embryol.* 32, pp : 42-47
- 5- Alzola,R.H; Ghezzi,M.D ;Gimeno, E.J; Lupidio,C.M; (2004): Topography and morphology of the llama (lama glama) stomach. *Int. J.Morphol.*22(2), pp: 155-164
- 6- Dougbag, A; R. Berg, (1980): Histological and histochemical studies on the mucosa of the initial dilated and middle long part of the third compartment of the camels stomach (camelus dromedarius). *Anat.Anz.* 148, pp: 258-264
- 7- Van kruiningen,H.J; Brian West,A; Freda, B.J. (2002): Distribution of peyer's patches in the distal ileum. *Inflammatory Bowel Diseases*, 8, pp: 180-185
- 8- Wang, J.L; G.Lan, G.X. Wang,H. Y. Li, and Z.M. Xie, (2000): Anatomical subdivision of the stomach of the Bactrian camel (Camelus bactrianus). *J. Morphol.* 254, pp: 161-167
- 9- Wang,W.H; Chen, H.T. (2003): Histology and histochemistry of the cardiac glandular region mucosa of the Bactrian camel, *Acta Veterinaria Zootechnica Sinica*, 34, pp: 471-475