

مقاله پژوهشی

مقایسه حجم های بالینی هدف در طراحی درمان تومور مغزی گلیوبلاستوم مولتی فرم بر اساس دو روش تصویربرداری آناتومیکی معمول و تصاویر طیف نگاری تشدید مغناطیسی

آناهیتا موحدی^{۱*}، سید ربیع مهدوی^۲، علیرضا نیکوفر^۳، مجید پولادیان^۱

^۱ کارشناس ارشد پرتو پزشکی، گروه مهندسی هسته ای، دانشگاه آزاد اسلامی، واحد علوم و تحقیقات، دانشکده فنی و مهندسی، تهران، ایران

^۲ استادیار فیزیک پزشکی، گروه فیزیک پزشکی، دانشگاه علوم پزشکی تهران، تهران، ایران

^۳ دانشیار فیزیک پزشکی، گروه فیزیک پزشکی، دانشگاه علوم پزشکی تهران، تهران، ایران

* نویسنده مسئول: دانشگاه آزاد اسلامی، واحد علوم و تحقیقات، دانشکده فنی و مهندسی، تهران، ایران

پست الکترونیک: anahita.movahedi263@gmail.com

وصول: ۱۳۹۰/۱۱/۱۵ اصلاح: ۱۳۹۰/۱۲/۱۱ پذیرش: ۱۳۹۱/۱/۱۷

چکیده

زمینه و هدف: یکی از مهم ترین پارامترها در پرتو درمانی، مشخص نمودن حجم هدف است. با توجه به عدم کفایت روش های معمول تصویربرداری (سی تی و ام آر آی) برای طراحی درمان تومورهای مغزی گلیوبلاستوم، استفاده از تکنیک تصویر طیف نگاری تشدید مغناطیسی (ام آر اس آی) به عنوان یک روش تصویربرداری عملکردی، اخیراً در تعریف حجم هدف مورد توجه قرار گرفته است. در این مطالعه برای تعیین حجم کلینیکی هدف علاوه بر تصاویر سی تی و ام آر آی از تصاویر ام آر اس آی نیز استفاده شد. هدف از پژوهش حاضر مقایسه حجم های بالینی هدف در نظر گرفته شده برای بیماران بر اساس دو روش تصویربرداری آناتومیکی (سی تی ام آر آی) و آناتومیکی-بیوشیمیایی (سی تی ام آر آی ام آر اس) می باشد.

مواد و روش کار: در این پروژه از تصاویر ۱۶ بیمار مبتلا به تومور گلیوبلاستوم مولتی فرم استفاده شد. تصاویر ام آر اس آی و ام آر آی و سی تی این بیماران با هم جوش داده شد و سپس طراحی درمان برای هر بیمار با دو روش ترکیبی ام آر آی سی تی و ام آر اس آی سی تی انجام شد.

یافته ها: حجم بالینی هدف (Clinical Target Volume (CTV با افزودن تصاویر ام آر اس به تصاویر سی تی و ام آر آی، به طور معناداری بیشتر از حجم های مشابه کشیده شده مبتنی بر سی تی و ام آر آی بدست آمد ($P < 0.05$)، در حالیکه سایر فاکتورهای طراحی درمان تغییر چشمگیری نداشتند.

نتیجه گیری: استفاده از ام آر اس آی برای تعریف حجم هدف در پرتو درمانی گلیوم درجه ۴، باعث افزایش این حجم نسبت به زمانی می شود که از سی تی و ام آر آی برای این منظور استفاده شده است، لذا با توجه به مزایای افزودن یک روش تصویربرداری متابولیکی برای تعیین دقیق تر حجم تومور، استفاده از این روش برای کشیدن حجم بالینی هدف در رادیوتراپی توصیه می شود.

واژه های کلیدی: طیف نگاری تشدید مغناطیسی، طراحی درمان، گلیوبلاستوم مولتی فرم

مقدمه

اشعه ایکس با توانایی تمایز و قدرت تفکیک پایین بود. امروزه استفاده از روش های تصویربرداری جدید تر نظیر تصاویر مقطع نگاری کامپیوتری (سی تی اسکن) و تصویربرداری تشدید مغناطیسی (ام آر آی) تا حدودی شرایط طراحی درمان را تغییر داده است، اما هنوز مشکل

تعیین آناتومی در طراحی پرتو درمانی موضوعی حیاتی است. برای چند دهه تنها وسیله برای برطرف کردن این نیاز، توانایی رادیوتراپیست در نگاه کردن با چشم ها، لمس کردن با انگشتان و تصاویر ناشی از صفحات حساس به

جولوگیری شود. در این مطالعه از ۱۲ بیمار با تومورهای گلیوم، اسکن های ام آر اس آی مولتی و کسل و ام آر آی عملکردی^۱ گرفته شده و نسبت کولین به کراتین برای هر وکسل که نشاندهنده میزان غیرنرمالی بافت است، استخراج و این اطلاعات به تصاویر سی تی در طراحی درمان منتقل شده اند [۴]. تعدادی از تحقیقات حجم های درمانی را در یک یا چند مقطع متفاوت بررسی کردند در حالیکه تغییرات حجمی مورد نظر نبوده اند. تعدادی از مطالعات عود مجدد تومورهای گلیوم را در شرایطی مرکزی اعلام کرده اند که در فاصله ۲ سانتی متری از گستردگی توده در تصاویر پیش از عمل جراحی حادث شوند [۶]. علاوه بر این، تعدادی از مطالعات عود مجدد یا پیشرفت تومور در بیشتر بیماران کمتر از ۱ سال است [۸]. نتایج این پژوهش ها بیانگر لزوم استفاده از یک نوع روش تصویربرداری عملکردی نظیر ام آر اس علاوه بر تصاویر سی تی و ام آر آی برای طراحی درمان تومورهای گلیوبلاستوم مولتی فرم به جهت افزایش دقت در تعیین نواحی فعال تومور می باشد. با توجه به اینکه استاندارد طلایی برای تعیین حجم های درمانی در مورد تومورهای گلیوبلاستوم مولتی فرم، تصاویر آناتومیکی سی تی و ام آر آی می باشد، در این پژوهش حجم هدف پرتودرمانی با استفاده از تصاویر عملکردی ام آر اس نیز رسم شد و با توجه به لزوم بهینه سازی طراحی درمان های مورد استفاده برای تومورهای گلیوبلاستوم مولتی فرم، هدف از این پژوهش افزودن اطلاعات حاصل از اسکن ام آر اس به تصاویر متداول مورد استفاده در طراحی درمان و مقایسه حجم بالینی هدف در صورت استفاده از تصاویر ام آر اس با حجم بالینی هدف مبتنی بر تصاویر آناتومیکی معمول بوده است.

روش کار

نمونه های مورد بررسی در این مطالعه ۱۶ بیمار مبتلا به تومور گلیوبلاستوم مولتی فرم با میانگین سنی ۴۸ سال (بازه ۲۶ تا ۶۷ سال) شامل ۸ زن و ۸ مرد بودند که در مدت اجرای این پژوهش به مرکز پرتو درمانی پارس مراجعه کرده و شرایط لازم برای انجام اسکن ام آر اس را نیز داشتند. انتخاب این بیماران براساس گزارش آسیب

عدم قطعیت در تعیین حجم بالینی هدف پا بر جاست. با توجه به پیشرفت تکنولوژی پرتودرمانی و نیاز به افزایش دز و گرادیان شدید دز در اطراف حجم هدف، نیاز به طراحی درمان دقیق، محسوس تر شده است. روش های نوین تصویربرداری نظیر طیف نگاری تشدید مغناطیسی (ام آر اس)، توانایی پزشکان و فیزیكدان ها را در تشریح و مکان نمایی فضایی توده تومور و آناتومی نرمال بیمار افزایش خواهند داد [۱].

پرتو درمانی متداول گلیوم با استفاده از تصاویر مبتنی بر ام آر آی در طراحی درمان، با در نظر گرفتن حاشیه درمانی بین ۱ تا ۲ سانتی متر، اغلب با عود مجدد تومور همراه است. یکی از دلایل این مسئله محدودیت هایی است که در طراحی درمان با تصاویرهای مبتنی بر ام آر آی وجود دارد. قسمت اعظم عود مجدد گلیوم ها در داخل و یا نزدیک بستر تومور اولیه است. ناتوانی در دست یابی به کنترل محلی تومورهای گلیوبلاستوم مولتی فرم، به شدت مرتبط با عدم دز رسانی کافی به نقاط فعال تومور است بطوریکه زمان متوسط بین پرتودرمانی اولیه و پرتودهی مجدد برای تومورهای گلیوبلاستوم مولتی فرم، حدود ۱۰ ماه است (بین ۳ تا ۷۱ ماه) [۲]. در مطالعه ای که توسط موسسه تحقیقات سرطان و موسسه رویال مارسدن انگلیس صورت گرفته است، طیف نگاری تشدید مغناطیسی به عنوان تکنیکی غیر تهاجمی برای اندازه گیری مواد بیوشیمیایی در بافت و ابزار کمکی برای تعیین حجم های درمانی در طراحی درمان و بخصوص تعیین گستردگی واقعی تومور و برآورد پاسخ انواع تومورها به درمان و ریسک عود مجدد تومور، مورد بررسی قرار گرفته است و در نتیجه این بررسی، استفاده از اطلاعات حاصل از تکنیک ام آر اس با رزولوشن ۶ تا ۱۰ میلی متر، در ترکیب با تصاویر ام آر آی در طراحی درمان سرطان های مغز و پروستات، ضروری تلقی شده است [۳]. در پژوهشی که در دانشگاه کرنل نیویورک (بخش سرطان شناسی اشعه) در سال ۲۰۰۶ صورت گرفته است، به بیان میزان تاثیر ترکیب نتایج ام آر اس با تصاویر ام آر آی برای تعیین دقیق تر حجم های مورد استفاده در طراحی درمان و بافت های در معرض خطر مجاور آن پرداخته شده است، به نحوی که از افزایش دز رسانی به بافت نرمال مغزی

عمل جراحی قرار گرفته اند، اغلب تنها حجم بالینی هدف ترسیم می شود زیرا توده خارج شده است. در واقع برای هر بیمار دو طراحی درمان جداگانه، یکی براساس سی تی و ام آر آی و دیگری براساس سی تی و ام آر آی و ام آر اس انجام گرفت.

برای کشیدن حجم های درمانی براساس سی تی و ام آر آی، حجم توده واضح از روی تصاویر آگزیاال مبتنی بر T_2 معین گردید و سپس حجم بالینی هدف از افزودن ادم اطراف تومور به حجم توده واضح بدست آمد. تعیین ناحیه درگیر برای ترسیم حجم توده واضح در مورد طراحی درمان براساس ام آر اس، شامل مناطق با افزایش نسبت کولین به کراتین به مقدار بیش از ۳ است که به رنگ های معین در تصویر دیده می شوند. ناحیه در نظر گرفته شده برای حجم بالینی هدف نیز نواحی رنگی و حجم توده واضح به علاوه ادم اطراف تومور می باشد.

ارگان های در معرض خطر در مورد گلیوم، چشم ها و کیازم بوده اند که این نواحی در مورد هر بیمار در کلیه مقاطع آگزیاال مشخص شده و در تمامی طراحی ها با توجه به نظر پزشک سرطان شناس و بررسی هیستوگرام دز-حجم^۸ سعی شد که کمترین دز به آنها رسیده و میزان ریسک کوری و آب مروارید به حداقل برسد.

از نرم افزار SPSS 18 برای آنالیز آماری اعداد و همچنین از Microsoft Excel 2007 برای رسم برخی از نمودارها استفاده شد. در مطالعه آماری این پژوهش بسته به نرمال بودن توزیع متغیرها، از آزمون های تی همبسته برای داده های با توزیع کاملاً نرمال و یا آزمون غیرپارامتری ویلکاکسون برای داده هایی با توزیع غیر نرمال استفاده شد. برای بررسی نرمال بودن داده های حاصل از طراحی درمان نیز از آزمون شپیروویلک برای اختلاف متغیرهای زوج بهره بردیم.

یافته ها

براساس نتایج آزمون شپیروویلک سطح معنی داری آزمون برای حجم بالینی هدف کوچکتر از ۰/۰۵ (سطح معنی داری معادل ۰/۰۴) بوده و لذا توزیع اختلاف متغیرها نرمال نبودند و برای مقایسه از آزمون غیرپارامتری ویلکاکسون استفاده شد. مقایسه بین نتایج حاصل از

شناسی ضمیمه پرونده درمانی بیماران بوده و کلیه این گزارش ها نیز در بیمارستان پارس تهران مورد تایید قرار گرفتند. با توجه به اینکه اسکن ام آر اس همزمان با اسکن ام آر آی و سایر اسکن های معمول برای طراحی درمان و بدون ایجاد هزینه اضافی برای بیماران صورت گرفت، اعمال ضوابط اخلاقی خاصی برای انجام پژوهش ضروری نبود. به جهت تعیین مناسب ترین حجم نمونه برای انجام این پژوهش، از اطلاعات درج شده در پژوهش های قبلی و نتایج محاسبات آماری استفاده شد. برای تعیین حجم نمونه مورد بررسی با حدود اطمینان ۹۰٪ ($Z_{1-0/2}$) (1.96)، دقت برابر با یک میلیمتر و انحراف معیار ۲/۱۶ بهره بردیم. دستگاه سی تی مورد استفاده برای تصویربرداری، دستگاه ۱۶ اسلایس مدل سوماتم سنسیشن^۱ شرکت زیمنس می باشد. این سیستم برای اجرا و بررسی اطلاعات تصویرگیری از نرم افزار پیشرفته سینگو^۲ استفاده می نماید. تصاویر حاصل از سی تی اسکن به صورت دایکام بوده و دارای مشخصات ۵۱۲*۵۱۲ پیکسل و سایز پیکسل ۰/۰۵ میلی متر می باشد. در این پژوهش از اسکنر ام آر آی موجود در مرکز تصویر برداری بابک استفاده شد. این سیستم اسکن دارای قدرت میدان مغناطیسی ۱/۵ تسلا بوده و دارای هسته ابررسانای نوبیدیوم تیتانیوم و یکتواختی میدان معادل ۰/۰۸-۰/۰۱ دزه در میلیون^۳ برای و پایداری مغناطیسی ppm/h < ۰/۱ می باشد. نرم افزار طراحی درمان مورد استفاده در این پژوهش، نرم افزار CORE Plan (محصول کشور کره جنوبی) بوده که در آن کلیه امکانات برای طراحی درمان مطلوب در نظر گرفته شده است. پس از انطباق، تصاویر به سیستم طراحی درمان منتقل شده و در مورد هر بیمار حجم های مختلف هدف شامل ناحیه قرمز^۴، حجم تومور واضح^۵، حجم بالینی هدف^۶ و حجم هدف طراحی درمان^۷ تحت نظر پزشک سرطان شناس رسم شد. در مورد بیماران مبتلا به تومور گلیوبلاستوم مولتی فرم که تحت

- 1 -Somatom Sensation
- 2 -singo
- 3 -Part per million (ppm)
- 4 -Red region
- 5 -Gross tumor volume (GTV)
- 6 -Clinical target volume (CTV)
- 7 -Planning target volume (PTV)

گسترده‌گی متابولیکی و آناتومیکی تومورها در مورد ۱۶ بیمار در جدول ۲ آورده شده است. با توجه به نتایج ارائه شده در جدول ۲ در ۳۷/۵٪ بیماران مورد بررسی (۶ بیمار)، فعالیت های متابولیکی مرتبط با گسترش توده در محل هایی فراتر از آنچه در تصاویر MRI مشهود است، وجود دارد، در ۵۰٪ موارد (۸ بیمار) تومور در محل ها و گسترده‌گی های متفاوت در تصاویر MRI و MRS دیده شد. ۱۲/۵٪ تصاویر مورد بررسی (۲ بیمار) نیز دارای گسترده‌گی آناتومیکی توموری بزرگتر از گسترده‌گی بیولوژیکی آن بودند که این مسئله می تواند به دلیل حضور نکرورها در بافت توده گلیوبلاستوم مولتی فرم باشد که از نظر متابولیکی فعال نبوده اما در تصاویر آناتومیکی ایجاد کنتراست می کنند.

طراحی درمان برای حجم های کلینیکی هدف مبتنی بر ام آر آی و ام آر اس نشان داد که تفاوت معناداری بین حجم مذکور در دو روش مختلف طراحی درمان وجود دارد (سطح معنی داری آزمون ویلکاکسون معادل ۰/۰۰۱). خلاصه ای از اطلاعات به دست آمده برای حجم های کلینیکی هدف در مورد بیماران مورد بررسی در جدول ۱ آمده است.

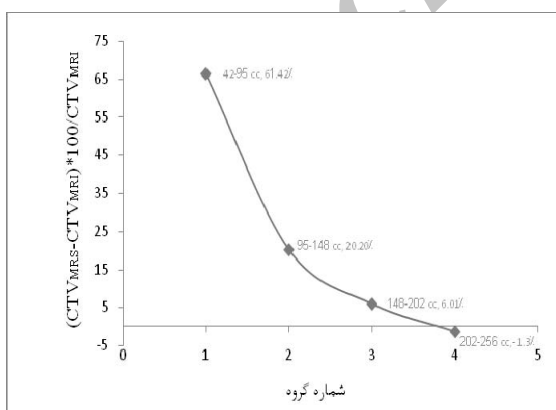
برای بررسی بهتر نتایج داده ها در ۴ گروه حجمی بررسی شدند. نمودار ۱ میانگین درصد افزایش حجم هر گروه را براساس شماره گروه مورد نظر نشان می دهد. نتایج حاصل از این نمودار نشان می دهند با افزایش حجم تومور در تصاویر ام آر آی و ام آر اس، درصد افزایش حجم بالینی هدف کاهش یافته و تفاوت در دو روش تصویر برداری ام آر آی و ام آر اس کمتر می شود.

$$\text{(رابطه ۱)} \quad \frac{CTV_{MRS} - CTV_{MRI}}{CTV_{MRI}} \times 100$$

به جهت بررسی میزان تغییرات حجم کلینیکی هدف در

جدول ۱: خلاصه نتایج طراحی درمان برای حجم بالینی هدف

عنوان حجم	تعداد	میانگین (CC)	کمترین حجم (CC)	بیشترین حجم (CC)
حجم کلینیکی هدف مبتنی بر MRI	۱۶	۱۳۰	۴۲	۲۵۶
حجم کلینیکی هدف مبتنی بر MRS	۱۶	۱۷۴	۸۱	۳۱۷



نمودار ۱: میانگین درصد افزایش حجم بالینی هدف در استفاده از MRS+MRI نسبت به MRI به تنهایی

طراحی درمان براساس ام آر اس نسبت به طراحی درمان براساس روش های متداول آناتومیکی، اطلاعات به دست آمده در چهار گروه حجمی دسته بندی شده و به هر دسته براساس رابطه ۱ درصد تغییرات حجمی مرتبط نسبت داده شد که به صورت اعداد درصدی (درصد افزایش حجم طراحی درمان براساس ام آر اس نسبت به تصاویر آناتومیکی) در کنار طول بازه حجمی مورد بررسی آورده شده اند.

یافته های حاصل از این مقایسه نشان داد با گروه بندی حجمی تومورهای بیماران، میانگین تغییرات حجم ها براساس تصاویر ام آر آی و ام آر اس تفاوت فاحشی دارند و در مورد حجم های بسیار بزرگ تومورها (بین ۲۰۲ تا ۲۵۶ میلی لیتر) تصاویر ام آر اس حجم بالینی هدف را کمتر از مقدار حجم برآورد شده براساس تصویر ام آر آی نشان داد.

جدول ۲: تفاوت گستردگی متابولیکی و آناتومیکی تومور

تعداد	فعالیت متابولیکی تومور خارج از تصاویر MRI	تغییر کنتراست در تصاویر MRI خارج از نقاط فعال متابولیکی تومور
۸	بله	بله
۲	خیر	بله
۶	بله	خیر
۰	خیر	خیر

بحث

تصویربرداری مولکولی و عملکردی می باشد، برای برآورد دست اندازی تومور به بافت های به ظاهر نرمال مجاور تومور به کار گرفته شد.

تکنیک های پرتودرمانی معاصر از روش های MRI برای تعیین قسمت های بازمانده تومور بهره برده و عمدتاً یک دز ابتدایی به غیر نرمالی مشخص در تصاویر T_2 ، که ترکیبی از ادم و سلول های انتشار یافته تومور است، به همراه یک دز بوست به تومور مشخص در تصاویر T_1 و حفره تومور تخلیه شده تجویز می شود. همواره مقداری حاشیه ایمنی برای در نظر گرفتن عدم قطعیت در تعیین گستردگی واقعی تومور و تغییرات ذاتی در درمان های روزانه به حجم های درمانی افزوده می شود.

مطالعات قبلی نشان داده اند که تصاویر طیف نگاری سه بعدی برای طراحی گستردگی فضایی تومورهای مغزی ارزشمند بوده و این تکنیک به عنوان مکمل MRI برای کشیدن هدف طراحی درمان در گلیوم های درجه بالا پیشنهاد می شود. عدم تطبیق حجم های بیولوژیکی و حجم های آناتومیکی مخصوصاً در مورد تومورهای گلیوبلاستوم مشهود است [۳ و ۵]. در پژوهش حاضر نیز چنانچه ذکر گردید، در هیچکدام از بیماران مورد بررسی، گستردگی متابولیکی و آناتومیکی تومور کاملاً بر یکدیگر منطبق نبودند (جدول ۲).

براساس سوابق تحقیق پیش بینی می شود که حجم بالینی هدف درمان با استفاده از این تکنیک افزایش پیدا کند. در طراحی درمان متداول برای تومورهای گلیوبلاستوم مولتی فرم، حجم بالینی هدف توسط آنکولوژیست و اغلب با در نظر گرفتن ادم تومور تعیین شد. افزودن اطلاعات متابولیکی در روند طراحی درمان نشان داد که افزودن حاشیه ای یکنواخت به تومور در تمامی ابعاد آن به کافی

هدف از هر طراحی درمان در پرتودرمانی ارائه بهترین روش برای تاباندن باریکه پرتو بر هدف دقیق می باشد. این تحقیق به منظور بررسی میزان تغییرات حجم بالینی هدف در صورت افزودن اطلاعات عملکردی بافت تومور به روند طراحی درمان نشان داد تعریف حجم مذکور از روی اطلاعات بافت شناسی منجر به کوچک در نظر گرفتن حجم مورد تابشدهی خواهد شد. استفاده از MRS باعث تغییرات مهمی در محل هدف و حجم تومور در مقایسه با حجم های تعیین شده توسط روش های تصویر برداری آناتومیکی شد. علت این امر این است که در مورد تومورهای گلیوبلاستوم قسمت هایی از دست اندازی تومور به بافت نرمال مجاور در تصاویر آناتومیکی ایجاد کنتراست نکرده و تنها نکرور و بخش های بسیار درگیر در تصاویر سی تی و ام آر آی مشهود است در حالیکه ام آر اس اطلاعات متابولیکی سلول ها را مورد سنجش قرار می دهد و برای تعیین حجم واقعی تومور مورد درمان حاوی اطلاعات بیشتری خواهد بود. علاوه براین با توجه به اطلاعات حاصل از دسته بندی حجمی تومورها، نتایج پژوهش ما نشان داد که در مورد تومورهای بسیار بزرگ (بزرگتر از ۱۵۰ سانتی متر مکعب) اطلاعات اسکن ام آر اس و ام آر آی به یکدیگر نزدیک تر می شوند.

طبق تعریف کمیته بین المللی واحدها و مقادیر پرتوی^۱، حجم بالینی هدف به عنوان حجم درمانی محسوب می شود که در آن علاوه بر حجم عینی تومور، دست اندازی های میکروسکوپی تومور به بافت به ظاهر سالم نیز در نظر گرفته می شود. با توجه به اینکه MRS یک روش

1-International Commission on Radiation Units and Measurements (ICRU)

نبوده و علاوه بر این در نظر گرفتن ادم به جای نقاط فعال متابولیکی تومور، حجم کلینیکی توده را کمتر از مقدار واقعی در نظر می گیرد.

مشابه با مطالعه حاضر، مطالعات دیگری که با استفاده از تکنیکی های تصویر برداری متابولیکی نظیر PET صورت گرفته اند لزوم افزایش حجم های درمانی برای پرتودرمانی تومورهای گلیوم با درجه پیشرفت بالا را مطرح کرده اند [۷]، هرچند استفاده از تکنیک طیف نگاری تشدید مغناطیسی دارای این مزیت است که نیاز به تجهیزات تصویربرداری اضافه بر ام آر آی متداول نداشته و بلافاصله پس از اسکن ام آر آی از بیمار می تواند صورت گیرد. همراهی اطلاعات حاصل از MRS و MRI در روند طراحی درمان گلیوبلاستوم برای مقاصد درمانی کاربردی است. مطالعات قبلی تطبیق اطلاعات ام آر اس را با اطلاعات حاصل از نمونه برداری تومور و هیستوپاتولوژی قویا تایید می کنند و آن را به عنوان روشی غیر تهاجمی برای رصد اطلاعات متابولیکی بافت مغزی و گرید گذاری نقاط مختل تومور برآورد کرده اند [۹ و ۱۲]. با استفاده از نسبت های متابولیکی مختلف می توان مناطق با گرید های مختلف در تومور را جهت تغییر دز رسانی برای روش های پرتودرمانی با شدت متغیر تعیین کرد و نقشه درمانی را بهبود بخشید.

نتیجه گیری

افزودن اطلاعات حاصل از تصویربرداری متابولیکی ام آر اس با توجه به صحت اطلاعات آن، باعث ایجاد تغییرات مهمی در تعریف حجم های مورد نظر برای طراحی درمان می شود. الگوی متفاوت طیف های ام آر اس در بافت سالم و نئوپلاستیک، منجر به تقویت تصاویر ام آر آی در تعیین دقیق گستردگی جراحی خواهد شد. سهولت اضافه شدن اسکن ام آر اس به پروتکل تصویرگیری ام آر آی و عدم استفاده از پرتوهای یونیزان و رادیوایزوتوپ ها در طول اسکن، استفاده مکرر آن را در روند درمانی بیماران سرطانی امکانپذیر می کند و آن را به ابزاری مفید برای مدیریت درمان سرطان می تواند تبدیل کند. استفاده از حجم های انفرادی برای هر بیمار متناسب با گستردگی بیولوژیکی تومور و دادن حواشی با توجه به چگونگی جوش تصاویر و روش های ساکن سازی بیمار پیشنهاد می شود.

فرآیند تصویربرداری از بیماران مبتلا به تومور گلیوبلاستوم مولتی فرم در طی این پژوهش دارای محدودیت هایی نیز بود. از آنجایی که سایز و کسل اسمی برای کوئل سر حجمی در میدان ۱/۵ تسلا، ۱ سی سی است، هر وکسل منفرد ممکن است شامل مخلوطی از تومور، نکروز و بافت نرمال مغزی باشد. در مورد بیمارانی که در پروسه طراحی درمان ما مورد بررسی قرار گرفتند اغلب عمل جراحی به صورت تخلیه کامل تومور صورت گرفته بود و با توجه به ناهمگونی های حاصل از تجمع مایعات در حفره حاصل، طیف نگاری با مشکلاتی رو به رو بود. هرچه تومور گلیوبلاستوم مولتی فرم بزرگتر باشد، نکروز مرکزی در آن بیشتر می شود لذا با ابعاد وکسل در محدوده ۱ تا ۲ سی سی به دست آوردن طیف وکسل هایی با عدم اختلاط نکروز و سلول های فعال مرکز تومور بسیار مشکل بود. برای این گونه تومورها با ابعاد بزرگ محدوده مورد بررسی

References

1. Michael Goitein, Radiation oncology: A physicist's-eye view; Springer, Boston MA, USA, Mapping anatomy: 23-57.
2. Noel A, Aletti P, Bet, P, Malissard L; Detection in individual patients in radiotherapy by systematic in vivo dosimetry, Radiother Oncol 1995; 34(2):144-151.
3. Payne G, Leach M. Applications of magnetic resonance spectroscopy in radiotherapy treatment planning; The British Journal of Radiotherapy 2006; 79: S16- 79:130-136.
4. Narayana A, Chang J, Thakur S, "et al", Use of MR spectroscopy and functional imaging in the treatment planning of Gliomas; BJ R 2007; 80, 347-354.
5. Pirzkall A, Tracy M, Edward G, "et al", MR spectroscopy guided target delineation for high-grade Gliomas, Int J Radiant Oncol Biol Phys 2001; 50(4):915-928.
6. Walner K, Galicich J, Krol G," et al", Patterns of failure following treatment of Glioblastoma and anaplastic Astrocytoma, Int J Radiant Oncol Biol Phys 1989; 16:1405-1409.
7. Stall B, Zach L, Ning H, "et al", Comparison of T2 and FLAIR imaging for target delineation in high grade Gliomas; Radiat Oncol, 2010; 28;5:5.
8. Mark W, Hui-Kuo G, Walter J, Pattern of failure after limited radiotherapy and temozolomide for Glioblastoma, Int J Radiat Oncol Biol Phys 2011; 79:130-136.
9. Mcknight TR, Noworolski SM, Vigneron DB, "et al", An automated technique for the quantitative assessment of 3d-MRSI data from patient with glioma , J Magn Reson Imaging 2001;13(2):167-177.
10. Fulham MJ, Bizzi A, Dietz MJ, "et al", Mapping of brain tumor metabolites with proton MR spectroscopic imaging: clinical relevance, Radiology 1992; 185(3):675-686.
11. Kurhanewicz J, Vigneron DB, Nelson SJ, Three-dimensional magnetic resonance spectroscopic imaging of brain and prostate cancer, Neoplasia 2000; 2(1-2):166-189.
12. Tzika AA, Astrakas L, Cao H; Combination of highresolution magic angle spinning proton magnetic resonance spectroscopy and microscale genomics to type brain tumor biopsies, Int J Mol Med 2007; 20: 199-208.

Archive of SID

Original Article

Comparison of magnetic resonance spectroscopic imaging and CT scan for clinical target volume definition in radiation therapy treatment planning of glioblastoma multiforme

Movahedi A^{*1}, Mahdavi SR², Nikoufar A³, Poladian M¹

¹M.Sc of Medical Radiation, Islamic Azad University, Science and Research Branch, Department of Medical Radiation Engineering, Tehran, Iran

² Assistant Professor of Medical Physics, Faculty of Medicine, Department of Medical physics, Tehran University of Medical Sciences, Tehran, Iran

³ Associated Professor of Medical Physics, Faculty of Medicine, Department of Medical physics, Tehran University of Medical Sciences, Tehran, Iran

***Corresponding Author:**
Department of Engineering,
Science and Research Branch,
Islamic Azad University,
Tehran, Iran
Email:
anahita.movahedi263@gmail.com

Abstract

Background & Objective: One of the most important aspects in radiotherapy is target definition. Since routine methods of imaging (CT and MRI) are inadequate for treatment of glioblastoma multiforme (GBM), magnetic resonance spectroscopy (MRSI) as a functional imaging modality has recently been taken into consideration for target definition. In this study we tried to use MRSI in addition to CT and MRI in order to identify clinical target volume (CTV). The aim of the present study was to compare the clinical target volumes based on anatomical imaging (CT-MRI) and anatomical-biochemical imaging (CT-MRI-MRS).

Material & Method: In this study, we used images of 16 GBM cancer cases. MRS and MRI images were fused with CT images. Then, treatment planning was performed for each patient in two combined methods (CT+MRI and CT+MRS planning).

Result: $CTV_{SCT+MRS}$ were significantly larger than CTV_{CT+MRI} ($P_{value} < 0.05$). no other considerable changes in other important factors of treatment planning were found.

Conclusion: Application of MRSI for target volume identification of GBM may lead to an increase in volume in comparison to CT planning alone; thereby, it is recommended to apply MRSI images for the purpose of target determination of radiotherapy because of its advantages.

Keywords: Magnetic resonance spectroscopy, Treatment planning, Glioblastoma multiforme

Submitted: 2012 Mar 5

Revised: 2012 Mar 1

Accepted: 2012 Apr 5