

## تفاوت‌های جنسی حجم هسته آمیگدال در رت‌های بالغ نژاد ویستار با استفاده از آنالیز استریولوژیک

مهدی مشفق<sup>۱</sup>، النا صارمی<sup>۲</sup>، حسین حقیر<sup>۳</sup>، خدیجه فوقی<sup>۴</sup>، شهریار احمدپور<sup>۵\*</sup>

<sup>۱</sup> رزیدنت نورولوژی، بیمارستان قائم، بخش نورولوژی، دانشگاه علوم پزشکی مشهد، ایران  
<sup>۲</sup> رزیدنت جراحی، مرکز اندوواسکولار بیمارستان امام رضا، دانشگاه علوم پزشکی مشهد، ایران  
<sup>۳</sup> دانشیار علوم تشریحی، دانشکده پزشکی، دانشگاه علوم پزشکی مشهد، ایران  
<sup>۴</sup> کارشناس ارشد علوم تشریحی، دانشگاه علوم پزشکی خراسان شمالی، بجنورد، ایران  
<sup>۵</sup> استادیار علوم تشریحی، دانشگاه علوم پزشکی خراسان شمالی، بجنورد، ایران  
<sup>\*</sup> نویسنده مسئول: بجنورد، دانشگاه علوم پزشکی خراسان شمالی، دانشکده پزشکی  
پست الکترونیک: shahahmadpour@gmail.com

وصول: ۱۳۹۱/۵/۴ اصلاح: ۱۳۹۱/۵/۱۲ پذیرش: ۱۳۹۱/۵/۲۵

### چکیده

**زمینه و هدف:** هسته آمیگدال یکی از هسته‌های ساب کورتیکال وابسته به سیستم لیمبیک است که در فعالیتهای رفتاری، نباتی و اندوکراین نقش بسیار مهمی دارد. دوگانگی جنسی در بعضی از هسته‌های آمیگدال مورد توجه محققین بوده است. مطالعه حاضر در پی یافتن این پرسش می باشد که آیا حجم کل آمیگدال در دو جنس به لحاظ مورفومتریکی متفاوت است؟  
**مواد و روش کار:** این مطالعه بر روی تعداد ۲۰ سر رت بالغ از نژاد ویستار (۱۰ سر نر - ۱۰ سر ماده) هشت هفته‌ای با وزن متوسط ۲۶۰-۲۴۰ گرم انجام گرفت. پس از خارج نمودن مغزها در فرمالین ۱۰٪ فیکس و برش‌های ۱۰ میکرونی از کل مغز بوسیله میکروتوم تهیه گردید. پس از رنگ‌آمیزی با کریزل ویوله ۱٪ حدود هسته مشخص و حجم کل هسته آمیگدال را به روش کوالیاری محاسبه گردید.  
**یافته‌ها:** حجم هسته آمیگدال در رتهای نر  $12 \text{ mm}^3 \pm 0.12$  و در رتهای ماده  $1/57 \pm 0.11 \text{ mm}^3$  محاسبه گردید ( $P < 0.05$ ).

**نتیجه‌گیری:** براساس نتایج بدست آمده حجم کل هسته آمیگدال در رتهای نر بیشتر از حجم کل هسته آمیگدال در رتهای ماده است که نشانگر تاثیر دی مورفیسیم جنسی بر کل هسته آمیگدال در دو جنس می‌باشد. یافته‌های این مطالعه می‌تواند در مطالعات تکاملی دی مورفیسیم در انسان کاربرد داشته باشد.

**واژه‌های کلیدی:** آمیگدال، دوگانگی جنسی، رت، آنالیز استریولوژیک

### مقدمه

دوگانگی جنسی<sup>۱</sup> در ساختارهای مغزی، مسئول تفاوت‌های رفتاری بین دو جنس می باشد. تحقیقات نشان داده است که تفاوت در میزان هورمون های جنسی در گردش دوران جنینی بر روی ساختار های مغزی از جمله ماده خاکستری تاثیر می گذارد و هرگونه انحراف در

مسیر تکاملی آن منجر به اختلالات رفتاری می شود [۴-۱]. یکی از نواحی زیر قشری وابسته به سیستم لیمبیک هسته آمیگدال می باشد. هسته آمیگدال پس از هیپوکامپ مهمترین مرکز سیستم لیمبیک است که در احساسات، رفتار، حافظه، اعمال اتونوم و پاسخ‌های اندوکراین نقش دارد. به لحاظ آناتومیک و کارکردی آمیگدال از هسته های متعدد و ناهمگون تشکیل شده است به طوری که عمل بخصوصی را نمی توان به یک هسته اختصاصی آن نسبت داد [۷-۵]. با توجه به دارا بودن مقادیر قابل توجه از رسپتورهای هورمون

خارج و در فرمالین ۱۰٪ جهت مطالعه هیستولوژی به آزمایشگاه منتقل گردید. پس از آماده سازی بافتی و تهیه بلوک با استفاده از میکروتوم (Leica, Germany) برشهای ۱۰ میکرونی داده شد و سپس با اصول نمونه برداری تصادفی سیستماتیک ۱۰ مقطع جدا گردید [۱۵]. موقعیت آمیگدال و اندکس‌های مورد نظر با استفاده از اطلس پاکسینوس مشخص گردیدند [۱۶].

رنگ‌آمیزی کریزل ویوله: هدف در این نوع رنگ آمیزی ثابت کردن ماده نیسل در برش‌های بافتی است. بدلیل محتوی RNA، ماده نیسل بسیار بازوفیل و دارای رنگ‌آمیزی واضحی با رنگ‌های آنالینی پایه می‌باشد. با pH و درجات مختلف تمایز، ماده نیسل و هسته یا ماده نیسل به تنهایی ممکن است تثبیت شود. پس از آماده سازی محلول رنگ برشهای بدست آمده زیر رنگ آمیزی گردیدند [۱۷]. با استفاده از میکروسکوپ تحقیقاتی مدل Olympus BXL51 مقاطع را با لنز X ۲۰ بررسی و اقدام به تهیه تصویر از آمیگدال طبق برنامه نرم‌افزاری موجود نمودیم. حدود آمیگدال را در هر تصویر با برنامه Motic image plus تعیین و تصاویر ذخیره گردید (شکل ۱). با توجه به مشخص بودن حدود آمیگدال اقدام به شمارش نقاط برخورد (hit points) گردید با هسته نمودیم و برای هر مقطع تعداد شمارش را ثبت گردید. حجم با استفاده از فرمول کوالیاری طبق مطالعات قبل انجام گرفت [۱۵].

محاسبه استریولوژیک

$$(۱) V = T.a / p \cdot \sum_{i=1}^{10} P_i$$

$$(۲) \partial / p = \frac{\Delta X^2}{M^2}$$

$$(۳) M = 800 \mu m / 50 \mu m$$

$$(۴) \Delta X = 22600 \mu m$$

$$(۵) a/p = 102$$

در این فرمول V معرف حجم می باشد که از حاصل ضرب ضخامت در مساحت نقاط محاسبه گردید در تعداد کل نقاط شمارش شده برای هر حیوان محاسبه می گردد. فرمول ۲ که معرف محاسبه مساحت گردید می باشد از تقسیم مکعب فاصله دو نقطه گردید بر مکعب بزرگنمایی خطی بدست می آید. به منظور تعیین ضریب خطا به شیوه زیر عمل نمودیم [۱۸]:

های جنسی، آمیگدال از نظر دوگانگی جنسی مورد توجه محققین قرار گرفته است [۸]. دوگانگی جنسی اخیراً در ژن های وابسته به میتوکندری در هسته ی بازولترال آمیگدال نشان داده شده است [۹] لومباردو و همکاران گزارش نموده اند که پاسخ بعضی نواحی آمیگدال به تستوسترون جنینی متفاوت است به طوریکه تکامل بعضی از بخش های آمیگدال ارتباطی با میزان در گردش تستوسترون جنینی ندارند [۱۰]. توجه به دوگانگی جنسی در آمیگدال بیشتر بر روی هسته های خاصی مانند هسته های مدیوپوسترولترال، دورسومدیال و بازولترال بوده و اغلب پارامترهای مانند اندازه، شمارش و آپوپتوز نرون ها مد نظر بوده است. و از سویی دیگر نتایج متناقضی نیز در این رابطه گزارش گردیده است [۱۱-۱۴] با توجه به اهمیت آمیگدال در اعمال هیجانی و همچنین تغییرات ناهمگون آن در بیماریهای روانپزشکی [۲] و همچنین کمبود اطلاعات دقیق در خصوص حجم هسته آمیگدال در دو جنس، حجم کل هسته آمیگدال را به شیوه استریولوژیک، روش کوالیاری، در دو جنس نر و ماده رتهای بالغ نژاد ویستار بررسی و مقایسه شد.

### روش کار

تعداد ۲۰ سر رت نژاد ویستار (۱۰ سر نر، ۱۰ سر ماده با کره) بالغ ۸ هفته‌ای به وزن متوسط ۲۴۰-۲۶۰ گرم تهیه گردید. حیوانات جهت انطباق به مدت ۱ هفته در شرایط جدید نگهداری گردیدند، بطوریکه هر حیوان در یک قفس جداگانه و در شرایط یکسان ۱۲ ساعت تاریکی ۱۲ ساعت روشنایی و دسترسی کافی به آب و پلیت خشک قرار گرفتند.

خارج نمودن مغز: حیوانات را با استفاده از کلروفورم به شیوه استنشاقی بیهوش نمودیم. سپس قفسه سینه از ناحیه گردن تا زائده گزیفویید را برش و توراکس و محتویات آن را مشخص گردید. یک ست اسکالپ وین را در بطن چپ قرار دادیم و با ست دیگر در دهلیز راست سوراخی ایجاد نمودیم. در ادامه مقدار ۱۰۰ cc سالین ۰/۹ درصد و هپارین را از طریق بطن چپ به آهستگی تزریق تا هنگامی که خون برگشتی از دهلیز کاملاً شفاف و رنگ کبد روشن گردید. سپس مقدار ۲۰۰ cc محلول فیکساتور (حاوی گلو تار آلدئید ۲/۵ درصد در بافر فسفات ۷/۴ pH) به آهستگی از طریق بطن چپ تزریق نمودیم. بعد از گذشت ۶ ساعت مغزها

محاسبه CE: تعیین ضریب خطای محاسبه به روش گوندرسن انجام شد:

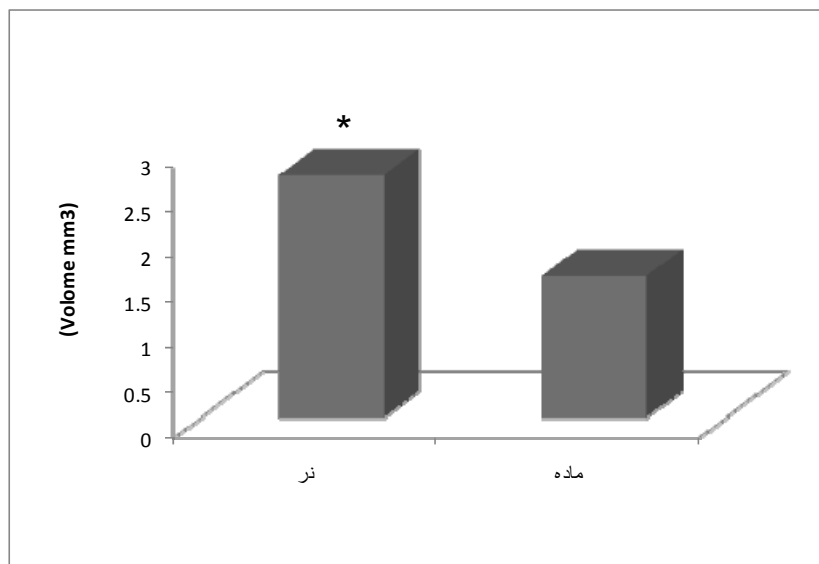
$$CE(V)_{CO} = \frac{1}{\sum p} \left( \frac{1}{10} (3a+c-4b) + 0.0543 \frac{B}{\sqrt{A}} \sqrt{m \sum p} \right)^{\frac{1}{2}} \quad (6)$$

در این فرمول m معرف تعداد مقطع (۱۰) و سیگمای p تعداد نقاط شمارش شده برای هر حیوان است. مقدار محاسبه شده CE(V) ۰/۳۲ بدست آمد. و مقایسه میزان حجم آمیگدال در دو جنس با استفاده از آزمون تی مستقل و با نرم افزار SPSS13 انجام گرفت.

مقادیر کمتر از ۰/۰۵ معنی دار در نظر گرفته شد. نهایتاً تمامی مقادیر بدست آمده به صورت  $\text{mean} \pm \text{SD}$  بیان گردید.

#### یافته ها


میزان حجم آمیگدال رتهای نر  $2/08 \pm 0/12 \text{ mm}^3$  و در رتهای ماده  $1/57 \pm 0/11 \text{ mm}^3$  بدست آمد. ضریب خطای محاسبه کمتر از ۰/۰۵ و به میزان ۰/۳۲ بدست آمد که نشان دهنده دقت بالای تخمین حجم می باشد (جدول ۱). مقایسه دو میانگین نشان داد که اختلاف حجم آمیگدال در رتهای نر و رتهای ماده معنی دار می باشد ( $P < 0/05$ ) (نمودار ۱).



نمودار ۱: مقایسه حجم آمیگدال در دو جنس نر و ماده. مقایسه حجم آمیگدال در دو جنس نشان داد که حجم آمیگدال رتهای نر ( $2/08 \pm 0/12 \text{ mm}^3$ ) بیشتر از حجم آمیگدال رتهای ماده ( $1/57 \pm 0/11 \text{ mm}^3$ ) می باشد ( $P < 0/05$ ).

جدول ۱: نحوه محاسبه میزان ضریب خطا در یک حیوان

| شماره برش | P   | $P_i.P_i$     | $P_i.P_{i+1}$ | $P_i.P_{i+2}$ |
|-----------|-----|---------------|---------------|---------------|
| ۱         | ۳۰  | ۹۰۰           | ۱۵۰۰          | ۲۱۰۰          |
| ۲         | ۵۰  | ۲۵۰۰          | ۳۵۰۰          | ۳۲۵۰          |
| ۳         | ۷۰  | ۴۹۰۰          | ۴۵۵۰          | ۵۶۰۰          |
| ۴         | ۶۵  | ۴۲۲۵          | ۵۲۰۰          | ۳۵۷۵          |
| ۵         | ۸۰  | ۶۴۰۰          | ۴۴۰۰          | ۳۲۰۰          |
| ۶         | ۵۵  | ۳۰۲۵          | ۲۲۰۰          | ۲۷۵۰          |
| ۷         | ۴۰  | ۱۶۰۰          | ۲۰۰۰          | ۲۶۰۰          |
| ۸         | ۵۰  | ۲۵۰۰          | ۳۲۵۰          | ۲۲۵۰          |
| ۹         | ۶۵  | ۴۲۲۵          | ۲۹۲۵          | -             |
| ۱۰        | ۴۵  | ۲۰۲۵          | -             | -             |
| Sum=۱۰    | ۵۵۰ | Total A=۳۲۳۰۰ | Total B=۲۹۵۲۵ | Total C=۲۵۳۲۵ |



تصویر ۱. مقطع آمیگدال با بزرگنمایی ۲۰X. همراه با گرید شمارش نقاط استریولوژیک

## بحث

مورد مطالعه قرار گرفتند و احتمالاً در خصوص تفاوت های این دو جنس که پیشتر اشاره گردید توجه نشده است. به نظر می رسد تفاوت های جنسی از سطح بیان ژن تا مورفولوژی دندریتی و میزان بقا نوروں ها در بعضی از هسته های آمیگدال مسئول اختلاف در حجم آمیگدال در دو جنس باشد [۱۴-۲۳، ۲۴، ۹، ۱۱]. با توجه به نقش آمیگدال در استرس تغییرات حجمی آمیگدال در موارد پاتولوژیک نیز مورد توجه محققین بوده اما نتایج بدست آمده در بیماری های مختلف متفاوت بوده است بطور مثال مه تا<sup>۲</sup> و همکاران در یک بررسی بر روی کودکان بی سرپرست نشان دادند که میزان ماده خاکستری آمیگدال راست افزایش یافته است در حالی که اختلافی در آمیگدال چپ گروه کنترل و شاهد مشاهده نگردید [۲۶]. بررسی آمیگدال در بیماران مبتلا به صرع تمپورال با استفاده از تصویرنگاری تشدید یافته مغناطیسی (MRI) کاهش حجم آمیگدال دو طرفه را نشان داده اما اختلاف جنسی مشاهده نگردیده است [۲۷]. کمپلکس آمیگدال نسبت به تعمیرات هورمونی و استرسها بسیار حساس است بررسیها استریولوژیک توانسته اند نشان دهند که تغییرات اضطرابی هورمون در بعضی هسته های آمیگدال باعث تغییرات دائمی می شوند [۲۸، ۲۹].

## نتیجه گیری

با توجه به گزارشات متعددی که در شرایط طبیعی و پاتولوژیک هسته آمیگدال وجود دارد به نظر می رسد وجود دوگانگی در کل ساختار هسته مسئول تفاوت های هیجانی و رفتاری در دو جنس باشد. با عنایت به این نکته که تغییرات پلاستیسیته نورونی در هسته های آمیگدال گزارش شده است پیشنهاد می شود تغییرات هسته آمیگدال را در اختلالات مرتبط با بیماری های اندوکراین و اختلالات شناختی وابسته به آنها بررسی شود.

در این مطالعه ما از روش استریولوژیک کاولیاری برای تخمین حجم کل هسته آمیگدال استفاده نمودیم. در این روش، نمونه برداری مقاطع بر اساس نمونه برداری تصادفی سیستماتیک صورت گرفت که مجموعاً خطای محاسبه را به کمتر از ۵٪ کاهش می دهد [۲۱-۱۹]. از سویی دیگر قبل از خارج نمودن مغزها با پرفیوژن حیوان از تغییرات کمی مانند کاهش حجم مغزی جلوگیری نمودیم [۲۲]. محاسبه ضریب خطای تخمین حجم در این مطالعه معادل ۰/۳۲ بدست آمد که نشان از خطای کم و دقت محاسبه حجم می باشد. نتیجه مطالعه ما نشان داد که حجم کل هسته آمیگدال در رت های نر بالغ نژاد ویستار از حجم آن در رت های ماده بالغ بیشتر می باشد. آمیگدال دارای مقادیر قابل توجهی از رسپتور هورمون های جنسی مانند تستوسترون است که مسئول تغییرات دوگانگی جنسی تا سطوح بیان ژن می باشد. بطور مثال در یک مطالعه تاثیر ژن های وابسته به X در دی مورفیسیم جنسی مشخص گردید. در این رابطه اخیراً نیز گزارش شده است که دو گانگی جنسی در سطح ژنومیک مانند ژن های وابسته به میتوکندری در هسته های آمیگدال در ابتلا بیشتر زنان به افسردگی نقش دارند [۲۳، ۲۴ و ۹] علاوه بر تفاوت های ژنومیک، تفاوت های مورفولوژیک در سطح نورونی هسته های آمیگدال نیز گزارش شده است. بطور مثال رت های نر دارای نورون های بیشتر و با درخت دندریتی حجیم تری در هسته خلفی داخلی نسبت به رت های ماده می باشند [۴]. نتایج یک مطالعه نشان داد که حجم هسته مدیال آمیگدال وابسته به اندروژن است. بطوریکه سترون کردن باعث کاهش حجم هسته مدیال آمیگدال می گردد. که نشان دهنده حساسیت این نرونها به هورمون اندروژن است [۳]. وجود اختلاف جنسی در حجم بعضی از هسته های آمیگدال مانند هسته داخلی- خلفی پشتی (MePD)، هسته های مدیو دورسال (MDN)، مدیال و همچنین آمیگدالوهیپوکامپال گزارش شده است این دوگانگی در ساختار بیوشیمیایی، مورفولوژی و حساسیت آنها نسبت به هورمونهای جنسی در گردش و کمیت آپوپتوز این نواحی نیز وجود دارد [۱۴-۱۱]. براساس این یافته و نتایج مطالعه ما به نظر می رسد که اختلاف جنسی در بعضی هسته های آمیگدال در نهایت می تواند بر روی حجم کل آمیگدال تأثیر گذار باشد. هر چند مطالعه ی که مستقیماً حجم کل آمیگدال را در رت های دو جنس از نژاد ویستار بررسی کرده باشند نیافتیم اما یک مطالعه اخیراً چاریرون<sup>۱</sup> و همکاران [۲۵] به بررسی آمیگدال انسان، میمون و رت پرداختند. نتایج این مطالعه نشان داد که حجم آمیگدال رت از نژاد Sprague-Dawley از گونه میمون و انسان کوچکتر است. مقادیر بدست آمده حجم آمیگدال (۱ mm<sup>3</sup>) در این مطالعه اگرچه دارای اختلاف با نتایج بدست آمده در مطالعه ما دارد به نظر می رسد این اختلاف احتمالاً به دلیل نژاد و روش آماده سازی بافتی (انجماد بافتی) باشد. همچنین در مطالعه از رت های نر و ماده در یک گروه

## References

1. Lindenfors P, Revell LJ, Nunn CL. Sexual dimorphism in primate aerobic capacity: a phylogenetic test. *J Evol Biol.* 2010 Jun 1; 23(6):1183-94.
2. Rasia – Filho A.A, Londeroo RG, Achval M, Functional overview. *J Psychiatry Neurosci* 2000 Jan; 25(1): 19-21.
3. Cooke BM, Tabibnia G, Breedlove S.M. A brain sexual dimorphism controlled by adult circulating androgens. *Proc Natl Acad Sci USA.* 1999 Jun; 96(13): 7538-7540.
4. Akhmadeev AV, Kalimullina LB. Electron microscopic characteristic of the Neuroendocrine neurons of the amygdaloid body of the brain in male and Female rats at different stages of estrous cycle. *Morfologia.* 2006; 130(6): 25-29
5. Carlo C.N., Stefanacci L., Semendeferi K., and Stevens C.F. Comparative Analyses of the Neuron Numbers and Volumes of the Amygdaloid Complex in Old and New World Primates. *J. Comp. Neurol.* 518:1176–1198, 2010.
6. Rasia – Filho A.A, Londero RG, Achval M. Functional activities of the amygdala; an overview. *J Psychiatry Neurosci.* 2000 Jan; 25(1): 14-17
7. Sheline YI. Neuroimaging studies of mood disorder effects on the brain. *Biol Psychiatry.* 2003 Aug; 54(6): 338-59.
8. Hayano F, Nakamura M, Asami T, Uehara K, Yoshida T, Roppongi T, et al. Smaller amygdala is associated with anxiety in patients with panic disorder. *Psychiatry and Clinical Neurosciences* 2009; 63: 266–276
9. Lin LC, Lewis DA, Sibille E. A human-mouse conserved sex bias in amygdala gene expression related to circadian clock and energy metabolism. *Mol Brain.* 2011 May 4;4:18
10. Lombardo MV, Ashwin E, Auyeung B, Chakrabarti B, Taylor K, Hackett G, Bullmore ET, Baron-Cohen S. Fetal Testosterone Influences Sexually Dimorphic Gray Matter in the Human Brain. *J Neurosci.* 2012 Jan 11;32(2):674-680.
11. Morris JA, Jordan CL, King ZA, Northcutt KV, Breedlove SM. Sexual dimorphism and steroid responsiveness of the posterodorsal medial amygdala in adult mice. *Brain Res.* 2008 Jan 23;1190:115-21
12. Nishizuka M, Arai Y. Synaps Formation in response to estrogen in medial amygdala developing in the eye. *Proc Natl Acad Sci USA.* 1982 Nov; 79(22): 7024-7026
- temporal lobe epilepsy. *Epilepsy Behav.* 2010 Nov; 19(3):501-3
28. Kraszpulski, M, Dikerson P, Salm, AA. Prenatal stress affects the developmental trajectory of the rat amygdala, *Stress.* 2006 Jun; 9(2): 85-95.
- 29-Salm AK, Michell Pavelko, E, Krouse M, Webster W, Kraszpulski M, Dale L. lateral amygdaloid nucleus expansion in adult rats is associated with exposure to prenatal stress. *Brain Res Dev Brain Res.* 2004 Feb; 14(2): 159-670.
13. Lozance O, Malobic S, Delic D, Drekcic D. Amygdalohippocampal area in adult male rats after progesterone treatment. *Acta Veterinaria* 2005 Apr; 55(6): 413-421
14. Jagalska M, H, Wojak S, Dziewiatkowski J, Luczynska A, Kurlapska R, Morys J. Postnatal development at the basolateral complex of rabbit amygdala: a stereological and histochemical study. *J Anat.* 2003 Nov; 203(5): 513-521.
15. Ahmadpour SH, Sadeghi Y, Haghiri H. volumetric study of dentate gyrus and CA3 region in hippocampus of streptozotocin-induced diabetic rats: effects of insulin and ascorbic acid. *IJP.* 2008; 3(1):1-4.
16. Paxinos G, Watson Ch. *The Rat Brain in Stereotaxic Coordinates.* Academic press, 3th ed. California, 1997
17. Kierman AJ, Histological & histochemical methods theory and practice. 3rd ed, Butterworth Heinemann, London, 1999.
18. Gundersen HJG, Jensen EB. The efficiency of systematic sampling in stereology and its prediction. *J of microscopy* 1987; 147(pt 2): 229-263.
19. Wibel ER. *Stereological Methods For biological Morphology.* 10th ed. London: Academic press; 1979.
20. Meyer F. Mathematical morphology: from two dimension to three dimension. *J of microscopy* 1992; 165 (pt 1): 5-28.
21. Sherel W. A simple method for volumetry at organs in quantitative stereology. *Am J Pathol.* 1970 Feb; 26(6): 57-60.
22. Ahmadpour SH, Haghiri H. Diabetes mellitus type 1 induces dark neuron formation in the dentate gyrus: a study by Gallyas' method and transmission electron microscopy. *Rom J Morphol Embryol.* 2011; 52(2):575-9.
23. Koshibu K, Levitt P, Ahrens ET. Sex-Specific, Postpuberty changes in mouse brain structures revealed by three-dimensional magnetic resonance microscopy. *Neuroimage.* 2004 Aug; 22(4): 1636-1645.
24. Skuse DH. Sexual dimorphism in cognition and behaviour: the role of X-linked genes. *European Journal of Endocrinology.* 2006 Jun; 155(6): 99-106.
25. Chareyron LJ, Banta Lavenex P, Amaral DG, Lavenex P. Stereological analysis of the rat and monkey amygdala. *J Comp Neurol.* 2011 Nov 1;519(16):3218-39.
26. Mehta MA, Golembo NI, Nosarti C, Colvert E, Mota A, Williams SC, Rutter M, Sonuga-Barke EJ. Amygdala, hippocampal and corpus callosum size following severe early institutional deprivation: the English and Romanian Adoptees study pilot. *J Child Psychol Psychiatry.* 2009 Aug; 50(8):943-51.
27. Silva I, Lin K, Jackowski AP, Centeno Rda S, Pinto ML, Carrete H Jr, Yacubian EM, Amado D. Absence of gender effect on amygdala volume in

Original Article

## Stereological analysis of sexual dimorphism of amygdala nucleus in the wistar rats

Moshfegh M<sup>1</sup>, Saremi E<sup>2</sup>, Haghiri H<sup>3</sup>, Foghi Kh<sup>4</sup>, Ahmadpour Sh<sup>5\*</sup>

<sup>1</sup> Resident of neurology, Ghaem hospital, Mashhad University of Medical Sciences, Mashhad, Iran

<sup>2</sup> Resident of surgery, endovascular center, Imam Reza hospital, Mashhad University of Medical Sciences, Mashhad, Iran

<sup>3</sup> Associate professor of anatomy, medicine faculty, Mashhad University of Medical Sciences, Mashhad, Iran

<sup>4</sup> Faculty member of medicine school, North Khorasan University of Medical Sciences, Bojnurd, Iran

<sup>5</sup> Assistant professor of anatomy, North Khorasan University of Medical Sciences, Bojnurd, Iran

**\*corresponding Author:**  
Bojnurd, North Khorasan  
University of Medical Sciences,  
medicine faculty.  
Email:  
shahahmadpour@gmail.com

### Abstract

**Background & Objective:** Amygdala is a subcortical nucleus of limbic system that has a pivotal role in behavioral, vegetative and endocrine activities. Sexual dimorphism in some amygdala nuclei have been investigated. The aim of this study was to answer this query: does the total volume of amygdala nucleus differ in two sex morphometrically?

**Material & Methods:** This study was conducted on adult wistar rats (male and female N=10 per group, 8 weeks old, weight 240-260 gr). Brains were removed and fixed in formalin 10% and in 10  $\mu$ m sections were prepared by microtome. After staining with cresyl violet 1% the boundary of amygdala was defined and its volume calculated with Cavalieri method.

**Results:** The volume of amygdala nucleus was estimated  $2.07 \pm 0.12$  mm<sup>3</sup> in male rats and  $1.57 \pm 0.11$  mm<sup>3</sup> in female rats ( $P < 0.05$ ).

**Conclusion:** Based on our findings the total volume of amygdala nucleus in male rats is larger than those of female rats that suggest the sexual dimorphism of amygdala nucleus between two genders. These findings may have implications for developmental studies of dimorphisms in human amygdala.

**Key words:** amygdala, Sexual dimorphism, Rat, stereological analysis

Submitted: 2012 Jul 25

Revised: 2012 Aug 2

Accepted: 2012 Aug 15