

مقاله پژوهشی

کاربرد موضعی میوه کیوی بر فرآیند بهبودی زخم سوختگی در موش صحرائی

هادی عباسپور^۱، مهدی خاکساری^{۲*}

^۱ کارشناسی ارشد آموزش پرستاری، گروه پرستاری-بیهوشی، دانشکده پرستاری و مامایی، دانشگاه علوم پزشکی خراسان شمالی، بجنورد، ایران
^۲ استادیار فیزیولوژی، دانشکده پزشکی، دانشگاه علوم پزشکی شاهرود، شاهرود، ایران
* نویسنده مسئول: دانشگاه علوم پزشکی شاهرود، دانشکده پزشکی
پست الکترونیک: Khaksari417@yahoo.com

وصول: ۹۱/۱۱/۳۰ اصلاح: ۹۲/۲/۱۰ پذیرش: ۹۲/۳/۲۱

چکیده

زمینه و هدف: پیدایش داروی جدید جهت بهبودی سریع زخم سوختگی همراه با کاهش هزینه‌های مراقبتی و پیشگیری از عوارض و مرگ و میر ناشی از آن همواره یکی عرصه‌های پژوهشی و اولویت‌های پژوهشی کشور ما می‌باشد.
مواد و روش کار: این مطالعه تجربی بر روی ۱۰ موش صحرائی صورت گرفت. پس از انجام بیهوشی هر دو پهلوی رت شیو و با قرار دادن در آب جوش به مدت ۱۰ ثانیه، سوختگی تمام ضخامت ایجاد و به طور تصادفی به سه دسته تقسیم شدند. در دسته اول یک طرف از میوه کیوی و طرف دیگر از پماد الیز، دسته دوم زخم‌های طرف راست از میوه کیوی یا پماد الیز و زخم‌های طرف دیگر گروه کنترل ۲ و تمامی زخم‌های دسته سوم گروه کنترل ۱ در نظر گرفته شدند. در هر گروه و هر زخم، زمان برداشته شدن بافت نکروزه، زمان تشکیل بافت گرانوله در چک لیست مربوطه ثبت و نتایج مورد تجزیه تحلیل آماری قرار گرفت.
یافته‌ها: میانگین زمان جدا شدن بافت مرده در گروهی که از میوه کیوی استفاده ۵/۷ روز و این اختلاف با پماد الیز با میانگین ۱۸/۵ روز معنی دار بود ($p=0/001$). اختلاف بین گروه الیز و کنترل معنی دار بود ($p=0/001$) ولی بین دو گروه کنترل ۱ و ۲ اختلاف معنی داری مشاهده نشد. بافت گرانوله قرمز و شفاف بافت زیرین در گروه میوه کیوی با میانگین ۲/۲ روز بعد از دبریدمان پدیدار شد.
نتیجه گیری: استفاده از میوه کیوی در جدا نمودن بافت‌های مرده سریع‌تر از پماد الیز عمل می‌کند. همچنین اپیتلیزاسیون بافتی و بهبودی زخم سوختگی تسهیل می‌گردد.

واژه‌های کلیدی: سوختگی، بهبودی زخم، میوه کیوی

مقدمه

به مداخلات درمانی پیدا می‌کنند، بین ۳ تا ۴ درصد آنها به بستری در بیمارستان و مداخلات گسترده تر احتیاج دارند. این در حالی است که متأسفانه برای ۸۰۰۰ تا ۱۲۰۰۰ نفر از این بیماران بستری اقدامات درمانی و مراقبتی موثر واقع نمی‌شود و فوت می‌کنند [۲].
آمارها در مورد وضعیت سوختگی در ایران نشان می‌دهد که سالانه قریب به ۷۲۵۰۰۰ حادثه منجر به سوختگی در ایران می‌شود که در نهایت ۴۸۰۰۰ نفر از آنها در بیمارستان بستری می‌شوند. بر طبق آمارهای مربوطه در ایران روزانه ۸ نفر با میانگین سن ۳۵/۷ سال به دنبال سوختگی فوت می‌کنند. نسبت درصد مرگ ناشی از

سوختگی به علت انتقال انرژی از یک منبع حرارتی به بدن ایجاد می‌شود آسیب و تخریب بافت‌ها، ناشی از انعقاد، تغییر ماهیت پروتئین‌ها و یونیزه شدن اجزاء سلولی می‌باشد. پوست یک ارگان حیاتی و بزرگ ترین عضو بدن است. اتفاقات زیادی در زندگی از آتش گرفته تا صدمات مکانیکی سبب آسیب به این عضو می‌شود که سوختگی از شایع‌ترین آنهاست [۱].
در ایالات متحده پس از تصادفات اتومبیل، صدمات سوختگی دومین عامل مرگ و میر ناشی از حوادث است و سالانه در حدود ۲ میلیون نفری که به دلیل سوختگی نیاز

سطح زخم مهاجرت کراتینوسیت‌ها و در نتیجه فرایند دوباره سازی سلول‌های پوششی را به تاخیر می‌اندازد. خارج نمودن بافت نکروزه، حذف ترشحات چرکی و کاهش بار باکتریال که در زخم‌های سوختگی حضور دارند تماما^۳ منجر به تسهیل بهبودی آنها می‌گردند. همچنین این احتمال وجود دارد که دبریدمان زخم یک اثر سودمندی در فرایند بهبودی از طریق تحریک ماکروفاژها، سلول‌های اندوتلیال و فیبرو بلاست‌ها در زخم داشته باشد. که این عوامل موجب آزاد سازی فاکتورهای رشد و سیتوکین‌ها در محل زخم می‌شوند [۵].

دو هدف عمده از پاکسازی زخم سوختگی دنبال می‌شود اولاً^۴ با برداشتن بافت‌های آلوده به میکروب و اجسام خارجی، زخم از هجوم باکتری‌ها محافظت شود. ثانیاً^۵ با برداشتن بافت‌های مرده یا اسکار سوختگی، زخم برای التیام یا پیوند آماده گردد [۶].

بنابراین تهیه داروهای جدید که بتواند بهبودی سریع زخم و یا سایر جنبه‌های زخم را کنترل کند و نهایتاً^۶ مرگ و میر را در این بیماران کاهش دهد یکی از عرصه‌های پژوهشی و الویت‌های پژوهشی کشور ماست [۱].

میوه کیوی حاوی مقدار زیادی از یک نوع آنزیم پروتئاز است که ابتدا توسط آرکوس مشخص گردید [۷]. تاکنون بخش قابل توجهی از خصوصیات ساختمانی و عملکردی این آنزیم که به نام اکتینیدین^۳ خوانده می‌شود توسط محققین مختلف مشخص شده است [۸،۹،۱۰].

بر اساس مشاهدات پژوهشگر در مورد استفاده از میوه کیوی در درمان سوختگی‌های عمیق و رضایت‌مندی بیماران و نتایج خوب درمانی آن مطالعه حاضر جهت بررسی تاثیر این ماده بر سرعت دبریدمان بافت‌های نکروزه سوختگی تمام ضخامت در موش صحرایی به انجام رسیده است.

روش کار

در این مطالعه تجربی ۱۰ سر موش صحرایی نر با سن ۵ الی ۷ هفته و با وزن بین ۳۰۰-۲۵۰ گرم از نژاد ویستار انتخاب و سپس بعد از ایجاد سوختگی به طور تصادفی به سه دسته تقسیم شدند.

سوختگی به کل مرگ‌ها در ایران تقریباً^۳ برابر کشورهای شرق مدیترانه و ۲ برابر میزان جهانی است [۲،۳].

سوختگی‌ها بر حسب عمق بافت‌های از بین رفته به انواع ضخامت ناکامل سطحی، ضخامت ناکامل عمقی و ضخامت کامل تقسیم می‌شوند. عمق سوختگی تعیین کننده رشد بافت جدید می‌باشد. در سوختگی با ضخامت کامل، تمام اپیدرم و درم نابود می‌شود و در بعضی موارد بافت‌های زیرین نیز از بین می‌روند. بافت سوخته لایه ای غیر زنده است. به دلیل این که غنی از پروتئین بوده و مرطوب است به عنوان یک محیط میکروبی عالی عمل می‌کند. حالت بدون عروقی^۱ بافت سوخته که ناشی از ترومبوزیس^۲ حرارتی است در بافت سلول‌های فاگوسیت و کارایی تجویزسیستمیک آنتی بیوتیک‌ها را محدود می‌کند [۴]. دبریدمان فرایند خارج کردن بافت غیر زنده از زخم‌ها می‌باشد و در روند مراقبت از زخم قدمت طولانی دارد و از اجزاء ضروری آن محسوب می‌گردد. این فرایند در زخم‌های سوختگی سبب تسریع بهبودی آنها می‌گردد. دبریدمان جراحی روشی سریع جهت خارج نمودن بافت‌های نکروزه می‌باشد. این فرایند بسیار دردناک و نیاز به اتاق عمل و بیهوشی عمومی دارد. زمان عمل و بیهوشی همراه آن طولانی است. این روش اگرچه سریع است ولی دارای عوارض فراوانی است. از جمله مشکلات همراه با انتقال بیمار به اتاق عمل، استرس جراحی عوارض بیهوشی عمومی، خونریزی فراوان که گاهی^۴ نیاز به ترانسفوزیون خون و طولانی شدن طول مدت بستری می‌گردد. جدا شدن بافت زنده و عمیق تر شدن زخم، آسیب به عروق و صدمه به تاندون‌ها و سایر ساختارهای دیگر حین دبریدمان و به هزینه‌های بالای آن می‌توان اشاره کرد. دبریدمان جراحی عملی است که نیاز به نیروی متخصص و امکانات ویژه دارد [۵]. در حال حاضر جهت دبریدمان غیر جراحی در کشور بیشتر از پماد فیبرینولازین استفاده می‌گردد که ضمن احتمال آسیب به بافت‌های سالم و تاثیر کم آن، بسیار گران قیمت و نایاب بوده و در داخل کشور تولید نمی‌گردد [۶]. بافت‌های مرده و تجمع ترشحات در

تمامی زخم‌ها روزانه در هر ۳ دسته پس از باز کردن پانسمان و شستشو توسط سرم فیزیولوژیک از نظر روند دبریدمان و بررسی علائم بالینی عفونت احتمالی مورد بررسی قرار گرفته و مجدداً به روش قبلی تا جدا شدن تمامی بافت نکروزه از سطح زخم، پانسمان تجدید گردید. پس از جدا شدن بافت نکروزه از هر زخم، درمان در زخم‌های گروه‌های مورد مداخله و کنترل به همان روش قبل تا تشکیل بافت گرانوله ادامه داده شد.

روش ارزیابی زخم: ارزیابی بالینی هر نمونه زخم در هر گروه به صورت روزانه توسط یک نفر کمک پژوهشگر (پرستار با تجربه بخش سوختگی) و به صورت یک سو کور (عدم اطلاع وی از نحوه تقسیم بندی نمونه‌ها و نوع پانسمان) انجام گرفت. بدین ترتیب که پس از شستشو و پاک کردن مواد قبلی و یکسان نمودن سطح آنها انجام شد. نتایج مشاهدات یعنی جدا شدن کامل و خودبخودی بافت نکروزه و در مرحله بعد تا تشکیل بافت گرانوله (ایجاد بافت قرمز، براق، بدون ترشح بر سطح زخم) و یا بروز احتمالی علائم عفونت (وجود ترشح چرکی در زیر بافت نکروزه، قرمزی اطراف زخم و بوی بد زخم) با در نظر گرفتن زمان، هر روز در برگه چک لیست ثبت گردید.

روش تجزیه و تحلیل داده‌ها: پس از جمع‌آوری اطلاعات، کد بندی انجام و داده‌ها وارد رایانه شدند و بعد از پایش و اطمینان از صحت داده‌های ذخیره شده، تجزیه و تحلیل داده‌ها با استفاده از نرم افزار SPSS ویرایش ۱۶ انجام شد. در این پژوهش جهت تجزیه و تحلیل داده‌ها از روش آمار تحلیلی استفاده شد. اطلاعات بدست آمده از برگه چک لیست شامل طول مدت زمان دبریدمان زخم‌ها، نشانه‌های بالینی عفونت در تمام گروه‌ها با استفاده از آزمون‌های آماری مورد تجزیه و تحلیل قرار گرفت. کلیه نکات اخلاقی در کار با حیوانات در این پژوهش مد نظر قرار داشت.

یافته‌ها

یافته‌های این مطالعه نشان داد تشکیل بافت گرانوله (بافت قرمز، براق، بدون ترشح بر سطح زخم) بعد از دبریدمان کامل توسط کیوی با میانگین زمان ۲/۲ روز بدست آمد. میانگین دبریدمان میوه کیوی ۵/۷ روز و پماد

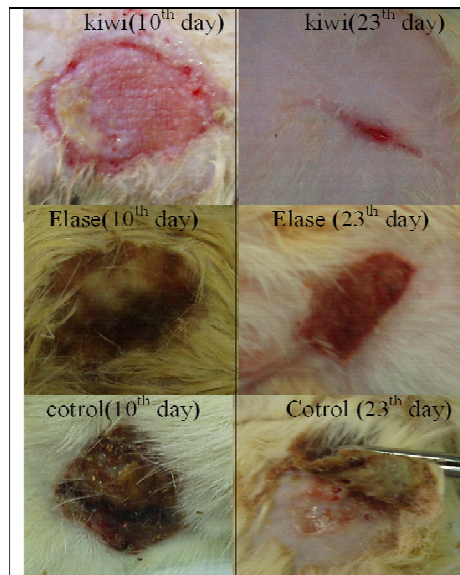
ایجاد سوختگی: جهت ایجاد سوختگی با ضخامت کامل بر اساس روش‌های انجام گرفته در تحقیقات مشابه قبلی [۱۱] پس از بیهوشی و شیو ناحیه مورد نظر توسط آب با دمای ۱۰۰ درجه سانتی‌گراد و به مدت ۱۰ ثانیه سوختگی به قطر ۳ سانتی‌متر در هر دو پهلو ایجاد گردید (ظرفی با دهانه گرد و به قطر ۳ سانتی‌متر را کاملاً از آب با دمای ۱۰۰ درجه سانتی‌گراد پر نموده و به ترتیب هر دو پهلو موش صحرایی را در حالی که در بیهوشی کامل قرار داشت به مدت ۱۰ ثانیه در تماس با آب موجود در دهانه ظرف قرار دادیم). سپس برای جلوگیری از شوک هیپوولمیک به مقدار ۵ سی سی نرمال سالین داخل صفاق تزریق گردید. پس از گذشت ۲۴ ساعت، سوختگی‌ها توسط کمک پژوهشگر مورد بررسی ماکروسکوپی قرار گرفت و با توجه به علائم بالینی سوختگی‌های تمام ضخامت (رنگ سفید موجود بر سطح زخم، عدم تغییر رنگ پس از فشار انگشت بر سطح زخم) وجود سوختگی تمام ضخامت در تمامی نمونه‌ها مورد تأیید قرار گرفت. سپس موش‌ها به صورت تصادفی به ۳ گروه تقسیم شدند و هر موش در قفس جداگانه و با غذای مخصوص، کافی و یکسان نگهداری شدند.

نحوه استفاده از کیوی: پس از جدا نمودن پوست میوه کیوی، از قسمت گوشتی آن برش‌هایی به قطر ۳ سانتی‌متر و به ضخامت ۱ سانتی‌متر تهیه شد. بطوریکه کاملاً زخم را پوشش می‌داد.

روش درمان سوختگی: در دسته اول، زخم‌های طرف راست نمونه‌ها با استفاده از میوه کیوی (به عنوان زخم‌های تجربی ۱) و زخم‌های سمت چپ آنها با استفاده از پماد الیز (به عنوان زخم‌های تجربی ۲) و در دسته دوم زخم‌های طرف راست بدون مداخله (به عنوان زخم‌های کنترل ۲) و دو تا از زخم‌های طرف مقابل با کیوی و دو تای دیگر با الیز پانسمان شدند و بالاخره در دسته سوم تمامی زخم‌ها به عنوان زخم‌های کنترل ۱ در نظر گرفته شدند. در گروه‌های کنترل مانند بقیه زخم‌ها ابتدا با سرم نرمال فیزیولوژیک شستشو و بدون قرار دادن هیچ گونه موادی بر سطح زخم، تنها با گاز پوشانده و با چسب نواری در محل ثابت شد.

جدول ۱: مقایسه میانگین مدت زمان جداشتن بافت مرده در دو گروه تجربی ۱ و ۲

نتایج آزمون	انحراف معیار	میانگین زمان دبریدمان زخم	حد اکثر زمان دبریدمان زخم	حد اقل زمان دبریدمان زخم	زمان دبریدمان (روز) گروه
T-TEST Z=۲/۳۵	۰/۹۵	۵/۷۵	۷	۵	کیوی
p=۰/۰۰۱	۰/۵۷	۱۸/۵	۱۹	۱۸	الیز



تصویر ۱: مقایسه زخمها در روزهای ۱۰ و ۲۳ در سه گروه

میوه کیوی روی کلاژن انجام دادند که نتایج بدست آمده نشان داد که توانایی هضمی پروتئاز میوه کیوی سبب شکسته شدن واحد های ارتباطی بین رشته های کلاژن می شود و آنها را به واحد های کوچکتر تجزیه می کند و بافت همبند را به حالت سست درمی آورد. نتایج نشان داد از عصاره این میوه جهت نرم کردن گوشت قبل از پختن آن می توان استفاده کرد [۱۳] با ذکر این نکته که قسمت اعظم بافت های نکروزه کلاژن و دیگر رشته های پروتئینی می باشد.

نانی^۳ و همکاران نشان دادند که آنزیم ویبریولایزین که از میکروارگانیزم ویبریوتولیتیک بدست می آید به عنوان یک آنزیم پروتئولیتیک به طور معنی داری نسبت به گروه کنترل سبب هیدرولیز بافت اسکار در سوختگی های با ضخامت نسبی در پوست خوک شد [۱۴]. مطالعه ای مشابه که توسط دورهام^۴ و همکاران با تعیین اثر دبریدکنندگی ویبریولایزین بر سوختگی های با ضخامت کامل را انجام دادند نتایج مشابهی بدست آمد. نتایج این تحقیق تجربی نشان داد که پروتئاز، ترکیبات پروتئینی اسکار را هیدرولیز می کند [۱۵]. روان^۵ و همکاران مطالعه ای تجربی با بررسی اثر دبریدکنندگی دو آنزیم سیستین پروتئاز تهیه شده از ساقه آناناس را بر زخم های سوختگی تمام ضخامت ۱۲ موش صحرایی انجام دادند. نتایج این مطالعه نشان داد که دو آنزیم بکاربرده شده نسبت به پماد تراواس Travase بیشترین اثر دبریدمانی (۳۳ و ۵۰ درصد در مقابل ۱۷ درصد) اختلاف معنی داری داشت ($p < 0.003$). نتایج این پژوهش نشان می دهد که آنزیم های طبیعی استخراج شده از آناناس به عنوان آنزیم های پروتئولیتیک در هضم و جدا نمودن بافت مرده سوختگی نقش موثری دارند. نتایج تمام مطالعات فوق و مطالعات مشابه که روی اثرات دبریدمانی آنزیم ها در زخم های سوختگی انجام گرفته نشان می دهد که استفاده از آنزیم ها به خصوص آنزیم های گیاهی اثر بخشی موثری داشته است. بیشترین مطالعات در مورد آنزیم های گیاهی، مربوط به آناناس و میوه آن (برومولین) و عنبه هندی

الیز با ۱۸/۵ روز (جدول ۱) با استفاده از آزمون T-test اختلاف آماری معنی داری را نشان داد ($p=0/001$). مقایسه میانگین زمان دبریدمان در دو گروه تجربی ۲ (درمان شده با الیز) و گروه کنترل اختلاف معنی داری را نشان داد ($p=0/001$) و اختلاف میانگین بین دو گروه کنترل ۱ و ۲ معنی دار نبود ($p=0/88$). از نتایج دیگر این پژوهش عدم ایجاد عفونت در گروه تجربی ۱ (درمان شده با کیوی) بود و برخلاف آن در بقیه گروه ها که از پماد الیز استفاده شد و گروه های کنترل عفونت مشاهده شد.

بحث

یکی از اهداف مهم این پژوهش بررسی میزان اثر بخشی میوه کیوی در بهبودی زخم سوختگی بدنبال جدا نمودن بافت مرده از زخم های سوختگی تمام ضخامت و مقایسه آن با پماد الیز (به عنوان رایج ترین روش غیر جراحی دبریدمان بافت های نکروتیک در بازار دارویی ایران) بود. که نتایج بیانگر آن بود که میوه کیوی در مدت زمان کوتاه تری قادر به جدا نمودن بافت های مرده بود که اختلاف معنی داری از نظر آماری با پماد الیز داشت. همچنین بافت گرانوله (بافت قرمز، براق، بدون ترشح) بطور متوسط ۲/۲ روز بعد از دبریدمان کامل زخم در گروه کیوی بدست آمد ولی در گروه های کنترل والیز در ضمن دبریدمان از اطراف بهبودی نیز صورت می گرفت. بطوریکه بافت گرانوله ای قابل مشاهده نبود.

در مطالعه ای که توسط هبدا^۱ و همکاران جهت بررسی میزان اثر بخشی فراورده طبیعی پاپائین - اوره (ترکیبی از اوره و عصاره میوه درخت عنبه هندی) در مقایسه با پماد الیز انجام دادند نتایج مطالعه آنها نشان داد که از پاپائین - اوره جهت دبریدمان زخم ها از جمله زخم های سوختگی می توان به طور موثر استفاده نمود در حالیکه پماد الیز و کلاژناز تاثیر اندکی بر دبریدمان دارند. نتایج این تحقیق که روی پوست خوک و سوختگی با ضخامت نسبی انجام شده است پاپائین - اوره را بعنوان یک پروتئاز موثر در دبریدمان زخم های سوختگی معرفی می کند [۱۲] سوجویاما^۲ و همکاران مطالعه ای تحت عنوان اثر عصاره

3-Nanney

4- Durham

5- Rowan

1-Hebda

2 -Sugiyama

(پاپائین) و شیره درخت انجیر (دبریسین) بوده که منجر به ساخت و تولید ترکیباتی از آنها بصورت گسترده و تجاری گشته است [۱۶].

رود هیور^۱ و همکاران (۱۹۷۹) مطالعه ای تحت عنوان اثرات جانبی درمان پروتئولیتیک موضعی انجام دادند. نتایج این تحقیق نشان داد که دوره های درمانی زخم با آنزیم های موضعی بی خطرند و اثرات جانبی قابل اهمیت ندارند. نتایج این تحقیق همچنین نشان داد که آنزیم های پروتئولیتیک نقش مهمی در پیشگیری از عفونت زخم دارند و هر چه تعداد و دفعات استفاده از آنزیم بیشتر باشد علائم و نشانه های عفونت نیز کاهش می یابد [۱۷]. در مطالعه ای مشابه در سال ۱۹۷۴ توسط رود هیور و همکاران تحت عنوان "آنزیم های پروتئولیتیک مکمل با آنتی بیوتیک ها جهت پیشگیری از عفونت در زخم های جراحی" انجام شد. برای ایجاد عفونت زخم ها دو عامل در معرض هوا بودن زخم و تاخیر در شروع درمان مهم است. آنتی بیوتیک پروفیلاکسی از عفونت زخم ها جلوگیری می کند و هر چه زمان تاخیری شروع آنتی بیوتیک ها بیشتر باشد تاثیر آنها کمتر خواهد شد و این بخصوص در زخم های باز اهمیت بیشتری پیدا می کند. یکسری وقایعی در زخم باز اتفاق می افتد که تاثیر آنتی بیوتیک ها را کاهش می دهد. خروج پروتئین های خون مانند فبرینوژن از دیواره عروق در زخم های باز تشکیل لخته می دهد و نظر بر این است که این لخته از رسیدن آنتی بیوتیک به باکتری جلوگیری می کند و این مطالعه با هدف تخریب و پاکسازی این لخته ها تاثیر آنتی بیوتیک را افزایش دهد. همراه سازی آنزیم های پروتئولیتیک تاثیر آنها را بر عفونت زخم افزایش می دهد.

در این مطالعه تجربی که روی خوک انجام شد برش هایی در روی پوست خوک ایجاد گردید. در این تحقیق مشخص شد که تاثیر آنتی بیوتیک های موضعی در ترکیب با آنزیم های پروتئولیتیک ارتباط مستقیم با دوز آنزیم دارد و هر چه طول در مان افزایش یابد اثر بخشی آن بیشتر خواهد شد. تاثیر موضعی آنزیم های پروتئولیتیک حتی میزان تاثیر آنتی بیوتیک های موضعی را به میزان قابل توجهی افزایش داد.

بنابراین آنزیم های پروتئولیتیک علاوه بر افزایش اثر آنتی بیوتیک های موضعی و سیستمیک از طریق کاهش موانع دسترسی عوامل سیستم ایمنی به میکروارگانیسم ها و پیشگیری از عفونت از طریق حذف بافت های نکروتیک که محیط مناسب برای رشد آنها محسوب می گردند به طور مستقیم نیز اثر ضد باکتریال دارد [۱۸].

نظر به قسمتی از مطالعه هبدا و همکاران که اثر بخشی پماد الیز در زخم های با ضخامت نسبی در پوست خوک را بررسی کردند، نتایج نشان داد که در روز ۴ ارزیابی پاپائین اوره با بیشترین اثر دبریدمانی و کلاژناز با اثر خفیف و الیز و گروه کنترل اثری بر بافت نکروزه نداشتند. ولی در روز دهم پاپائین اوره با دبریدمان کامل، الیز و کلاژناز در حد متوسط که با گروه کنترل اختلاف معنی داری را نشان دادند [۱۲].

نتیجه گیری

با توجه به نتایج رضایت بخش بدست آمده در این مطالعه از کاربرد میوه کیوی در بهبودی زخم های سوختگی این تحقیق می تواند افق های جدیدی را در دبریدمان آنزیمی و درمان این بیماران بگشاید.

کاربرد نتایج این پژوهش بدلیل تجربی و بنیادی بودن آن می تواند پایه ای برای پژوهش های بعدی روی داوطلبین و یا ساخت دارو باشد. کاربرد آنزیم های پروتئولیتیک بسیار گسترده بوده و در کلیه زخم هایی که بافت نکروزه دارند و نیاز به دبریدمان دارند از جمله زخم های فشاری، دیابتیک و سایر زخم های مزمن می تواند کاربرد داشته باشند. لذا پیشنهاد می گردد پژوهش های بعدی در این زمینه ادامه یابد.

تشکر و قدردانی

این مقاله قسمتی از پایان نامه کارشناسی ارشد رشته پرستاری می باشد و نویسندگان مقاله از معاونت محترم دانشگاه علوم پزشکی مشهد که حمایت مالی (کدگرت ۲۸۶۲۶۲) آنرا به عهده داشتند تشکر و قدردانی می نمایند.

References

1. Abbaspour H, Bazaz Kahani H, Zareei M, Trauma Nursing, Parastarane Javan, Mashhad, 2012 [Persian].
2. Akbari MS, The incidence of burns in Iran and its comparison with the region and the world, Proceeding of the Burns Congress, Tehran: Ebadifar Publisher; 2002 [Persian].
3. Akbari MS, The epidemiology of injuries caused by external force, Tehran: Ministry of Health and Medical Education; 2001 [Persian].
4. Bruner & Suddarth, Text book of Medical - Surgical Nursing, 12th ed. Philadelphia: Lippincott Co; 2008.
5. Monafu WW, Bessey BQ, Wound care, In: Herndon DN ed, Total burn care, London: W.B. Saunders inc; 1996.
6. Klasen HJ, A review on the non operative removal of necrotic tissue for burn wounds, J surgery 2000; 26: 207-22.
7. Arcus AC, Proteolytic enzyme of actinidia chinensis, Biochim 1959; 33: 242-4.
8. Boland M, Hardman J, The actinidin-catalyzed hydrolysis of N-benzyloxycarbonyl-L-lysine nitrophenyl Ester, Europ J Biochem 1973; 36: 574-82.
9. Brocklehurst k, Baines S, Differences in the interactions of catalytic groups of the active centers of actinidin and papain, Europ J Biochem 1981; 197: 739-46.
10. Lewis D, Development and distribution of actinidin in kiwifruit (*Actinidia chinensis*) and its partial Characterization, J food Biochem 1988; 12: 109-16.
11. Stanley M, Levenson MD, Dorinne KAN, Charles GU, Crowley BS, Richard LN, "et al", Chemical debridement of burn, Ann surg 1974; 180: 670-703.
12. Hebda P, Partica A, Kevin J, Joseph E, Dohar M, Evaluation of efficacy of enzymatic debriding agent for removal of necrotic tissue and promotion of healing in porcine skin wounds, Wounds 1998; 10: 83-96.
13. Sugiyama S, Hirota A, Okada C, Yorita T, Sato K, Ohtsuki K, Effect of kiwifruit juice on beef collagen, J Nutritional Science 2005; 51: 27-33.
14. Nanney LB, Fortney DZ, Durham DR, Effect of vibriolysin, an enzymatic debriding agent, on healing of partial-thickness burn wounds, Wound Repair Regen 1995; 3: 442-8.
15. Durham DR, Fortney DZ, Nanney LB, Preliminary evaluation of vibriolysin a novel photolytic enzyme composition suitable for the debridement of burn wound eschar, Burns 1993; 16: 243-6.
16. Rowan AD, Christopher CW, Kelley SF, Buttle DJ, Ehrlich HP, Debridement of experimental full-thickness skin burns of rats with enzyme fractions derived from pineapple stem, Burns 1990; 16: 243-6.
17. Rodeheaver G, Wheeler CB, Ryc DG, Vensko J, Side effect of topical proteolytic enzyme treatment, Surg Gyn Obstet, 1979; 148: 562-6.
18. Rodeheaver G, Marsh D, Ederton MI, Elliott MB, Kurtz LD, Edlich RF, Proteolytic enzymes as adjuncts to antibiotic prophylaxis of contaminated wounds, AmJ Surg 1974; 127: 564-72.

Original Article

Topical effectiveness of Kiwifruit on burn wound healing in male rats

Abbaspour H¹, khaksari M^{2*}

¹M.Sc of nursing, School of nursing, North Khorasan University of Medical Sciences, Bojnurd, Iran

²Assistant Professor of physiology, School of Medicine, Shahroud University of medical sciences, Shahroud, Iran

***Corresponding Author:**
School of Medicine, Shahroud
University of medical science,
Shahroud, Iran
Email:Khaksari417@yahoo.com

Abstract

Background & Objective: Debridement necrotic tissues then healing under tissue is one of the necessary intervention in management burn wounds. The presence of necrotic tissue is an important problem in patients with deep burns. This study compare topical effectiveness of kiwifruit versus Elase pomade on removal of necrotic tissue of full-thickness burns in male rats.

Material & Methods: In this experimental study, were selected 10 vistar rats. After anesthesia by ketamin and xylosine, both flanks of rats were shaved. Then full thickness burns with 3cm diameter were produced using boiling water. Rats were divided into 3 groups randomly. One side of the first was treated by elase pomade and the other side of the first was treated by elase pomade and the othere side in group was used from topical kiwifruit.

Results: Findings showed that kiwifruit debridement time with 5/7days was related to elase pomade ($p=0/001$). also this difference was significant in elase groups ($p=0/001$). On the other hand there was relatively no significant difference between debridement time in two control groups. In addition neo-epithelialization and healing were faster other groups.

Conclusion: The result of research indicate that using topical kiwifruit not only causes no injury to healthy tissues but also can be debridement in the short time. Findings this study can open new horizons and provid a new treatment modality for burns.

Key word: burn, wound healing, kiwifruit

Submitted: 18 Feb 2013

Revised: 30 Apr 2013

Accepted: 11 June 2013