

## بررسی هیستوشیمیایی اثرات عصاره گیاه گل ماهور (*Verbascum speciosum*) در ترمیم زخم رت

محمد نبیونی <sup>۱\*</sup>Ph.D.، شهربانو عریان <sup>۱</sup>Ph.D.، محمد ایوبی پور <sup>۲</sup>M.Sc.، امیر باقری <sup>۲</sup>B.Sc.

۱- گروه زیست شناسی، دانشکده علوم پایه، دانشگاه تربیت معلم تهران  
۲- کارشناسی ارشد، گروه زیست شناسی، دانشکده علوم پایه، دانشگاه آزاد اسلامی، واحد علوم و تحقیقات تهران  
۳- کارشناس زیست شناسی، گروه زیست شناسی، دانشکده علوم پایه، دانشگاه تربیت معلم تهران  
\* پست الکترونیک نویسنده مسئول: [nabiuni@tmu.ac.ir](mailto:nabiuni@tmu.ac.ir)

تاریخ پذیرش: ۱۳۹۰/۵/۲

تاریخ دریافت: ۱۳۹۰/۳/۳۱

### چکیده

**هدف:** هدف از این تحقیق مطالعه تاثیر پماد عصاره الکلی برگ‌های یک ساله گیاه *V. speciosum* موجود در منطقه یزن بوئین زهرا در ترمیم زخم پوست آسیب دیده رت‌های نر نژاد ویستار بود.

**مواد و روش‌ها:** در این بررسی در شرایط *In Vivo* تعداد ۳۶ سر رت نر بالغ در سه گروه کنترل (بدون هیچ نوع تیمار)، شم (تیمار با وازلین) و تجربی (تیمار با پماد عصاره گل ماهور در دوزهای مختلف) قرار گرفتند. روز جراحی روز صفر محسوب شده، بعد از انجام تیمار به مدت ۱۰ روز، در روز ۱۴ پس از جراحی رت‌ها کشته شده و نمونه‌برداری از بستر زخم هر رت جهت مطالعات هیستولوژیکی و رنگ آمیزی اختصاصی کلانژن، میانگین ضخامت اپیدرم و قطر فولیکول مو و عروق خونی انجام گرفت.

**نتایج:** نتایج بدست آمده از مطالعه برش‌های بافتی پوست، افزایش معنا دار در قطر فولیکول‌های مو در گروه تجربی تیمار با ۱/۳ دوز کشنده پماد عصاره نسبت به گروه کنترل و نیز افزایش معنی‌دار در ضخامت اپیدرم در گروه‌های تجربی تیمار شده با ۱/۴ دوز کشنده پماد عصاره نسبت به گروه‌های کنترل را نشان داد. علاوه بر آن افزایش معناداری در قطر عروق خونی گروه تجربی تیمار شده با پماد عصاره گیاه با ۱/۳ دوز کشنده نسبت به گروه کنترل مشاهده گردید.

**نتیجه گیری** نتایج حاصل از این بررسی نشان می‌دهد، مصرف خارجی عصاره الکلی برگ‌های یک ساله گیاه گل ماهور بر زخم‌های پوستی در دوزهای بالا به دلیل ترکیبات سیتوتوکسیک در پماد عصاره گیاه باعث ایجاد مرگ سلول و بافتی در محل ترمیم می‌گردد، ولی در دوزهای پایین‌تر عصاره، ترمیم مشاهده می‌شود.

**واژگان کلیدی:** پوست آسیب دیده، ترمیم زخم، گل ماهور، رت نر نژاد ویستار

## مقدمه

گل ماهور یا خرگوشک در مناطق مختلف ایران به نام‌های علف خرگوش، خرگوشک، گل ماهور و علف ماهور نامیده می‌شود و در کتب سنتی به نام‌های قلوئس و «بوصیر» و «آذان الدب» آورده شده است. به طور کلی گیاهان این جنس را Molene و به انگلیسی Mullen و Lungwort و Torches می‌نامند که از خانواده پروانه آسا (Scrophulariaceae) است و متجاوز از ۲۰ گونه آن در ایران در نقاط مختلف می‌رویند (۱).

از روزگاران کهن از این گیاهان برای درمان ناراحتی‌های تنفسی استفاده می‌شده است. پزشکان از این گیاه جهت درمان سرفه استفاده می‌کردند و مهاجران اروپایی این گیاه را با خود به آمریکا برده و از زمان‌های قدیم از این گیاه برای درمان سرفه، سرماخوردگی، التهاب حلق و گلو، ورم لوزه‌ها، اسهال و بواسیر و عفونت‌های مجاری ادراری استفاده می‌نمودند (۱).

این گونه‌های گیاهی حاوی ترکیبات و اجزاء فعالی بوده که می‌توانند فعالیت سیکلواکسیژنازی را کاهش دهد. در عصاره‌های این گیاهان موادی مانند بیواکتیوساپونین گلیکوزید و گلیکوزیدفنیل اتانویید و ورباسکوزید وجود دارد، که دارای فعالیت ضد عفونی کنندگی و ضد التهابی بوده و همین طور ورباسکوزید دارای قدرت ترمیم زخم نیز می‌باشد (۲). فلاونوئیدها به ویژه در ترمیم زخم‌ها شرکت کرده و فعالیت از بین برنده رادیکال‌های آزاد را به واسطه مهار سنتز نیتریک اکساید دارا هستند (۳ و ۴). پلی ساکاریدها فعالیت ضد التهابی و تغییر ایمنی عمده‌ای از خود نشان داده و بر روی سوختگی‌ها، زخم‌ها و التهاب‌های داخلی و تحریکات و اسهال و Dysentery موثر می‌باشند (۵ و ۶).

ترمیم زخم روندی است که فوراً پس از جراحی شروع می‌شود و در طول جراحی بافت تخریب شده، رگ‌های خونی به آزاد کردن پلاکهای خون پرداخته و سلول‌های خونی به داخل محل جراحی آزاد می‌شوند. اولین علامت‌های جراحی زخم آزاد کردن مولکول‌هایی مانند ATP و آشکار شدن کلاژن دردیواره مویرگ‌های خونی است (۷). لخته پس از تشکیل مثل سدی فوری جلوی خونریزی بیشتر را می‌گیرد و از گسترش عوامل بیماری‌زا به داخل سرم جلوگیری می‌کند (۸). مراحل روند ترمیم نیز شامل ۱- فاز هموستازی ۲- فاز التهاب ۳- فاز تکثیر ۴- فاز تعمیر است (۹).

هدف از این تحقیق نیز بررسی اثرات ترمیمی عصاره الکلی برگ‌های یک ساله گیاه ورباسکوم اسپیی سیوزوم (*V. speciocum*) منطقه یزن بوئین زهرا به شکل پماد بر روی

زخم‌های پستی در رت‌های نر بالغ نژاد ویستار بود که انجام گردید.

## مواد و روش‌ها

**جمع‌آوری و شناسایی گونه گیاهی و عصاره گیری:** در این تحقیق تجربی پایه ای کاربردی، گونه گیاهی ورباسکوم اسپیی سیوزوم (*V. Speciocum*) موجود در منطقه یزن بوئین زهرا در فصل پاییز پس از جمع‌آوری توسط هرباریوم دانشگاه تربیت معلم پردیس کرج و مرکز تحقیقات کشاورزی استان قزوین مورد شناسایی قرار گرفت. برگ‌های یک ساله گیاه فوق الذکر پس از شستشو، خشک گردیده و با دستگاه میکسر پودر گشته و با اتانل ۷۰ درصد به روش دستی عصاره الکلی آن استخراج شد.

**تعیین LD<sub>50</sub>:** در این آزمایش پس از تهیه عصاره، این ماده به رت‌های نر بالغ به وزن ۱۴۰-۱۵۰ گرم تزریق می‌شد. تعیین دوز کشنده LD<sub>50</sub> (Lethal Dose 50) بدین شکل انجام شد که به طور مثال از میان ۱۰ سر رت تزریقی با یک دوز خاص از عصاره در طی ۲۴ ساعت، ۶ رت کشته شدند و این کار حداقل سه بار تکرار گردید و بر این اساس LD<sub>50</sub> عصاره بدست آمد. در این مطالعه میزان LD<sub>50</sub> عصاره برگ گیاه مزبور در رت‌های نر بالغ با وزن تقریبی ۱۵۰-۱۴۰ گرم به میزان ۵mg/kg تعیین گردید.

**مدل ایجاد زخم:** رت‌های نر توسط مواد بی هوش کننده (کتامین زایلین به نسبت ۳ به ۱ واحد سرنگ انسولینی) با تزریق درون صفاقی تحت بی هوشی قرار گرفته و سپس بخش پشتی حیوان موبری شده (shave) و در آن محل توسط پننج مخصوص ایجاد زخم، زخمی به وسعت ۲/۵ سانتی‌متر مربع و عمق ۲ میلی‌متر ایجاد گردید.

**تیمار حیوانات:** در این مطالعه، رت‌های بالغ پس از جفت‌گیری و حاملگی و تولد نوزادان، تا ۲۱ روز پس از تولد همراه با رت ماده و از طریق مادر تغذیه شده و پس از آن جنس‌های نر جدا شده و تا سن ۲/۵ ماهگی (وزن ۱۴۰-۱۵۰ گرم) در قفس‌های پلاستیکی و شرایط استاندارد نگهداری شدند. غذای آنها به صورت حبه‌های (pellet) آماده در اختیار قرار گرفته و آب مورد نیاز از آب لوله کشی شهرتأمین می‌شد. رت‌ها در گروه‌های سه گانه کنترل، شم و تجربی مورد بررسی و آزمایش قرار گرفتند. گروه‌های تجربی با پماد عصاره گیاهی که در دوزهای مختلف ۱/۲، ۱/۳، ۱/۴، ۱/۵ دوز کشنده و به شکل مخلوط با وازلین درست شده بودند مورد تیمار واقع شدند. نمونه‌های گروه شم توسط وازلین تیمار شده و نمونه‌های گروه کنترل بدون تیمار باقی ماندند. روز جراحی روز صفر محسوب و از روز جراحی

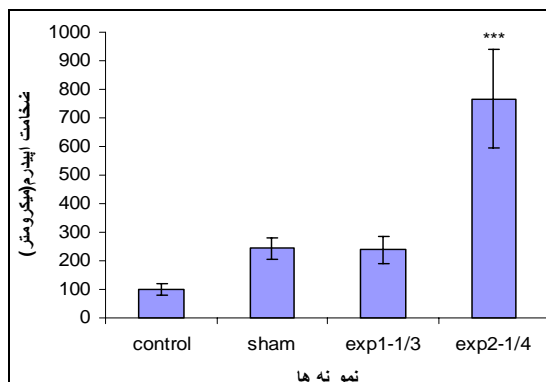
تحلیل آماری نتایج و رسم نمودارها: تجزیه و تحلیل داده‌ها به روش آنالیز واریانس یکطرفه در نرم‌افزار SPSS11 انجام شده و رسم نمودارها نیز توسط نرم افزار Excel صورت پذیرفت.

### نتایج

پوست آسیب دیده در سه گروه تجربی، شام و کنترل تحت مطالعات ماکروسکوپی قرار گرفتند. در فرآیند ترمیم زخم‌های پوستی، سرعت ترمیم در گروه‌های تیمار شده با پماد عصاره الکلی گیاه ورباسکوم (دوزهای بالا مثل ۱/۲ دوز کشنده) در بافت‌های ترمیم یافته، حالت نکروزه و تخریب سلولی و بافتی مشاهده گردید. در حالی با استفاده از پماد در دوزهای پایین‌تر مثل ۱/۳، ۱/۴ و ۱/۵ دوز کشنده، سرعت ترمیم نسبت به گروه کنترل بیشتر بود.

در مطالعات میکروسکوپی انجام شده که با استفاده از میکروسکوپ نوری معمولی بر روی نمونه‌های آماده شده صورت پذیرفت، فاکتورهایی از قبیل ضخامت اپی‌درم، ضخامت فولیکول‌های مو، قطر عروق خونی و میزان ضخامت کلاژن مورد مطالعه و بررسی قرار گرفت.

در گروه‌های تجربی تیمار با پماد عصاره گیاهی، ضخامت لایه اپی‌درم در گروه تجربی تیمار با ۱/۴ دوز کشنده نسبت به گروه کنترل افزایش معنی‌داری هم در بافت‌های رنگ آمیزی شده با ماسون تری کروم  $P < 0.01$  (هیستوگرام ۱، شکل ۱) و همچنین در بافت‌های رنگ آمیزی شده با وان‌گیسون با  $P < 0.01$  (هیستوگرام ۲، شکل ۲) مشاهده نشد.



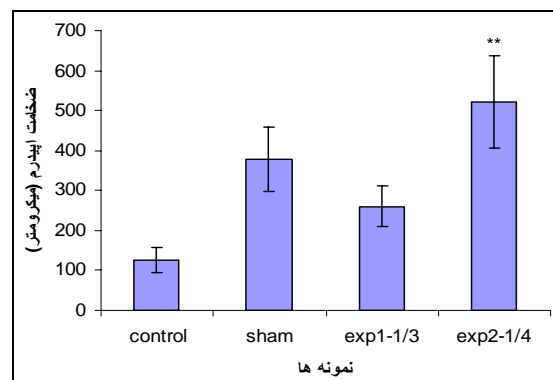
هیستوگرام ۲: ضخامت اپیدرم در گروه‌های کنترل، شام و تجربی ۱/۳ و ۱/۴ دوز کشنده در تیمار پماد عصاره گل ماهور و رنگ آمیزی وان‌گیسون - ( $P < 0.001$  (\*\*\*) مقایسه گروه تجربی exp2-1/4 نسبت به گروه کنترل)

Exp1-1/3: گروه تجربی ۱، تیمار با پماد ۱/۳ دوز کشنده  
Exp2-1/4: گروه تجربی ۲، تیمار با پماد ۱/۴ دوز کشنده

به مدت ۱۰ روز و هر روز یک مرتبه عمل تیمار با پماد و وازلین و توسط یک فرد خاص و در زمان مشخص انجام می‌گردید.

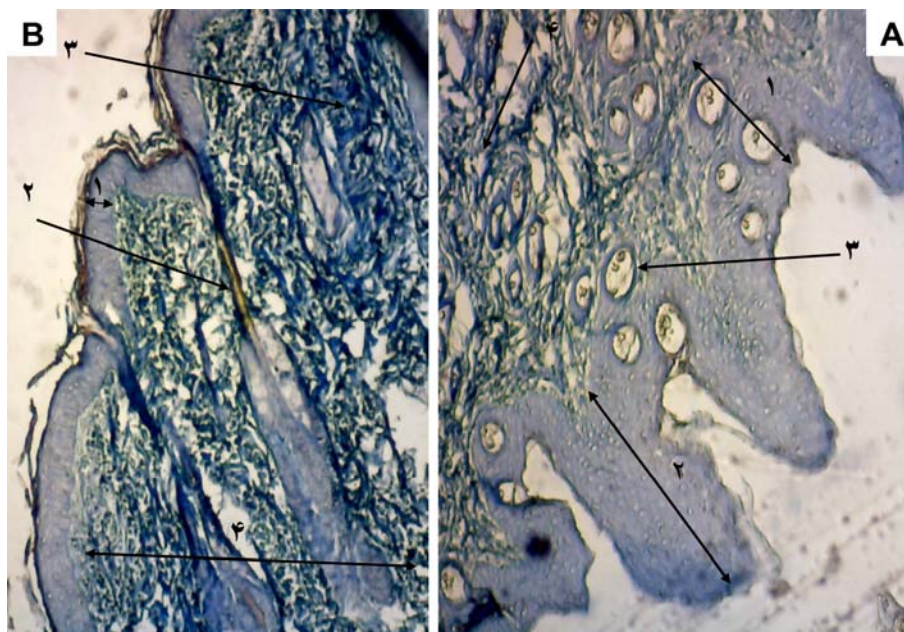
**نمونه برداری، برش‌گیری و رنگ‌آمیزی اختصاصی:** پس از ۱۴ روز از زمان شروع تیمار، رت‌های گروه کنترل، شام و تجربی با کلروفورم کشته شده و بیوپسی گردیدند. در طی کار با حیوانات مورد آزمایش کلیه اصول مورد تایید توسط کمیته اخلاقی گروه زیست‌شناسی دانشگاه تربیت معلم پردیس کرج رعایت می‌گردید. نمونه‌های بیوپسی شده، برای مدت ۲۴ ساعت در محلول فرمالین ۱۰ درصد تثبیت شدند پس از انجام مراحل آب‌گیری با استفاده از درجات مختلف الکل، با پارافین قالب‌گیری شدند. بعد از آن نمونه‌ها توسط میکروتوم روتاری با ضخامت ۵ میکرون برش‌گیری شدند. سپس برش‌ها جهت مطالعه بافت‌شناسی و خصوصاً میزان ضخامت فیبرهای کلاژن، علاوه بر رنگ آمیزی هماتوکسیلین و انوزین با روش رنگ‌آمیزی اختصاصی ماسون تری کروم و وان‌گیسون رنگ‌آمیزی گردیدند. در رنگ‌آمیزی وان‌گیسون رشته‌های کلاژن به رنگ قرمز، زمینه نمونه‌ها زرد و هسته‌ها سیاه و عضله و اپی‌تلیوم زرد رنگ شده ولی در رنگ آمیزی ماسون تری کروم، کلاژن آبی، هسته‌ها سیاه و عضله و اپی‌تلیوم آبی کم رنگ می‌شدند. رنگ آمیزی‌های متفاوت جهت مطالعه دقیق‌تر خصوصاً در مورد کلاژن صورت پذیرفت.

**نحوه اندازه‌گیری:** جهت محاسبه میانگین ضخامت اپیدرم و کلاژن و فولیکول‌های مو و قطر عروق خونی در برش‌های بافتی مربوط به هر گروه تجربی، شام و کنترل اندازه ضخامت بخش مربوطه به طور تصادفی در ۲۰ میدان دید میکروسکوپی توسط گراتیکول مدرج اکولری اندازه‌گیری گردید و سپس میانگین آنها بدست آمد.

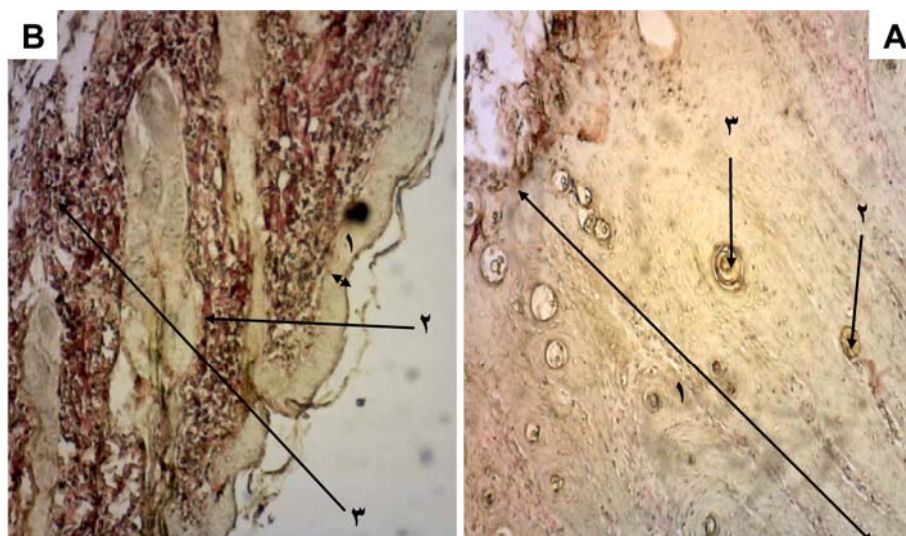


هیستوگرام ۱: مقایسه ضخامت اپیدرم در گروه‌های کنترل، شام و تجربی ۱/۳ و ۱/۴ دوز کشنده در تیمار پماد عصاره گل ماهور و رنگ آمیزی ماسون تری کروم - ( $p < 0.01$  (\*\*)) مقایسه exp2-1/4 نسبت به گروه کنترل

Exp1-1/3: گروه تجربی ۱، تیمار با پماد ۱/۳ دوز کشنده  
Exp2-1/4: گروه تجربی ۲، تیمار با پماد ۱/۴ دوز کشنده



شکل ۱: فتو میکروگراف پوست در برش طولی جهت مقایسه ضخامت اپیدرم با رنگ آمیزی ماسون تری کروم A: گروه تجربی تیمار با پماد عصاره گل ماهور ۱/۴ دوز کشنده (۱) و ضخامت اپیدرم ۳- برش فولیکول مو ۴- رشته‌های کلاژن به رنگ آبی) B: گروه کنترل (۱- ضخامت اپیدرم ۲- فولیکول مو ۳- رشته‌های کلاژن به رنگ آبی-درم). ضخامت اپیدرم در گروه تجربی (A) نسبت به گروه کنترل (B) افزایش نشان می‌دهد. بزرگنمایی ۱۰×



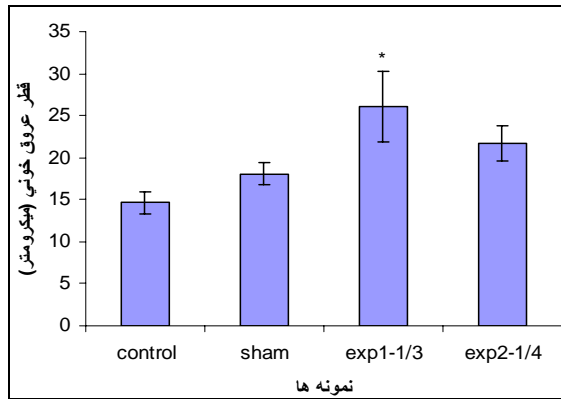
شکل ۲: فتو میکروگراف پوست جهت مقایسه ضخامت اپیدرم با رنگ آمیزی وان گیسون A: گروه تجربی تیمار با پماد عصاره گل ماهور ۱/۴ دوز کشنده (۱- ضخامت اپیدرم ۲ و ۳- فولیکول‌های مویی در حال تشکیل از اپیدرم). B: گروه کنترل (۱- ضخامت اپیدرم ۲- برش فولیکول مویی ۳- رشته‌های کلاژن با رنگ قرمز). در شکل مشاهده می‌شود ضخامت اپیدرم در گروه تجربی (A) نسبت به گروه کنترل (B) افزایش قابل ملاحظه و معنی‌داری را نشان می‌دهد. بزرگنمایی ۱۰×

گروه‌های تجربی تیمار با ۱/۳ دوز کشنده افزایش معنی‌داری  $P < 0.05$  یافت (هیستوگرام ۴، شکل ۴).

در بررسی ضخامت کلاژن در رنگ‌آمیزی‌های اختصاصی ماسون تری کروم و وان گیسون در گروه‌های تجربی تیمار با پماد ۱/۳ و ۱/۴ دوز کشنده نسبت به گروه‌های شام و کنترل افزایشی ملاحظه شد ولی این افزایش از نظر آماری معنی‌دار نبود.

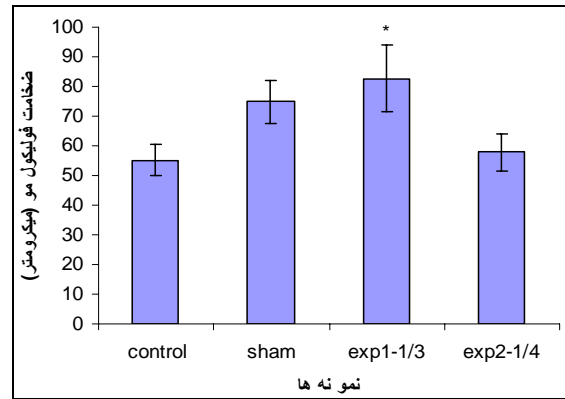
از سوی دیگر در رنگ آمیزی ترم کروم افزایش معنی‌داری در قطر فولیکول‌های مو در گروه تجربی ۱/۳ دوز کشنده نسبت به گروه کنترل  $P < 0.05$  ملاحظه شد (هیستوگرام ۳، شکل ۳).

در مورد نتایج حاصل از بررسی قطر عروق خونی در بافت‌های رنگ‌آمیزی شده با ماسون تری کروم قطر عروق خونی در



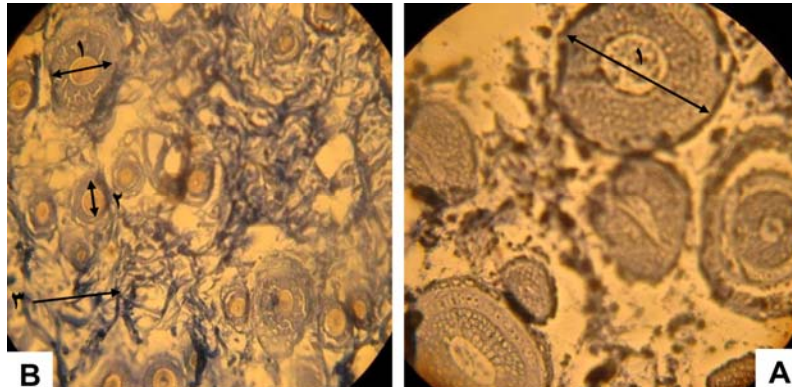
هیستوگرام ۴: مقایسه قطر عروق خونی در گروه‌های کنترل، شام و تجربی ۱/۳ و ۱/۴ دوز کشنده در تیمار پماد عصاره گل ماهور و رنگ آمیزی تری مالون کروم ( $P < 0.05^*$ ) مقایسه گروه exp1-1/3 با گروه کنترل

Exp1-1/3: گروه تجربی ۱، تیمار با پماد ۱/۳ دوز کشنده  
Exp2-1/4: گروه تجربی ۲، تیمار با پماد ۱/۴ دوز کشنده

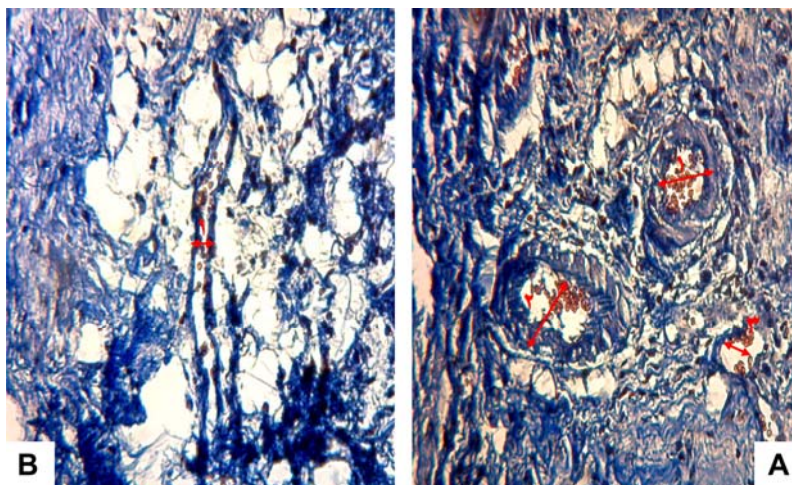


هیستوگرام ۳: مقایسه ضخامت فولیکول‌های مو در گروه‌های کنترل، شام و تجربی ۱/۳ و ۱/۴ دوز کشنده در تیمار با پماد عصاره گل ماهور و رنگ آمیزی تری کروم ( $P < 0.05^*$ ) مقایسه گروه تجربی exp1-1/3 نسبت به گروه کنترل

Exp1-1/3: گروه تجربی ۱، تیمار با ۱/۳ دوز کشنده  
Exp2-4/1: گروه تجربی ۲، تیمار با ۱/۴ دوز کشنده



شکل ۳: فتو میکروگراف پوست جهت مقایسه قطر فولیکول مو با رنگ آمیزی ما سون تری کروم A: گروه تجربی تیمار شده با پماد عصاره گل ماهور ۱/۳ دوز کشنده (۱- قطر فولیکول)، B: گروه کنترل (۱ و ۲- قطر فولیکول ۳- رشته‌های کلاژن با رنگ آبی). در شکل‌ها ملاحظه می‌شود که قطر فولیکول‌های مو در گروه تجربی تیمار با پماد (A) نسبت به گروه کنترل (B) افزایش نشان می‌دهد. بزرگنمایی ۴۰x



شکل ۴: فتو میکروگراف پوست جهت مقایسه قطر عروق خونی با رنگ آمیزی ماسون تری کروم A: گروه تجربی تیمار شده با پماد عصاره گل ماهور ۱/۳ دوز کشنده (۱، ۲ و ۳- قطر عروق خونی). B: گروه کنترل (۱- قطر رگ خونی). در تصاویر مشاهده می‌شود قطر عروق و در گروه تجربی تیمار شده با پماد عصاره گل ماهور (A) نسبت به گروه کنترل (B) افزایش نشان داده است. بزرگنمایی ۱۰x

## بحث

هدف از این مطالعه و تحقیق آن بود که با توجه به سوابق طولانی استفاده از گیاه گل ماهور در بیماری‌های گوناگون در نقاط مختلف دنیا اثرات ترمیمی آن به صورت پماد حاصل از عصاره برگ‌های یک ساله گیاه *V. speciocum* مورد بررسی قرار گیرد.

در مطالعات گوناگون که در مورد تاثیر مواد متفاوت در مطالعه روند ترمیم توسط محققین مختلف صورت گرفته است، فاکتورهایی مثل میزان ضخامت اپیدرم و اپی تلیزاسیون (۱۰، ۱۱، ۱۲، ۱۳، ۱۴، ۱۵) تعداد سلول‌های ماکروفاژ، لنفوسیت و نوتروفیل (۱۰، ۱۲، ۱۷) و تعداد سلول‌های فیبروبلاست (۱۲، ۱۵، ۱۶، ۱۷)، تعداد و تراکم فیبرهای کلاژن (۱۰، ۱۲، ۱۴، ۱۵) تعداد عروق خونی و آندوتلیوم و رگ‌زایی (۱۰، ۱۱، ۱۲، ۱۳، ۱۴، ۱۵، ۱۶، ۱۷) تعداد و قطر فولیکول‌های مو (۱۸) مورد سنجش قرار گرفته است تا میزان ترمیم و بهبودی زخم از لحاظ بافت شناسی مورد تایید قرار گیرد. در مطالعه حاضر نیز فاکتورهایی از قبیل تراکم کلاژن، اپی تلیزاسیون، تعداد و قطر عروق خونی، تعداد و قطر فولیکول‌های مو مورد ارزیابی قرار گرفت.

آزمایشات انجام گرفته بر روی گیاه ورباسکوم مشخص نموده که این گیاه دارای ترکیبات متعدد از جمله هشت گروه عمده تحت عناوین زیر می باشد:

۱- Saponins مثل ساپونین و A, C ilwensisponin ۲- phenylethadoid Glycosides ۳- Iridoids Glycosides مثل ورباسکوزید ۴- Monoterpene Glucoside ۵- Flavonoids مثل Neolignan Glucoside ۶- Neolignans مثل Spermin Alkaloids ۷- Apigenin ۸- Steroids (۱۹).

فعالیت و عملکرد فارماکولوژیکی، گلیکوزید فنیل اتانویید همانند خاصیت آنتی اکسیدانت آنها و خاصیت ضد التهابی و سیتوتوکسیکی، ضد توموری و ضد زخمی، ضد دردی (آنالژی)، Antihepatioxic و اثرات سرکوب گر سیستم ایمنی آنها مورد توجه قرار گرفته است ولی نیاز به تحقیق بیشتر در این زمینه مورد تاکید قرار گرفته است (۲۰). از سوی دیگر مشاهده اثرات ترمیمی و ضد التهابی که خصوصا هنگام استفاده از پماد عصاره گیاه گل ماهور در دوزهای پایین تر همانند ۱/۳ و ۱/۴ دوز کشنده در تحقیق حاضر مشاهده شد موید این مطلب است که

احتمالا ترکیبات فوق الذکر در این گونه گیاهی موجود در منطقه بوبین زهرا نیز با تغییراتی موجود بوده که باعث بروز این اثرات هنگام استفاده از آن در ترمیم زخم‌های پوستی رت گردیده و باعث بهبودی زخم شده است. اما نکته مهم و جالب توجه آن است که تمامی گونه‌های گیاه گل ماهور *Verbascum* که بیش از ۲۳۰ گونه آن در دنیا شناخته شده (۲۱)، به یک میزان دارای این ترکیبات موثره نبوده و زمانی که بر روی عصاره ۱۳ گونه ورباسکوم به شکل پماد در ترمیم بافتی در پوست مطالعه صورت می‌گیرد مشاهده می‌شود که از بین این ۱۳ گونه، ۷ گونه گیاهی دارای نتایج بسیار خوب در ترمیم می‌باشند و ۶ گونه مابقی نتایج رضایت بخشی در روند بهبودی زخم از خود نشان نمی‌دهند (۲۲). پس می‌توان چنین نتیجه گیری نمود که عصاره تمامی گونه‌های گیاه ورباسکوم یا گل ماهور نمی‌تواند در ترمیم زخم به کار رفته و تنها برخی گونه‌ها (همانند *Verbascum speciocum*) آن هم با توجه به میزان ترکیبات موثره در آنها در روند ترمیم مفید می‌باشند.

یکی از اهداف این بررسی مطالعه میزان تراکم رشته‌های کلاژن تولید شده توسط سلول‌های فیبروبلاست در محل زخم بود تا بتواند تاثیر یا عدم تاثیر عصاره الکلی گیاه گل ماهور را در روند ترمیم بررسی و اثبات نماید. از این رو و با توجه به اهمیت موضوع تولید کلاژن توسط سلول‌های فیبروبلاست که در فاز تکثیر تولید شده و یکی از مواد داربست مورد نیاز جهت ترمیم را فراهم می‌کند (۲۰، ۲۳، ۱۴) با انجام دو نوع رنگ آمیزی اختصاصی ماسون تری کروم و وان گیسون میزان تراکم کلاژن در برش‌های بافتی بررسی شد که نتایج حاصله نشان داد میزان کلاژن هنگام تیمار گروه‌های تجربی با عصاره گیاه مزبور افزایش داشته ولی این افزایش معنی دار نبود.

زمان استفاده از نور آبی هالوژنه یا اشعه مادون قرمز در تسریع ترمیم زخم میزان اپی تلیزاسیون افزایش می‌یابد (۱۰، ۱۱) و یا هنگام تاثیر عصاره قارچ کومبوجا در ترمیم پوست آسیب دیده قطر فولیکول‌های مو زیاد می‌شود (۱۸). همچنین هنگام استفاده از عصاره گیاه *Radix rehmanniae* (۲۵) و یا توسط عصاره گیاه *Opuntia ficus Indica* (از خانواده کاکتوس) (۶) بر روی ترمیم زخم‌های پوستی رت چون این مواد در ترمیم زخم تاثیر گذارند باعث افزایش اپی تلیایی شدن و شکل گیری خوب مویرگی همراه با افزایش در بیان فاکتور VEGF در محل بهبودی زخم می‌گردند (۲۵).

گردیده بود و چون این ترکیبات در گونه‌های مختلف می‌تواند به میزان مختلفی وجود داشته باشد در کار تحقیقی ما عصاره گیاه مورد نظر به شکل پماد بر روی رت نر نژاد ویستار در دوزهای مختلف مورد آزمایش قرار گرفت. در دوزهای بالا به دلیل وجود ترکیبات سمی (آلکالوئیدی) نکرور سلولی و بافتی مشاهده ولی در دوزهای پایین‌تر در رنگ‌آمیزی اختصاصی بافتی ماسون‌تری کروم و وان‌گیسون، افزایش معنادار در تعداد فولیکول‌های مو و قطر فولیکول‌های مو و نیز افزایش در قطر رگ‌های خونی و ضخامت اپیدرم پوست مشاهده گردید که نشان‌گر تاثیر آن در روند ترمیم زخم می‌باشد.

### تشکر و قدردانی

بدین وسیله از زحمات بی‌شائبه اساتید گرامی و ارجمند سرکار خانم دکتر عادل دیوسالار و جناب آقای دکتر کاظم پریور که در مراحل انجام این کار ما را یاری نمودند، بی‌نهایت سپاسگزاریم.

### منابع

1. Mirhaidar H. Plant sciences, Nashre Farhange Eslami.2005; 418-423 (Persian).
2. Kupeli E, Tatli II, Akdemir ZS, Yesilada E. Biossay-guided isolation of anti-inflammatory & antinociceptive glycoterpenoids from the folwer of verbascum lasianthum Boiss ex Benth. J of Ethnopharmacolog. 2007 ; 110: 444-450.
3. Bozkurt TE, Kahraman C, Tatli II, Erdemli sahin I, et al. Free radical scavenging activity on Verbascum latisepalum extract . Bihat Kusadasi Turkey. 2007;26-29.
4. Pesin Sutar I, Kupeli Akkol E, Yilmazer D, Baykal T, et al. Investigations on the in vivo wound healing potential of, hypericum perforatumal .J of Ethnopharmacology.2010; 12: 468 – 477.
5. Morto JF. Mucilaginous plants and their uses in medicine. J of Ethnopharmacolog.1990; 29 :245-266.
6. Galati EM, Mondello MR, Monfrote MT. Effect of opunita ficus indicac in the wound-healing Process. J of Professional Association for Cactus development. 2003;5: 1-16.
7. Ruggeri ZM. Platelets in atherothombosis. Nat Med. 2002; 8(11): 1227 – 1234.
8. John D, Stroneek Nicole Bell W, Monty R. Instructional powerpoint presentation for cutaneous wound healing and tissue response to sutures. J of Biomedical Materials Research Part A.2009; 4: 1230-1238.

Zeliha Akdemir و همکاران (۱۴) تجدید ساختار سریع را در گروه‌های تیمار شده با عصاره آبی *V. mucronatum* مشاهده نمودند و ملاحظه شد که تجدید ساختار و دوباره اپی‌تلیایی شدن در گروه‌های تیمار با عصاره آبی گیاه افزایش می‌یابد.

در تحقیق حاضر نیز مشخص گردید که در گروه‌های تجربی تیمار شده با پماد عصاره گیاه، و در غلظت ۱/۴ دوز کشنده میزان اپی‌تلیایی شدن پوست مجروح رت افزایش یافته و قطر اپی‌درم نسبت به گروه کنترل بیشتر شد. همچنین در مورد اثر پماد عصاره با ۱/۳ دوز کشنده مشاهده گردید که قطر مویرگ‌های گروه تجربی نسبت به گروه کنترل دارای یک افزایش معنادار بود.

از تمامی این یافته‌ها می‌توان چنین استنتاج کرد که هرگاه ماده‌ای بر سرعت ترمیم تاثیر مثبت داشته باشد فاکتورهای همانند اپی‌تلیالی شدن پوست و افزایش ضخامت اپیدرم و رگ‌زایی و شکل‌گیری خوب مویرگی جهت تسریع در روند خون‌رسانی به محل مزبور همراه با بیان فاکتور VEGF افزایش می‌یابد که چون در مطالعه ما نیز این نتایج هنگام استفاده از پماد در دوزهای ۱/۳ و ۱/۴ عصاره گیاه مشاهده گردید پس این ماده باعث افزایش سرعت ترمیم زخم می‌گردد.

از جمله ترکیبات موجود در عصاره گیاه گل ماهور که قبلاً نیز به آن اشاره شد ترکیبات استروئیدی می‌باشد (۱۹) و از آنجا که تجویز این ترکیبات استروئیدی در موش‌های صحرایی به شکل سیستمیک و یا موضعی باعث بهبود فرایند ترمیم زخم و رگ‌زایی می‌شود (۱۷)، می‌توان چنین استنباط کرد که افزایش قطر عروق خونی در گروه‌های تجربی تیمار با ۱/۳ دوز کشنده و به دنبال آن یکی از دلایل تسریع در روند بهبود زخم به دلیل وجود این ترکیب باشد.

### نتیجه گیری

با توجه به مجموعه ترکیبات موثره و گوناگون در گونه گیاهی ورباسکوم همانند ورباسکوزید (Verbascosid)، اکوبین (Aucubin)، کاتالپول (Catalpol)، فلاونوئیدها (Flavonoids)، استروئیدها (Steroids) و ایریدوئید گلیکوزید و آلکالوئیدها و ... که معمولاً دارای تاثیرات ضد التهابی، ضد دردی و عملکرد ترمیم زخم ثابت شده‌ای در آزمایشات گوناگون می‌باشند و با توجه به متغیر بودن این ترکیبات در گونه‌های متنوع این گیاه که در تحقیق حاضر گونه *V. speciocum* منطقه بوئین زهرا انتخاب

9. Pesin Sutar I, Kupeli Akkol E, Yilmazer D, Baykal T, et al. Investigations on the in vivo wound healing potential of hypericum perforatum. *J of Ethnopharmacology*. 2010;12: 468 – 477.
10. Tavakoli R, Najafi Pour H, Hadian MR, Aliyaei Gh, et al. "Comparison of the effect of infrared (IR) and Phenytoin cream on skin wound healing in rat." *J of Babol University of Medical Sciences*. 2004;2(6). (Persian)
11. Changizi V, Nilforoush Zadeh M A, Kakanezhadian P, Mardani H. "histological study of open wound healing with a light cure instrument". *Iranian Journal of Medical Physics* 2010; 3 (28). (Persian)
12. Tavakoli R, Nabi Pour F, Najafi Pour H. "effect of betadine on wound healing in rat." *J of Babol University of Medical Sciences*. 2006;3(8). (Persian)
13. Zareeyan P, Zahiry SH, Ketabchy F, Rozmeh SH, et al. "effects of gazangebin ointment on wound healing in rabbits. *J of Mazandaran university of medical Sciences*". 2007;57(1-8). (Persian)
14. Akdemir Z, Kahraman C, Tatli II, Kupeli Akkol E, et al. Bioassay-guided isolation of anti-inflammatory, antinociceptive and wound healer glycosides from the flowers of *Verbascum Mucronatum*. *J of Ethnopharmacology*. 2011;136(3):436-43.
15. Sutar I, Tatli II, Kupeli Akkol E, Keles H, et al. An ethnopharmacological study on *Verbascum* species : from conventional wound healing use to scientific verification. *J of Ethnopharmacology* 2010;132(2):408-13.
16. Yaghmayei P, Moshrefjavadi F, Nilforooshzade M A, Mardani H, et al. "The effect of 2% alcohol green tea extract on healing process of open wound in male mice". *J of Isfahan Medical School*. 2009; 96(27):324-335. (Persian)
17. Abdollahzade Fard A, Zarifkar A, Dehghan GA, Ay J. "Effects of systemic administration of estradiol on the process of wound healing in excisional wound of diabetic rats". *Urmia Medical Journal* 2009;20(1):26-33. (Persian)
18. Heidari SH, Parivar K, Yaghmai P. "In vitro study on the effect of kombucha on the injured skin of adult mice NMRI strain." *J north Azad university Developmental Biology*. 2009;3:1-6. (Persian)
19. Ziyaev R, Abdosamatov A, Yunsov S. Alkaloids form *Verbascum songaricum*. *khim Prir Soedin*. 1971; 7(6): 853-854.
20. Jimenez C, Riguere R, Phenylethanoid glycosides in plants structure & biological activating. *Natural Product Reports*. 1994;591-606.
21. Grieve M. A Modern herbal, barnes and nobel books, New York: 1995; 564-6.
22. Helldin C, Wasteson A. Platelet-derived growth factor Isolation by a large scale procedure and analysis of subunit composition. *Biochem J*. 1981; 193: 907– 913.
23. Grinnell F, Billingham R, Burgess L. Distribution of fibronectin during wound healing in vivo. *J Invest Dermatol* 1981; 76: 181 – 189.
24. Witte M, Abarbul A. General principles of wound healing. *Surg Clin J*. 1997; 3 : 509 – 527.
25. Lau TW, Lam FFY, Lau KM, Chan YW, et al. Pharmacological investigation on the wound healing effect of radix *Rahmanniae* in an animal model of diabetic foot ulcer. *J of Ethnopharmacology*. 2009; 123 : 155-162.



## Histochemical study of *Verbascum speciosum* extract's effects on the wound healing in rats

Nabiuni M, Ph.D.<sup>1\*</sup>, Oryan SH, Ph.D.<sup>1</sup>, Ayyobipor M, M.Sc.<sup>2</sup>, Bagheri M, B.Sc.<sup>3</sup>

1- Developmental Biology, Tarbiat Moallem University, Tehran

2- MSc, Department of Biology, Islamic Azad University Research and Science campus, Tehran

3- BSc, Department of Biology, Tarbiat Moallem University, Tehran

\* Email corresponding author: [nabiuni@tmu.ac.ir](mailto:nabiuni@tmu.ac.ir)

Received: 21 Jun. 2011

Accepted: 24 Aug. 2011

---

### Abstract

**Aim:** The aim of this essay was to assess the ointment effects of alcoholical extraction prepared from annual leaves of *Verbascum speciosum* grown in 'Bouein Zahra' area, on skin lesions made in Wistar rats.

**Materials and Methods:** In this study, at *in vivo* condition, 36 adult male Wistar rats were divided in 3 groups: Control (no treatment), Sham (treated with petroleum jelly) and Experimental (treated with ointment verbascum extract in different doses).

The operation day was considered as day zero. 10 days after treatment, up to the day of 14<sup>th</sup>, after the surgery on the killed rats, the samples were collected from wound part of each rat for histological analysis and also collagen special staining and average of epidermis thickness, and hair follicle & blood vessels diameter were done.

**Results:** There was an increase in hair follicles' diameter in experimental groups with 1/3LD<sub>50</sub> Ointment comparing with control groups also a significant increase was found in skin epidermis thickness in experimental groups with 1/4 LD<sub>50</sub> versus control groups. Moreover a significant increase was observed in blood vessels' diameter in experimental groups exposed to 1/3LD<sub>50</sub> ointment to control.

**Conclusion:** In this study, we realized that the external use of *V. speciosum* extract on skin lesion with high dosage has a cytotoxic effects and were shown necrosis in the treated tissues but the lower dosages of extraction have been shown better wound healing.

**Key words:** Male rats– Skin lesion– *Verbascum speciosum*– Wound healing