

بررسی تغییرات بافتی کبد در موش‌های صحرایی کلستاتیک در فواصل زمانی مختلف

دلارام اسلیمی اصفهانی Ph.D.^{*}، شهربانو عریان Ph.D.^۱، محمد نبیونی Ph.D.^۲، مهناز آذرنیا Ph.D.^۱،
زهرا السادات طباطبائی M.Sc.^۱

۱- گروه علوم جانوری، دانشکده علوم زیستی، دانشگاه خوارزمی (تربیت معلم)، تهران، ایران
۲- گروه علوم سلولی-مولکولی، دانشکده علوم زیستی، دانشگاه خوارزمی (تربیت معلم)، تهران، ایران
* پست الکترونیک نویسنده مسئول: eslimi@khu.ac.ir

تاریخ پذیرش: ۱۳۹۱/۱۰/۱۲

تاریخ دریافت: ۱۳۹۱/۴/۲۶

چکیده:

هدف: در کلستاز تغییر سطح اسیدها، نمک‌های صفراوی و اپوپئیدها با آسیب، فیروز و نکروز بافت کبدی همراه است. برای بررسی میزان پیشرفت آسیب کبد، این مطالعه تاثیر زمانی بستن مجرای صفراوی بر تغییرات هیستولوژیک کبد موش صحرایی را نشان می‌دهد.

مواد و روش‌ها: کلستاز به وسیله بستن دو طرفه مجرای صفراوی و سپس قطع آن در موش‌های نر نژاد ویستار ایجاد شد. حیوانات به چهار گروه شامل: شم و کلستاز (هفت سیزده و بیست و یک روز) تقسیم شدند. موش‌ها تحت بی‌هوشی کشته شده و کبد آن‌ها بلافاصله خارج شد. از نمونه‌های کبد پس از تثبیت و قالب‌گیری، مقاطع بافتی با ضخامت ۵ میکرون تهیه گردید. مقاطع با روش هماتوکسیلین-اُئوزین رنگ‌آمیزی و با میکروسکوپ نوری بررسی شدند.

نتایج: هفت روز پس از کلستاز نکروز کبدی و به هم ریختن نظم در سلول‌های برش کبد مشاهده گردید. سیزده روز پس از کلستاز سلول‌های نکروتیک افزایش یافته و هسته‌ها پررنگ و چروکیده مشاهده شدند. ۲۱ روز پس از کلستاز نکروز بافت کبدی به صورت گسترده تر مشاهده گردید. هسته‌ها متراکم شده و تکثیر مجاری مشاهده شد. همچنین مرز سلولی ناپدید شده و بافت منظم نبود.

نتیجه گیری: داده‌ها نشان داد که در نتیجه پیشرفت بیماری و تجمع اسیدها و نمک‌های صفراوی، ایجاد تغییرات بافتی مانند نکروز و فیروز بسیار سریع بوده و آسیب‌های بافت کبد به سمت ایجاد سیروز به خوبی نشان دهنده نیاز به تشخیص و درمان سریع می‌باشد.

واژگان کلیدی: تغییرات هیستولوژیک، کبد، کلستاز، موش صحرایی

مقدمه

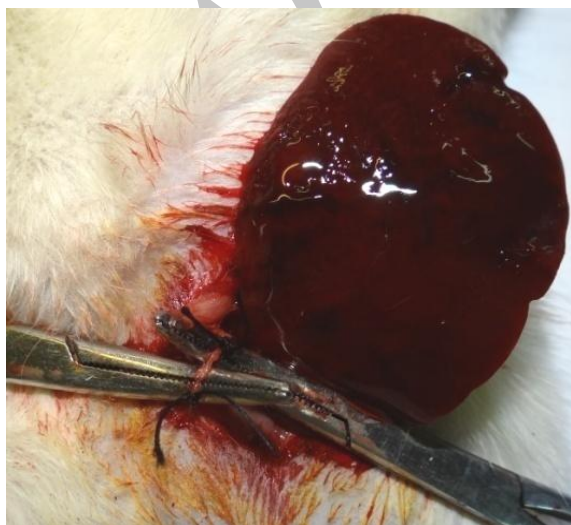
کلستاز اختلال در ترشح صفرا است که در بسیاری از بیماری‌های کبدی مشاهده می‌شود (۱). این بیماری ممکن است به صورت خارج کبدی در اثر انسداد مجاری صفراوی مانند وجود سنگ و تومور و یا به صورت داخل کبدی به دلیل اختلال در تشکیل صفرا توسط هپاتوسیت‌ها و سلول‌های مجاری صفراوی مانند نقص ژنتیکی یا اثر زیان‌آور برخی داروها ایجاد شود (۲، ۳ و ۴). کلستاز باعث افزایش تولید پروستاگلاندین‌ها، افزایش سطح نمک‌های صفراوی، اندوتوکسمی، تولید نیتریک اکساید، ایجاد تغییرات عروقی و نیز افزایش سطح اوبیوئیدها می‌شود (۵، ۶، ۷، ۸ و ۹). افزایش فعالیت سیستم اوبیوئیدی در سیستم عصبی مرکزی در جریان کلستاز به احتمال زیاد در ایجاد آسیب بافت کبد حاصل از کلستاز نقش داشته و حداقل تاثیر آن، تشدید آسیب کبدی حاصل از تجمع املاح صفراوی در کبد بیماران کلستاتیک می‌باشد (۱۰). همچنین اثرات دیگر کلستاز شامل تجمع بیلی‌روبین، اسیدهای صفراوی و کلسترول بوده که در حالت عادی به درون صفرا ترشح می‌شوند (۱۱ و ۱۲). علاوه بر عوارضی که در اثر عدم دفع صفرا در زمان انسداد مجاری صفراوی بوجود می‌آید، آسیب بافت کبدی را نیز می‌توان مشاهده کرد. با گذشت زمان، کاهش ترشح صفرا و تجمع صفرا داخل سرم (که در غلظت‌های بالا سمی است) منجر به بدتر شدن بیماری کبدی می‌شود (۱۳). علت ایجاد کلستاز هر چه باشد نهایتاً به آسیب هپاتوسیت‌ها منتهی می‌شود و به نقص در عمل کرد کبد می‌انجامد. تجمع نمک‌های صفراوی مسئول بخشی از آسیب به هپاتوسیت‌ها می‌باشد (۱۴ و ۱۵). این اختلالات می‌تواند تهدید جدی برای حیات بیمار به‌شمار رود. به دلیل اهمیت تاثیر گذشت زمان در سندروم کلستاز بر بافت کبد و درک بهتر مراحل پیشرفت بیماری و کاربرد به موقع داروها برای پیشگیری از سیروز، همچنین مشخص نمودن میزان آسیب کبد و تاثیر آن بر مطالعات حیوانی در مراحل حاد، در این مطالعه به بررسی تغییرات بافت کبد در بازه‌های زمانی مختلف در مدل حیوانی دارای شباهت با مدل انسانی پس از بستن مجرای صفراوی پرداخته شد.

مواد و روش‌ها

حیوانات مورد آزمایش: مطالعه روی موش‌های صحرایی نر نژاد ویستار در محدوده وزنی ۲۰۰ تا ۲۵۰ گرم انجام شد. حیوانات از

پژوهشکده علوم شناختی و گروه فارماکولوژی دانشکده پزشکی دانشگاه تهران تهیه شدند. گروه‌های چهارتایی موش‌ها در قفس‌های مخصوص و در شرایط محیطی ثابت (دمای 22 ± 2 درجه سانتی‌گراد) و تنظیم نور به صورت دوره‌های ۱۲ ساعت روشنایی و ۱۲ ساعت تاریکی نگهداری شدند. آب و غذای فشرده شده مخصوص (پلت) به جز در هنگام جراحی و آزمایش بدون محدودیت در اختیار حیوانات قرار داشت. در هر گروه از هشت موش استفاده شد. تمام آزمایشات بر اساس موازین اخلاقی رفتار با حیوانات انجام شد که به تایید کمیته اخلاقی دانشکده علوم زیستی دانشکده خوارزمی رسیده است.

جراحی کلستاز: در این تحقیق در گروه شش جراحی بدون بستن مجرای صفراوی انجام شد و در گروه کلستاز حیوانات تحت عمل جراحی قرار گرفته و مجرای صفراوی آن‌ها بسته شد (BDL - Bile Duct Ligation) (۱۴). پس از بی‌هوش کردن موش‌ها توسط تزریق درون صفاقی کتامین هیدروکلراید ۱۰ درصد (۵۰ میلی‌گرم/کیلوگرم) و زایلین دو درصد (۴ میلی‌گرم/کیلوگرم)، موهای ناحیه میانی شکم کاملاً تراشیده شده و از الکل ۷۰ درجه برای ضدعفونی پوست شکم استفاده شد. سپس توسط چاقوی جراحی یک شکاف طولی به اندازه ۳ سانتی متر در خط میانی شکم ایجاد شده و در دو مرحله پوست و عضلات جدار شکم باز شد. پس از یافتن مجرای پرسی زیر آن قرار داده شد و با استفاده از نخ سیلک چهار صفر در دو نقطه جداگانه با فاصله از هم گره زده شده و پس از آن مجرا بریده شد (شکل ۱).



شکل ۱: جراحی کلستاز. بستن مجرای صفراوی در دو ناحیه و سپس برش مجرا.

سپس جدار شکم در دو لایه عضله و پوست با نخ سیلک دوخته شده و بعد از اتمام عمل جراحی، میزان یک میلی‌لیتر سالین نرمال داخل صفاق تزریق شد. بعد از پایان کار، محل جراحی با الکل یا بتادین کاملاً ضدعفونی گردید. دو روز بعد از انجام عمل جراحی تغییر رنگ ادرار حیوان و همچنین تغییر رنگ گوش‌های آن‌ها به طرف زرد شدن، نشان دهنده موفقیت عمل جراحی کلستاز بود.

بررسی برش‌های بافتی کبد به منظور بررسی تغییرات بافتی ایجاد شده توسط کلستاز: برش بافتی از کل کبد برای بررسی تغییرات بافتی در موش‌های گروه شم و کلستاتیک تهیه شد. در نمونه شم و در نمونه‌های تجربی روزهای هفت، سیزده و بیست و یک پس از کلستاز، موش‌ها توسط کلروفرم کشته شدند. سپس کبد آن‌ها از بدن خارج شده و پس از شستشو، از فرمالین ۱۰ درصد به عنوان تثبیت کننده استفاده شد با استفاده از الکل (اتانول) آبیگری و با استفاده از تولوئن شفاف سازی انجام شد. در مرحله بعد نمونه‌ها در داخل پارافین مذاب قالب‌گیری شدند و با استفاده از میکروتوم (Cambridge Medical Instruments, United Kingdom) برش‌هایی با ضخامت ۵ میکرون انجام شد. نمونه‌ها روی لام قرار گرفتند و سپس با هماتوکسیلین-آئوزین رنگ‌آمیزی شدند. پس از رنگ‌آمیزی به منظورنگه‌داری طولانی مدت برش‌های بافتی، با استفاده از چسب انتلان ولامل نمونه‌ها روی لام فیکس شد. سپس با استفاده از فتومیکروسکوپ نوری

روشن و ابزار گردآوری اطلاعات: محاسبات با استفاده از روش آنالیز واریانس یک‌طرفه برای مقایسه گروه‌ها توسط نرم افزار SPSS انجام شد. بعد از هر F معنی‌دار، آنالیز به کمک test 'Post hoc Tukey' ادامه یافت. از لحاظ آماری P کمتر از ۰/۰۵ معنی‌دار فرض شد.

نتایج
شمارش تعداد هیپاتوسیت‌ها
برای این منظور از هر چهار گروه تعداد سه لام و در هر لام چهار قسمت به صورت تصادفی انتخاب شد. نتایج حاصل از شمارش نشان داد که کاهش معنی‌دار در تعداد سلول‌های هیپاتوسیت در گروه ۱۳ روز پس از BDL و در گروه ۲۱ روز پس از BDL نسبت به گروه شم رخ داده، اما تفاوت معنی‌دار بین گروه ۷ روز پس از BDL نسبت به گروه شم مشاهده نشد. علاوه براین، اختلاف بین گروه ۱۳ روز پس از BDL و گروه ۲۱ روز پس از BDL نسبت به گروه ۷ روز پس از BDL معنی‌دار بود (جدول ۱).

جدول ۱: تعداد سلول‌های کبدی در گروه‌های کنترل و کلستاز، Mean ± SE، *P < ۰/۰۵ در مقایسه با گروه شم و † در مقایسه با گروه کلستاز ۷

گروه	تعداد سلول
شم	۲۰/۱۷ ± ۰/۶۶
۷ روز پس از کلستاز	۱۹/۰۸ ± ۰/۴۲
۱۳ روز پس از کلستاز	۱۲/۵۸ ± ۰/۳۴ *
۲۱ روز پس از کلستاز	۱۰/۴۲ ± ۰/۶۴ † *

نیز به صورت طبیعی و آرایش منظم سلولی کاملاً نمایان بود (شکل ۲).

تغییرات بافت کبد

در مطالعه حاضر، کلستاز با تغییر رنگ ادرار و لاله گوش به عنوان علائم ماکروسکوپی و اتساع مجرای صفراوی مشترک و تغییرات بافت کبدی به عنوان مشاهدات میکروسکوپی همراه بود. درمقاطع بافتی کبد سالم، حاشیه سلول‌ها کاملاً مشخص بوده و هسته‌ها به وضوح مشاهده شدند. مجرای صفراوی حالت طبیعی داشته و لوپول‌های کبدی واضح و مشخص بودند. فضاهای پورت

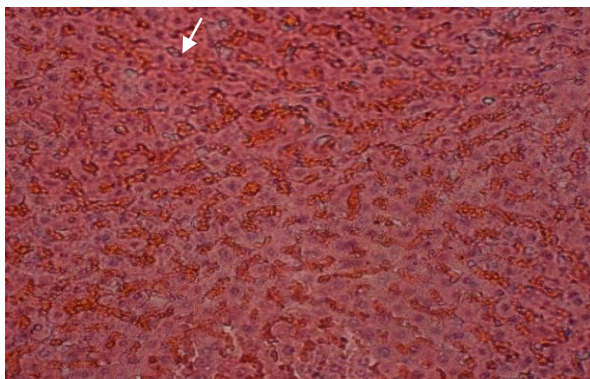
درمقاطع بافتی کبد سالم، حاشیه سلول‌ها کاملاً مشخص بوده و هسته‌ها به وضوح مشاهده شدند. مجرای صفراوی حالت طبیعی داشته و لوپول‌های کبدی واضح و مشخص بودند. فضاهای پورت

افزایش میزان سلول‌های التهابی و فیبروز به خوبی نشان دهنده این مسئله بود (جدول ۲).

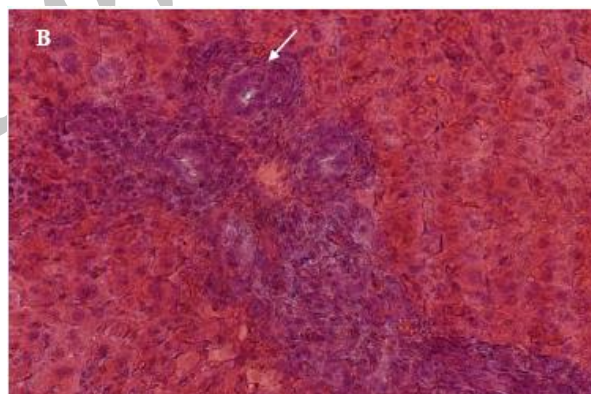
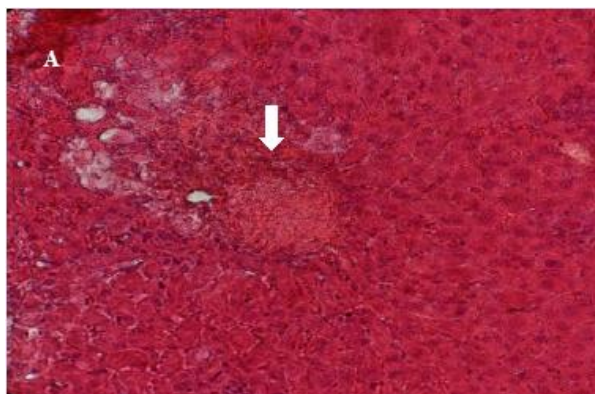
مقاطع بافتی کبد پس از کلستاز نشان دهنده خونریزی‌های کوچک در لوبول‌ها همراه با تجمع خون در سیاهرگ‌های مرکزی و سینوزوئیدها بود. ویژگی‌های مورفولوژیک کلستاز اغلب شامل اتساع و پارگی کانالیکول‌های صفاوی بود که به ریزش صفا در بافت منتهی می‌شد.

BDL نکرورز به صورت گسترده‌تر مشاهده شدند. هسته‌ها متراکم شده، مرز سلولی وجود نداشت و نظم بافت سالم مشاهده نشد (شکل ۵- A). التهاب بافت نیز قابل مشاهده بود و تکثیر مجاری صفاوی وسیع‌تر شده بود (شکل ۵- B).

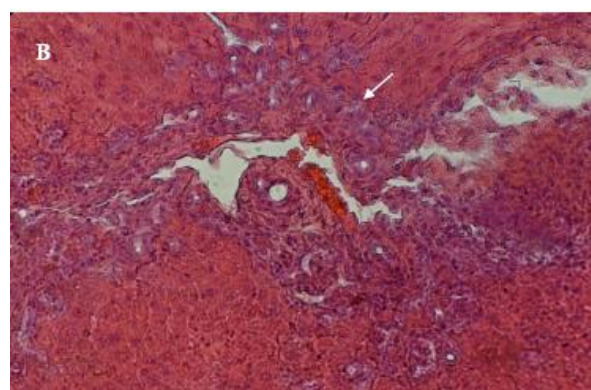
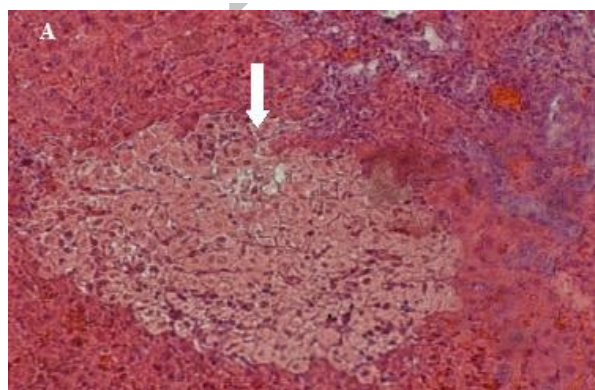
در این مطالعه با استفاده از روش سیستم امتیازدهی نودل، تغییرات مشاهده شده در روزهای مختلف نشان دهنده پیشرفت ضایعات کبدی و تغییرات بافتی بوده و پیشرفت نکرورز سلولی و



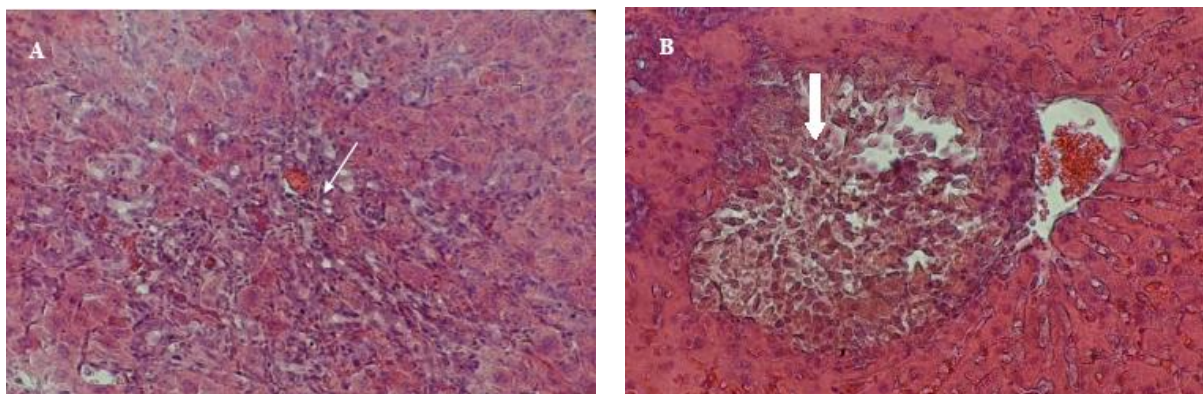
شکل ۲: مقطع بافت کبد نرمال. رنگ آمیزی هماتوکسیلین و ائوزین. حاشیه سلول‌ها کاملاً مشخص بوده و هسته‌ها به وضوح مشاهده می‌شوند (پیکان). (بزرگنمایی ۴۰۰x).



شکل ۳: مقاطع بافت کبد. A و B- بافت کبد هفت روز پس از کلستاز. آماس همراه با شروع نکرورز (پیکان شکل A) و فیبروز (پیکان شکل B) در سلول‌ها نمایان است. (بزرگنمایی ۴۰۰x).



شکل ۴: مقاطع بافت کبد. A و B- بافت کبد سیزده روز پس از کلستاز. نکرورز کانونی (پیکان شکل A) به خوبی قابل مشاهده است. تکثیر مجاری صفاوی، همچنین فیبروز (پیکان شکل B) دیده می‌شود (بزرگنمایی ۴۰۰x).



شکل ۵: مقاطع بافت کبد. A و B- بافت کبد بیست و یک روز پس از کلستاز. نکروز (پیکان شکل A) به صورت گسترده تر مشاهده می‌شود و تکثیر مجاری صفراوی وسیع تر شده است. همچنین مرز سلولی و نظم بافت سالم وجود ندارد (پیکان شکل B). التهاب بافت نیز قابل مشاهده است. (بزرگنمایی ۴۰×).

جدول ۲: بررسی بافت کبد در گروه کنترل و کلستاز با استفاده از سیستم امتیازدهی نودل. عدد صفر: بدون علائم، اعداد یک الی چهار: علائم مختصر، اعداد پنج الی هشت، علائم خفیف، اعداد نه الی دوازده: علائم متوسط، اعداد سیزده الی هجده: علائم مشخص و شدید.

گروه	نکروز	فیبروز	سلول‌های التهابی
شم	۰	۰	۰
۷ روز پس از کلستاز	۱	۰	۲
۱۳ روز پس از کلستاز	۹	۲	۶
۲۱ روز پس از کلستاز	۱۲	۴	۹

بحث

صفرا در هپاتوسیت‌ها می‌تواند باعث از بین رفتن هپاتوسیت‌ها شود. در این پدیده هپاتوسیت‌ها دارای سیتوپلاسم نیمه شفاف شده و سلول‌ها چروکیده می‌شوند. وجود دریاچه‌های صفراوی نشان دهنده تخریب وسیع مجاری می‌باشد، اگرچه این عوارض علاوه بر کلستاز در عفونت‌ها، حساسیت‌های دارویی و پس زدن پیوند نیز مشاهده می‌شود. مطالعات نشان می‌دهند که به‌دلیل برخی ویژگی‌های تشریحی و متابولیک، استخرهای صفراوی در جوندگان تشکیل نمی‌شود در حالی که سایر علائم به خوبی قابل مشاهده است (۱۶).

در این مطالعه از بین رفتن هپاتوسیت‌ها به مقدار زیاد مشاهده شد که می‌تواند به‌دلیل غلظت بالای نمک‌های صفراوی پس از انسداد مجرا و یا کم‌خونی به دلیل کاهش جریان خون سیاهرگ باب باشد (۲۰ و ۲۱). تحقیقات نشان می‌دهند که کاهش جریان خون باب در انسداد خارج کبدی مشاهده می‌شود (۲۲ و ۲۳). این کاهش می‌تواند به کاهش میزان اکسیژن بافت منتهی شود و عاملی برای آسیب‌های بافتی باشد (۱۹). همچنین می‌تواند باعث استرس اکسیداتیو در هپاتوسیت‌ها و اندامک‌های درون سلولی شود که خود باعث ایجاد اثرات سمی توسط نمک‌های صفراوی و بلی‌روبین می‌شود، در صورتی که در حالت عادی باعث آسیب به هپاتوسیت‌ها نمی‌شود. در مطالعه حاضر نواحی متعدد مبتلا به

کلستاز اختلال در ترشح صفرا است که می‌تواند در بسیاری از بیماری‌های کبدی انسان ایجاد شود (۱۶). کلستاز می‌تواند به صورت خارج کبدی با انسداد مجاری صفراوی ایجاد شود و یا داخل کبدی باشد که می‌تواند در اثر انسداد مجاری ایجاد شود و یا تغییرات متابولیک در هپاتوسیت‌ها بدون انسداد اتفاق بیفتد. اگرچه تغییرات پاتوژنیک ایجاد شده در کلستاز برای هر بیماری متفاوت است، اما آسیب سلول‌های کبدی یک ویژگی یکسان بوده که به نقص در عمل کرد، فیبروز و سرانجام نارسایی کبدی منتهی می‌شود. تا اندازه‌ای تجمع نمک‌های صفراوی درون هپاتوسیت‌ها می‌تواند مسئول آسیب به بافت کبدی باشد (۱۷). سایر عوامل در دست تحقیق و بررسی است.

افزایش فعالیت سیستم اوبوئیدی در جریان کلستاز به احتمال زیاد در ایجاد آسیب کبدی حاصل از کلستاز نقش دارد و حداقل تاثیر آن تشدید آسیب کبدی حاصل از تجمع املاح صفراوی در کبد بیماران کلستاتیک می‌باشد (۱۳).

در بیماری انسدادی طولانی مدت، تجمع صفرا درون داکتول‌ها و سایر مجاری صفراوی همچنین در پارانسیم دیده می‌شود که به تشکیل دریاچه‌های صفراوی منجر می‌گردد (۱۸ و ۱۹). تجمع

منابع

1. Reyes H, Simon FR. Intrahepatic cholestasis of pregnancy: an estrogen-related disease. *Semin Liver Dis.* 1993; 13(3): 289-301.
2. Thomson ABR, Shaffer EA. First principles of gastroenterology, the basis of disease and an approach to management. Fifth Edition Janssen & Ortho. 2008; 9: 514-519.
3. Trauner M. Molecular alterations of canalicular transport systems in experimental models of cholestasis: possible functional correlations. *Yale J Biol Med.* 1997; 70(4): 365-378.
4. Trauner M, Meier PJ, Boyer JL. Molecular regulation of hepatocellular transport systems in cholestasis. *J Hepatol.* 1999; 31: 165-178.
5. Bergasa NV, Alling DW, Vergalla J, Jones EA. Cholestasis in the male rat is associated with naloxone-reversible antinociception. *J Hepatol.* 1994; 20(1): 85-90.
6. Homayoun H, Khavandgar S, Namiranian K, Gaskari SA, et al. The role of nitric oxide in anticonvulsant and proconvulsant effects of morphine in mice. *Epilepsy Res.* 2002a; 48: 33-41.
7. Homayoun H, Sayyah M, Dehpour AR. The additive effect of opioids and nitric oxide in increasing pentylene-tetrazole-induced seizure threshold in cholestatic mice. *J Gastroenterol Hepatol.* 2002b; 17(1): 96-101.
8. Spahr L, Negro F, Leandro G, Marinescu O, et al. Impaired hepatic mitochondrial oxidation using the ¹³C-methionine breath test in patients with macrovesicular steatosis and patients with cirrhosis. *Med Sci Monit.* 2003; 9: CR6-11.
9. Wahler JB, Swain MG, Carson R, Bergasa NV, et al. Blood-brain barrier permeability is markedly decreased in cholestasis in the rat. *Hepatology.* 1993; 17: 1103-1108.
10. Ebrahimi F, Tavakoli S, Hajrasouliha AR, Shafaroodi H, et al. Contribution of endogenous opioids and nitric oxide to papillary muscle contractile impairment in cholestatic rats. *Eur J Pharmacol.* 2005; 523(1-3): 93-100.
11. Greim H, Trulzsch D, Czygan P. Mechanism of cholestasis. 6. Bile acids in human livers with or without biliary obstruction. *Gastroenterology.* 1972; 63: 846-850.
12. Bergasa NV, Boyella VD. Liver derived endogenous opioids may interfere with the therapeutic effect of interferon in chronic hepatitis C. *Med Hypotheses.* 2008; 70: 556-559.
13. Jones EA, Neuberger J, Bergasa NV. Opiate antagonist therapy for the pruritus of cholestasis: the

نکروز مشاهده شد که می‌تواند به دلیل کاهش جریان خون به دلیل انسداد باشد و نقش مهمی در مرگ هیپاتوسیت‌ها بازی کند. همچنین با گذشت زمان، افزایش در میزان نکروز مشاهده شد که احتمالاً نشان دهنده گسترش آسیب همراه با کاهش جریان خون است. بررسی‌ها نشان داد که در فرایندهای آسیب کبدی در جریان بیماری کلستاز، تکثیر کلانژیوسیت‌ها و تکثیر و اتساع مجاری صفراوی و اتساع سینوزوئیدها و شریان‌ها دیده می‌شود (۲۴). این تکثیر و اتساع برای حفظ هومئوستاز در درخت صفراوی و عمل کرد ترشحی در زمان سندروم کلستاز ضروری است. حفظ مکانیسم‌های اتوکراین و پاراکراین برای تنظیم هومئوستاز دارای اهمیت بوده و با تکثیر مجاری صفراوی این مهم ایجاد می‌شود (۲۵). انسداد مجرای صفراوی باعث انبساط مجاری صفراوی بالا دست می‌شود و تجمع صفرا و افزایش فشار منتهی به تکثیر و دو برابر شدن مجاری می‌گردد. این مجاری پر پیچ و خم باعث کاهش سرعت جریان صفرا و تشکیل مواد رسوبی می‌شود که به بسته شدن داکتول‌ها می‌انجامد (۱۸). انسداد همچنین می‌تواند باعث ایجاد فیبروز شود که در نهایت منجر به ایجاد سیروز می‌شود.

نتیجه گیری

در این مطالعه تغییرات مشاهده شده در روزهای مختلف نشان دهنده پیشرفت ضایعات کبدی و تغییرات بافتی بود. در مقاطع بافتی کبد موش‌های کلستاتیک در روزهای اول پس از کلستاز، نکروز در سلول‌ها نمایان بوده و نظم سلول‌ها شروع به بهم ریختن کرده بود. همراه با گذشت زمان نکروز سلولی در حال پیشرفت بود. هسته‌ها پررنگ و چروکیده شدند. نکروز به صورت گسترده‌تر دیده شد. هسته‌ها متراکم شده و تکثیر مجاری داخل کبد مشاهده شد. همچنین مرز سلولی وجود نداشت و نظم بافت سالم از بین رفته بود. فیبروز نیز ایجاد شده و در حال پیشرفت بود. به مرور زمان با این ضایعات کبدی احتمال ایجاد سیروز وجود دارد. این مطالعه نشان دهنده اهمیت تشخیص و درمان سریع کلستاز به ویژه در زنان باردار و نوزادان می‌باشد.

تشکر و قدردانی

نویسندگان از جناب آقای دکتر محمدرضا زرین‌دست و جناب آقای دکتر محمد ناصحی همچنین سرکار خانم مهسا رستمی و سرکار خانم مرضیه قاسمی جهت همکاری‌های بی دریغشان نهایت تشکر را دارند.

avoidance of opioid withdrawal-like reactions. *QJM*. 2002; 95(8): 547-552.

14. Cameron GR, Oakley CL. Ligation of the common bile duct. *J. Pathol. Bacteriol.* 1932; 35: 769-798.

15. Knodell RG, Ishak KG, Black WC, Chen TS, et al. Formulation and application of a numerical scoring system for assessing histological activity in asymptomatic chronic active hepatitis. *Hepatology*. 1981; 1:431.

16. Trauner M, Meier PJ, Boyer JL. Molecular pathogenesis of cholestasis. *N Engl J Med*. 1998; 339: 1217-1227.

17. Aller MA, Arias JL, García-Domínguez J, Arias JI, et al. Experimental obstructive cholestasis: the wound-like inflammatory liver response. *Fibrogenesis Tissue Repair*. 2008; 1:6.

18. Sherlock S, Dooley J. Disease of the liver and biliary system. 10th Ed. Blackwell Science LTD. 1997.

19. Alvaro D, Mancino MG, Glaser S, Gaudio E, et al. Proliferating cholangiocytes: a neuroendocrine compartment in the diseased liver. *Gastroenterology*. 2007; 132: 415-431.

20. Mathie RT, Nagorney DM, Lewis MH. Hepatic hemodynamics after chronic obstruction of the biliary tract in the dog. *Surg Gynecol Obstet*. 1988; 166: 125-30.

21. Roselino JE, Castro E, Silva JR, Cenevi R. Lack of control liver gluconeogenesis in cholestatic rats with reduced portal blood flow. *Hepatology*. 1992; 16: 1055-60.

22. Hunt DR. Changes in liver blood flow with development of biliary obstruction in the rat. *Aust N Z J Surg*. 1979; 49:733-7.

23. Mathie RT, Nagorney DM, Lewis MH. Hepatic hemodynamics after chronic obstruction of the biliary tract in the dog. *Surg Gynecol Obstet*. 1988; 166: 125-30.

24. Rodriguez-Garay EA. Cholestasis: human disease and experimental animal models. *Ann Hepatol*. 2003; 2: 150-158.

25. Munshi MK, Priester S, Gaudio E, Yang F. Regulation of Biliary Proliferation by Neuroendocrine Factors. *Am J Pathol*. 2011; 178(2): 472-484.

The Considering of Histological Changes of Liver in Cholestatic Rats in Different Time Periods

Eslimi Isfahani D. Ph.D.^{1*}, Oryan Sh. Ph.D.¹, Nabuni M. Ph.D.² Azarnia M. Ph.D.¹,
Tabatabaei ZS. M.Sc.¹

1. Department of Animal Biology, Faculty of Biological Sciences, Kharazmi (Tarbiat Moalem) Univ, Tehran, Iran

2. Department of Cell and molecular Biology, Faculty of Biological Sciences, Kharazmi (Tarbiat Moalem) Univ, Tehran, Iran

* Email corresponding author: Eslimi@khu.ac.ir

Received: 16 Jul. 2012

Accepted: 1 Jan. 2013

Abstract

Aim: In cholestasis changing bile acids and salts and opioids is associated with trauma, fibrosis and necrosis liver tissue. For examination of liver truma advance, this study shows time effects of closing bile duct on rat liver histological changes.

Material and Methods: Cholestasis was induced in male Wistar rats by bilateral ligation of bile duct and cutting. Animals were divided to four groups (Sham, 7, 13 and 21 days after cholestasis). Rats were killed under anesthesia and immediately their livers were dissected. The specimens were processed routinely and were sectioned into 5 microns thickness slices. The sections were stained by Hematoxiline-Eosin (H&E) method and then studied using optical microscope.

Results: Seven days after cholestasis, hepatocyte necrosis and cell disarrangements were observed in liver sections. Thirteen days after cholestasis, necrotic cells were increased and wrinkle chromatic nuclei were seen. Twenty-one days after cholestasis widespread necrosis was seen. Nuclei condensation and bill duct reproduction were observed. Also cell wall disappeared and tissue was out of order.

Conclusion: Data showed that after disease progression and accumulation of bill salts and acids, expansion of necrosis and fibrosis were rapid, and creation of cirrhosis is a good reason for rapid recognition and treatment of the cholestasis.

Keywords: Cholestasis, Histologic Changes, Liver, Rat