

اثر عصاره هیدروالکلی هسته انگور (*Vitis vinifera L.*) بر سندرم تخمدان پلی کیستیک در رت ماده نژاد ویستارهما محسنی کوچصفهانی^۱ Ph.D.، کاظم پریور^۲ Ph.D.، زهره سلم آبادی^۳ M.Sc.

۱- دانشگاه خوارزمی، دانشکده علوم زیستی، گروه علوم جانوری، تهران، ایران

۲- دانشگاه آزاد اسلامی تهران، واحد علوم تحقیقات، تهران، ایران

۳- دانشجوی کارشناسی ارشد زیست شناسی سلولی تکوینی، دانشگاه خوارزمی، دانشکده علوم زیستی، گروه علوم جانوری، تهران، ایران

* پست الکترونیک نویسنده مسئول: kouchesfehni@yahoo.com

تاریخ پذیرش: ۱۳۹۳/۹/۱۸

تاریخ دریافت: ۱۳۹۳/۶/۹

چکیده

هدف: در این مطالعه تجربی اثر عصاره هیدروالکلی هسته انگور بر سندرم تخمدان پلی کیستیک در رت ماده نژاد ویستار مورد بررسی قرار گرفت.

مواد و روش‌ها: در این مطالعه تجربی ۳۰ سر موش صحرایی به ۶ گروه شامل کنترل، پلی کیستیک و ۴ گروه تجربی تقسیم شدند. چهار گروه تجربی با تزریق درون صفاقی عصاره هسته انگور (دوزهای ۵۰، ۷۵، ۱۰۰، ۲۰۰ میلی گرم بر کیلوگرم به مدت ۱۰ روز) تیمار شدند. تخمدان پلی کیستیک با روش تزریق زیر پوستی ۲ میلی گرم هورمون استرادیول والرات در رت‌های بالغ القا شد. تخمدان‌های کلیه گروه‌ها خارج شد، در فیکساتور بوئن تثبیت گردید و برش‌های ۵ میکرومتری با هماتوکسیلین - ائوزین رنگ آمیزی شدند.

نتایج: نتایج کاهش معنی داری را در تعداد فولیکول‌های بدوی، اولیه، پره آنترال، گراف و جسم زرد در گروه پلی کیستیک در مقایسه با کنترل نشان داد ($P < 0.05$). اندازه‌گیری ضخامت لایه گرانولوزا و تک، قطر فولیکول‌های مختلف و تعداد آن‌ها بهبود زیادی را در گروه‌های PCOS تیمار شده با عصاره هیدروالکلی هسته انگور نشان داد. دوزهای ۵۰ و ۷۵ میلی گرم بر کیلوگرم به‌عنوان دوزهای موثر در نظر گرفته شدند.

نتیجه گیری: بر اساس نتایج این پژوهش می‌توان نتیجه گرفت که عصاره هیدروالکلی هسته انگور می‌تواند در بهبود علائم سندرم تخمدان پلی کیستیک مؤثر واقع شود.

واژگان کلیدی: استرادیول والرات، جسم زرد، سندرم تخمدان پلی کیستیک، عصاره هیدروالکلی هسته انگور

مقدمه

میوه‌هایی است که به‌طور گسترده در سراسر جهان مصرف و اهمیت قابل توجهی در صنایع دارویی و غذایی داشته است. انگور سرشار از پلی فنول است و ۶۰ تا ۷۰ درصد پلی فنول انگور در هسته آن موجود است. هسته انگور دارای خواص آنتی اکسیدانتی قابل توجهی است. ترکیبات فنولیک موجود در دانه انگور فلاونوئیدها هستند از جمله اسید گالیک، مونومر فلاون-۳-اول و الیگومرهای دیگمر و پلیمرهای مشتق از آن (پروسیانیدین). سه فلاون جدید اکسیداتیو به نام‌های وینیفرون‌های A, B, C (Viniferones) از هسته انگور جدا شده است. پلی فنول عصاره هسته انگور، پروآنتوسیانیدین (Proanthocyanidin) در فرانسه برای چندین دهه در درمان اختلالات وریدی و مویرگی (مثل رتینوپاتی، نارسایی سیاهرگی و شکنندگی عروق) به کار می‌رفته است (۵). مطالعات اخیر نشان داده که پروسیانیدین (procyanidins) در هسته انگور دارای اثرات ضدالتهاب، ضد درد مفاصل، ضد آلرژی (۶)، ضد آنژیوژنز (۷)، ضد باکتری (۸)، مهار تکثیر سلولی (۹)، القا آپوپتوزیس (۱۰)، ضد تومور (۱۱)، ضد دیابت (۱۲) و جلوگیری از بیماری‌های قلبی و پیری پوست می‌باشد. مطالعات دیگر نشان داده که پروآنتوسیانیدین هسته انگور از بدن در برابر آفتاب محافظت می‌کند، دید و گردش خون را بهبود می‌بخشد (۵). این مطالعه با هدف تعیین اثر عصاره هیدروالکلی هسته انگور (Grape seed extract, GSE) بر روی سندرم تخمدان پلی کیستیک در رت انجام گرفت.

مواد و روش‌ها

روش تهیه عصاره هیدروالکلی هسته انگور: انگور قرمز از باغ‌های شهر فراهان تهیه و پس از شستن و خشک کردن، هسته‌ها از میوه جدا و آسیاب شدند. مقدار ۷۵ گرم پودر هسته انگور به ۲۰۰ میلی‌لیتر اتانول ۷۰ درصد اضافه و به مدت ۲۴ ساعت در دمای ۴۰ درجه سانتی‌گراد در انکوباتور نگه‌داری شد. روزانه به مدت سه ساعت بر روی دستگاه روتاتور با ۲۰۰ دور در دقیقه چرخانده بعد با کاغذ صافی واتمن شماره ۱ فیلتر و سپس حلال (اتانول) محلول فیلتر شده، با دستگاه تبخیر کننده چرخان (Hoilph آلمان) تبخیر شد (۱۳) و عصاره خشک به‌دست آمد. نمونه‌ها به مدت ۲ ماه در یخچال تا زمان انجام آزمایش نگه‌داری شد.

سندرم تخمدان پلی کیستیک (polycystic ovarian syndrome, PCOS) شایع‌ترین اختلال غدد درون ریز جنسی در زنان است که ۵ تا ۱۰ درصد از زنان را شامل می‌شود. ناباروری به‌علت اختلال بلوغ فولیکول و تخمک‌گذاری و تخمدان‌های پر از کیست و هیپرآندروژنیسم همراه با ناهنجاری‌های متابولیک شامل چاقی، هیپرانسولینما، افزایش خطر ابتلا به دیابت نوع ۲ و بیماری‌های قلبی و عروقی است (۱). PCOS اغلب با اختلالات فیزیولوژیکی شامل افسردگی و بیماری‌های روحی دیگر و اختلالات متابولیکی عمدتاً مقاومت به انسولین و هیپر انسولینما، که به‌عنوان یک فاکتور اصلی مسئول تغییر در تولید آندروژن و متابولیسم تشخیص داده شده است همراه است. اغلب زنان مبتلا به PCOS اضافه وزن یا چاقی دارند (۲). از علائم دیگر سندرم PCOS هیپرآندروژنیسم، ترشح زیاد هورمون زرده ای-Luteinizing Hormone (LH)، کمبود هورمون محرک فولیکولی (Follicle Stimulating Hormone-FSH)، اختلال قاعدگی، پرمویی، ناباروری، عدم تخمک‌گذاری و افزایش فشار خون می‌باشد. اختلال بلوغ تخمک و عدم شایستگی رشد و نمو جنینی در زنان مبتلا به PCOS با غدد درون ریز غیر طبیعی، اختلال متابولیک و تغییر در میکرومحیط‌های داخل فولیکول در طی فولیکولوژن و بلوغ فولیکول مرتبط است (۳). علت PCOS همچنان نامعلوم است، اما غیر طبیعی بودن ذاتی سنتز و ترشح آندروژن‌ها (تستوسترون و آندروستون دیون) احتمالاً علت این سندرم باشد. شواهد روشنی از ترشح زیاد آندروژن توسط سلول تکای تخمدان و اختلال در تولید آندروژن غده آدرنال وجود دارد، علاوه بر این سنتز آندروژن‌ها (تستوسترون و آندروستون دیون) به‌خصوص در بافت چربی در پاتوفیزیولوژی درگیر است (۲). درگیری سیستم عصبی سمپاتیک در پاتولوژی به‌وسیله فیبرهای عصبی کاتکول آمینرژیک در PCOS است. افزایش فعالیت عصب سمپاتیک تخمدان در ایجاد PCOS از طریق تحریک ترشح آندروژن عمل می‌کند. فاکتور رشد عصبی (NGF) یک مارکر قوی برای فعالیت عصب سمپاتیک است و اخیراً در زنان PCOS افزایش تولید NGF تخمدانی نشان داده شده است (۲). ویژگی‌های بیوشیمیایی کمتر رایج PCOS شامل هیپرپرولاکتینمی و اختلال در ترشح هورمون رشد است (۴). انگور یکی از

سانتریفیوژ گردید و پس از جدا کردن سرم تا زمان انجام آزمایش در دمای ۲۰- درجه سانتی‌گراد نگه‌داری شد. تخمدان‌ها بعد از خارج شدن از بدن موش و حذف چربی‌های اضافی با اسکالپل در محلول بوئن الکل فیکس شدند. پس از قالب‌گیری، به‌صورت سریالی و با ضخامت ۵ میکرومتر برش داده و با هماتوکسیلین می‌یر (Mayer) و اتوزین رنگ آمیزی شدند.

آنالیز آماری: برای تجزیه و تحلیل آماری داده‌ها، از آنالیز واریانس یک‌طرفه و نرم افزار SPSS استفاده شد. p-value کمتر از ۰/۰۵ معنی‌دار تلقی شد و نمودارهای مربوطه از طریق برنامه EXCEL رسم گردید.

نتایج

در تخمدان‌های رت‌های بالغ تیمار شده با EV، فولیکول‌های بزرگ کیستیک با لایه گرانولوزای باریک در حد یک یا دو لایه سلولی و تعداد کمی فولیکول‌های کوچک که از مشخصه‌های PCOS است، مشاهده شد. در این گروه جسم زرد مشاهده نشد. در گروه کنترل برخلاف گروه تیمار، تخمدان‌ها فاقد کیست و مملو از جسم زرد بودند که نشان‌دهنده تخمک‌گذاری طبیعی در این گروه است. همچنین میزان فولیکول‌های کوچک به مراتب بیشتر بود. بنابراین بر پایه مشاهدات ما، تیمار با EV پس از ۶۰ روز، منجر به ایجاد کیست و توقف رشد فولیکولی و عدم تخمک‌گذاری طبیعی در این گروه شده است. پس از تیمار تخمدان‌های پلی کیستیک با عصاره هیدروالکلی هسته انگور، بررسی‌های مورفولوژیکی تعدادی جسم زرد را در اکثر آن‌ها نشان داد که نشانه انجام و آغاز تخمک‌گذاری در آن‌هاست. افزایش مشخصی در فولیکول‌های کوچک بین گروه تیمار و PCOS مشاهده گردید.

به‌منظور تعیین اثر عصاره هیدروالکلی هسته انگور بر روی تکوین فولیکولی، فولیکول‌ها بر اساس مورفولوژی به ۶ گروه: فولیکول‌های بدوی (PRI)، فولیکول‌های اولیه (PF)، فولیکول‌های پره آنترال (PA)، فولیکول‌های آنترال (A)، فولیکول‌های کیستیک (C)، و اجسام زرد (CL) دسته‌بندی شدند.

شکل‌های ۱ تا ۶ نشان‌دهنده تخمدان کنترل، PCOS و گروه‌های تیمار شده با دوزهای مختلف ۵۰، ۷۵، ۱۰۰ و ۲۰۰

تعیین LD50 (Lethal dose 50) (دوز کشنده ۵۰ درصد)
به‌روش درون صفاقی: دوز کشنده ۵۰ درصد دوزی است که سبب مرگ نیمی از حیوانات مورد آزمایش می‌گردد و مقدار آن بر حسب وزن ماده مورد تحقیق در واحد وزن حیوان مورد آزمایش محاسبه می‌شود. دوز کشنده ۵۰ درصد درون صفاقی در گروه‌های ۶ تایی، دوز ۱۵۰۰ میلی‌گرم بر کیلوگرم وزن موش‌های ماده نژاد ویستار به‌دست آمد. وضعیت حیوانات بلافاصله پس از تجویز عصاره تا ۴ ساعت پیوسته و بعد از ۷۲ ساعت هر چهار ساعت یک بار و سرانجام به‌مدت ۱۴ روز روزانه تحت مراقبت قرار گرفتند (۱۴).

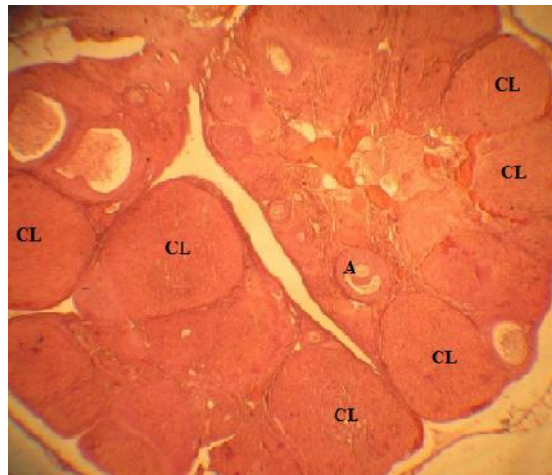روش بررسی

در این تحقیق تجربی از ۳۰ سر رت ماده نژاد ویستار با وزن تقریبی 170 ± 20 گرم استفاده شد که در قفس‌های مخصوص و تحت شرایط محیطی و درجه حرارت مطلوب تقریباً ۲۲ درجه سانتی‌گراد و سیکل روشنایی و تاریکی ۱۲ ساعته و با مصرف آزاد آب و غذا نگه‌داری شدند. انجام آزمایشات بر اساس مصوبات کمیته اخلاق زیستی گروه علوم جانوری در دانشکده علوم زیستی صورت پذیرفت. یک استراتژی مهم برای درک بهتر علت PCOS استفاده از مدل‌های حیوانی است (۱۵). روش القای PCOS انتخاب شده در این تحقیق از طریق تزریق زیر پوستی استرادیول والرات (EV) بود. به تمامی رت‌ها در مرحله استروس سیکل تولیدمثلی، دوز ۲ میلی‌گرم استرادیول والرات که در ۰/۲ میلی‌لیتر روغن کنجد به‌عنوان حلال حل شده بود، به‌صورت زیر پوستی و یک بار تزریق در ناحیه کشاله ران در سطح شکمی تزریق شد (۱). برای تعیین دوز مناسب عصاره هسته انگور، از غلظت‌های مختلف استفاده شد. موش‌ها به ۶ گروه ۵ تایی که شامل گروه‌های کنترل، PCOS و ۴ گروه تجربی تقسیم شدند. گروه‌های تجربی روزانه به‌مدت ۱۰ روز متوالی دوزهای مختلف عصاره ۵۰، ۷۵، ۱۰۰ و ۲۰۰ میلی‌گرم بر کیلوگرم وزن بدن خود عصاره هیدروالکلی هسته انگور محلول در سالین نرمال به‌صورت درون صفاقی دریافت کردند. به موش‌های گروه کنترل نیز به همان اندازه سالین تزریق شد. ۵ روز بعد از اتمام تزریق‌ها موش‌ها به‌وسیله دی اتیل اتر بی‌هوش شده و خون به‌صورت مستقیم از قلب آن‌ها گرفته شد. جهت مطالعه بیوشیمیایی مقدار ۳ تا ۵ میلی لیتر خون استفاده شد و پس از یک ساعت قرار گرفتن در دمای اتاق به‌مدت ۱۰ دقیقه با سرعت ۳۰۰۰ دور در دقیقه

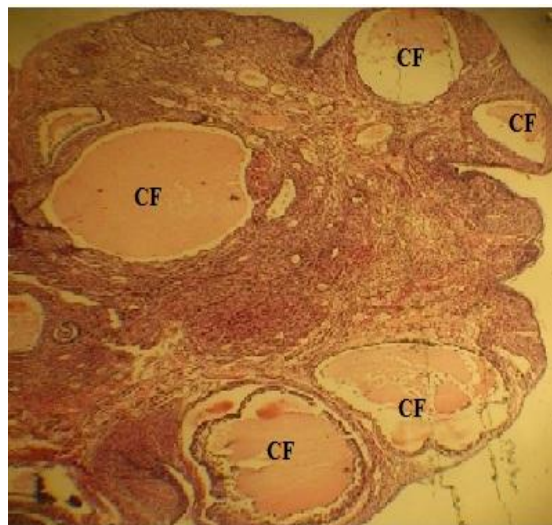
فولیکول های کوچک در گرو های تیماری بیشتر از گروه کنترل است. در تخمدان های PCOS تیمار شده با دوز ۵۰ میلی گرم بر کیلوگرم عصاره هسته انگور فولیکول های مختلف از جمله آنترال و اجسام زرد (تعداد اندک) مشاهده شد (شکل ۳).

در گروه تیمار شده با دوز ۷۵ میلی گرم بر کیلوگرم عصاره تشکیل اجسام زرد و فولیکول های مختلف از جمله اولیه و پره آنترال مشاهده شد (شکل ۴). تخمدان های تیمار شده با دوز ۱۰۰ میلی گرم بر کیلوگرم عصاره هسته انگور فولیکول های مختلف از جمله آنترال و جسم زرد را نشان دادند (شکل ۵). در بررسی مقطع تخمدان گروه PCOS تیمار شده با دوز ۲۰۰ میلی گرم بر کیلوگرم عصاره فولیکول های آنترال پرا آنترال و گراف مشاهده گردید (شکل ۶).

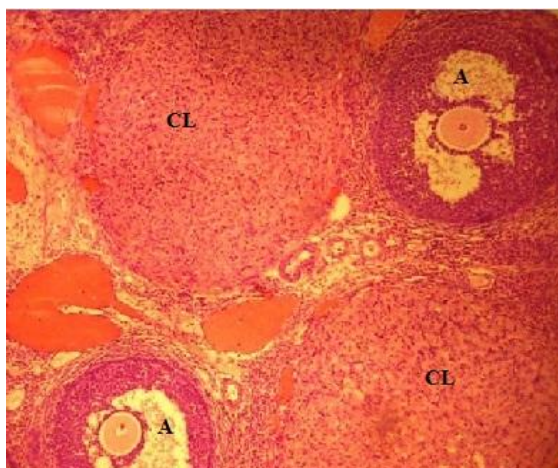
میلی گرم بر کیلوگرم عصاره هیدروالکلی هسته انگور است. . در بررسی مورفولوژی تخمدان های گروه کنترل هیچ فولیکول کیستی مشاهده نشد و تخمدان ها مملو از اجسام زرد و فولیکول های مختلف از جمله آنترال بودند که نشان دهنده تخمک گذاری طبیعی در این گروه است (شکل ۱). در تخمدان های گروه PCOS فولیکول های کیستیک متعدد با لایه گرانولوزای باریک در حد یک یا دو لایه سلولی که از مشخصات تخمدان های پلی کیستیک است و تعداد کمی فولیکول های کوچک مشاهده شد (شکل ۲). پس از تیمار تخمدان های PCOS با عصاره هسته انگور بررسی های مورفولوژیکی نشان داد که تعداد کیست ها و اندازه آن ها کاهش یافته است و اجسام زرد ظهور پیدا کرده اند و میزان



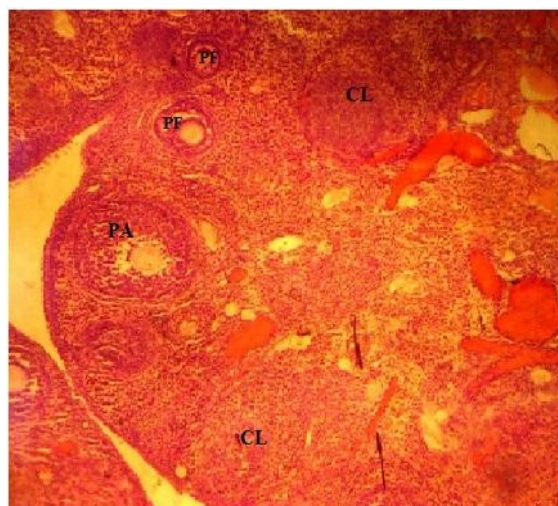
شکل ۱: مقطع تخمدان گروه کنترل که اجسام زرد متعدد را نشان می دهد (بزرگنمایی میکروسکوپی ۱۰۰×). رنگ آمیزی هماتوکسیلین-ئوزین CL: جسم زرد A: فولیکول آنترال



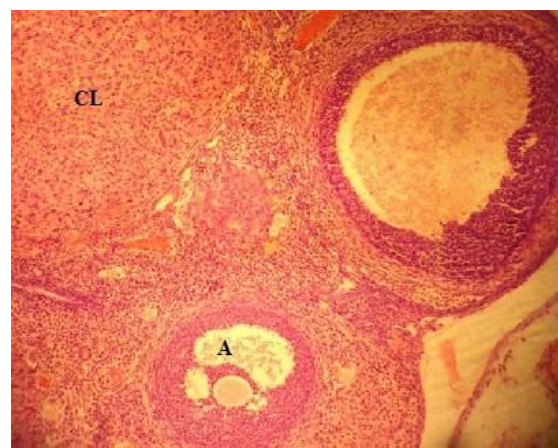
شکل ۲: مقطع تخمدان PCOS که کیست های متعدد در گروه PCOS را نشان می دهد (بزرگنمایی میکروسکوپی ۱۰۰×). رنگ آمیزی هماتوکسیلین-ئوزین CF: فولیکول کیستیک



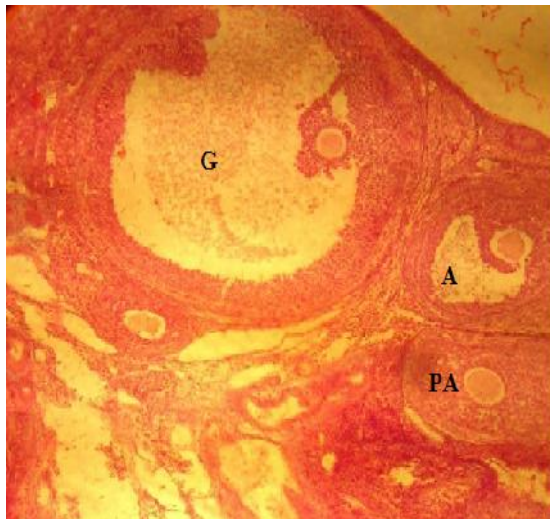
شکل ۳: مقطع تخمدان گروه PCOS بیمار شده با دوز ۵۰ میلی‌گرم بر کیلوگرم عصاره هیدروالکلی هسته انگور که تشکیل جسم زرد و فولیکول‌های آنترال را نشان می‌دهد (بزرگ‌نمایی میکروسکوپی $\times 100$). رنگ آمیزی هماتوکسیلین-ئوزین CL: جسم زرد، A: فولیکول آنترال



شکل ۴: مقطع تخمدان گروه PCOS تیمارشده با دوز ۷۵ میلی‌گرم بر کیلوگرم عصاره هیدروالکلی هسته انگور که تشکیل اجسام زرد و فولیکول‌های اولیه و پره آنترال را نشان می‌دهد (بزرگ‌نمایی میکروسکوپی $\times 100$). رنگ آمیزی هماتوکسیلین-ئوزین CL: جسم زرد، PA: فولیکول پره آنترال، PF: فولیکول اولیه



شکل ۵: مقطع تخمدان گروه PCOS تیمار شده با دوز ۱۰۰ میلی گرم بر کیلوگرم عصاره هیدروالکلی هسته انگور که تشکیل جسم زرد و فولیکول آنترال را نشان می دهد (بزرگنمایی میکروسکوپی $\times 100$). رنگ آمیزی هماتوکسیلین-ائوزین CL. جسم زرد، A فولیکول آنترال



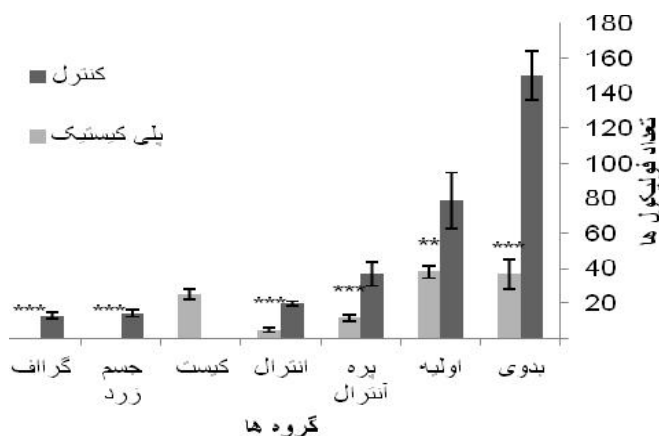
شکل ۶: مقطع تخمدان گروه PCOS تیمار شده با دوز ۲۰۰ میلی گرم بر کیلوگرم عصاره هیدروالکلی هسته انگور که تشکیل فولیکول گراف، آنترال و پره آنترال را نشان می دهد (بزرگنمایی میکروسکوپی $\times 100$). رنگ آمیزی هماتوکسیلین-ائوزین G. فولیکول گراف، A فولیکول آنترال، PA فولیکول پره آنترال

آنترال و پره آنترال بین این دو گروه اختلاف معنی داری مشاهده نشد (نمودار ۲).

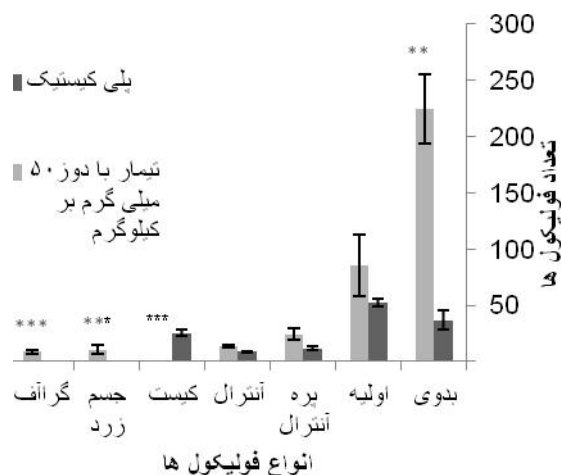
با مقایسه تخمدان های گروه PCOS تیمار شده با دوز ۷۵ میلی گرم بر کیلوگرم عصاره هسته انگور و گروه PCOS اختلاف معنی دار ($p < 0.021$) در تعداد فولیکول بدوی، ($p < 0.018$) در تعداد پره آنترال، ($p < 0.004$) در تعداد گراف، ($p < 0.007$) در تعداد جسم زرد و ($p < 0.001$) در تعداد فولیکول کیستیک مشاهده گردید و اختلاف معنی داری در تعداد فولیکول آنترال در این دو گروه مشاهده نگردید (نمودار ۳).

بررسی آماری تعداد فولیکول های بدوی اختلاف معنی دار ($p < 0.001$)، تعداد فولیکول اولیه اختلاف معنی دار ($p < 0.002$)، تعداد فولیکول های پره آنترال، آنترال، گراف، جسم زرد و کیست اختلاف معنی داری ($p < 0.001$) را در گروه PCOS با مقایسه گروه کنترل نشان داد (نمودار ۱).

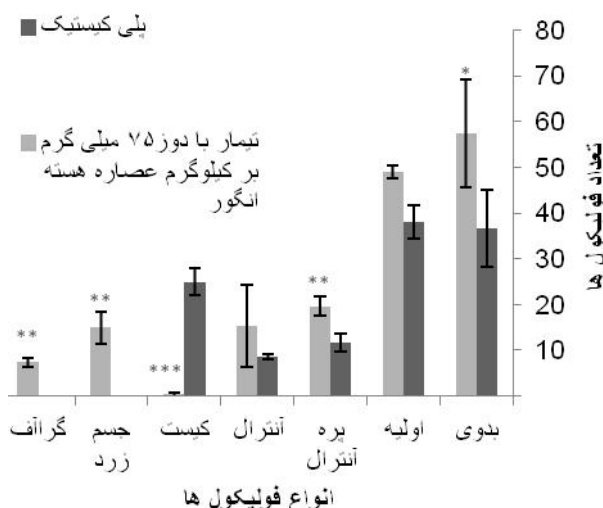
با مقایسه تخمدان های گروه پلی کیستیک تیمار شده با عصاره هیدروالکلی هسته انگور با دوز ۵۰ میلی گرم بر کیلوگرم با PCOS اختلاف معنی دار ($p < 0.008$) در فولیکول بدوی، اختلاف معنی دار ($p < 0.001$) در فولیکول گراف و کیستیک و جسم زرد مشاهده گردید، در حالی که در تعداد فولیکول های



نمودار ۱: مقایسه نتایج حاصل از مورفومتری گروه های مختلف فولیکولی در رت های تیمار شده با استرادیول والرات (پلی کیستیک) در مقایسه با کنترل (میانگین \pm انحراف معیار). $p < 0.001$ *** $p < 0.01$ ** $p < 0.05$ *.



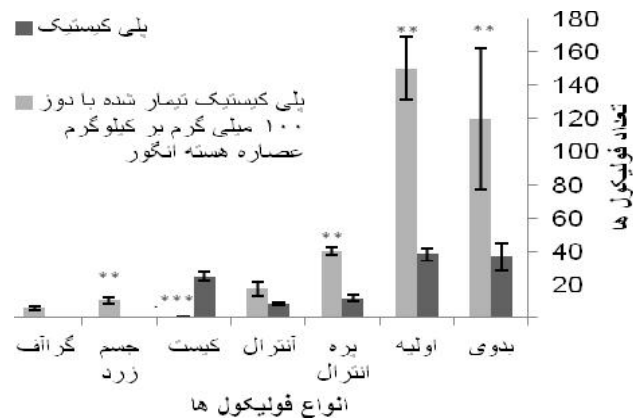
نمودار ۲: مقایسه نتایج حاصل از مورفومتری گروه‌های مختلف فولیکولی در تخمدان پلی کیستیک رت‌های تیمار شده با دوز ۵۰ میلی‌گرم بر کیلوگرم عصاره هیدروالکلی هسته انگور در مقایسه با تخمدان پلی کیستیک تیمار نشده ($n=5$) (میانگین \pm انحراف معیار). $p < 0.01$ *** $p < 0.001$ ** .



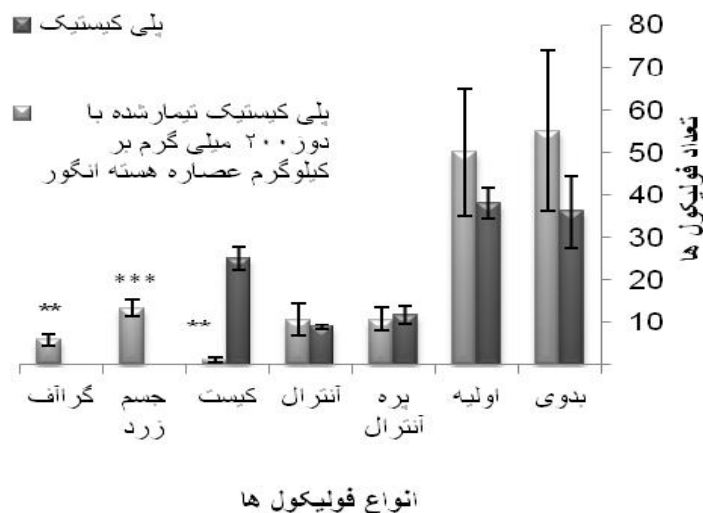
نمودار ۳: مقایسه نتایج حاصل از مورفومتری گروه‌های مختلف فولیکولی در تخمدان پلی کیستیک رت‌های تیمار شده با دوز ۷۵ میلی‌گرم بر کیلوگرم عصاره هیدروالکلی هسته انگور در مقایسه با تخمدان پلی کیستیک تیمار نشده ($n=5$) (میانگین \pm انحراف معیار). $p < 0.01$ *** $p < 0.001$ ** .

با مقایسه تخمدان‌های گروه پلی کیستیک تیمار شده با دوز ۱۰۰ میلی‌گرم بر کیلوگرم عصاره هسته انگور و PCOS اختلاف معنی‌دار ($p < 0.01$) در تعداد فولیکول بدوی، ($p < 0.009$) در تعداد فولیکول اولیه، ($p < 0.015$) در تعداد پره آنترال، ($p < 0.007$) در تعداد جسم زرد و ($p < 0.001$) در تعداد کیست مشاهده گردید و در تعداد فولیکول آنترال و گراف اختلاف معنی‌داری مشاهده نگردید (نمودار ۴).

با مقایسه تخمدان‌های گروه PCOS تیمار شده با دوز ۲۰۰ میلی‌گرم بر کیلوگرم عصاره هیدروالکلی هسته انگور با PCOS اختلاف معنی‌دار ($p < 0.01$) در تعداد فولیکول کیستیک، ($p < 0.001$) در تعداد جسم زرد و ($p < 0.029$) در تعداد گراف مشاهده گردید. در حالی که در تعداد فولیکول‌های پریموردیال، اولیه، پره آنترال و آنترال اختلاف معنی‌داری مشاهده نگردید (نمودار ۵).



نمودار ۴: مقایسه نتایج حاصل از مورفومتری گروه‌های مختلف فولیکولی در تخمدان پلی کیستیک رت‌های تیمار شده با دوز 100 میلی‌گرم بر کیلوگرم عصاره هیدروالکلی هسته انگور در مقایسه با تخمدان پلی کیستیک تیمار نشده ($n=5$) (میانگین \pm انحراف معیار). $p < 0.01$ ** $p < 0.001$ ***. * $p < 0.05$.

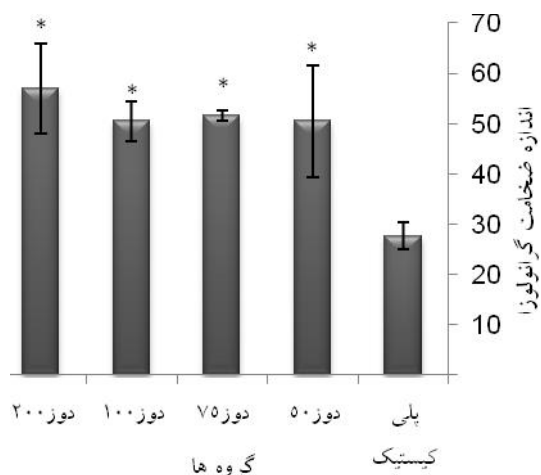


نمودار ۵: مقایسه نتایج حاصل از مورفومتری گروه‌های مختلف فولیکولی در تخمدان پلی کیستیک رت‌های تیمار شده با دوز 200 میلی‌گرم بر کیلوگرم عصاره هیدروالکلی هسته انگور در مقایسه با تخمدان پلی کیستیک تیمار نشده ($n=5$) (میانگین \pm انحراف معیار). $p < 0.01$ ** $p < 0.001$ ***. * $p < 0.05$.

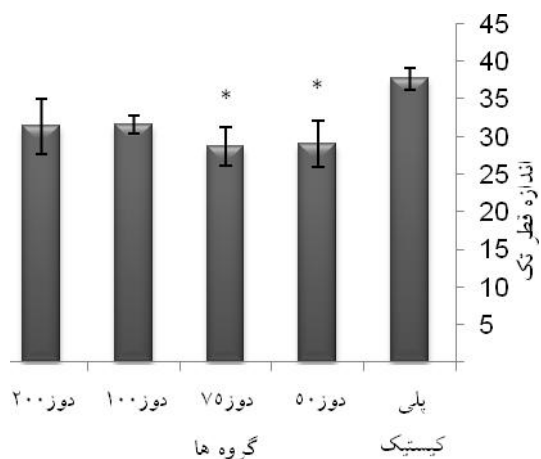
اندازه‌گیری قطر فولیکول‌های آنترال در گروه PCOS نسبت به کنترل افزایش معنی‌داری ($p < 0.01$) را نشان داد که به علت وجود کیست‌های بزرگ و پر از مایع است. کاهش معنی‌داری در اندازه قطر فولیکولی بین گروه تیمار با دوز 50 ($p < 0.01$) و دوز 75 ($p < 0.05$) عصاره هسته انگور و پلی کیستیک مشاهده شد (نمودار ۸).

اندازه‌گیری ضخامت لایه گرانولوزا گروه‌های PCOS تیمار شده با عصاره هیدروالکلی هسته انگور در مقایسه با PCOS افزایش معنی‌داری ($p < 0.05$) را نشان داد (نمودار ۶).

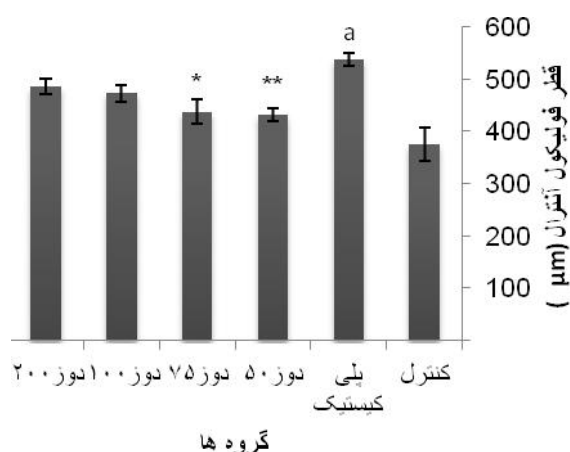
اندازه‌گیری قطر لایه تک فولیکول آنترال در گروه‌های PCOS تیمار شده با عصاره هیدروالکلی هسته انگور در مقایسه با PCOS کاهش معنی‌داری ($p < 0.05$) را در دوز‌های 50 و 75 میلی‌گرم بر کیلوگرم عصاره هیدروالکلی هسته انگور در مقایسه با گروه PCOS نشان داد (نمودار ۷).



نمودار ۶: مقایسه قطر لایه گرانولوزا در گروه‌های پلی کیستیک تیمار شده با عصاره هیدروالکلی هسته انگور با پلی کیستیک تیمار نشده ($p < 0.05$) *



نمودار ۷: مقایسه قطر لایه تک در گروه‌های پلی کیستیک تیمار شده با عصاره هیدروالکلی هسته انگور با پلی کیستیک تیمار نشده ($p < 0.05$) *



نمودار ۸: مقایسه قطر فولیکول آنترال در گروه‌های مختلف. ^a معنی‌داری گروه پلی کیستیک با کنترل را نشان می‌دهد ($p < 0.001$).

**#: کاهش معنی‌دار قطر فولیکول دوز ۵۰ را نسبت به گروه پلی کیستیک نشان می‌دهد ($p < 0.01$).

*#: کاهش معنی‌دار قطر فولیکول دوز ۷۵ را نسبت به گروه پلی کیستیک نشان می‌دهد ($p < 0.05$).

غلظت هورمون LH پایه پلازما در حیوانات PCOS در ۲ تا ۸ هفته بعد از تیمار با EV در محدوده کمتر از نرمال است در حالی که بعد از ۲۲ هفته LH پلازما بالاتر از محدوده نرمال است (۱۷). در این تحقیق نیز LH پلازما در رت‌های تیمار شده با EV افزایشی مشابه با تحقیقات فوق داشته است.

در شرایط پاتولوژیک مثل PCOS معمولاً تخمدان‌ها بزرگ و با هیپرپلازی سلول‌های تک بینابینی (Ti) همراه هستند که با اختلال عملکرد تخمدان مرتبط است. سلول‌های Ti نقش مهمی در تنظیم عملکرد تخمدان بازی می‌کنند. آنتی‌اکسیدانت‌ها، رشد سلول‌های Ti را مهار می‌کنند. رزواترول یک پلی‌فنول طبیعی است که در غلظت بالا در انگور، انواع توت، آجیل و شراب قرمز وجود دارد و دارای خواص بالقوه مفید ضد سرطان، ضد التهاب، آنتی‌اکسیدانت و محافظت از قلب است. نشان داده شده که رزواترول تکثیر سلولی را مهار می‌کند و آپوپتوزیس سلول‌های Ti تخمدان را از طریق محدود کردن سنتز DNA و زنده ماندن سلول‌ها، افزایش فعالیت کاسپاز ۳/۷ و قطعه‌قطعه شدن DNA و القای تغییرات مورفولوژیکی هسته ای و سایتواسکلتونی موجب می‌شود (۱۸). در این تحقیق تیمار با عصاره هسته انگور باعث کاهش قطر تک در گروه‌های PCOS شده است که احتمالاً رزواترول موجود در عصاره هسته انگور رشد سلول‌های Ti را مهار کرده است که هم‌سو با نتایج مطالعه فوق می‌باشد.

در مطالعه‌ای نشان دادند که سم زنبور عسل با اثرات آنتی‌اکسیدانتی و ضد التهابی در رت‌های مبتلا به تخمدان پلی‌کیستیک باعث افزایش تعداد فولیکول‌های کوچک و پیدایش اجسام زرد در تخمدان شده است (۱۹).

هم‌سو با مطالعه فوق در این تحقیق نیز عصاره هسته انگور احتمالاً به علت خاصیت آنتی‌اکسیدانتی و ضد التهابی باعث افزایش تعداد فولیکول‌های تخمدان و تشکیل اجسام زرد در تخمدان پلی‌کیستیک شده است.

آروماتاز آنزیمی است که آندروژن را به استروژن تبدیل می‌کند. عصاره هیدروالکلی هسته انگور شامل سطوح بالای دیم‌های پروسیانیدین است که نشان داده شده به‌عنوان مهار کننده قوی آروماتاز عمل می‌کند (۲۰) بسیاری از اجزای عصاره هسته انگور، به‌عنوان مثال پروسیانیدین B نشان داده شده که مهار کننده آروماتاز هستند. این مواد شیمیایی در سطوح بالا در هسته انگور یافت شده است. (۲۱). اعتقاد بر این است که

مقایسه دوزهای ۵۰، ۷۵، ۱۰۰ و ۲۰۰ میلی‌گرم بر کیلوگرم عصاره هیدروالکلی هسته انگور که در این تحقیق به رت‌های مبتلا به سندرم تخمدان پلی‌کیستیک به‌صورت درون صفاقی به‌مدت ۱۰ روز تزریق شد نشان می‌دهد که در اکثر موارد تعداد فولیکول‌های کوچک و همچنین تعداد فولیکول‌های آنترال و گراف افزایش یافته است، به‌علاوه جسم زرد در هر ۴ دوز افزایش چشم‌گیری را نشان داد که بیان‌گر بهبود چشم‌گیر در وضعیت تخمدان‌های پلی‌کیستیک است. با این حال، بین دوزهای مورد مطالعه در دوز ۲۰۰ میلی‌گرم بر کیلوگرم عصاره هیدروالکلی هسته انگور تورم شدید شکمی، تجمع مایع در حفره صفاق و تغییر حالت شدید ظاهری در اندام‌های بدن مشاهده گردید. با توجه به نتایج این تحقیق دوزهای پایین ۵۰ و ۷۵ میلی‌گرم بر کیلوگرم عصاره هیدروالکلی هسته انگور به‌عنوان دوزهای موثر در نظر گرفته شدند.

بحث

در این تحقیق تجربی سندرم تخمدان پلی‌کیستیک با استفاده از تزریق زیر پوستی استرادیول والرات القا شد و اثر دوزهای مختلف عصاره هسته انگور بر میزان رشد و نمو فولیکولی و بهبود علائم این بیماری بر اساس مشاهدات مورفولوژیکی، مورفومتری و هورمونی بررسی گردید. مدل رت برای القا تجربی تخمدان پلی‌کیستیک (PCO) به‌وسیله یک‌بار تزریق استرادیول والرات ایجاد می‌شود که مشابه PCOS انسان است. در این مدل کیست‌ها بعد از ۸ تا ۹ هفته بعد از یک بار تزریق EV ظاهر می‌شوند. رت‌های ماده عدم تخمک‌گذاری منظم، فاز اسمیر واژینال شاخی پایدار (PVC) و تخمدان پلی‌کیستیک را بعد از ۸ هفته از تیمار با EV نشان دادند. (۱۶). در این تحقیق نیز کیست‌ها ۸ تا ۹ هفته بعد از یک بار تزریق EV ظاهر شدند که هم‌سو با نتایج مطالعه فوق می‌باشد.

چرخه رت‌های بالغ ماده با یک بار تزریق استرادیول والرات دچار اختلال سیکل عدم تخمک‌گذاری و تخمدان پلی‌کیستیک شدند که شامل افزایش تعداد فولیکول‌های آترتیک و کیستیک با لایه سلولی گرانولوزای نازک و لایه تک‌ای ضخیم غیرطبیعی می‌باشد (۱). در این تحقیق القا با استفاده از EV صورت گرفت و افزایش فولیکول‌های آترتیک و کیستیک با لایه سلولی گرانولوزای نازک و تک‌ای ضخیم هم‌سو با مطالعه فوق مشاهده گردید.

تشکر به عمل می‌آید. از زحمات سرکارخانم لطیفه کریم زاده که در انجام این تحقیق همکاری نمودند تشکر می‌گردد.

منابع

1. Walters K, Allan C, Handelsman D. Rodent Models For Human polycystic Ovary Syndrome. *Biology of Reproduction*. 2012; 86 (5): 149,1-12.
2. Pasquali R, Stener-Victorin E, Ylidiz B, Duleba A, et al. PCOS Forum: research in polycystic Ovary syndrome today and tomorrow. *Clinical Endocrinology*. 2011; 74(4): 424-433.
3. Qiao J, Feng H. Extra and intra-ovarian factors in polycystic ovary syndrome: impact on oocyte maturation and embryo developmental competence. *Human Reproduction Update*. 2011; 17(1): 17-33.
4. Franks S. Polycystic Ovary Syndrome. *The new England Journal of Medicine*. 1995; 333:853-861.
5. Arora P, Ansari S, Nazish I. Bio-Functional Aspects of Grape seeds- A Review International. *Journal of Phytomedicine*. 2010; 2: 177-185.
6. Chen B, Hung M, Chen J, Chang H, et al. Anti-allergic activity of grape seed extract (GSE) on RBL-2H3 mast cells. *Food chemistry*. 2012; 132(2): 968-974.
7. Huang S, Yang N, Liu Y, Hu L, et al. Grape seed proanthocyanidins inhibit angiogenesis via the down regulation of both vascular endothelial growth factor and angiopoietin signaling. *Nutrition Research*. 2012; 32(7): 530-536.
8. Silvan J, Mingo E, Hidalgo M, Pascual-Teresa S, et al. Antibacterial activity of a grape seed extract and its fractions against *Campylobacter* spp. *Food control*. 2013; 29(1): 25-31.
9. Leifert W, Abegwardena M. Grape seed and red wine polyphenol extracts inhibit cellular cholesterol uptake, cell proliferation, and 5-lipoxygenase activity. *Nutrition Research*. 2008; 28: 842-850.
10. Dinicola S, Cucina A, Pasqualato A, Proietti S, et al. Apoptosis inducing factor and caspase dependent apoptotic pathways triggered by different grape seed extracts on human colon cancer cell line. *British Journal of Nutrition*. 2010; 104(6): 824-832.
11. Alfay A, Eahmed A, Fatani A. Protective effect of red grape seeds proanthocyanidins against induction of diabetes by alloxan in rats. *Pharmacological Research*. 2005; 52: 264-270

یک کاهش نسبی در آروماتاز در زنان مبتلا به PCOS وجود دارد که تولید فولیکول رسیده و تخمک‌گذاری کارآمد را کاهش می‌دهد. برای رفع نسبی این نقص مهارکننده‌های آروماتاز به‌منظور تحریک تخمک‌گذاری استفاده می‌شوند که عمل انتخابی آن‌ها مهار تبدیل آندروژن‌ها به استروژن است و به این ترتیب مقدار استروژن را کاهش می‌دهند، در نتیجه فیدبک مثبت در هیپوفیز باعث افزایش FSH و تخمک‌گذاری بهینه می‌شود (۲۲).

در این تحقیق نیز احتمالاً عصاره هیدروالکلی هسته انگور با خاصیت مهارکنندگی آروماتاز باعث تحریک تخمک‌گذاری در گروه‌های PCOS تیمار شده با عصاره و افزایش تعداد گروه‌های مختلف فولیکولی شده است.

جلودار و همکارانش (۲۳) گزارش کردند که عصاره میوه گیاه پنج انگشت در دوز ۳۶۵ میلی‌گرم بر کیلوگرم در موش‌های مبتلا به PCOS سبب افزایش فولیکول‌های مختلف و تعداد جسم زرد و کاهش در تعداد فولیکول‌های کیستی موجود بر روی تخمدان شده است. پژوهش‌های داروشناسی نشان داده اند که عصاره گیاه پنج انگشت اثر غیر مستقیم تحریک جسم زرد همراه با اثرات ضد استروژنی را داراست (۲۴).

نتیجه گیری

با توجه به یافته‌های این تحقیق می‌توان نتیجه‌گیری کرد که دوزهای پایین (۵۰ و ۷۵ میلی‌گرم بر کیلوگرم) عصاره هیدروالکلی هسته انگور به‌صورت تزریق درون صفاقی می‌تواند در بهبود علائم PCOS موثر واقع شود و منجر به جهت‌گیری تخمدان مبتلا به PCOS به‌سمت تخمدان طبیعی شود. دوز ۲۰۰ میلی‌گرم بر کیلوگرم عصاره هیدروالکلی هسته انگور به‌صورت تزریق درون صفاقی با اثرات تخریبی (تورم در ناحیه شکم، تجمع مایع در حفره صفاق و تغییرات شدید ظاهری در اندام‌ها) همراه بود. بنابراین یک پاسخ وابسته به دوز مشاهده شد. به‌علاوه با توجه به اثر تخریبی دوزهای بالاتر در مصرف آن جهت درمان باید احتیاط گردد.

تشکر و قدردانی

این مقاله منتج از پایان‌نامه کارشناسی ارشد می‌باشد. بدین وسیله از ریاست محترم دانشکده علوم زیستی دانشگاه خوارزمی

12. Zhao J, Wang J, Chen Y, Agarwal R. Anti tumor-promoting activity of a polyphenolic fraction isolated from grape seed. *Carcinogenesis*. 1999; 20(9): 1737-1745.
13. Harborne, J.B. *Phytochemical Methods-A Guide to Modern Techniques of Plant Analysis*. 3th Ed. London: Chapman and Hall; 1998.
14. Twaij H, Kery A, Khazraji N. some pharmacological, toxicological and phytochemical investigations on centaurea phyllocephala. *Journal of Ethnopharmacology* . 1983; 9: 299-314.
15. Franks S. Animal Models and the Developmental Origins of Polycystic Ovary Syndrome: Increasing Evidence for the Role of Androgens in Programming Reproductive and Metabolic Dysfunction. *Endocrinology*. 2012; 153(6): 2536–2538.
16. Brawer R, Munoz M, Farookhi R. Development of the Polycystic Ovarian Condition (PCO) in the Estradiol Valerate-Treated Rat. *Biology Of Reproduction*. 1986; 35: 647-655.
17. Schulster A, Farookhi R, Brawer J. Polycystic ovarian condition in Estradiol Valerate-Treated Rats: Spontaneous Changes in characteristic Endocrine Feature. *Biology of Reproduction*. 1984; 31:587-593.
18. Wong D, Villanueva J, Cress A, Duleba A. Effects of resveratrol on proliferation and apoptosis in rat ovarian theca-interstitial cells. *Molecular Human Reproduction*. 2010; 16(4): 251– 259.
19. Kouchesfahani H, Nabyooni M, Adham H. [Effect of bee venom on polycystic ovarian syndrome in rats]. *J Beheshti univ of Med Sci*. 2010; 15(73):1-6. persian
20. Kijima L, Phung S, Hur G, Kwok S, et al. Grape Seed Extract Is an Aromatase Inhibitor and a Suppressor of Aromatase Expression. *Cancer Res*. 2006; 66(11): 5960-5967.
21. Eng E, Ye J, Williams D, Phung S, et al. Suppression of Estrogen Biosynthesis by Procyanidin Dimers in Red Wine and Grape Seeds. *Cancer Research*. 2003; 63: 8516 – 8522.
22. Badawy A, Elnashar A. Treatment options for polycystic ovary syndrome. *International Journal of Women's Health*. 2011;8(3): 25–35.
23. Jelodar G, Karami E. [Effect of Hydroalcoholic Extract of vitex Agnus-castus Fruit on Ovarian Histology in rat with induced polycystic ovary syndrome (PCOS)]. *J Babol univ Med sci*. 2013; 15(3). persian
24. Borriore P, Di Luigil, Maffulli N, Pigozzi F. [Herbal supplement: cause for concern?]. *J Sports Sci Med*. 2008; 7(4):562-4. Persian.

Effect of Hydroalcoholic Grape Seed Extract (*Vitis vinifera* L.) on Polycystic Ovarian Syndrome in Female Wistar Rat

Mohseni Kouchesfahani H, Ph.D.^{1*}, Parivar K, Ph.D.², Salmabadi Z, M.Sc³

1. Cell & Developmental Biology, Faculty of Biological Sciences, Kharazmi University, Tehran, Iran

2. Cell & Developmental Biology, Science and Research Branch of Islamic Azad University, Tehran, Iran

3. Department of Animal Biology, Student of Cell & Developmental Biology, Kharazmi University, Tehran, Iran

* Email corresponding author: kouchesfehani@yahoo.com

Received: 31 Aug. 2014

Accepted: 9 Dec. 2014

Abstract

Aim: In this experimental study effect of grape seed extract on polycystic ovarian syndrome (PCOS) in female Wistar rats, were assessed.

Material and Methods: In this experimental study 30 rats were divided into 6 groups including control, the PCOS and four experimental groups. Four experimental groups were treated with intraperitoneal injection of grape seed extract (doses 50, 75, 100, 200 mg/kg for 10 days). Polycystic ovary was induced by subcutaneous injection of 2 mg estradiol valerate in adult rats. Ovaries of all groups were removed, fixed in Bouin's fixative and 5 µm sections were stained using Hematoxylin-Eosin.

Results: Results showed a significant decrease in the number of primordial, primary, preantral, Graafian follicles and corpus luteum in PCOS group with comparison with control ($P < 0.05$). Measuring granulosa layer and theca thickness, various follicles diameters and their numbers showed much improvement in treated PCOS groups with hydroalcoholic grape seed extract. Fifty and seventy five mg/kg doses were considered as effective doses.

Conclusion: According to this study results, it can be concluded that hydroalcoholic grape seed extract can improve the symptoms of polycystic ovarian syndrome.

Key words: Estradiol valerate, Corpus luteum, Polycystic ovarian syndrome, Hydroalcoholic Grape seed extract.