

## اثرات محافظت کبدی عصاره هیدروآتانولی *L. Tragopogon graminifolius* در بهبود آسیب کبدی موش‌های صحرایی نر تحت مسمومیت حاد با تتراکلرید کربن

لیلا السادات ندایی<sup>۱</sup>، ناصر میرازی<sup>۲\*</sup> Ph.D.

۱- دانشگاه آزاد اسلامی واحد همدان، دانشکده علوم پایه، گروه زیست شناسی، همدان، ایران

۲- دانشگاه بوعلی سینا، دانشکده علوم پایه، گروه زیست شناسی، همدان، ایران

\* پست الکترونیک نویسنده مسئول: mirazi205@gmail.com

تاریخ پذیرش: ۱۳۹۴/۵/۲۴

تاریخ دریافت: ۱۳۹۴/۲/۹

### چکیده

**هدف:** در مطالعه حاضر، اثرات محافظتی عصاره هیدروآتانولی (*Tragopogon graminifolius* extract (THE) در یک مدل آزمایشگاهی مسمومیت CCL<sub>4</sub> مورد بررسی قرار گرفت.

**مواد و روش‌ها:** سه گروه (هر گروه ۶ سر) موش صحرایی نژاد ویستار با مخلوطی حاوی ۲ میلی‌لیتر بر کیلوگرم وزن بدن از روغن زیتون استریلیزه و CCL<sub>4</sub> با نسبت ۱:۱، به همراه به ترتیب ۴۰۰، ۸۰۰ و ۱۶۰۰ میلی‌گرم بر کیلوگرم وزن بدن از THE مورد تیمار قرار گرفتند. گروه شاهد مخلوطی حاوی ۲ میلی‌لیتر بر کیلوگرم روغن زیتون CCL<sub>4</sub> با نسبت ۱:۱ دریافت کردند. گروه شم ۲ میلی‌لیتر بر کیلوگرم روغن زیتون دریافت نمودند. گروه کنترل ۰/۵ میلی‌لیتر سرم سالیین نرمال به صورت درون صفاقی دریافت نمودند. بعد از ۹۶ ساعت، بررسی پاتولوژی بافت کبد و پارامترهای بیوشیمیایی سرمی (نظیر ALT و AST و ALP) در بین گروه‌های مورد تیمار با مخلوط CCL<sub>4</sub> و دوزهای مختلف THE در مقایسه با کنترل انجام شد.

**نتایج:** نتایج نشان داد دریافت CCL<sub>4</sub> موجب نکروز و التهاب حاد در کبد موش‌ها می‌شود. تیمار با THE منجر به یک کاهش وابسته به دوز معنی‌دار ( $p < 0.05$ ) در تمامی پارامترهای بیوشیمیایی و هیستولوژیکی بافت کبد مورد بررسی قرار گرفت.

**نتیجه گیری:** مطالعه حاضر نشان می‌دهد که عصاره *Tragopogon graminifolius L.* حاوی ترکیبات شیمیایی محافظت کننده ای نظیر آنتی اکسیدانت‌ها و فلاونوئیدها است که قادرند با مکانیسم‌هایی نظیر مقابله با استرس اکسیداتیو، کبد را در برابر آسیب‌های کبدی ناشی از مسمومیت با تتراکلرید کربن محافظت کنند.

**واژگان کلیدی:** مسمومیت کبدی، تتراکلرید کربن، شنگ، موش صحرایی

## مقدمه

مسمومیت کبدی یکی از مشکلات رایج پزشکی در سراسر دنیا است. نقش کبد به عنوان اندامی مرکزی در متابولیسم بسیاری از داروها و مواد شیمیایی، آن را مستعد بسیاری از مسمومیت‌ها می‌سازد (۱). بر اساس منابع موجود، سمیت کبدی با مکانیسم‌های متنوعی به وقوع می‌پیوندد. یکی از مکانیسم‌های عمده مرتبط با سمیت کبدی شامل تشکیل رادیکال‌های آزاد و ایجاد استرس اکسیداتیو در کبد است (۲). در حال حاضر مشخص شده است که رادیکال‌های آزاد و استرس اکسیداتیو دار نقش مهمی در سمیت کبدی و همچنین برخی دیگر از بیماری‌های کبدی است. گونه‌های رادیکال آزاد قادر به برهم کنش با ماکرومولکول‌های سلولی نظیر؛ لیپیدها، پروتئین‌ها و نوکلئیک اسیدها هستند که در نهایت می‌تواند منجر به اکسیداسیون لیپیدهای غشای سلولی شده و آسیب سلولی را ناشی شود. مدل‌های تجربی زیادی برای مطالعه مکانیسم‌های سمیت کبدی و بررسی اثرات درمانی احتمالی ترکیبات مختلف مورد استفاده قرار می‌گیرد. آسیب کبدی ناشی از تتراکلرید کربن ( $\text{CCl}_4$ )، معمول‌ترین مدل درون تن (*in vivo*) است که دهه‌های متمادی به‌طور گسترده برای مکانیسم آسیب سلولی ناشی از رادیکال‌های آزاد در سلول‌های کبدی مورد استفاده محققان قرار گرفته است (۳ و ۴). سیروز القا شده در موش‌های صحرایی تشابه زیادی با نوع انسانی دارد (۵).  $\text{CCl}_4$  یک مایع فرار است که به‌واسطه کلریناسیون متان، اتان، پروپان یا پروپن تشکیل می‌شود. اعتقاد بر این است که قسمتی از سمیت کبدی ناشی از  $\text{CCl}_4$  از برهم‌کنش‌های ناشی از متابولیسم  $\text{CCl}_4$  منشأ می‌گیرد. در این فرآیند،  $\text{CCl}_4$  متحمل یک واکنش دهالوژناسیون احیایی به‌واسطه مونواکسیژنازهای شبکه آندوپلاسمی سلول‌های کبدی می‌شود. این واکنش  $\text{CCl}_4$  به‌وسیله آنزیم‌های سیتوکروم P450 به رادیکال تری کلرومتیل ( $\text{CCl}_3$ ) کاتالیزه می‌شود (۶-۸). این رادیکال ممکن است با اکسیژن واکنش داده و تشکیل رادیکال تری کلرو متیل پروکسی دهد ( $\text{CCl}_3\cdot\text{O}_2$ ) (۹). تشکیل این رادیکال‌ها و شاید دیگر حد واسطه‌های رادیکالی که ممکن است در واکنش با اکسیژن در درون سلول‌ها صورت گیرد. در فرآیند پراکسیداسیون لیپیدهای غشایی سلول دخالت می‌کنند. این فرآیند سرانجام منجر به ایجاد استرس اکسیداتیو می‌شود که به‌نظر می‌رسد دارای نقش مهمی در آسیب‌زایی و پاتوژنز آسیب کبدی است (۱۰). آسیب کبدی ناشی از  $\text{CCl}_4$  منجر به

افزایش مارکرهای بیوشیمیایی آسیب کبدی در سرم نظیر؛ گلوتامات اگزوالواستات ترانس آمیناز سرمی (SGOT)، گلوتامات پیروات ترانس آمیناز سرمی (SGPT)، آلکالین فسفاتاز (ALP) و بیلی روبین تام سرمی (TB) می‌شود (۱۱-۱۳).

عصاره‌های تهیه شده از گیاهان دارویی قرن‌ها برای درمان بیماری‌های مختلف مورد استفاده قرار گرفته است. بسیاری از گیاهان دارویی به‌منظور کشف ترکیبات گیاهی موثر برای مقابله با آسیب‌های کبدی ناشی از مسمومیت کبدی، مورد بررسی قرار گرفته است (۱۴). در حقیقت، اعتقاد بر این است که بسیاری از ترکیبات گیاهی جدا شده از این گیاهان، قادر به تخفیف شرایط اکسیداتیو سلولی است و بنابراین، در درمان و جلوگیری از آسیب کبدی می‌تواند موثر باشد.

شنگ گیاهی با نام علمی *Tragopogon graminifolius* L. یک گیاه دارویی است که استفاده از آن برای درمان بیماری‌های معدی- روده‌ای و همچنین بیماری‌های کبدی در غرب ایران مرسوم است. روغن‌های ضروری و عصاره اتانولی تراگوپوگون گرامینی فولیوس متشکل از ترکیباتی با فعالیت آنتی اکسیداتیو و میکروبی کشی است (۱۵). بنابراین در مطالعه حاضر، اثرات عصاره هیدرو اتانولی (*T. graminifolius* Extract) (THE) در مدل سمیت کبدی القا شده ناشی از  $\text{CCl}_4$  در موش‌های صحرایی نر بالغ مورد بررسی قرار گرفت.

## مواد و روش‌ها

**حیوانات:** موش‌های صحرایی نر بالغ (۸ هفته ای)، با وزن تقریبی ۲۲۰ تا ۲۵۰ گرم، از موسسه انستیتو پاستور ایران (تهران، ایران) تهیه شد و در شرایط بهداشتی معمولی، نور ۱۲ ساعت تاریکی و ۱۲ ساعت روشنایی، دما و رطوبت مناسب به‌منظور تطبیق با شرایط حیوان خانه به‌مدت دو هفته نگهداری شد. تمامی حیوانات دارای دسترسی آزاد به غذا و آب بودند. پروتکل این تحقیق بر اساس قوانین بین المللی در مورد حیوانات آزمایشگاهی و همچنین کمیته اخلاق کار با حیوانات آزمایشگاهی دانشگاه بوعلی سینا همدان انجام گردید.

**طراحی مطالعه:** در مطالعه حاضر تعداد ۴۲ سر موش صحرایی نژاد ویستار به‌صورت تصادفی به ۶ گروه (هر گروه ۷ سر) تقسیم شد و گروه‌ها در طول ۹۶ ساعت (۴ روز) تحت تیمارهای متفاوت قرار گرفتند. گروه‌های مورد مطالعه به روش زیر تیمار شدند:

۱- گروه کنترل: حیوانات این گروه میزان ۲ میلی لیتر به ازای هر کیلوگرم وزن بدن ( $\text{ml/kg B.W}$ ) از نرمال سالین را به‌صورت

گیاه‌شناس آن مرکز شناسایی شد. پس از جداسازی برگ گیاه شنگ، برگ‌ها در سایه خشک شدند و سپس توسط دستگاه میکسر پودر شد و ۱۲۰ گرم از آن در ۱۰۰ میلی لیتر اتانول ۸۰ درصد به مدت یک هفته قرار گرفت. سپس محلول رویی عصاره توسط کاغذ صافی فیلتر شد. محلول جدا شده توسط دستگاه روتاری تیخیر و عصاره غلیظ شده جدا و در ظروف پتری قرار داده شد. عصاره مذکور جهت خشک شدن به مدت ۴۸ ساعت در زیر هود قرار گرفت.

### آنالیز آماری

در این مطالعه بسته نرم افزاری SPSS 20 برای آنالیز داده‌ها مورد استفاده قرار گرفت. جهت تعیین نرمال بودن داده‌ها از آزمون کولموگروف-اسمیرنوف استفاده شد. داده‌های مورد بررسی همه نرمال بودند. در صورت عدم نرمال بودن توزیع داده‌ها، تفاوت بین گروه‌ها با استفاده از تست آماری کوریسکال-والیس تعیین می‌شود. آزمون مورد استفاده ANOVA یک‌طرفه بین آزمودنی بوده و تست توکی برای آنالیز تفاوت بین دو گروه به کار گرفته شد. ارزش P کمتر از ۰/۰۵ به عنوان سطح معنی‌داری تفاوت‌های آماری در این تحقیق مورد نظر گرفته شد.

### نتایج

#### مطالعات هیستوپاتولوژی

مشاهدات میکروسکوپی برش‌های بافتی در شکل ۱ نشان می‌دهد که معماری بافتی کبد در نمونه‌های کنترل و شام نرمال بوده است و هیچ ناحیه نکروتیک در اطراف سیاهرگ‌های مرکزی دیده نمی‌شود. با این حال، تزریق دوز ۲ ml/kg B.W از CCL<sub>4</sub> منجر به القای نکروز گسترده بافتی و فراخوانی سلول‌های ایمنی در نواحی اطراف سیاهرگ‌های مرکزی می‌شود. از طرف دیگر، بافت کبدی موش‌های صحرایی تحت مسمومیت CCL<sub>4</sub> که با غلظت‌های افزایشی THE (از mg/kg B.W ۲۰۰ تا ۸۰۰) تیمار شده بودند، کاهش قابل توجهی را از نظر مورفولوژی در آسیب‌های بافتی کبد نشان دادند. این نمونه‌ها دارای کاهش نسبی قابل توجهی در تعداد سلول‌های نکروتیک و بافتی و همچنین تعداد سلول‌های فراخوان شده انتهایی به نواحی اطراف سیاهرگ‌های مرکزی بودند (شکل ۱).

درون صفاقی (i.p) در طی دروه آزمایش دریافت کردند. ۲- گروه شم: حیوانات این گروه میزان ۲ ml/kg B.W روغن زیتون استریلیزه را به صورت i.p در طی دروه آزمایش دریافت کردند.

۳- گروه شاهد: حیوانات این گروه مخلوط ۲ ml/kg B.W روغن زیتون استریلیزه به علاوه CCL<sub>4</sub> را با نسبت ۱:۱ به صورت i.p در طی دوره آزمایش دریافت کردند.

۴- گروه تیمار ۱: حیوانات این گروه به دنبال دریافت مخلوط ۲ ml/kg B.W روغن زیتون استریلیزه به علاوه CCL<sub>4</sub> را با نسبت ۱:۱ به صورت i.p، میزان ۲۰۰ mg/kg B.W از THE را در طی دروه آزمایش دریافت کردند.

۵- گروه تیمار ۲: حیوانات این گروه به دنبال دریافت مخلوط ۲ ml/kg B.W روغن زیتون استریلیزه به علاوه CCL<sub>4</sub> را با نسبت ۱:۱ به صورت i.p، میزان ۴۰۰ mg/kg B.W از THE را در طی دروه آزمایش دریافت کردند.

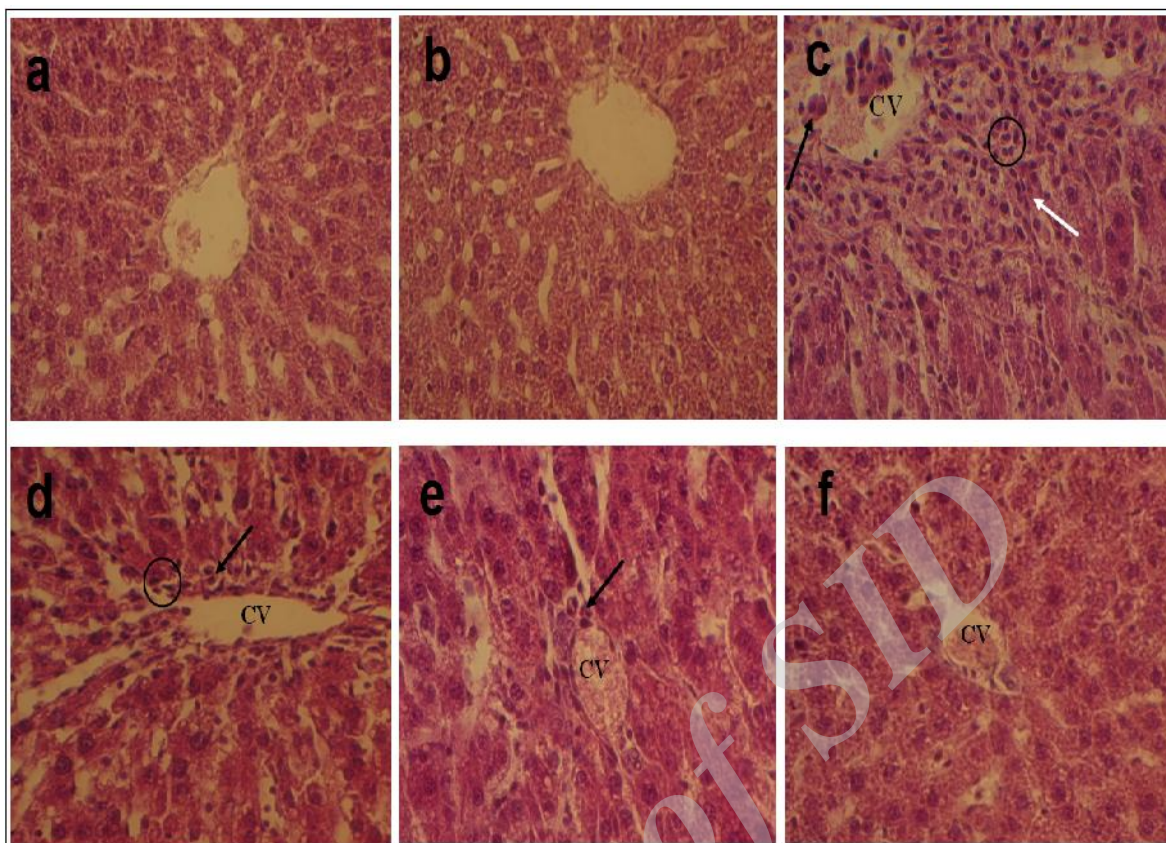
۶- گروه تیمار ۳: حیوانات این گروه به دنبال دریافت مخلوط ۲ ml/kg B.W روغن زیتون استریلیزه به علاوه CCL<sub>4</sub> را با نسبت ۱:۱ به صورت i.p، میزان ۸۰۰ mg/kg B.W از THE را در طی دروه آزمایش دریافت کردند.

در گروه‌های ۳ تا ۶، عصاره ۴ بار تزریق شد که اولین تزریق ۲ ساعت بعد از تزریق مخلوط روغن زیتون و CCL<sub>4</sub> انجام شد.

بعد از یک فاصله زمانی ۴ روزه از آغاز تیمارها، حیوانات با اتر بی‌هوش شده و خون‌گیری از قلب در حال تپش حیوانات با استفاده از یک سرنگ هپارینه و با سانتریفیوژ خون در شتاب ۸۰۰ به مدت ۱۵ دقیقه انجام شد. سرم تهیه شده و برای سنجش مارک‌های بیوشیمیایی ALT، AST و ALP مورد استفاده قرار گرفت. بعد از خون‌گیری، بافت کبد حیوانات از بدن خارج شد و با استفاده از بافر سالین به دقت شستشو داده شد. به منظور تهیه لام پاتولوژی و بررسی‌های مورفولوژی بافت کبد، یک بخشی از بافت کبد بریده شده و به صورت جداگانه در فرمالین ۱۰ درصد فیکس شده و برای رنگ آمیزی هماتوکسلین - ائوزین (H&E) مهیا گردید.

**اندازه‌گیری پارامترهای بیوشیمیایی:** فعالیت سرمی آنزیم‌های ALT و AST با استفاده از کیت‌های سنجش تجاری زیست شیمی (ایران) و فعالیت سرمی آنزیم ALP با استفاده از کیت تجاری درمانکاو (ایران) سنجش شد.

**تهیه عصاره گیاهی:** گیاه شنگ از باغ گیاهان دارویی سازمان جهاد کشاورزی استان همدان تهیه و توسط کارشناس



شکل ۱: کبد یک موش صحرایی کنترل که میزان  $2 \text{ ml/kg B.W}$  بافر نرمال سالین را به صورت درون صفاقی دریافت کرده است. (b) کبد یک موش از گروه شم که میزان  $2 \text{ ml/kg B.W}$  از روغن زیتون را به صورت درون صفاقی دریافت کرده است، (c) موش صحرایی تیمار شده با مخلوطی حاوی  $\text{ml/kg}$   $2 \text{ B.W}$  از روغن زیتون به همراه  $\text{CCL}_4$  با نسبت ۱:۱ که به صورت درون صفاقی تزریق شده است (d و f) نمونه‌های بافتی تهیه شده از موش‌های صحرایی که مخلوطی از روغن زیتون استریل و  $\text{CCL}_4$  (با نسبت ۱:۱) را همراه با به ترتیب  $200$ ،  $400$  و  $800 \text{ mg/kg B.W}$  از  $\text{THE}$ ، به صورت درون صفاقی دریافت کرده‌اند. پیکان‌های تیره نمایانگر نواحی متحمل نکروز حاد سلولی است و پیکان‌های روشن نواحی از تجمعات سلولی می‌باشد. دایره‌های نشان دهنده نواحی از بافت است که تهاجم سلول‌های التهابی در آن دیده می‌شود. رنگ آمیزی هماتوکسیلین-اتوزین (H&E) برش‌های بافت کبد (بزرگنمایی  $\times 100$ )

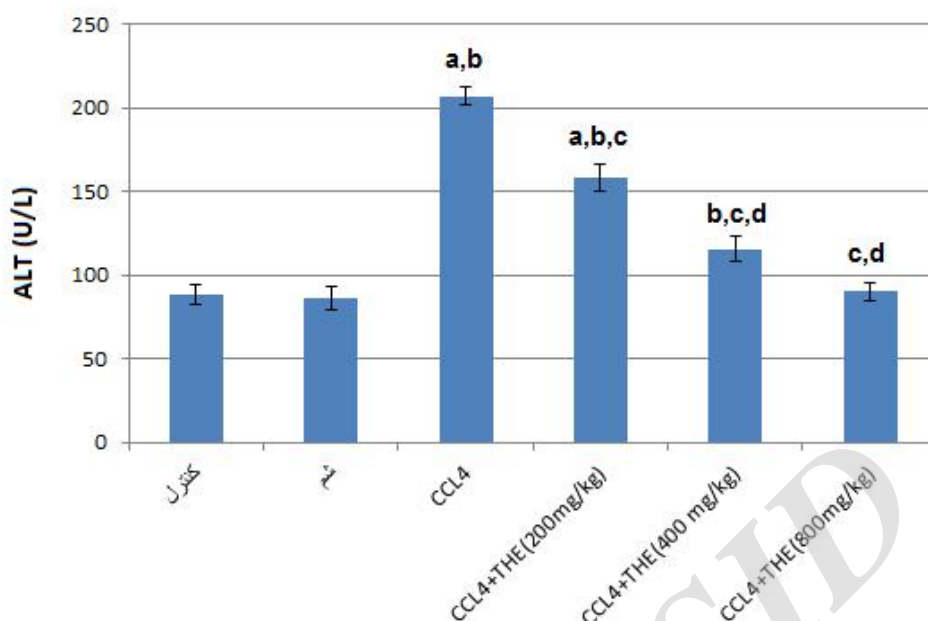
به طوری که: هر چه غلظت  $\text{THE}$  مورد استفاده بالاتر بود، سطوح  $\text{ALT}$  سرم پایین‌تری مشاهده می‌شد. همان گونه که در شکل ۲ نشان داده شده است، استفاده از غلظت‌های  $\text{mg/kg}$   $400$  و  $800 \text{ B.W}$  از  $\text{THE}$  همراه با  $\text{CCL}_4$ ، باعث جلوگیری از افزایش معنی‌دار  $\text{ALT}$  در مقایسه با حالتی است که  $\text{CCL}_4$  به تنهایی استفاده می‌شود. در حالی که، اثر مشابهی در دوز  $200 \text{ mg/kg B.W}$  مشاهده نشد (نمودار ۱).

#### پارامترهای بیوشیمیایی

نمودارهای ۱ تا ۳ شامل داده‌های به دست آمده از ارزیابی مارکرهای بیوشیمیایی برای تعیین آسیب کبدی می‌باشد. این مارکرها شامل:  $\text{ALT}$ ،  $\text{AST}$  و  $\text{ALP}$  سرم موش‌های صحرایی مورد مطالعه است.

#### ALT

بر اساس نمودار ۱ سطوح سرمی  $\text{ALT}$  در موش‌های صحرایی تیمار شده با  $2 \text{ ml/kg B.W}$  مخلوط روغن زیتون استریلیزه و  $\text{CCL}_4$  با نسبت ۱:۱ به صورت معنی‌داری ( $P < 0.05$ ) به بالاتر از سطوح آن در مقایسه با گروه‌های کنترل و شم رسید. تیمار توأم غلظت‌های مختلف  $\text{THE}$  ( $200$ ،  $400$  و  $800$ ) با  $\text{CCL}_4$  یک پاسخ حفاظتی وابسته به دوز را نشان داد

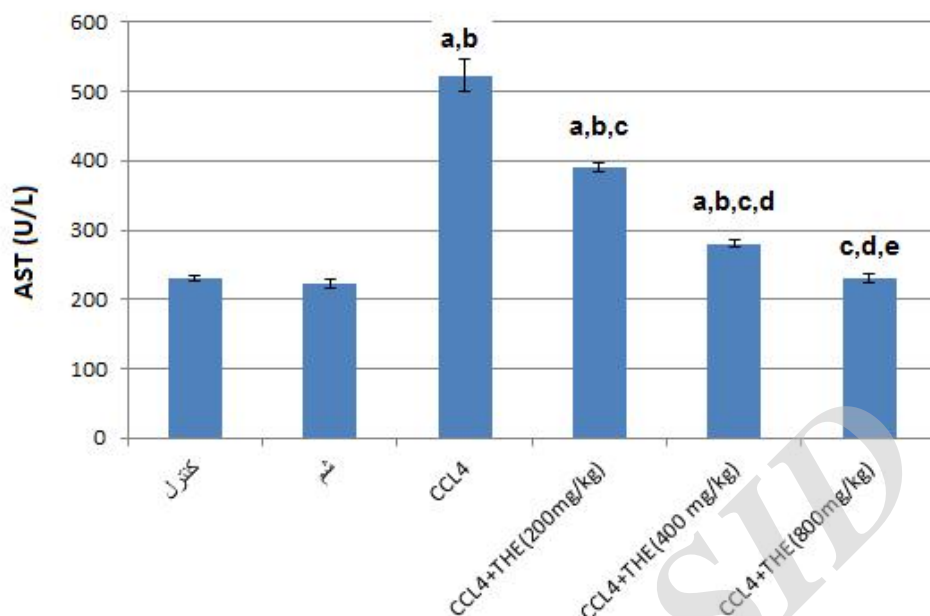


نمودار ۱: اثرات وابسته به دوز THE بر میزان فعالیت سرمی ALT در موش‌های تیمار شده با CCL4 در مقایسه با گروه‌های کنترل، شم و گروه تیمار شده تنها با CCL4. گروه کنترل: میزان ۲ ml/kg B.W بافر نرمال سالین گروه شم: میزان ۲ ml/kg B.W از روغن زیتون گروه CCL4. مخلوطی حاوی ۲ ml/kg B.W از روغن زیتون به همراه CCL4 با نسبت ۱:۱. گروه های THE+ CCL4: مخلوطی از روغن زیتون استریل و CCL4 (با نسبت ۱:۱) را همراه با به ترتیب ۲۰۰، ۴۰۰ و ۸۰۰ mg/kg B.W از THE. تمامی تزریق‌ها به صورت درون صفاقی. ارزش P کمتر از ۰/۰۵ به عنوان سطح معنی‌داری تفاوت‌های آماری در این تحقیق مورد نظر گرفته شد. هر یک از مقادیر نشان دهنده میزان میانگین  $\pm$  انحراف معیار است. a نشان دهنده تفاوت معنی‌دار سطح سرمی آنزیمی در هر یک از گروه‌ها نسبت به گروه کنترل است. b نشان دهنده تفاوت معنی‌دار سطح سرمی آنزیمی در هر یک از گروه‌ها نسبت به گروه شم است. c نشان دهنده تفاوت معنی‌دار سطح سرمی آنزیمی در هر یک از گروه‌ها نسبت به گروه CCL4 است. d نشان دهنده تفاوت معنی‌دار میزان فعالیت آنزیمی در هر یک از گروه‌ها نسبت به گروه CCL4+THE (۲۰۰ mg/kg B.W) است.

THE با CCL4 در موش‌ها نشان دهنده رفتار حفاظتی وابسته به دوزی از THE شد که در آن، با دو برابر شدن دوز THE، سطوح سرمی آنزیم نیز به میزان معنی‌داری همراه با کاهش شد. استفاده از غلظت ۸۰۰ mg/kg B.W از THE همراه با CCL4، با جلوگیری از افزایش معنی‌دار ( $p < 0/05$ )، AST نسبت به گروه‌های کنترل و شم شد (نمودار ۲).

#### AST

سطوح سرمی AST در گروه موش‌های صحرائی تیمار شده با ۲ ml/kg B.W مخلوط روغن زیتون استریلیزه و CCL4 با نسبت ۱:۱ منجر به افزایش معنی‌دار ( $p < 0/05$ ) در سطوح سرمی آنزیم در مقایسه با میزان آن در گروه‌های کنترل و شم شد که به ترتیب، ۲ ml/kg B.W نرمال سالین و روغن زیتون استریلیزه را دریافت کرده بودند. تیمار توام غلظت‌های متفاوت



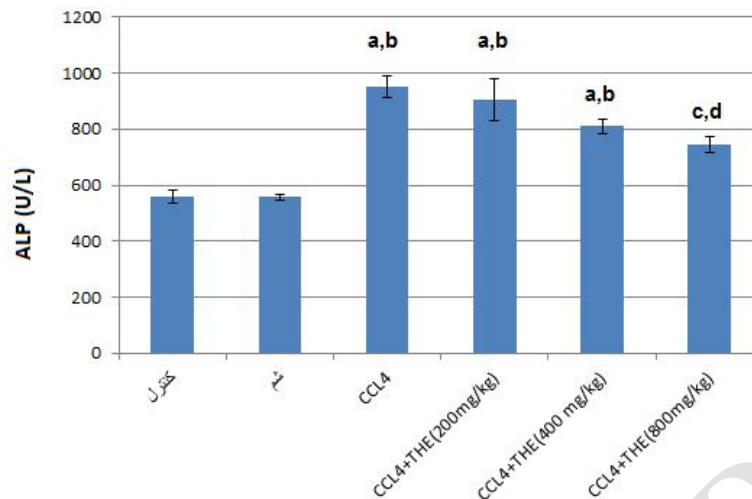
نمودار ۲: اثرات وابسته به دوز THE بر میزان فعالیت سرمی AST در موش‌های تیمار شده با CCL4 در مقایسه با گروه‌های کنترل، شام و گروه تیمار شده تنها با CCL4. گروه کنترل: میزان ۲ ml/kg B.W بافر نرمال سالین را به صورت درون صفاقی دریافت کرد، گروه شام: میزان ۲ ml/kg B.W از روغن زیتون را به صورت درون صفاقی دریافت کرد، گروه CCL4: مخلوطی حاوی ۲ ml/kg B.W از روغن زیتون به همراه CCL4 با نسبت ۱:۱ که به صورت درون صفاقی تزریق شد. گروه‌های CCL4+THE: مخلوطی از روغن زیتون استریل و CCL4 (با نسبت ۱:۱) را همراه با به ترتیب ۲۰۰، ۴۰۰ و ۸۰۰ mg/kg B.W از THE، به صورت درون صفاقی دریافت کردند. ارزش P کمتر از ۰/۰۵ به عنوان سطح معنی‌داری تفاوت‌های آماری در این تحقیق مورد نظر گرفته شد. هر یک از مقادیر نشان دهنده میزان میانگین  $\pm$  انحراف معیار است. a. نشان دهنده تفاوت معنی‌دار سطح سرمی آنزیمی در هر یک از گروه‌ها نسبت به گروه کنترل است. b. نشان دهنده تفاوت معنی‌دار سطح سرمی آنزیمی در هر یک از گروه‌ها نسبت به گروه شام است. c. نشان دهنده تفاوت معنی‌دار سطح سرمی آنزیمی در هر یک از گروه‌ها نسبت به گروه CCL4 است. d. نشان دهنده تفاوت معنی‌دار میزان فعالیت آنزیمی در هر یک از گروه‌ها نسبت به گروه CCL4+THE (۲۰۰ mg/kg B.W) است. e. نشان دهنده تفاوت معنی‌دار سطح سرمی آنزیمی در هر یک از گروه‌ها نسبت به گروه CCL4+THE (۴۰۰ mg/kg B.W) است.

CCL4 منجر به کاهش سطوح ALT سرم می‌شود. با این حال، از میان دوزهای استفاده شده، تنها دوز ۸۰۰ mg/kg B.W از THE منجر به ایجاد تفاوت معنی‌دار نسبت به گروه CCL4 شد (نمودار ۳).

#### ALP

تیمار موش‌ها با مخلوط حاوی روغن زیتون استریلیزه و CCL4، با نسبت ۱:۱، منجر به افزایش معنی‌دار سطوح ALP سرمی نسبت به گروه‌های کنترل و شام می‌شود. تیمار توأم سه غلظت صعودی THE (۲۰۰، ۴۰۰ و ۸۰۰ mg/kg B.W) با





نمودار ۳: اثرات وابسته به دوز THE بر میزان فعالیت سرمی ALP در موش‌های تیمار شده با CCL4 در مقایسه با گروه‌های کنترل، شم و گروه تیمار شده تنها با CCL4. گروه کنترل: میزان 2 ml/kg B.W بافر نرمال سالین گروه شم: میزان 2 ml/kg B.W از روغن زیتون گروه CCL4. مخلوطی حاوی 2 ml/kg B.W از روغن زیتون به همراه CCL4 با نسبت ۱:۱. گروه‌های THE+CCL4: مخلوطی از روغن زیتون استریل و CCL4 (با نسبت ۱:۱) را همراه با به ترتیب 200 mg/kg B.W، 400 mg/kg B.W و 800 mg/kg B.W از THE. تمامی تزریق‌ها به صورت درون صفاقی. ارزش P کمتر از ۰/۰۵ به عنوان سطح معنی‌داری تفاوت‌های آماری در این تحقیق مورد نظر گرفته شد. هر یک از مقادیر نشان دهنده میزان میانگین  $\pm$  انحراف معیار است. a نشان دهنده تفاوت معنی‌دار سطح سرمی آنزیمی در هر یک از گروه‌ها نسبت به گروه کنترل است. b نشان دهنده تفاوت معنی‌دار سطح سرمی آنزیمی در هر یک از گروه‌ها نسبت به گروه شم است. c نشان دهنده تفاوت معنی‌دار سطح سرمی آنزیمی در هر یک از گروه‌ها نسبت به گروه CCL4 است. d نشان دهنده تفاوت معنی‌دار سطح سرمی آنزیمی در هر یک از گروه‌ها نسبت به گروه CCL4+THE (200 mg/kg B.W) است.

## بحث

در مطالعه حاضر اثرات حفاظتی THE بر علیه مدل سمیت CCL4 در بافت کبد مورد پژوهش قرار گرفت. اعتقاد بر این است که مکانیسم سمیت این ماده شیمیایی در بافت کبد از نوع مکانیسم آسیب‌زایی وابسته به تولید رادیکال‌های اکسیژن است. به همین دلیل، پارامترهای بیوشیمیایی آسیب کبدی نظیر؛ ALT، AST و ALP در سرم حیوانات تحت تیمار مورد بررسی قرار گرفت. به علاوه، نمونه‌های بیوپسی از بافت کبد حیوانات تحت سمیت تهیه شده و با نمونه‌های بافت نرمال مورد مقایسه قرار گرفت. یافته‌های این تحقیق نشان داد که از یک طرف، CCL4 همان‌گونه که انتظار می‌رفت منجر به صعود معنی‌دار سطوح سرمی آنزیم‌های فوق شده است و از طرفی دیگر، تیمار توام موش‌های صحرائی تحت مسمومیت CCL4 با THE منجر به کاهش در سطوح چنین پارامترهایی می‌شود. مشابه نتایج به دست آمده در این تحقیق، نتایج تحقیقات گذشته نیز نشان دهنده سمیت CCL4 منجر به افزایش گونه‌های فعال اکسیژنی (ROS) و آسیب سلولی به

ماکرومولکول‌های حیاتی نظیر پروتئین‌ها و لیپیدها در غشا سلولی می‌شود که سمیت سلولی و به دنبال آن مرگ سلولی نکروزیس یا آپوپتوزیس را برای سلول رقم می‌زند. به علت خواص آنتی‌اکسیدانتی ترکیباتی نظیر فلاونوئیدها، کارتنوئیدها و دیگر ترکیبات طبیعی در گیاهان، مطالعات زیادی برای مطالعه اثرات محافظتی چنین ترکیباتی طراحی شده است (۱۵). نتایج یک مطالعه نشان داد، عصاره گل گیاه وحشی *Nymphaea pubescens* منجر به مهار سمیت ناشی از CCL4 در کبد موش‌های صحرائی می‌شود. این مطالعه نشان داد که نقش محافظتی عصاره گل مورد استفاده به علت حضور مقادیر نسبتاً بالای فلاونوئیدها، فنول‌ها و ساپونین‌ها در عصاره گیاهی می‌باشد (۱۶).

در مطالعه‌های دیگر، اثرات حفاظتی ترکیبات پلی فنول به دست آمده است برگ‌های گیاه *Ginkgo biloba* علیه سمیت کبدی ناشی از CCL4 در موش‌های صحرائی نژاد اسپراگ-دالی مورد بررسی قرار گرفت و یافته‌هایی مشابه نتایج تحقیق حاضر به دست آمد که نشان می‌داد، استفاده از این عصاره گیاهی با کاهش معنی‌دار سطوح بیومارکرهای آسیب بافتی کبد

همراه است (۱۷).

در مطالعات گذشته، تغییرات قابل توجه در میزان چربی‌ها، نکرز، تخریب و تورم، تهاجم و نفوذ گسترده لنفوسیت‌ها و از دست رفتن و تخریب حاشیه‌های سلول، به‌عنوان شواهدی مشترک در تایید سمیت ناشی از CCL4 مورد توافق است (۱۸). پاسخ‌های التهابی و ارتشاح سلول‌های التهابی به بافت کبد، خود مرحله بسیار آسیب‌زننده در پروسه بیماری‌زایی کبد است و می‌تواند به اختلال شدید در عملکرد کبد منجر شود. در این مطالعه نشان داده شد که در گروه‌های تیمار شده با THE تعداد سلول‌های التهابی در بافت کبد به‌طور قابل توجهی کاهش یافته بود. از این‌رو می‌توان گفت مکانسیم فعالیت محافظت کبدی THE علاوه بر خواص آنتی‌اکسیدانتی اش در خاصیت ضد التهابی آن نیز هست (۱۹). با توجه به یافته‌های یوم و یامادار (۲۰)، THE احتمالاً با کاهش ترشح سایتوکین - التهابی موجب مهار التهاب بافتی می‌شود. آن‌ها همچنین نشان دادند که تیمار با THE باعث افزایش سطح پروتئینی IL-10 در کبد می‌شود. تحقیقات نشان داده‌اند واکنش‌های ضد التهابی در کبد در سلول‌های کوپفر با IL-10 که یک سایتوکین ضد التهابی است در ارتباط می‌باشد. از این‌رو THE احتمالاً با سرکوب ترشح سایتوکین‌های التهابی و تحریک ترشح سایتوکین‌های ضد التهابی روند التهاب در کبد را مهار می‌کند. مهار پراکسیداسیون لیپیدی و نکرز هپاتوسیتی و همچنین سرکوب التهاب، منجر به بازگشت عملکرد از دست رفته کبد و بازسازی سلول‌های آسیب دیده می‌شود. این نتایج در مطالعات بسیاری دیده شده است. بازگشت نسبی عملکرد کبد و کاهش مارکرهای سرمی آسیب کبدی از آنسفالوپاتی کبدی و مرگ در اثر آن جلوگیری می‌کند از این روست که درصد بیشتری از حیوانات بیمار تیمار شده با THE زنده ماندند. برگ گیاه شنگ غنی از ترکیبات آنتی‌اکسیدانت‌ها نظیر ترکیبات فنلی است (۲۱). مهم‌ترین فلاونوئیدهای موجود در برگ گیاه شنگ آپی ژنین، لوتئولین، کوئرستین، ویتکسین، ایزوویتکسین، ایزواورینتین می‌باشد. کوئرستین یکی از فلاونوئیدهای مهم موجود در عصاره برگ گیاه شنگ می‌باشد. این ماده در برگ گیاه گردو نیز به‌وفور یافت می‌شود (۲۲). در تحقیقی با موضوع اثر محافظت کبدی برگ درخت گردو مشخص شد که اثر محافظتی عصاره مورد نظر به‌دلیل وجود میزان بالای فلاونوئید کوئرستین موجود در آن می‌باشد. ثابت شده است کوئرستین به‌دلیل داشتن دو گروه هیدروکسیل (OH) مجاور هم باعث

افزایش قدرت احیاکنندگی و در نتیجه افزایش قدرت آنتی‌اکسیدانتی این ماده شده است. همچنین کوئرستین لنفوسیت‌ها را از آسیب ناشی از مواد شیمیایی و سمی محافظت می‌کند. این ماده توان آنتی‌اکسیدانتی پلاسما را افزایش می‌دهد و سبب پایداری ژنومی در موش‌هایی با سیروز کبدی می‌شود. همچنین با جمع‌آوری رادیکال‌های آزاد مانع آسیب به ژنوم و ایجاد جهش در آن می‌شود (۲۳). گالیک اسید، کاتچین و کافئیک اسید از مهم‌ترین اسیدهای فنلی موجود در عصاره برگ گیاه شنگ می‌باشد. کاتچین یکی از عناصر مهم موجود در چای و به‌خصوص چای سبز می‌باشد که نسبت به آنتی‌اکسیدانت‌های معروفی چون ویتامین‌های C و E بسیار قوی‌تر عمل می‌کند. خاصیت ضد سرطانی و ضد اکسیدانتی این ماده به اثبات رسیده است.

گالیک اسید دارای ویژگی‌های ضد قارچی و ضد باکتریایی است. گالیک اسید به‌عنوان یک آنتی‌اکسیدانت عمل کرده و به سلول‌های بدن در محافظت از صدمات اکسیداتیو کمک می‌کند. تحقیقات نشان می‌دهد که گالیک اسید دارای ویژگی ضد سرطانی است بدون این‌که به سلول‌های بدن آسیب برساند. همچنین در خونریزی‌های داخلی هم مورد استفاده قرار می‌گیرد و در درمان بیماری دیابت هم به‌عنوان دارو مورد استفاده قرار می‌گیرد (۲۴).

کافئیک اسید یکی از اسیدهای فنلی موثر موجود در برگ گیاه شنگ است که قادر به مهار سنتز اسید آراشیدونیک و متابولیت‌های آن می‌باشد. یکی از متابولیت‌های مهم اسید آراشیدونیک، پروستاگلاندین می‌باشد. آنزیم فسفولیپاز فسفولیپیدهای غشای سلول را به اسید آراشیدونیک تبدیل می‌کند. سپس اسید آراشیدونیک به‌وسیله آنزیم سیکلواکسیژناز نوع ۲ تبدیل به پروستاگلاندین می‌شود. پروستاگلاندین‌ها یکی از مهم‌ترین واسطه‌های التهاب می‌باشند. یکی از اثرات تتراکلریدکربن در کبد ایجاد التهاب در هپاتوسیت‌ها می‌باشد. رادیکال‌های آزاد با اثر بر غشای سلول موجب تبدیل آن‌ها به اسید آراشیدونیک و سپس پروستاگلاندین را فراهم می‌کند. پروستاگلاندین هم باعث التهاب هپاتوسیت‌ها می‌شود (۲۵). عصاره برگ گیاه شنگ به واسطه دارا بودن کافئیک اسید قادر است سنتز پروستاگلاندین را مهار کرده و اثرات ضد التهابی از خود بروز دهد. همین امر موجب التیام هپاتوسیت‌ها و در نهایت التیام کبد آسیب دیده می‌شود.



## نتیجه گیری

نتایج تحقیق حاضر نشان داد که تیمار با عصاره *Tragopogon graminifolius* L. به واسطه خاصیت آنتی اکسیدانتی موجود در آن موجب تخفیف آسیب کبدی القا شده توسط تتراکلریدکربن شده و به صورت معنی داری شاخص های آسیب بافتی را بهبود می بخشد. عصاره هیدروالکلی برگ گیاه شنگ احتمالاً با مهار برهم کنش های شیمیایی رادیکال های آزاد ناشی از تتراکلریدکربن که آغازکننده استرس اکسیداتیو، پراکسیداسیون لیپیدها و تغییرات مولکولی هستند و همچنین سرکوب التهاب بافتی اثر محافظت کنندگی کبد را اعمال

می کند.

## تشکر و قدردانی

نویسندگان این مقاله لازم میدانند از جناب آقای دکتر رمضان کلوندی کارشناس بیوسیستماتیک گیاهی مرکز تحقیقاتی سازمان کشاورزی استان همدان در شناسایی علمی گیاه شنگ و همچنین مسئول و پرسنل محترم آزمایشگاه تشخیص طبی بزرگمهر در انجام آزمایشات خون که ما را صمیمانه کمک و یاری نمودند کمال تشکر و سپاسگزاری را به عمل آورند.

## منابع

1. Jaeschke H, Gores GJ, Cederbaum AI, Hinson JA, et al. Mechanisms of hepatotoxicity. *Toxicol Sci.* 2002; 65(2): 166-76.
2. Nitti MA, Pronzato UM, Marinari C, Domenicotti PKC signaling in oxidative hepatic damage. *Molecular Aspects of Medicine.* 2008; 29(1); 36-42.
3. Chen P, Li C, Pang, W, Zhao Y, et al. The Protective Role of Per2 against Carbon Tetrachloride-Induced Hepatotoxicity. *Am J Pathol.* 2009; 174(1); 63-70.
4. Roy S, Sannigrahi S, Majumdar S, Ghosh B, Resveratrol B. Regulates Antioxidant Status, Inhibits Cytokine Expression and Restricts Apoptosis in Carbon Tetrachloride Induced Rat Hepatic Injury. *Oxidative Medicine and Cellular Longevity.* 2011; 1(1); 1-12.
5. HHardin BJ. Carbon tetrachloride poisoning; a review. *Ind Med Surg.* 1954; 23(3): 93-105.
6. Albano E, Lott AK, Slater TF, Stier A, et al. Spin-trapping studies on the free-radical product formed by metabolic activation of carbon tetrachloride in rat liver microsomal fractions of isolated hepatocytes and in vivo in the rat. *Biochem. J.* 1982; 204(1); 593-603.
7. McCay PB, Lai Ek, Poyer JL, DuBose CM, et al. Oxygen and carbon-centered free radical formation during carbon tetrachloride metabolism. *J. Biol. Chem.* 1984; 259(1); 2135-2143.
8. Noguchi T, Fong KL, Lai EK, Alexander SS, et al. Specificity of phenobarbital-induced cytochrome P-450 for metabolism of carbon tetrachloride to the trichloromethyl radical. *Biochem. Pharmacol.* 1982; 31(1); 615-624.
9. Packer JE, Slater TF, Willson RL. Reactions of carbon tetrachloride-related peroxy free radical (CCl3·O2) with amino acids. Pulse radiolysis evidence. *Life Sci.* 1978; 23 (1); 356-362.
10. Basu S. Carbon tetrachloride-induced lipid peroxidation: eicosanoid formation and their regulation by antioxidant nutrients. *Toxicology.* 2003; 15; 189(1-2): 113-27.
11. Parveen R, Baboota S, Ali J, Ahuja A, et al. Effects of silymarin nanoemulsion against carbon tetrachloride induced hepatic damage. *Arch Pharm Res.* 2011; 34(5): 767-774.
12. Frank PR, Suresh V, Arunachalam G, Kanthalal SK, et al. Evaluation of Hepatoprotective effect of *Adiantum incisum* forsk leaf extract against CCl4 Hepatotoxicity in rats. *International Research Journal of Pharmacy.* 2012; 3(3): 230-234.
13. Li R, Guo W, Fu Z, Ding G, et al. Hepatoprotective Action of *Radix Paeoniae Rubra* Aqueous Extract against CCl4-Induced Hepatic Damage. *Molecules.* 2011; 16(1); 8684-8693.
14. Adewusi E, Afolayan AJ. A review of natural products with hepatoprotective activity. *J Med Plant Res.* 2010; 4(13): 1318-1334.
15. Farzaei MH, Rahimi R, Attar F, Siavoshi F, et al. Chemical composition, antioxidant and antimicrobial activity of essential oil and extracts of *Tragopogon graminifolius*, a medicinal herb from Iran. *Nat Prod Commun.* 2014; 9(1): 121-4.
16. Debnath S, Ghosh S, Hazra. Inhibitory effect of *Nymphaea pubescens* Willd. flower extract on carrageenan-induced inflammation and CCl4-induced hepatotoxicity in rats. *Food Chem Toxicol.* 2013; 59(1): 485-91.
17. Yang L, Wang CZ, Ye JZ, Li HT. Hepatoprotective effects of polyphenols from *Ginkgo biloba* L. leaves on CCl4-induced hepatotoxicity in rats. *Fitoterapia.* 2011; 82(6): 834-40.
18. Pareek A, Godavathi A, Issarani R, Nagori BP. Antioxidant and hepatoprotective activity of *Fagoniaschweinfurthii* (Hadidi) Hadidi extract in carbon tetra chloride induced hepatotoxicity in HepG2 cell line and rats. *J Ethnopharmacol.* 2013; 150(1): 973-981.
19. Domitrovi R, Jakovac H, Milin C, Radosevi - Stasi B. Dose- and time-dependent effects of luteolin on carbon tetrachloride-induced hepatotoxicity in mice. *Exp Toxicol Pathol.* 2009; 61(6): 581-9.

20. Yeom MJ, Yamada I. Antiarthritic effects of ephedra sinicaStapf herb-acupuncture: inhibition of lipopolysaccharide-induced inflammation and adjuvant-induced polyarthritis. *J Pharmacol Sci.* 2006; 100(1): 41-50.
21. Hsu YW, Tsai CF, Chuang WC, Chen WK, et al. Protective effects of silica hydride against carbon tetrachloride-induced hepatotoxicity in mice. *Food Chem Toxicol.* 2010; 48(6): 1644-53.
22. Saba AB, Onakoya OM, Oyagbemi, AA. Hepatoprotective and in vivo antioxidantactivities of ethanolic extract of whole fruit of *Lagenaria breviflora*, *J Basic Clin Physiol Pharmacol.* 2012; 27-32.
23. Farshchi A, Ghiasi G, Abdollahi A. Antinociceptive and antiinflammatory effects of *Teucriumhyrcanicum* aqueous extract in male mice and rats. *Physiology and Pharmacology.* 2010; 14(1): 78 – 84.
24. Heebaa GH, Abd-Elghany MI. Effect of combined administration of ginger (*Zingiberofficinale* Roscoe) and atorvastatin on the liver of rats. *Phytomedicine.* 2010; 65(7): 240-8.
25. Jadhav VB, Thakare VN, Suralkar AA, Deshpande AD, Naik SR. Hepatoprotectiveactivity of *Luffaacutangula* against CCL4 and rifampicin induced liver toxicity in rats: abiochemical and histopathological evaluation, *Indian J Exp Biol.* 2010; 8(1): 822.

Archive of SID

## Hepato-protective effects of *Tragopogone graminifolius* L. hydro-ethanolic extract on acute toxication CCl<sub>4</sub> induced male rat hepatopathy recovery

Nedaii LS, M.Sc.<sup>1</sup>, Mirazi N, Ph.D.<sup>2\*</sup>

1. Department of Biology, Faculty of Basic Sciences, Hamedan Branch Islamic Azad University, Hamedan, Iran

2. Department of Biology, Faculty of Basic Sciences, Bu-Ali Sina University, Hamedan- Iran

\* Email corresponding author: mirazi205@gmail.com

Received: 29 Apr. 2015

Accepted: 15 Aug. 2015

---

### Abstract

**Aim:** In present study the hepato-protective effects of *Tragopogon graminifolius* hydro-ethanolic extract (THE) was investigated in an experimental CCl<sub>4</sub>- induced hepatotoxicity model.

**Material and methods:** Six groups (n =6) of male Wistar rats were treated with mixture of 2ml/kg BW of sterilized olive oil and CCl<sub>4</sub> (1:1), along with 200, 400 and 800 mg/kg BW of THE, respectively. Toxicant group received sterilized olive oil 2ml/kg and CCl<sub>4</sub> (1:1) mixture. After 96 hours, liver tissue pathological and serum biochemical parameters (ALT, AST and ALP) studies were done in CCl<sub>4</sub>+THE different dosages treated groups in comparison with control.

**Results:** Results showed that receiving CCl<sub>4</sub> caused acute inflammation and necrosis in rat liver. THE treated groups significantly showed reduction in all of liver tissue biochemical and histological parameters ( $p < 0.05$ ).

**Conclusion:** It is concluded that *T. graminifolius* extract has protective chemical compounds such as antioxidants and flavonoids which are able to protect the liver from damages against CCl<sub>4</sub> poisoning by oxidative stresses confrontation.

**Key words:** Hepatotoxicity, CCl<sub>4</sub>, *Tragopogon graminifolius*, Rat