

بررسی اثر کوئرستین بر بافت تخمدان موش‌های صحرایی ماده نژاد ویستار تحت درمان با سیکلوفسفامید و شاخص‌های رشد نوزادان آنها

دینا ظهراپی ^۱Ph.D. Student، کاظم پریور ^۲Ph.D.*، محمد حسین صنعتی ^۳Ph.D.، نسیم حیاتی رودباری ^۴Ph.D.

۱- دانشجوی دکترای زیست‌شناسی دانشگاه آزاد اسلامی، واحد علوم و تحقیقات تهران، تهران، ایران

۲- دانشگاه آزاد اسلامی، واحد علوم و تحقیقات تهران، تهران، ایران

۳- پژوهشگاه ملی مهندسی ژنتیک و زیست‌فناوری، گروه بیوتکنولوژی پزشکی، تهران، ایران

* پست الکترونیک نویسنده مسئول: kazem_parivar@yahoo.com

تاریخ پذیرش: ۱۳۹۷/۲/۹

تاریخ دریافت: ۱۳۹۶/۵/۲۸

چکیده

هدف: در این مطالعه اثر حفاظتی کوئرستین به‌عنوان یک آنتی‌اکسیدانت روی بافت تخمدان و باروری موش‌های صحرایی ماده در معرض سیکلوفسفامید بررسی شد.

مواد و روش‌ها: ۲۴ موش صحرایی ماده نژاد ویستار به ۴ گروه ۶ تایی تقسیم شدند. گروه اول سیکلوفسفامید با دوز ۳۰ میلی‌گرم بر کیلوگرم وزن بدن، گروه دوم محلول توئین ۸۰ و گروه‌های سوم و چهارم کوئرستین با دوز ۵۰ و ۱۰۰ میلی‌گرم بر کیلوگرم وزن بدن به‌همراه سیکلوفسفامید را به‌صورت درون صفاقی طی ۳۰ روز دریافت کردند. تخمدان چپ موش‌ها خارج و پس از برش و رنگ آمیزی هماتوکسیلین-ائوزین توسط میکروسکوپ نوری بررسی شدند. همچنین ۱۶ موش در ۴ گروه (در هر گروه یک موش نر و سه موش ماده) به شیوه قبل تیمار شدند و موش‌ها جفت‌گیری کردند. پس از تولد نوزادان، شاخص‌های رشدی مورد مطالعه قرار گرفتند. داده‌ها با روش آنالیز واریانس یک‌طرفه تجزیه و تحلیل شدند.

نتایج: هر دو دوز کوئرستین باعث افزایش تعداد فولیکول‌های بدوی، افزایش قطر فولیکول‌های اولیه، کاهش تعداد فولیکول‌های گراف آترتیک، افزایش تعداد عروق خونی و افزایش تعداد فرزندان و شاخص‌های رشد آنها به‌صورت معنی‌دار و کوئرستین با دوز ۱۰۰ میلی‌گرم بر کیلوگرم باعث افزایش معنی‌دار قطر فولیکول‌های بدوی نسبت به گروه دریافت‌کننده سیکلوفسفامید شد.

نتیجه‌گیری: کوئرستین می‌تواند باعث کاهش عوارض داروی سیکلوفسفامید بر روی بافت تخمدان و بهبود شاخص‌های باروری شود.

واژگان کلیدی: سیکلوفسفامید، کوئرستین، تخمدان، رشد، موش صحرایی

مقدمه

عوامل آلکیله کننده مثل سیکلوفسفامید (Cyclophosphamide) جزو عوامل اصلی شیمی درمانی هستند که در درمان سرطان‌ها و بیماری‌های خودایمنی استفاده می‌شوند (۱). این ترکیب یک داروی سیتوستاتیک از گروه اکسازافسفرین‌ها و از مشتقات آلکیله نیتروژن موستارد می‌باشد (۲). سیکلوفسفامید توسط آنزیم‌های اکسیداز در کبد به متابولیت فعال خود یعنی ۴-هیدروکسی سیکلوفسفامید تبدیل می‌شود که در تعادل با توتومر خود به نام آلدوفسفامید می‌باشد. بخش اعظم آلدوفسفامید، توسط آنزیم آلدئید دهیدروژناز (ALDH) اکسید شده و به کربوکسی فسفامید تبدیل می‌شود و فقط مقدار اندکی از آلدوفسفامید به فسفرآمید موستارد و آکرولئین تبدیل می‌شود (۳). علی‌رغم طیف گسترده ای از کاربردهای کلینیکی فراوان، این دارو باعث سمیت تولید مثلی می‌شود. مطالعات نشان داده است که سیکلوفسفامید با افزایش آسیب DNA اسپرم، باعث اختلالاتی در روند اسپرماتوژنز می‌شود (۴). اختلال در عملکرد تخمدان، کاهش هورمون‌های جنسی و کاهش تعداد فولیکول‌ها نیز در اثر مصرف داروی سیکلوفسفامید گزارش شده است (۵).

استفاده از گیاهان دارویی از زمان‌های گذشته رایج بوده و در سال‌های اخیر نیز مورد توجه خاصی قرار گرفته است (۶). مواد موثره گیاهان دارویی شامل چهار ترکیب فیتوشیمیایی به نام‌های کاروتنوئیدها، فلاونوئیدها، ترپنوئیدها و کورکومین‌ها می‌باشند (۷). کوئرستین (Quercetin) یک فلاونوئید طبیعی است که به مقدار زیادی در میوه‌ها و سبزیجات یافت می‌شود و ظاهراً دارای یک پتانسیل آنتی‌اکسیدانتی و جاروب کننده رادیکالهای آزاد می‌باشد (۸). این ترکیب دارای اثرات فیزیولوژیکی از جمله مهار اکسیداسیون LDL، کاهش فشار خون و تجمع پلاکتی و بهبود عملکرد اندوتلیال در مدل‌های حیوانی و انسان می‌باشد (۹). علاوه بر این دارای طیف گسترده ای از فعالیت‌های بیولوژیکی می‌باشد که شامل حفاظت از قلب، پیشگیری از کاتاراکت، ضد سرطان، ضد زخم، ضد آلرژی، ضد ویروسی و ضد دیابت است. مطالعات زیادی نشان داده است که اثرات مفید کوئرستین ممکن است مربوط به خاصیت آنتی‌اکسیدانتی آن باشد (۱۰) و (۱۱). در یک مطالعه، کوئرستین با پلیمر زیستی

تخریب‌پذیر مونومتوکسی پلی اتیلن گلیکول-پلی (E)-کاپرولاکتون، محصور شد و برای درمان سرطان تخمدان، این نانوفرمول کوئرستین استفاده شد (۱۲). کوئرستین باعث مهار تولید پروتئین‌های شوک حرارتی در برخی سرطان‌ها از جمله سرطان پستان (۱۳)، خون (۱۴) و سرطان روده بزرگ (۱۵) می‌شود. مطالعات نشان داده است که با مصرف فلاونوئیدهایی چون کوئرستین خطر ابتلا به بیماری عروق کرونر قلب، کلسترول بالا، تصلب شرایین و نارسایی قلبی کاهش چشمگیری پیدا می‌کند (۱۶). با توجه به خواص متنوع دارویی کوئرستین، این مطالعه با هدف ارزیابی نقش فیتوشیمیایی این ترکیب بر روی بافت تخمدان و ارزیابی شاخص‌های رشد فرزندان موش‌های صحرایی نژاد ویستار ماده که تحت درمان با سیکلوفسفامید بودند صورت گرفت.

مواد و روش‌ها

جهت انجام این پژوهش تجربی تعدادی موش صحرایی ماده بالغ باکره از نژاد ویستار با میانگین سنی ۶ تا ۸ ماه با محدوده وزنی ۱۶۰ تا ۱۸۰ گرم از انیستیتو پاستور ایران خریداری شدند. موش‌ها در شرایط ۱۲ ساعت روشنایی، ۱۲ ساعت تاریکی و دمای 20 ± 2 درجه سانتی‌گراد با دسترسی آزاد به آب و غذا قرار گرفتند. تمام جنبه‌های مراقبت و اصول اخلاقی و فنی تایید شده توسط سازمان کمیته اخلاقی حیوانات رعایت شد. پس از دو هفته جهت سازگاری حیوانات با محیط، موش‌ها توسط استرادیول والرات (شرکت ایران هورمون- ایران) و پروژسترون (شرکت ایران هورمون- ایران) هم سیکل شدند. هم سیکل بودن موش‌های مورد مطالعه در زمان تهیه نمونه‌های بافتی ضروری می‌باشد. بدین منظور پروژسترون یک‌بار با دوز ۵۰ میکروگرم و ۲۴ ساعت بعد استرادیول والرات با دوز ۱۰۰ میکروگرم محلول در ۲ میلی‌لیتر روغن زیتون به موش‌ها تزریق شد. پس از ۶ ساعت از واژن موش‌ها اسمیر تهیه گردید. تعداد ۲۴ سر موش صحرایی که هم سیکل شده بودند انتخاب و بقیه حذف شدند. موش‌ها به‌طور تصادفی به چهار گروه ۶ تایی تقسیم شدند. گروه اول سیکلوفسفامید را با دوز mg/Kg ۳۰ (۱۷)، گروه دوم محلول توئین ۸۰ (حلال کوئرستین) و گروه‌های سوم و چهارم کوئرستین (شرکت سیگما-

نتایج به دست آمده به وسیله نرم افزار SPSS 19.0 مورد تحلیل آماری قرار گرفت. از آزمون One Way ANOVA جهت بررسی و وجود تفاوت و میزان معنی داری داده‌ها استفاده و $p < 0.05$ به عنوان معیار قابل قبول اختلاف معنی داری در نظر گرفته شد. سپس نمودارها توسط نرم افزار Excel ترسیم شد.

نتایج

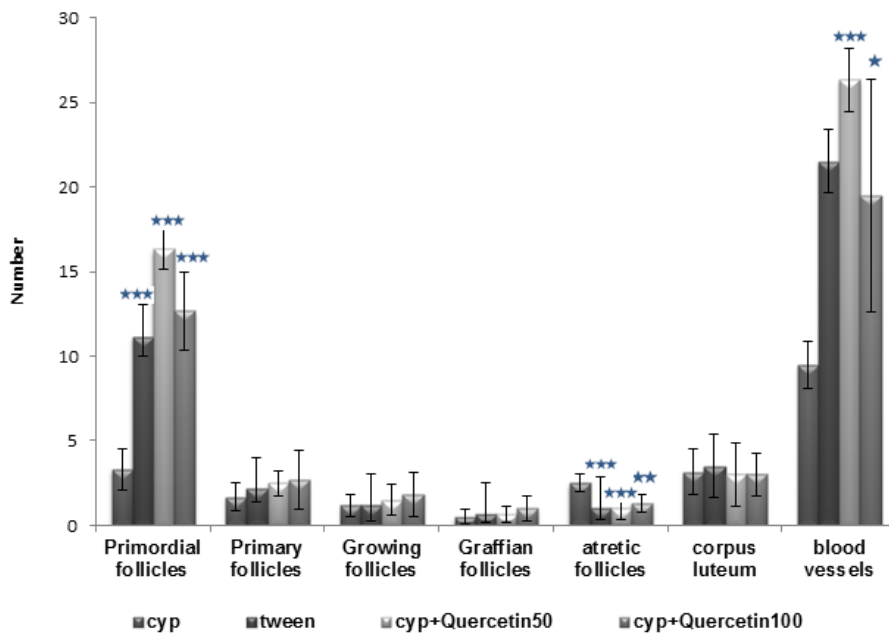
نتایج تجربه‌ها بر روی تعداد فولیکول‌ها، تعداد جسم زرد و تعداد عروق خونی

تعداد فولیکول‌های بدوی (Primordial Follicle) در گروه تحت تیمار با سیکلوفسفامید نسبت به گروه توتین کاهش معنی داری داشت ($p < 0.001$) اما تعداد فولیکول‌های بدوی در گروه‌های دریافت کننده کوئرستین به همراه سیکلوفسفامید نسبت به گروه سیکلوفسفامید، افزایش معنی داری پیدا کرد ($p < 0.001$). تعداد فولیکول‌های گراف آترتیک در گروه تحت تیمار با سیکلوفسفامید نسبت به گروه توتین افزایش معنی داری داشت ($p < 0.001$) اما کاهش معنی داری در تعداد فولیکول‌های گراف آترتیک در گروه کوئرستین با دوز ۵۰ میلی گرم بر کیلوگرم به همراه سیکلوفسفامید ($p < 0.001$) و گروه کوئرستین با دوز ۱۰۰ میلی گرم بر کیلوگرم به همراه سیکلوفسفامید ($p < 0.01$) در مقایسه با گروه سیکلوفسفامید مشاهده شد. تعداد جسم زرد در گروه‌های دریافت کننده کوئرستین به همراه سیکلوفسفامید نسبت به گروه سیکلوفسفامید تغییر معنی داری نداشت. افزایش معنی داری در تعداد عروق خونی در گروه‌های دریافت کننده کوئرستین با دوز ۵۰ میلی گرم بر کیلوگرم به همراه سیکلوفسفامید ($p < 0.001$) و گروه کوئرستین با دوز ۱۰۰ میلی گرم بر کیلوگرم به همراه سیکلوفسفامید ($p < 0.05$) نسبت به گروه سیکلوفسفامید دیده شد (نمودار ۱ و شکل ۱).

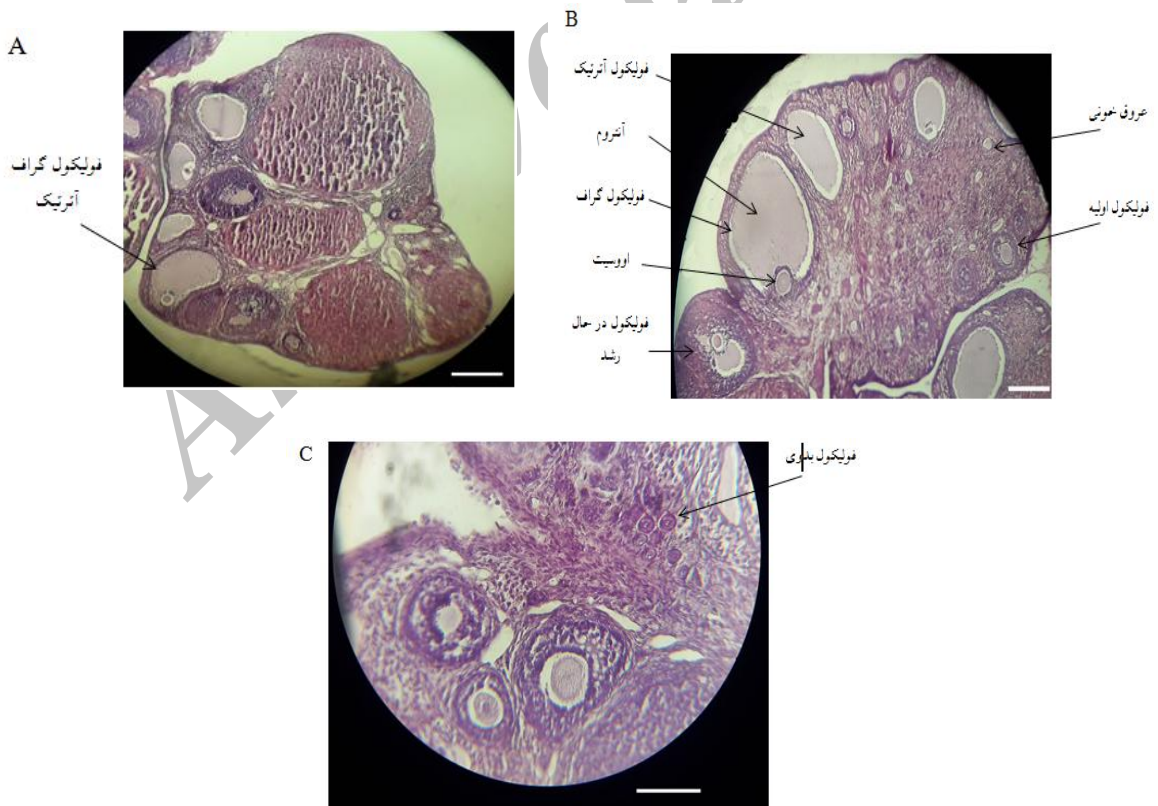
آلمان) را با دوز ۵۰ mg/Kg و ۱۰۰ mg/Kg به همراه سیکلوفسفامید (با دوز ۳۰ mg/Kg) (شرکت Baxter-آلمان) دریافت کردند (۱۸). کلیه تزریقات به صورت درون صفاقی و به صورت دو روز درمیان به مدت ۳۰ روز صورت گرفت. پس از دوره درمان، موش‌ها توسط ۱۰۰ میکرولیتر کتامین و زایلازین به نسبت ۷۰ به ۳۰ بی‌هوش شدند. تخمدان چپ (به منظور ایجاد همسانی در نمونه‌های مورد مطالعه) با دقت از بدن موش جدا شده و در داخل یک ظرف پتری حاوی سرم فیزیولوژی شستشو داده شد و تا زمان رسیدن به آزمایشگاه و انجام مراحل تثبیت در فرمالین ۱۰ درصد نگهداری شدند. نمونه‌ها توسط الکل دهیدراته، با زایلین شفاف و توسط پارافین قالب‌گیری شدند. سپس از نمونه‌های دارای قالب پارافینی با دستگاه میکروتوم (مدل Leitz 1512، ساخت آلمان) برش‌های سریال با ضخامت ۶ میکرون تهیه شد و با هماتوکسیلین-اوتوزین رنگ آمیزی شدند. شمارش فولیکول‌ها، تعداد جسم زرد و عروق خونی و اندازه‌گیری قطر آن‌ها به وسیله میکروسکوپ نوری (مدل Olympus IX71، ساخت ژاپن) صورت گرفت.

بررسی تعداد و شاخص‌های رشد (وزن، قد و پهنای سر) فرزندان تولد یافته در گروه‌های شاهد با گروه‌های تجربی: در این مرحله ۱۶ سر موش صحرایی در ۴ گروه ۴ تایی (در هر گروه ۱ سر موش نر و ۳ سر موش ماده) تقسیم شدند. موش‌های صحرایی ماده با همان شیوه قبلی مورد تیمار قرار گرفتند. سپس بین موش‌ها جفت‌گیری به صورت طبیعی انجام شد تا موش‌های ماده باردار شوند. از رت‌های ماده ای استفاده شد که تا قبل از انجام آزمایش جفت‌گیری نداشتند. در اواخر دوره بارداری، حیوانات باردار در قفس‌های جداگانه ای قرار گرفتند. پس از تولد فرزندان در گروه‌های مورد مطالعه، تعداد آن‌ها شمارش شد و شاخص‌های رشدی (وزن، قد و پهنای سر) در روزهای پنجم، نهم، پانزدهم، بیست و سوم (زمان از شیر گرفتن فرزندان) و سی ام اندازه‌گیری شد. ابزار اندازه‌گیری مشتمل بر ترازوی دیجیتال برای تعیین وزن، کولیس ورنیه با دقت ۰/۰۱ به منظور اندازه‌گیری پهنای سر و خط کش برای اندازه‌گیری اندازه قد (طول بدن) بود.

آنالیز آماری



نمودار ۱: اثر کوئرستین بر روی تعداد فولیکول‌ها، تعداد جسم زرد و تعداد عروق خونی در موش‌های تحت درمان با سیکلوفسفامید. * نشان دهنده اختلاف معنی داری نسبت به گروه سیکلوفسفامید در سطح $p < 0.05$. ** نشان دهنده اختلاف معنی داری نسبت به گروه سیکلوفسفامید در سطح $p < 0.01$. *** نشان دهنده اختلاف معنی داری نسبت به گروه سیکلوفسفامید در سطح $p < 0.001$. cyp: سیکلوفسفامید (یافته‌ها به صورت میانگین \pm انحراف معیار نشان داده شده اند)



شکل ۱: فتومیکروگراف از بافت تخمدان؛ (A) گروه تحت درمان با سیکلوفسفامید، (B) گروه تحت درمان با سیکلوفسفامید+کوئرستین ۵۰ میلی‌گرم بر کیلوگرم، (بزرگنمایی $\times 100$)، (C) گروه تحت درمان با سیکلوفسفامید+کوئرستین ۱۰۰ میلی‌گرم بر کیلوگرم (بزرگنمایی $\times 400$). نوار مقیاس: ۱۰۰ میکرومتر

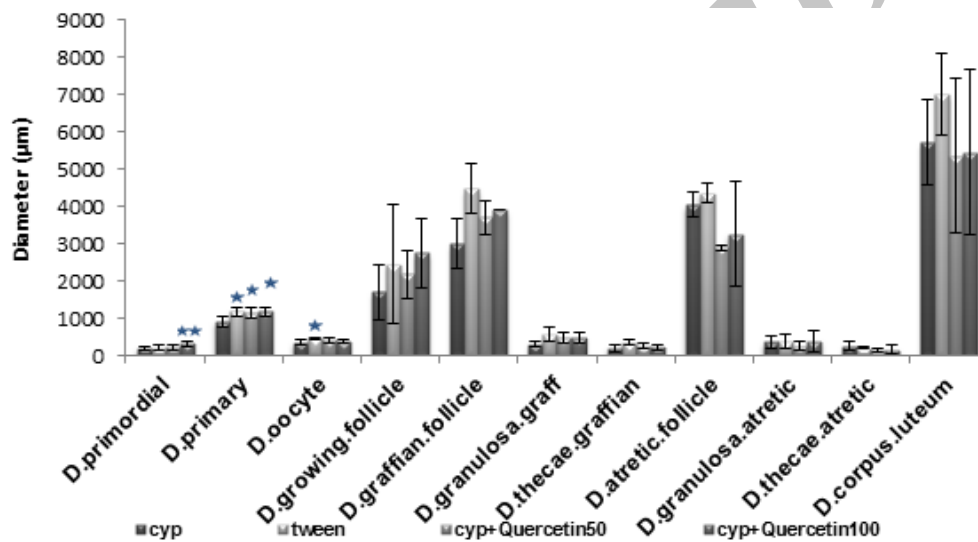
نتایج تجربه‌ها بر روی قطر فولیکول‌ها و قطر جسم

زرد

قطر فولیکول‌های بدوی در گروه‌های دریافت کننده کوئرستین به همراه سیکلوفسفامید نسبت به گروه سیکلوفسفامید افزایش نشان داد که این افزایش در گروه کوئرستین با دوز ۱۰۰ میلی‌گرم بر کیلوگرم به صورت معنی‌دار بود ($p < 0.01$). قطر فولیکول‌های اولیه (Primary Follicle) در گروه سیکلوفسفامید نسبت به گروه توئین کاهش معنی‌داری نشان داد ($p < 0.05$). استفاده از کوئرستین به همراه سیکلوفسفامید باعث

افزایش معنی‌داری در قطر فولیکول‌های اولیه نسبت به گروه سیکلوفسفامید شد ($p < 0.05$).

قطر اووسیت در گروه تحت درمان با سیکلوفسفامید کاهش معنی‌داری نسبت به گروه توئین داشت ($p < 0.05$) اما استفاده از کوئرستین به همراه سیکلوفسفامید تغییر معنی‌داری را در قطر اووسیت ایجاد نکرد. قطر سایر فولیکول‌ها و قطر جسم زرد در گروه تحت درمان با سیکلوفسفامید نسبت به گروه‌های دریافت کننده کوئرستین به همراه سیکلوفسفامید تغییر معنی‌داری نداشت (نمودار ۲).



نمودار ۲: اثر کوئرستین بر روی قطر فولیکول‌ها و قطر جسم زرد در موش‌های تحت درمان با سیکلوفسفامید، * نشان‌دهنده اختلاف معنی‌داری نسبت به گروه سیکلوفسفامید در سطح $p < 0.05$. ** نشان‌دهنده اختلاف معنی‌داری نسبت به گروه سیکلوفسفامید در سطح $p < 0.01$ (یافته‌ها به صورت میانگین \pm انحراف معیار نشان داده شده‌اند)

نتایج تجربه‌ها بر روی تعداد فرزندان و شاخص‌های

رشد

شاخص‌های رشد فرزندان شامل وزن، قد و پهنای سر در گروه‌های والدینی که تحت درمان با سیکلوفسفامید بودند نسبت به گروه توئین کاهش معنی‌داری نشان داد. این

شاخص‌ها در گروه‌های دریافت کننده کوئرستین به همراه سیکلوفسفامید افزایش معنی‌داری داشت. در جدول ۱ سطوح معنی‌داری مشخص شده است.

جدول ۱: آماره‌های توصیفی و استنباطی مربوط به اثر کوئرستین بر تعداد فرزندان و شاخص‌های رشد در موش‌های تحت درمان با سیکلوفسفامید

سیکلوفسفامید+کوئرستین		سیکلوفسفامید		گروه توئین		گروه سیکلوفسفامید		مراحل رشد	نام متغیر
100mg/Kg		50mg/Kg							
Mean±SD	N	Mean±SD	N	Mean±SD	N	Mean±SD	N		
۸/۵۲ ± ۰/۹۷**	۱۱	۸/۳ ± ۱/۰۵**	۱۰	۸/۸۷ ± ۰/۸۷**	۲۰	۷/۳۱ ± ۱/۲	۵	روز پنجم	وزن (g)
۱۲/۶۲ ± ۰/۵۴**	۹	۱۲/۸۱ ± ۰/۸۷**	۱۰	۱۴/۹۴ ± ۱/۳***	۱۹	۹/۱۹ ± ۱/۰۴	۴	روز نهم	
۲۰/۵ ± ۰/۶۵***	۹	۲۱/۸ ± ۰/۷۶***	۹	۲۲/۷۳ ± ۱/۲***	۱۸	۱۸/۲ ± ۰/۹۸	۴	روز پانزدهم	
۲۹/۸ ± ۰/۸۲***	۹	۳۰ ± ۰/۸۹***	۹	۳۹/۲۴ ± ۲/۷***	۱۷	۲۵/۳۶ ± ۱/۸	۴	روز بیست و سوم	
۴۰/۴ ± ۲/۷***	۹	۴۲/۷۵ ± ۲/۹***	۹	۶۹/۴۵ ± ۴/۶***	۱۷	۳۶/۹۲ ± ۳/۴	۴	روز سی ام	
۱/۱۷ ± ۰/۰۶	۱۱	۱/۱۷ ± ۰/۰۶	۱۰	۱/۲۳ ± ۰/۰۹***	۲۰	۱/۱۵ ± ۰/۰۴	۵	روز پنجم	پهنای سر (cm)
۱/۳۵ ± ۰/۰۷**	۹	۱/۳۶ ± ۰/۰۸**	۱۰	۱/۴۶ ± ۰/۰۸***	۱۹	۱/۲۶ ± ۰/۰۵	۴	روز نهم	
۱/۶ ± ۰/۰۷**	۹	۱/۶۱ ± ۰/۰۵**	۹	۱/۶۱ ± ۰/۰۸**	۱۸	۱/۵۷ ± ۰/۰۸	۴	روز پانزدهم	
۱/۷ ± ۰/۰۵**	۹	۱/۷ ± ۰/۰۴**	۹	۱/۸۲ ± ۰/۰۵**	۱۷	۱/۶۷ ± ۰/۰۴	۴	روز بیست و سوم	
۲ ± ۰/۱۲***	۹	۲ ± ۰/۰۹***	۹	۲/۳ ± ۰/۲۱***	۱۷	۱/۸ ± ۰/۰۸	۴	روز سی ام	
۸/۲ ± ۰/۶۲***	۱۱	۸/۱ ± ۰/۵۶***	۱۰	۸/۳ ± ۰/۷۴***	۲۰	۷/۱۳ ± ۰/۷۳	۵	روز پنجم	قد (cm)
۱۰/۴ ± ۰/۵۹***	۹	۱۰/۲ ± ۰/۴***	۱۰	۱۰/۶۹ ± ۰/۴۴***	۱۹	۹/۲ ± ۱/۳	۴	روز نهم	
۱۴/۲ ± ۰/۸۲***	۹	۱۳/۹ ± ۰/۹۱***	۹	۱۳/۷۸ ± ۰/۳۵***	۱۸	۱۲/۳ ± ۰/۸۵	۴	روز پانزدهم	
۱۹/۳ ± ۰/۶۶***	۹	۱۹ ± ۰/۶۲***	۹	۱۷/۹۱ ± ۰/۶۷	۱۷	۱۷/۹ ± ۰/۷۶	۴	روز بیست و سوم	
۲۱/۴ ± ۱/۳***	۹	۲۱/۱ ± ۰/۹۵***	۹	۲۳/۵ ± ۰/۸۱***	۱۷	۱۹/۹ ± ۰/۶۸	۴	روز سی ام	

* نشان دهنده اختلاف معنی داری نسبت به گروه کنترل در سطح $p < 0.05$ ، ** نشان دهنده اختلاف معنی داری نسبت به گروه کنترل در سطح

$p < 0.01$ ، *** نشان دهنده اختلاف معنی داری نسبت به گروه کنترل در سطح $p < 0.001$

بحث

شد. در این مطالعه سیکلوفسفامید با دوزهای ۵۰، ۱۰۰، ۱۵۰ و ۲۰۰ میلی گرم به ازای هر کیلوگرم وزن بدن هفته ای یک بار به مدت ۵ هفته به صورت درون صفاقی تزریق شد. نتایج حاصل از این مطالعه نشان داد بعد از ۵ هفته سطوح هورمون لوتهینی (Luteinizing Hormone, LH) و هورمون محرک فولیکولی (Follicle-Stimulating Hormone, FSH) کاهش پیدا کرد و کاهش سطح هورمون تستوسترون به صورت معنی دار بود. همچنین کاهش در وزن بدن، وزن بیضه، تعداد اسپرم و تحرک اسپرم نیز مشاهده شد (۲۰). بررسی بر روی رت‌های نر نژاد ویستار نشان داد که تزریق سیکلوفسفامید با دوز ۱۵ میلی گرم بر کیلوگرم یکبار در هفته به مدت ۱۰ هفته باعث تغییرات غیر نرمالی در سطوح و فعالیت آنزیم‌های سوپراکسید دیسموتاز، کاتالاز

در این مطالعه تعداد فولیکول‌های بدوی در موش‌هایی که تحت شیمی درمانی با سیکلوفسفامید بدون مکمل قرار گرفته بودند نسبت به گروه کنترل کاهش چشم‌گیری نشان داد. قطر فولیکول‌گراف نسبت به گروه کنترل کاهش معنی داری داشت و تعداد فولیکول‌های آترتیک در گروه تحت شیمی درمانی به‌طور معنی داری بیشتر از گروه کنترل بود. مطالعات پیشین نیز یافته‌های حاضر را تایید می‌کند. در یک مطالعه که بر روی رت‌های بالغ ماده صورت گرفت نشان داده شد که مصرف ۵ میلی گرم بر کیلوگرم سیکلوفسفامید به‌صورت روزانه به مدت ۲۱ روز باعث کاهش هورمون‌های جنسی و دژنراسیون در انواع مختلفی از فولیکول‌ها شد (۱۹). در مطالعه ای دیگر اثر سیکلوفسفامید بر روی موش‌های آزمایشگاهی نر انجام

دادند. مطالعه نشان داد که در گروه دریافت کننده منگنز میزان هورمون‌های تولیدمثلی و آنزیم‌های مارکر بیضه نسبت به گروه کنترل کاهش معنی‌داری داشت اما در گروه‌های دریافت کننده منگنز به‌همراه کوئرستین کاهش هورمون‌ها و آنزیم‌های مارکر بیضه جبران شد. کوئرستین با افزایش فعالیت آنزیم‌های آنتی‌اکسیدانتي و سطح گلوکوتاتیون در مغز، بیضه و اپی‌دیدیم سمیت منگنز را مهار می‌کند. مطالعات آن‌ها نشان داد که کوئرستین در موش‌ها سمیت ناشی از منگنز را در امتداد محور هیپوتالاموس-هیپوفیز-گناد از طریق فعالیت‌های آنتی‌اکسیدانتي، ضد التهابی و ضد آپوپتوز تعدیل می‌کند و در نتیجه می‌تواند یک عامل دارویی بالقوه در برابر اختلالات تولیدمثلی ناشی از منگنز در انسان باشد.

در این مطالعه شاخص‌های رشد فرزندان نیز مورد بررسی قرار گرفت. نتایج نشان داد در گروه‌های والدینی که تحت درمان با سیکلوفسفامید بودند شاخص‌های رشد فرزندان، نسبت به گروه کنترل کاهش معنی‌داری نشان داد اما کوئرستین توانست این شاخص‌ها را به‌صورت معنی‌داری بهبود بخشد.

سیکلوفسفامید به‌عنوان یک عامل تراژونیک شناخته شده است که می‌تواند موجب انواع نقص‌ها در نوزادان مادران باردار تحت درمان با سیکلوفسفامید شود. مطالعه مهابادی و همکارانش (۲۶) نشان داد که کوئرستین به‌طور قابل ملاحظه‌ای می‌تواند اثرات تراژونیک ناشی از سیکلوفسفامید را کاهش دهد. مطالعات نشان داده است که کوئرستین به‌عنوان آنتی‌اکسیدانتي می‌تواند تغییرات حاصل از اوارکتومی را در بافت ر حم در غیاب هورمون‌های تخمدانی بهبود بخشد (۲۷). در یک مطالعه اثر کوئرستین بر رشد جنین‌های موش در برابر آسیب اکسیداتیو ناشی از پراکسید هیدروژن بررسی شد. این مطالعه نشان داد که کوئرستین با افزایش فعالیت آنزیم‌های آنتی‌اکسیدانتي شامل گلوکوتاتیون پراکسیداز و کاتالاز باعث کاهش سطح ROS، حفظ عملکرد میتوکندری و تعدیل ظرفیت آنتی‌اکسیدانتي کل می‌شود و از جنین‌ها محافظت می‌کند (۲۸).

نتیجه‌گیری

گلوکوتاتیون پراکسیداز و کاهش گلوکوتاتیون، اسکوربیک اسید و آلفا توکوفرول می‌شود. همچنین سیکلوفسفامید باعث افزایش تولید اسپرم‌های غیر طبیعی، کاهش حرکت اسپرم‌ها و افزایش آسیب DNA اسپرم شد (۵).

مطالعات نشان داده است که سیکلوفسفامید باعث افزایش تولید مولکول‌های ROS (Reactive oxygen species) می‌شود و نشان می‌دهد که تخریب بیوشیمیایی و فیزیولوژیکی سیکلوفسفامید می‌تواند به‌دلیل استرس اکسیداتیو باشد (۲۱، ۲۲، ۲۳).

در یک مطالعه تزریق درون صفاقي سیکلوفسفامید با دوزهای ۱۰۰، ۲۰۰ و ۵۰۰ میلی‌گرم به‌ازای هر کیلوگرم وزن بدن موش‌های آزمایشگاهی به‌صورت روزانه صورت گرفت. در عرض ۲۴ ساعت، آپوپتوز در سلول‌های گرانولوزای فولیکول‌های در حال رشد رخ داد در حالی‌که هیچ آپوپتوزی در فولیکول‌های در حال استراحت مشاهده نشد که این مطلب نشان‌دهنده اثرات متفاوت سیکلوفسفامید در فولیکول‌های در حال استراحت و در حال رشد با مکانیسم‌های مختلف می‌باشد. دوز سمی سیکلوفسفامید دوزهای ۲۰۰ و ۵۰۰ شناخته شده است. این دوزها بعد از ۷ روز باعث کاهش فولیکول‌های بدوی به‌صورت معنی‌داری شدند. همچنین در این مطالعه از آنالوگ GnRHa (Gonadotropin-releasing hormone analogue) در طول شیمی‌درمانی استفاده شد تا فولیکول‌ها در مرحله استراحت بمانند. اما نتایج نشان داد که استفاده از آنالوگ GnRHa نمی‌تواند خسارت فولیکولی ناشی از سیکلوفسفامید را جبران کند (۲۴).

در مطالعه حاضر کوئرستین به‌صورت معنی‌داری توانست تعداد بیشتری از فولیکول‌های بدوی را از آسیب ناشی از سیکلوفسفامید نسبت به گروه شیمی‌درمانی با سیکلوفسفامید به‌تنهایی، محافظت نمایند و نیز به‌طور معنی‌داری تعداد فولیکول‌های گراف آرتیک را نسبت به گروه شیمی‌درمانی با سیکلوفسفامید به‌تنهایی، کاهش دهد.

Adedara و همکارانش (۲۵) نقش محافظتی کوئرستین در مسمومیت ناشی از منگنز بر روی محور هیپوتالاموس-هیپوفیز-گناد (Hypothalamic-Pituitary-Gonadal) (HPG) در موش‌های صحرايي نر را مورد بررسی قرار

5. Hassanpour A, Yousefian S, Askaripour M, Sharififar F, et al. Ovarian protection in cyclophosphamide-treated mice by fennel. *Toxicol Rep.* 2017; 4: 160-164.
6. Anahara R., Toyama Y, Mori C. Review of the histological effects of the anti-androgen, flutamide, on mouse testis. *Reprod. Toxicology.* 2008; 25(2):139-143.
7. Singh G, Maurya S, Lampasona MP De, Catalan C. Chemical constituents, antifungal and antioxidative potential of *Foeniculum vulgare* volatile oil and its acetone extract. *Food control.* 2006; 17(9): 745-52.
8. Yang T, Kong B, Gu J. W, Kuang Y. Q, et al. Anti-apoptotic and Anti-oxidative Roles of Quercetin After Traumatic Brain Injury. *Cell. Mol. Neurobiol.* 2014; 34(6): 797-804.
9. Egert S, Boesch-Saadatmandi C, Wolffarm S, Rimbach G, et al. Serum Lipid and Blood Pressure Responses to Quercetin Vary in Overweight Patients by Apolipoprotein E Genotype1,2. *J Nutr.* 2010; 140(2): 278-84.
10. Aggarwal B, Prasad S, Reuter S, Kannappan R, et al. Identification of Novel Anti-inflammatory Agents from Ayurvedic Medicine for Prevention of Chronic Diseases. "Reverse Pharmacology" and "Bedside to Bench" Approach, *Curr. Drug Targets.* 2011; 12(11): 1595-1653.
11. Hou Y, Zeng Y, Li S, Qi L, et al. Effect of quercetin against dichlorvos induced nephrotoxicity in rats. *Exp. Toxicol. Pathol.* 2014; 66(4): 211-218.
12. Gao X, Wang B, Wei X, Men K, et al. Anticancer effect and mechanism of polymer micelle-encapsulated quercetin on ovarian cancer. *Nanoscale.* 2012; 4(22): 7021-30.
13. Hansen RK, Oesterreich S, Lemieux P, Sarge KD, et al. Quercetin inhibits heat shock protein induction but not heat shock factor DNA-binding in human breast carcinoma cells. *Biochem. Biophys. Res. Commun.* 1997; 239(3): 851-6.

سیکلوفسفامید یکی از داروهای رایج در شیمی درمانی و دارای اثرات مفید در کنترل تومور و بافت سرطان است. از این دارو صرفاً در درمان سرطان‌ها استفاده نمی‌شود بلکه در درمان سندرم نفروتیک و مولتیپل میلوما، کم خونی آپلاستیک، کم خونی شدید همولیتیک اتوایمیون و دیگر بیماری‌های خودایمیونی استفاده می‌شود. با وجود کاربردهای کلینیکی فراوان که در رابطه با مصرف سیکلوفسفامید وجود دارد، این دارو دارای عوارض جانبی بسیاری نیز می‌باشد که یکی از آن‌ها کاهش عملکرد غده جنسی می‌باشد. با در نظر گرفتن مطالعات قبلی و مطالعه حاضر، این ایده تقویت می‌شود که کوئرستین با فعالیت آنتی اکسیدانتی خود شاید بتواند سیستم تولید مثلی را از آسیب‌های ناشی از تجویز سیکلوفسفامید که اغلب موجب ناباروری می‌شود محافظت نمایند.

تشکر و قدردانی

نویسندگان این مقاله از سرکار خانم عذرا عمرانی و پرسنل محترم موسسه آموزش عالی نور دانش که در مراحل انجام این کار تحقیقاتی صمیمانه ما را یاری نمودند کمال تشکر و سپاسگزاری را به عمل می‌آورد.

منابع

1. Ezo K, Murata N, Yabuuchi A, Okuno T, et al. Long-term adverse effects of cyclophosphamide on follicular growth and angiogenesis in mouse ovaries. *Reprod. Biol.* 2014; 14(3): 238-242.
2. Bonadonna G, Brusamolino E, Valagussa P, Rossi A, et al. Combination chemotherapy as an adjuvant treatment in operable breast cancer. *N. Engl. J. Med.* 1976; 294(8): 405-10.
3. Jaffe N, Link MP, Cohen D, Traggis D, et al. High-dose methotrexate in osteogenic sarcoma. *Natl. Cancer Inst. Monogr.* 1981; 56: 201-6.
4. Selvakumar E, Prahalathan C, Sudharsan PT, Varalakshmi P. Chemoprotective effect of lipoic acid against cyclophosphamide-induced changes in the rat sperm. *Toxicology.* 2006; 217(1): 71-8

14. Elia G, Amici C, Rossi A, Santoro MG. Modulation of prostaglandin A1-induced thermotolerance by quercetin in human leukemic cells: role of heat shock protein 70. *Cancer res.* 1996; 56(1):210-7.
15. Koishi M, Hosokawa N, Sato M, Nakai A, et al. Quercetin, an inhibitor of heat shock protein synthesis, inhibits the acquisition of thermotolerance in a human colon carcinoma cell line. *Cancer Sci.* 1992; 83(11): 1216-22.
16. Dong Y.S, Wang J.L, Feng D.Y, Qin H.Z, et al. Protective effect of quercetin against oxidative stress and brain edema in an experimental rat model of subarachnoid hemorrhage. *Int J Med Sci.* 2014; 11(3): 282-90.
17. Lyons L, ELBeltagy M, Bennett G, Wigmore P. The effects of cyclophosphamide on hippocampal cell proliferation and spatial working memory in rat. *PLoS One.* 2011; 6(6): e21445.
18. Zhu JX, Wang Y, Kong LD, Yang C, et al. Effects of Biota orientalis extract and its flavonoid constituents, quercetin and rutin on serum uric acid levels in oxonate-induced mice and xanthine dehydrogenase and xanthine oxidase activities in mouse liver. *J. Ethnopharmacol.* 2004; 93(1): 133-40.
19. Ghosh S, Misro M, Das UB, Maiti R, et al. Effect of human chorionic gonadotrophin coadministration on ovarian steroidogenic and folliculogenic activities in cyclophosphamide treated albino rats. *Reprod. Toxicol.* 2001; 15(2): 221-5.
20. Elangovan N, Chiou TJ, Tzeng WF, Chu ST. Cyclophosphamide treatment causes impairment of sperm and its fertilizing ability in mice. *Toxicology.* 2006; 222(1): 60-70.
21. Das UB, Mallick M, Debnath JM, Ghosh D. Protective effect of ascorbic acid on cyclophosphamide-induced testicular gametogenic and androgenic disorders in male rats. *Asian J. Androl.* 2002; 4(3): 201-8.
22. Ghosh D, Das UB, Ghosh S, Mallick M, et al. Testicular gametogenic and steroidogenic activities in cyclophosphamide treated rat: a correlative study with testicular oxidative stress. *Drug Chem. Toxicol.* 2002; 25(3): 281-92.
23. Manda KL, Bhatia AL. Prophylactic action of melatonin against cyclophosphamide-induced oxidative stress in mice. *Cell Biol. Toxicol.* 2003; 19(6): 367-72.
24. Horicks F, Van Den Steen G, Houben S, Englert Y, et al. Folliculogenesis is not fully inhibited during GnRH analogues treatment in mice challenging their efficiency to preserve the ovarian reserve during chemotherapy in this model. *PloS one.* 2015; 10(9): e0137164.
25. Adedara IA, Subair TI, Ego VC, Oyediran O, et al. Chemoprotective role of quercetin in manganese-induced toxicity along the brain-pituitary-testicular axis in rats. *Chem.Biol. Interact.* 2017; 263: 88-98.
26. Mahabady MK, Gholami MR, Varzi HN, Zendedel A, et al. Protective effect of quercetin on skeletal and neural tube teratogenicity induced by cyclophosphamide in rat fetuses. *Vet Res Forum* 2016; 7(2): 133-138.
27. Morovvati H, Najafzadeh H, Menatian K. Effect of Quercetin on Uterus Tissue Histological Changes in Ovariectomized Rats. *J. Cell Tissue Res.* 2013; 4(1): 77-83.
28. Yu S, Long H, Lyu QF, Zhang QH, et al. Protective effect of quercetin on the development of preimplantation mouse embryos against hydrogen peroxide-induced oxidative injury. *PloS one.* 2014; 9(2): e89520.

The effect of Quercetin on ovarian tissue of female Wistar Rats treated with cyclophosphamide and growth indexes of their offspring

zohrabi D, Ph.D Student¹, Parivar K, Ph.D.^{2*}, Sanati MH, Ph.D.³, Hayati Roodbari N, Ph.D.²

1. Ph.D Student of Developmental Animal Biology, Science and Research Branch, Islamic Azad University, Tehran, Iran
2. Animal Biology Science and Research Branch, Islamic Azad University, Tehran, Iran
3. National Institute of Genetic Engineering and Biotechnology, Tehran, Iran

* Email corresponding author: kazem_parivar@yahoo.com

Received: 19 Aug. 2017

Accepted: 29 Apr. 2018

Abstract

Aim: In the current study, the protective effect of quercetin (as an antioxidant) was investigated on the ovarian tissue and fertility of female rats exposed to cyclophosphamide.

Material and Methods: 24 Wistar rats were divided into four six-membered groups. The first group was treated with cyclophosphamide (30 mg/kg) and the second group was treated with tween solution. The third and fourth groups administered quercetin (50 and 100 mg/kg) with cyclophosphamide (30mg/kg) intraperitoneally for 30 days. The left ovaries of the rats were removed and after sectioning and staining using Hematoxylin-Eosin were examined using light microscopy. In addition, 16 rat were treated in the same way in 4 groups (one male and three female rat in each group), then the mice mating. After birth, growth indexes were studied. All data were analyzed using one-way ANOVA.

Results: Both doses of quercetin significantly increased the number of primordial follicles and diameter of the primary follicles, the number of blood vessels, the number of offspring and their growth indexes, while decreased the number of atretic graffian follicles,. In addition, a significant increase in the diameter of primordial follicles was observed in rats received 100 mg/Kg quercetin compared to rats received only cyclophosphamide.

Conclusion: Quercetin can reduce the side effects of cyclophosphamide on ovarian tissue and improve fertility indexes.

Key words: cyclophosphamide, Quercetin, ovary, growth, Rat